预浸透纤维增强修复体 I. 基本原理和全覆盖及冠内固定桥设计

Preimpregnated, fiber - reinforced prostheses. Part I. Basic retionale and complete - coverage and intracoronal fixed partial denture designs

Martin A. Freilich, Jacqueline P. Duncan, Jonathan C. Meiers, A. Jon Goldberg

原载 Quintessence Int 1998; 29: 689 - 696. (英文)

谢秋菲 译　冯海兰 校

摘要　本文是两篇文章的第一部分。文章描述了连续纤维增强复合树脂制做固定桥和夹板支架的发展和应用；讨论了纤维增强复合树脂材料的化学成分和物理结构，以及不同的纤维增强复合树脂材料的进展；叙述了选择病例的标准，牙体准备及临床和技工室进行局部或全覆盖固定桥的制做和戴牙程序。

临床意义：一种新型的纤维增强复合树脂可用于制做无金属、无瓷修复体，并有可能成为长期耐用和优秀美学效果的修复体。

传统的牙科修复性复合树脂在其树脂基质中含有石英或玻璃微粒，这些微粒型复合树脂常用于修复个别牙的缺损，或者作为一个牙或修复体的贴面材料，很少单独用于制做最终的全冠和固定桥。

本文描述了一种新的技术，用预先浸透的成束长玻璃纤维的树脂基质制做固定修复体支架。这种纤维增强复合树脂 (fiber - reinforced composite, FRC) 支架，替代烤瓷融附金属修复体的传统金属支架，用一种微粒型复合树脂覆盖在 FRC 结构表面，就象在传统修复中所使用的烤瓷。FRC 支架为外层微粒型复合树脂提供了强度和硬度。这种二相聚合修复体结合了纤维增强复合树脂 (强度和硬度) 与微粒型复合树脂 (抗磨和美观) 的最佳特性，提供了在全瓷或者烤瓷融附金属修复之外的另一种可行方法。

译者: 北京医科大学口腔医学院
北京海淀区白石桥路 38 号　100081

本文中描述的 FRC 不同于大多数商业性纤维增强材料。后者含有编织的玻璃或聚乙烯纤维，这些纤维是牙医或技师手工用复合树脂或者没有被充填的树脂浸透。相反，这种新的预浸透的 FRC 的纤维和树脂基质是在生产的过程中结合。这种技术使得纤维均匀地浸透在基质中。图 1 显示了长纤维增强复合树脂与微粒型复合树脂粘结在一起的放大的横断面。现已证明在三点负荷的条件下，预浸透的单一方向的 FRC 能够支持的负荷是某些需要手工浸透编织的 FRC 所能承受负荷的 2 - 3 倍，并且显示高达 10 倍的弹性模量。

对早期的预浸透 FRC 组成的机械性能已经作了大量检查。这些早期组成之一是一种含有 S2 玻璃纤维和聚碳基质的热塑材料。这种材料已在临床研究中用于制做粘结修复体、夹板和固位体(图 2a、b)。在 10 年多的临床追踪观察中，这些预浸透的聚碳 FRC 修复体和矫正器从未出现重大的结构失败。然而，当聚碳 FRC 表现出高强度和其它优秀的机械特性时，亦显示不便处理、不透明的外观和不能很好地与牙釉质或其它复合树脂材料粘结在一起的缺点。

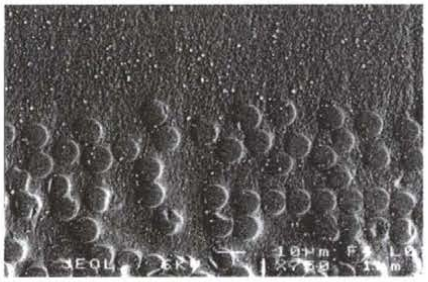

图 1 纤维增强复合树脂扫描电镜图

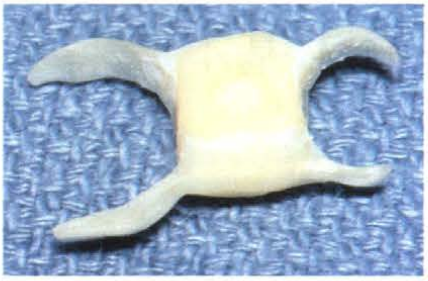

图 2a 第一代纤维增强复合树脂固定局部义齿

图 2b 第一代纤维增强复合树脂固定局部义齿修复下颌第一磨牙

这里所改进的 FRC 组成是光和热聚合的、并且含有 bis－GMA 基质预浸透的 S2 玻璃纤维。它展现出与早期聚碳 FRC 相同的优良的物理特性，而且容易处理。对这种新材料的机械学检查证明，它的强度是微粒型复合树脂强度的 7 倍。它比微粒型复合树脂更硬。

这种新的组成还改善了光学特性，使其透明。因此，无需在 FRC 表面施用遮盖材料。这就允许在保持美学外观的同时，在 FRC 基础结构的表面覆以相对薄（大约 0.5mm）的微粒型复合树脂层。

复合树脂技术的进展已提高和补充了 FRC 技术。这些改进的材料包括：Sculpture（Jeneric/Pentron），Artglass（Kulzer/Jelenko），Poly(mer) glass（Kulzer/Jelenko），Targis（Ivoclar/Williams），Ceromer（Ivoclar/illiams）和 belleGlass HP（belle ale St Claire/Kerr）。这些产品使用新的聚合体组成，改善了充填微粒的分布和负荷，并且用强光、真空和热聚合的方法。所有这些因素提高了它们抗磨性和弹性，又依次增强了抗撞击性和抗折性。这种新一代复合树脂材料用于高嵌体，或者在 FRC 支架外层形成解剖形状和外形的贴面，提供了无金属和无瓷的固定桥长期修复的可能性。

全覆盖修复体

病例选择

选择纤维增强聚合修复体的适应证：（1）需要最理想的美学效果；（2）希望无金属、非烤瓷修复体（对金属过敏的人尤为重要）；（3）希望技工室操作容易（对比烤瓷融附金属设计）；（4）想要降低对颌牙的磨耗（对比烤瓷）；（5）想要将修复体的固位体粘结到基牙上。这些材料可用于口腔内任何以美观为主要要求的部位。无金属和透光材料的使用使得修复体具有很好透明度和非常自然的外观。固位体颈部自然的外观无需将固位体边缘置于龈缘下。固位体边缘位于龈缘下可能会引起病人牙周的问题。这种聚合修复体龈上边缘很容易与牙体预备边缘线根尖方的未预备的牙体结构协调一致，这就使整个修复体与邻近天然牙相协调一致。

复合树脂粘结材料将聚合修复体的固位体内面与基牙的牙本质和牙釉质粘结在一起，它的使用提高了修复体的固位力。这种特点可为不能制备出理想的固位形的基牙提供聚合修复体急需的固位力。

选择 FRC 修复体的禁忌证包括（1）不能很好的控制液体，如病人患有慢性或急性牙龈炎，或者要将边缘置于龈沟深处；（2）需要长桥，如二或三个桥体；（3）病人有副功能习惯；（4）对颌有活动局部义齿支架；（5）病人持续滥用酒精类饮料。病人选择标准的总结见表 1。

使用粘结水门汀技术要求操作者能保持操作区无污染。橡皮障隔离是理想的，应尽可能使用。目前，此种固定局部义齿修复在多于 1 个缺失牙时则不推荐使用，因为尚缺乏这种材料对较大无牙区支持能力的记录。患有磨牙或咬牙习惯的病人可能出现易磨耗或易折断。嗜酒的患者可能会出现微粒型复合树脂表面降解的问题。由于还没有临床数据证实 FRC 修复体在这些条件下效果如何，因此目前这种修复不应选作治疗方法。

临床和技工室程序

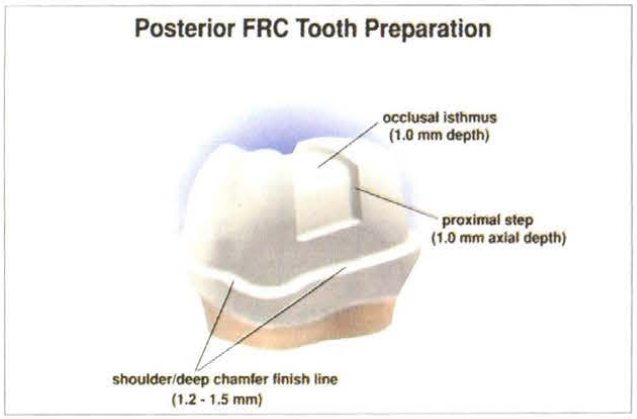

图 3 在后牙上制做全覆盖固位体，预备后基牙外观

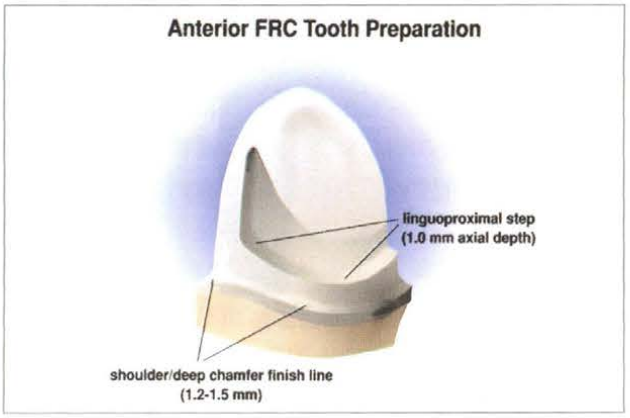

图 4 在前牙上制做全覆盖固位体，预备后基牙外观

表 1 纤维增强修复体病例选择

适应证	禁忌证
希望理想的美学效果	不能保证控制液体
要求或希望无金属修复体	要求长跨度桥(长桥)
希望技工室制做简单	有口腔副功能习惯
希望减小对颌牙的磨耗	对颌牙列有未上釉的瓷
希望使用一种粘结封闭技术	嗜酒

牙体预备 纤维增强聚合修复体的牙体预备应为 FRC 基础结构和覆盖的微粒型复合树脂提供适当的空间。临床医师必需知道的特征是（1）适当量地降低牙齿；（2）边缘外形；（3）制备邻近无牙区轴壁上的邻面台阶；（4）前部基牙舌面台阶的放置。

预备的洞形要轴壁斜度很小且光滑，有连续的边缘线（有一个 90 - 120 度凹面角）。此外，为了获得适当的材料厚度需要在唇（颊）舌面轴向磨除 1.2 - 1.5mm，殆面磨除 1.5mm。这些是目前提倡的预备标准。没有临床或体外研究数据指明哪一种类型的边缘线、肩台或洞形更好。附加的预备特征包括近中台阶，殆面沟。近中台阶宽 2.0 - 3.0mm，深不超过 1mm，且预备在基牙近缺牙侧轴壁冠 1/2 处。在基牙殆面预备一个浅沟（深 0.5mm，宽 2.0 - 3.0mm）。这些特征为 FRC 基础结构创造了额外的空间。近中面箱型允许在连接体区有足够的材料，并且还为技师放置桥体 FRC 的支持提供了实际的中止点。殆面槽允许 FRC 的 I 梁结构通过每一个基牙并横过无牙区。

图 3 显示一个理想的全覆盖的后牙预备。前牙预备应在舌面有一个台阶或 2 个肩台的结构，牙科技师可以避免制做一个过突的舌轴面固位体(图 4）。

工作模型和代型 用常规方法和材料制做终印、代型和工作模型。用终印模灌制第二个模型，使得 2 个基牙代型能放在一个坚固的模型内制做 FRC 基础结构。灌出的第一个模型切制成个别代型，使技师容易制做固位体所有边缘。应在代型边缘线 1mm 内涂一薄层橡胶分离材料。另一种无间隙的分离材料涂在代型的其它表面。

修复体制做 为了完全懂得牙体预备的需要和评价技工室制做的纤维增强支架和修复体，牙科医生一定要熟悉 FRC 修复体设计特征。FRC 修复体的制作包括 4 步：（1）套筒的制作；（2）桥体杆式 FRC 连接体的放置；（3）FRC 包围结构的形成；（4）微粒型复合树脂的覆盖。

制做与代型相适应的不透明层微粒型复合树脂套筒（Sculpture，Jeneric/Pentron）（图 5a）。这个套筒包括位于轴壁的颈圈。这个圈有助于确保 FRC 就位时被控制在轴壁颈 1/3 之上。在每一个套筒面对无牙区的轴壁邻中水平上有个凹口（图 5b）。这个凹口与牙体预备出的近中台阶一致，当 FRC 放在两个套筒之间时起稳定 FRC 材料作用。完成的套筒从修整的代型上取下，然后放在第二个坚固的模型上。

厂家所提供的 FRC 是长带状的，宽 3.0 - 6.0mm，厚 0.3mm，可用瓷剪剪成所需的长度。FRC 杆是由 5 - 7

图 5a 不透明层微粒型复体树脂的薄套筒在代型上修改

图 5b 完成的光聚合复合树脂套筒

图 5c 多层纤维增强复合树脂杆跨过桥体区并粘结到基牙上

图 5d 纤维增强复合树脂的连续带粘结到桥体杆的一端，然后，围绕套筒的轴面包裹并部分聚合

图 5e 完成的纤维增强复合树脂支架殆面观

图 5f 完成的纤维增强复合树脂支架舌侧观

图 5g 完成的修复体颊面观

图 5h 完成的修复体殆面观

图 5i 技工室使用的成型、修整和磨光纤维增强复合树脂修复体的工具

图 5j 戴入完成后的修复体颊侧观

图 5k 戴入完成后的修复体舌侧观

图 5l 口内操作中使用的成型、修整和磨光纤维增强复合树脂修复体的工具

条宽 6.0mm 的 FRC 带合并而成，剪成相当基牙间的长度。将少量特殊液体（由厂家提供的 bis－GMA 胶体)涂在套筒的凹口中，以增加套筒的抑氧化层与未聚合的 FRC 间的粘结。然后放置连接杆，用光聚合粘结剂粘到复合树脂套筒的凹口中(图 5c)。杆的位置必须在杆与对颌牙之间留出足够的空间，允许外层微粒型

复合树脂有适当的厚度以及良好的龈外展隙。

将宽 0.3mm 的 FRC 单个带粘结到已聚合的桥体杆的一端(图 5d)。然后将长带沿着杆和围绕套筒的轴面放置并连续光聚合。这是以逐步方式进行，一次只有一段 FRC 放置在所需位置，然后有选择的聚合和粘结。当整条带子被适合和粘结到套筒后，基础结构的第一部分完成。

另外的 FRC 带剪成形，放置和粘结到已横跨无牙区的 FRC 杠的颊侧，舌侧和颈部。一条连续的殆面带粘结到套筒的殆面、无牙区 FRC 殆面，并横跨到第二个套筒的殆面。用这种逐步建造 FRC 基础结构方法造出有粘结和光聚合层的 FRC 小型桥体，其中某些层与围绕和粘结到基牙套筒上的 FRC 相连续。

纤维增强聚合修复体支架的一个重要特征是它的一体结构。虽然支架由多层制成，由不透明微粒型复合树脂开始，但所有各层在放置复合树脂层之前保持它们抑制氧化的外表面。一旦它们被聚合，就保持抑氧层完整，防止这些层被磨粉、灰尘、油污或碎片污染。这样确保了修复体是一个整体，在多层间没有边界，在纤维增强部分没有潜在的薄弱区或分离区。如果存在分界线，基础结构在承受低于组成材料能够承受的负荷时就可能失败。桥体区域的长纤维是与围绕轴壁或覆盖每个基牙殆面的纤维相同。图 5e 和 5f 显示完成的 FRC 基础结构。

FRC 基础结构在它可粘结微粒型复合树脂 (Sculpture) 层的外表面有抑氧层。这个复合树脂外层是递增地建立，可放颈部颜色，透明层，可根据患者要求制做。图 5g 和 5h 展示出完成的三个单位的修复体。在最后光聚合、成形、修整、磨光后，将固定局部修复体放在 110℃29 英寸真空炉中 15 分钟，使其达到最大的强度和其它最佳的物理特性。

图 5i 显示在技工室使用的成形、修整、磨光纤维增强修复体的工具（细钨钢切割工具，Diacomp 复合树脂修整套具，弹性金刚砂盘和金刚砂磨光膏 Bresseler)。

戴修复体 正像戴任何一种修复体一样，牙科医生必须检查邻面接触点、殆面、解剖形态、颜色和做必要的调整。在表面粗化后，可用一种混合型复合树脂增加邻面接触。一种没有填料的树脂放在 FRC 的外层微粒型复合树脂上。修复体颜色应该用与所选粘结复合树脂颜色一致的水溶性试用膏进行评定。可通过选用深或浅色的粘结树脂进行小调整。FRC 修复体的半透明性可使粘结树脂在确定最终颜色时起作用。

粘结一个 FRC 修复体包括用于任何粘结修复体的程序：基牙的隔离，FRC 修复体的固位体内面处理，基牙处理。首先，固位体内面用 50μm 氧化铝喷砂处理，然后用粘结剂(Bond lt, Jeneric/Pentron)处理。同时，基牙用 37% 磷酸酸蚀、冲洗和轻度干燥 (不要脱水)，并且用牙本质粘结系统(Bond It) 处理。

喷砂后，用一种低流动性的混合型复合树脂粘结材料 (Lute - It, Jeneric/pentron) 粘固准备好的 FRC 修复体。这种粘结材料会形成一个整体结构，将固位体内面与酸蚀过的牙釉质连接起来并且与基牙牙本质杂合。从图 5j 和 5k 可以看到优秀的美学效果。注意与邻近的天然牙不论是颜色还是半透明度都很接近。边缘在龈上，由于天然牙与 FRC 修复体非常协调很难看出牙与修复体的连结处。

图 5l 显示了牙医在椅旁戴入修复体之前使用的调磨、修整、抛光工具 (细钨钢切具，Diacomp 复合树脂修整套具，多槽钨钢修整钻，金刚砂磨光膏，Brasseler)。

冠内修复体

病例选择

当基牙未充填或者有不大的冠内修复体时，FRC 局部覆盖修复体允许一种更加保守的设计。在不可能做种植治疗的情况下，金属酸蚀的修复体(马里兰桥)是唯一的另一种保守固定治疗的选择。然而，由于脱粘，透金属造成的基牙发灰和固位体过突造成的问题，这种修复方法不太受欢迎。所讨论的全覆盖桥的优点(美学、无金属支架、技工室容易制做和粘结水门汀技术的应用)是有意义的。

临床和技工室程序

牙体预备 只要原有的洞壁是偏斜的，牙体预备设计可以包括原有的洞形。没有充填的基牙按 II 类树脂嵌

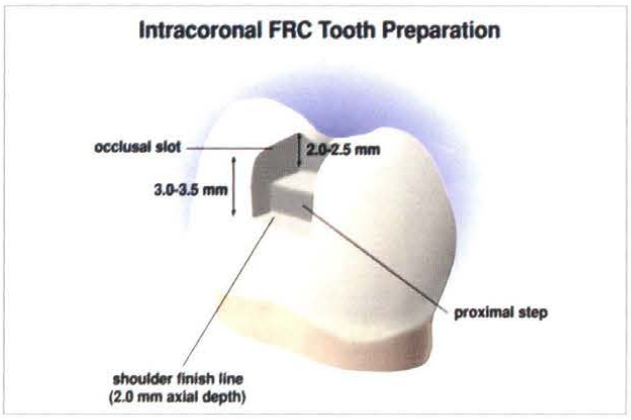

图 6 冠内修复体的牙体预备设计

图 7a 纤维增强的复合树脂不能放在低于邻面接触点的区域；因此邻面的牙体预备不应伸展到接触区的根方，除非以前的修复或龋齿位于这个区域

图 7b 不透明层微粒型复合树脂的薄层在代型上修改

图 7c 多层纤维增强复合树脂粘结在一起，跨过桥体区与基牙连接

图 7d 完成的修复体

图 7e 戴入完成的修复体颊侧观

图 7f 戴入完成的修复体舌侧观

体设计，预备成有一个短的(殆龈)邻面台阶(图 6)。因为 FRC 不能放在接触区的根方并保持适当的外展隙形态，无需预备一个全面伸展的邻面箱型。只有微粒型复合树脂可充填接触区根方的箱型部分，这样对整个修复并没有益处。

这一点在图 7a 显示得很清楚。在这个病例，已存在的充填体使前磨牙远中面必须有箱型。观察 FRC 桥体杆的伸展与接触区的关系。FRC 根方的微粒复合树脂不能增加整个修复体结构的整体性。

修复体制作 正像全覆盖修复体一样，应制做代型和工作模型。不使用橡胶代型间隙剂，只用润滑剂。因为冠内设计无需围绕基牙轴壁的 FRC 周缘包裹，支架设计比全覆盖修复简单。

将一薄层不透明层微粒型复合树脂放在代型预备的底面 进行光聚合 (图 7b)。 剪 7－8 条合适大小的 FRC 带放在微粒层之上、2 个预备体之间，并横跨无牙区(图 7c)。聚合 FRC，然后用另外 12－15 条 FRC 加到颊、舌和颈部制成一个小的桥体形状。用微粒型复合树脂完成桥体和固位体的解剖形状。图 7d 显示最终修复

体。

戴入修复体 戴入修复体时进行边缘适合度、殆和颜色的验证。就像在全覆盖修复体所推荐使用的，可用水溶性粘结树脂。调整结束后，用橡皮障隔离基牙。酸蚀基牙并涂一层牙本质底层涂料/粘结剂。嵌体固位体的内面用 50μm 氧化铝轻度喷砂处理，而后涂一层底层涂料/粘结剂，然后涂上双重固化的粘结复合树脂。

在光聚合及去除橡皮障后，再检查咬合。用 30 槽的钨钢修整钻和纸盘进行最终的细修整。用橡皮磨光轮进行最后磨光。图 7e 和 7f 显示最后美学效果。

讨论

这篇文章描述了玻璃纤维增强复合树脂可用于制做固定修复体。这种修复体由外部的微粒型复合树脂与内部的 FRC 基础结构组成，FRC 基础结构需要利用全部或部分覆盖修复体粘结到基牙上。在过去的 8 年中，康涅狄格大学的研究人员已经做了大约 100 个 FRC 夹板、固位体及不同设计和不同树脂基质材料的固定桥。尽管早期实验性 FRC 的组成在粘结、处理和美学上有些问题，但是没有一例 FRC 修复体自身表现出重大的结构失败。

除了对不同的全部或局部覆盖的纤维增强聚合固定桥的临床综合评价，正在继续进行体外实验来定义一种新的光或热聚合纤维增强复合树脂的机械特性。目前，还没有关于 FRC 修复体全面成功的临床数据。