译文

医源性正畸牙创伤：个案报道

Iatrogenic Orthodontic Dental Trauma: A Case Report

Koray Gencay, Elif Bahar Tuna, Duygu Yaman, Mehmet Ozgen, Korkud Demirel
原载 Quintessence Int, 2013, 44(8): 631-634.（英文）
朱梦娇 译 李 煌 审

摘 要

医源性创伤可被定义为患者因内科或牙科医师的治疗而陷入的任何不利状况。在正畸治疗过程中同样会伴随着组织损伤和治疗失败的风险。本文的目的是展示一个因正畸治疗导致的医源性口腔组织创伤的案例，该案例在 2 年的随访中进行了正畸干预和相应的牙周外科手术。对创伤性损伤的治疗结果往往取决于所涉及牙周组织的严重程度。在大多数情况下，通过消除致病因素，进行对症治疗是行之有效的；而在较严重的情况下或者当损伤导致永久性病变时，可能需要做牙周再生性的治疗。为了帮助患者在完全知情同意的前提下做出是否进行正畸治疗的决定，牙科医师必须充分意识到这些风险。牙科医师的诊疗技术、经验以及不断更新的知识都是避免医源性创伤发生的主要因素。

关键词 牙损伤；牙创伤；医源性创伤；正畸治疗

1 引言

医源性创伤（IT）可被定义为任何因牙科医师的操作、行为或治疗而导致的创伤，这个术语也通常用于治疗引起的感染或其他并发症。在牙科和牙周治疗过程中，许多器械（如转动或振动的手机、电刀和激光）、化学物质（如药物、根管充填材料和排龈药物）以及物理性矫治器（如局部义齿和正畸矫治器）都和口腔有着直接接触，对它们不恰当的使用和应用可能会导致医源性的牙龈损伤。对这些损伤的治疗结果往往取决于所涉及牙周组织的严重程度。

在本文报道的个案中展示了 1 例由于正畸力过大而导致的医源性创伤，其中涉及了诊断、多学科治疗以及 2 年的随访。

2 病例报道

患者，女，20 岁，由其他正畸医师推荐求治。上颌牙弓两侧磨牙间见粘结的带环和托槽，无最初的牙科治疗记录。临床检查发现左上颌侧切牙有较

译者单位 南京大学口腔医学院 南京大学医学院附属口腔医院
江苏省南京市鼓楼区中央路 30 号 210009

大面积的根面暴露，牙龈垂直型退缩（7mm），且牙根向远中倾斜。左上颌侧切牙位于左上颌尖牙牙根之上，即尖牙位于侧切牙的腭侧（图1）。

2.1 正畸治疗计划

上颌牙弓粘结了0.018in×0.025in陶瓷的直丝弓矫治器，矫治弓丝为0.016in的不锈钢圆丝。由此我们推断为了给左上颌尖牙提供间隙，在之前的正畸矫治过程中由于螺旋弹簧的不正确使用而导致了唇侧牙槽骨的吸收和牙龈的剥脱。

治疗计划包括了上颌牙弓的排齐整平和牙根的平行，尤其是之前所涉及的牙齿。随后采用0.016in×0.022in的不锈钢弓丝，在方丝上弯制左上颌侧切牙个别的根腭向转矩，同时对左上颌尖牙做根颊向转矩。先通过第三序列弯曲完成了牙根位置的调整，再采用0.016in×0.022in不锈钢方丝弯制的T形曲关闭剩余的间隙，最后采用固定舌侧丝进行保持（图2a）。

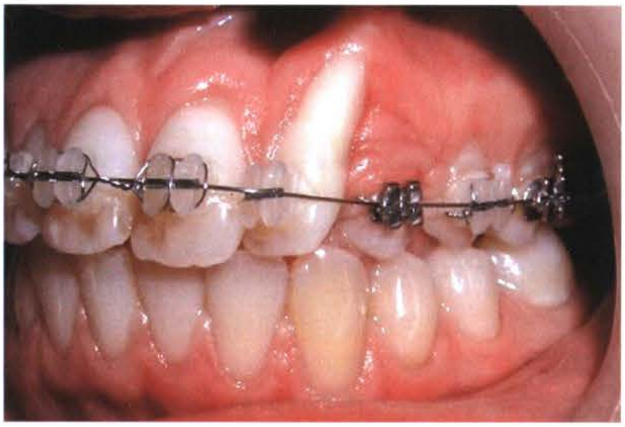

图1 左上颌侧切牙出现严重牙槽骨缺损和牙龈退缩（口内像）

2.2 牙周治疗计划

在牙周方面，创伤牙存在7mm的牙龈退缩，并无角化上皮附着（图2a）。为了覆盖因创伤引起的牙龈退缩区域尤其是增加牙齿周围的角化组织，我们决定采用Langer和Langer所描述的经典结缔组织（connective tissue graft，CTG）移植技术（图2b）。简而言之，即采用两个垂直切口和一个相连的沟内切口形成一个分离的厚组织瓣。先在牙龈受区进行准备，再将从腭侧转移过来的连带上皮带的CTG瓣移植到牙龈缺损的区域，最后用6-0的可吸收单丝缝线缝合。CTG瓣需要放在移植的部位并进行缝合。经过缓慢的愈合过程，术区出现了3mm的牙龈覆盖并获得了4mm的角化组织（图3）。

在正畸治疗的过程中需注意维持牙根腭侧的角度，这样有可能对覆盖牙根进行再次干预。手术当天先仔细进行根面平整，然后在牙龈受区按照Allen描述的那样预备一个隧道，将从腭部取的CTG瓣植入隧道处，并用6-0的不可吸收缝线悬吊缝合确保CTG瓣形成（图4）。术后10d拆线，随访观察术区的缓慢慢愈合过程（图5）。

在最后一次手术后20个月，术区慢慢愈合。在创伤牙周围形成6mm的软组织覆盖，并重新得到角化组织（图6）。

2.3 随访治疗

在第二次手术后1年，尽管我们观察到牙龈退缩了1mm，但整个牙龈退缩区域恢复了85%以上的覆盖（从7mm牙龈退缩减少为1mm的牙龈退缩），牙龈的生物型有了很大的改变。临床上诊断患者拥有健康的牙龈，在12个月的随访期内没有出现根面敏感或退缩的主诉。

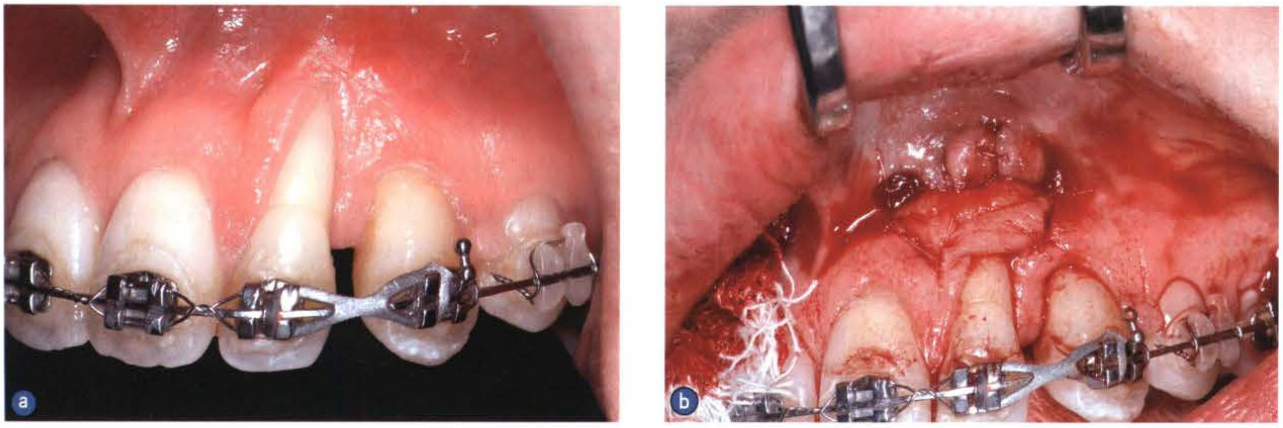

图2 a和b. 正畸调整牙根角度，并行CTG牙周移植术后的牙龈组织状况（Langer和Langer技术）

图 3 第一次 CTG 牙周移植手术后愈合情况

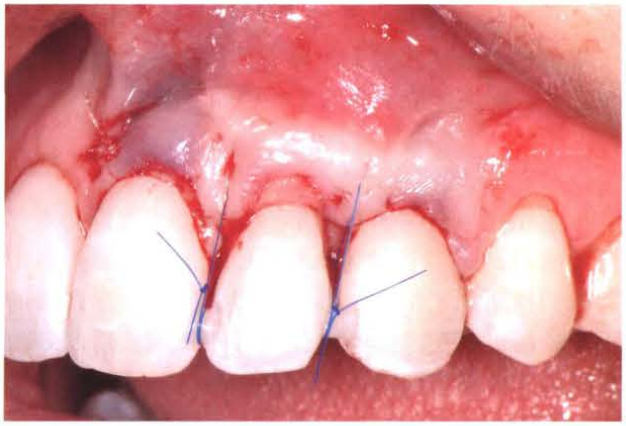

图 4 第二次膜龈手术（CTG 隧道式牙周移植技术）

图 5 隧道式牙周手术拆线后

图 6 1 年随访，患者牙龈组织健康

在治疗过程中或治疗后，由于意外、医源性及人为因素有可能会发生不可预料的牙龈或口腔软组织的损伤。这些可能表现为局部牙龈的退缩、溃疡或灼伤。医源性损伤与一些器械材料的错误使用有关，如手工或旋转使用的器械、排龈线、根管治疗试剂、正畸矫治器以及其他与热相关的因素。

关于本文报道的病例，可能的病因是由于过大的打开间隙的正畸力把上颌侧切牙推向了邻近中切牙的后方，使上颌侧切牙发生轴向倾斜到达了错误位置。总而言之，左上颌侧切牙的牙根被迫向远中方向移动，脱离了牙槽骨板。

在正畸治疗过程中，口内和口外组织都存在着损伤风险。口腔软组织往往容易受到以下两种方式的损伤：一是可摘或固定矫治器造成的直接损伤，二是由于镍和乳胶过敏而产生的间接损伤。正畸用的弓丝、托槽或参差不齐的边缘都可导致正畸治疗过程中的牙龈损伤。此外，正畸治疗的患者也有可能遭遇意外创伤，比如矫治器的不当使用或过大正畸力使牙根倾斜。

正畸风险发生率的上升和牙根严重吸收的危险因素包括了治疗前牙根的形状和长度，矫治前是否发生过牙科创伤，以及采用何种正畸矫治机制。圆钝、管状或过短牙根都会增加牙根发生吸收的概率。正畸医师应采取最明智的措施尽可能降低牙根吸收的风险，这包括矫治前对牙根形状和长度进行良好的科学评估。对于高危人群，不论是治疗前制订治疗计划，还是治疗过程中正畸力学机制的改变都应极其谨慎。

对正畸医源性损伤的治疗往往取决于所涉及牙周组织损伤的严重程度。在大多数情况下，消除损伤的病因和对症治疗能取得良好的结果；但在严重病例中或当损伤导致了永久病变时，则有必要对牙周进行更系统的深入治疗。在本文报道的病例中，侧切牙牙龈的退缩正是由于过大、方向偏离的正畸力而导致的。因此，我们制订了两期的外科治疗计划。在第一期治疗中，首先要得到正畸牙移动过程

中所必需的角化组织，然后用它覆盖暴露的牙根表面。需要注意的是，消除病因和正确的治疗方案是临床治疗成功的关键。

3 结论

在正畸治疗过程中，需要维持良好的口腔卫生，避免使用过大的正畸力，小心使用正畸器械，谨慎选用适合的托槽以防止尖锐边缘，以及定期的牙周治疗等，这些都是防止正畸医源性损伤的主要因素。

对于口腔医师来说，经常需要使用一些具有潜在危险的口腔器械和材料，而且工作区域相对较小即在口腔局部进行操作，所以容易导致医源性损伤。然而，口腔医师的技术、治疗经验以及不断更新的知识都是避免医源性损伤发生的主要因素。

4 致谢

本项目由土耳其伊斯坦布尔大学研究基金资助，项目号 UDP-26652。

第 5 卷

《上颌窦底提升的临床程序》

本书由国际口腔知名机构——国际口腔种植学会（ITI）组织编写，旨在提高口腔种植医师的临床水平。内容包括导言、国际口腔种植学会（ITI）第四届共识研讨会纪要及文献评述：上颌窦底提升程序、上颌窦底提升程序的术前评估与计划、上颌窦底提升的治疗方案、选择上颌窦底提升技术和移植方案的指导原则、临床病例报告及上颌窦底提升程序的并发症等。全书采用深入浅出的形式，并配以大量手术图片，以方便读者的理解。本书适合口腔种植医师及全科医师学习、参考之用。

出版日期：2012年8月　定价：300元

第6卷

《美学区连续多颗牙缺失间隙的种植修复》

本书为最新出版的“口腔种植临床指南系列”的第6卷，由国际口腔种植学会（ITI）组织编写，旨在提高口腔种植医师的临床水平。本卷内容包括国际口腔种植学会（ITI）第四届共识研讨会纪要及文献评述、术前评估和治疗计划、美学区连续多颗牙缺失间隙的外科考量和治疗程序、修复考量和治疗程序、临床病例展示、并发症等。全书采用深入浅出的形式，并配以大量手术图片，以方便读者的理解。

出版日期：2014年2月　定价：340元