译文

一种基于现有瓷材料、种植技术与粘结系统的前牙多方位修复方法

A multi-faceted treatment approach for anterior reconstructions using current ceramics, implants, and adhesive systems

Jan Hajtó, Uwe Gehringer, Mutlu Özcan

原载 Eur J Esthet Dent, 2010, 5(3):242-259.(英文)

何 帅 译 邵龙泉 审

摘 要

即使牙科技术得到了长足的发展，对临床牙医和牙科技师而言，如何满足患者的美观和功能需求，尤其涉及前牙修复时，仍然是一个巨大的挑战。而对于前期治疗效果不理想的患者来说，难度更大。本病例展现了树脂粘结固位的下颌氧化锆全瓷固定修复体(RBFDP)，联合应用了贴面来协调上颌前牙区基牙和种植体支持的氧化锆修复体间隙的分布。本文也逐步展示了该修复体基于最新的粘结技术的粘结过程。

专家点评

邵龙泉教授点评：牙科美学修复是需要各学科间密切配合的综合治疗过程，在面对临床复杂多变的病例时，如何在前期不理想治疗的基础上顺利完成患牙的美学重建，是临床医师经常遇到的挑战。牙科材料的开发与优化，为各种复杂情况下牙齿的美学重建提供了可能。本病例在综合考虑患者需求及美学要求的前提下，以微创治疗为原则，合理利用牙科相关材料和技术，获得了令人满意的修复效果。在处理相似的临床问题时，本病例为我们提供了良好的借鉴。

1 引言

采用不同材料进行的修复和治疗的方法，从概念上可以分为三类:无创型（可复型）、微创型（部分可复型）和创伤型（不可复型）。牙科治疗所选用的材料种类繁多，从金属、合金材料到树脂基复合材料和陶瓷材料。材料学的发展，尤其是聚合物和陶瓷材料的发展，使金属材料在口腔内的应用大大减少。尽管这些材料有很多优点，但临床医师在特定条件下选择最合适材料之前必须充分认识到它们的缺点。仅仅注意材料的性能往往不够，临床医师必须同时思考最合适的应用方法。随着患者对美观方面的要求日益提高，临床医师对不同美观材料和系统的优

译者单位 南方医科大学口腔医学院
广州市广州大道北1838号 510515

缺点要有清醒的认识，同时要从医德方面考虑所选修复方式对于患者所造成的创伤。

幸运的是，有关口腔组织和牙齿的替代材料方面的研究取得了长足的发展，牙科医师从中受益良多。但是在材料选择过程中，仍须严格考虑其机械、物理、生物和美学特性。随着可供选择的材料的增多，医师的选择也变得更困难。一方面，得益于瓷材料的进步，铸造陶瓷具有良好的边缘适合性，对颌牙磨耗较小以及牙体预备量较少的特性，用于前牙单个固定修复体(fixed dental prosthesis, FDP)时效果优于其他材料，只是在需要承担较大的殆力时其可靠性不如氧化铝或者氧化锆增强的陶瓷材料。另一方面，增强型陶瓷材料因为需要遮盖内核的颜色，其美观性能在一些情况下不如铸造陶瓷。

采用复合树脂直接修复可以达到微创修复治疗的目的，但是其对术者的技术要求较高。树脂材料固有的不足在于其表面缺少光泽，此时需要进行重新抛光、塑形或者重新充填。这些变化通常出现于修复体行使功能数年以后，所以即使经过成形和抛光后，树脂材料表面结构的保护和维持仍是需要长期关注的问题。

瓷贴面也是微创修复治疗的可行方式。大多数研究结果已经明确表明，单纯从机械固位方面考虑，瓷贴面的固位不存在任何问题。临床报道中粘结失败发生率极低，提示现有粘结技术不但可以与牙体组织形成良好的粘结，而且可以达到与氢氟酸酸蚀、硅烷偶联的瓷材料之间可靠的结合。以上结果提示，仅仅为了达到良好的固位效果而选择全冠类修复体代替瓷贴面的考虑是没有足够证据支持的。相类似的，通常采用全瓷材料的树脂粘结固位固定修复体(RBFDP)，由于创伤较少且美观性能优异，其效果优于金瓷修复体。同时，被健康牙周组织包绕的牙齿寿命较长，约99.5%的此类牙齿其寿命可以达到50年。从而提示我们首要任务应该着眼于保护釉牙骨质界，而为了达到良好的美观效果，常常要牺牲部分组织，而无法达到这一目的。此外，患者本身的因素在选择合适的修复材料方面起到至关重要的作用。

对于前期治疗效果不理想的患者来说，情况更为复杂。本文报道的病例可以认为是结合患者需求、微创治疗概念以及合理利用现有材料和技术的典型范例。

2 材料与方法

患者为30岁的女性，其21牙齿前期在其他医师处接受过种植修复治疗，同时在上颌和下颌均接受了临时修复治疗(图1)。患者就诊时明确要求尽快进行上下颌的永久修复。由于前期已经接受过大量治疗，所以要求只采取必要的治疗手段，但是要求达到最好的治疗效果。前期治疗包括31牙齿的种植和组织移植以及在11和21牙齿部位反复进行的软组织成形术。患者自述敏感、紧张、挑剔、对治疗效果比较担心。

图1 上颌基线时的状况，21牙种植体已植入，并临时粘固树脂基长期临时冠(FDP)。11通过树脂粘结的金属基修复体进行修复，31和21作为基牙

3 上颌治疗基线状况及处理

在上颌区域可见明显的骨组织和软组织的缺损。种植体植入部位良好，然而虽然前期进行了多次软组织成形术，种植体的颈部肩台偏向腭侧，位于龈下0.5mm(图2)。为了解决这一问题，制作了个别氧化锆全瓷基台和一个短的小直径外六角连接体(Bränemark NP系统)。采用这一方法的问题在于连接部分长期受力后抗力可能出现问题。在循环疲劳试验中，两种不同材料会因为材料表面结构破坏而出现相邻界面振动、摆动等微动或磨损。在磨损的发生过程中，材料的粗糙度和硬度都会影响结果。氧化锆瓷材料的努普硬度达到了1 200kg/mm²，远远高于钛的250kg/mm²。对于外六角连接体的测试中，检测到种植体本身和不同基台之间出现1°~4°的旋转动度。

对于非圆锥状的自锁型连接体，界面的微动是不可避免的。同样在本病例中，可见与氧化锆瓷材料接触的钛构件出现磨损(图3)。基台内表面食物残渣和生物膜的存在提示种植体与基台间存在缝隙。

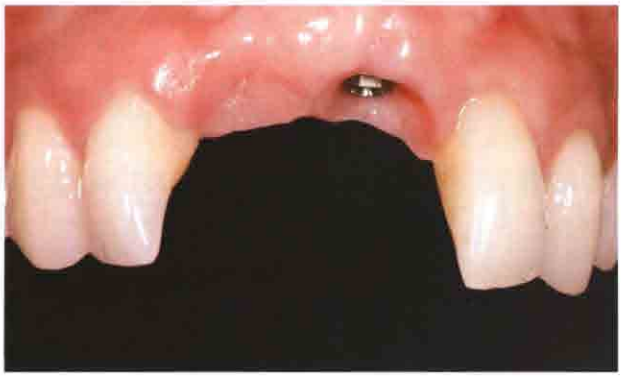

图2 上颌基线时的状况，种植体肩台勉强被牙龈覆盖

图3 前期制作的氧化锆全瓷基台，内部可见钛磨损的痕迹以及食物残渣

单端桥设计造成的较高旋转力是该病例的另一个不良因素;临床磨改种植体的外形应该被看做是并发症，因为一旦需要修理，新的修复体需要直接制取印模并制作个体化铸造的基台。通过本患者的临时修复体的边缘线可以清晰地看到龈下的氧化锆基台(图1)。长期使用的临时修复体外形良好，卵圆形桥体与牙龈接触良好。

治疗概念(原则和计划)

基于上述情况，重新设计制作了一个氧化锆全瓷基台粘结于钛种植体，并尽量在唇侧控制钛的厚度以达到良好的美学效果。对于这个复杂病例，设计时将冠边缘尽量设计靠唇侧并位于龈下，以避免氧化锆基台的外露。而如果后期牙龈继续退缩的话，将显露冠与基台的交界面。

在部分牙列中对于少数牙进行修复以达到理想的美学修复目的是很困难的。本病例中，由于左侧上颌侧切牙的旋转以及软组织缺损，两侧出现不对称的外形;为了达到美学效果，需要对两侧侧切牙进行处理，22采用常规贴面修复，而对于12，设计作为基牙与21一起进行固定义齿修复(图4~图8)。基于以下两个原因采用了这些相对微创的方案:①单端桥长期效果值得怀疑。②采用此方法可能可以关闭12和11之间不佳的牙间隙。12和11间牙龈乳头及11和21间牙龈乳头退缩是影响前牙美观的主要因素。由于12活髓，牙体预备控制在1mm以保护牙髓。在前牙区将氧化锆支架的厚度控制在0.3mm是临床可以接受的极限，也能在空间有限的情况下达到较美观的效果。固定修复体(FDP)支架的临床试戴是最重要的步骤之一，必要时需要反复进行，试戴时需要考虑以下因素:①基牙的适合;②良好的邻接;③桥体的外形及与牙龈间的接触;④咬合关系;⑤对舌和发音的影响;⑥语音;⑦美观。

图4 新的氧化锆基台的数字化模型。注意到由于种植体深度较浅，钛基台的肩台设计较短，从而可以尽量避免金属的外露

图5 重新制作的个体化氧化锆基台粘结于钛基底上(Medentika, Baden-Baden, Germany)。12牙进行微创预备

图6 CAD/CAM氧化锆全瓷支架唇面观。对于氧化锆修复体，不但要保证连接体横截面面积必须大于9mm²，而且连接体高度一定要大于3mm，同时桥体与基牙间需要有圆钝的外形

图7 连接体唇侧空间需要严格设计。本病例的诊断蜡型，在空间有限的情况下尽量增大连接体的厚度和强度

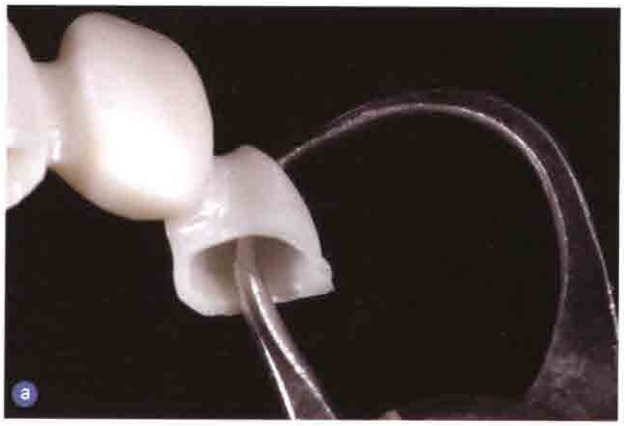

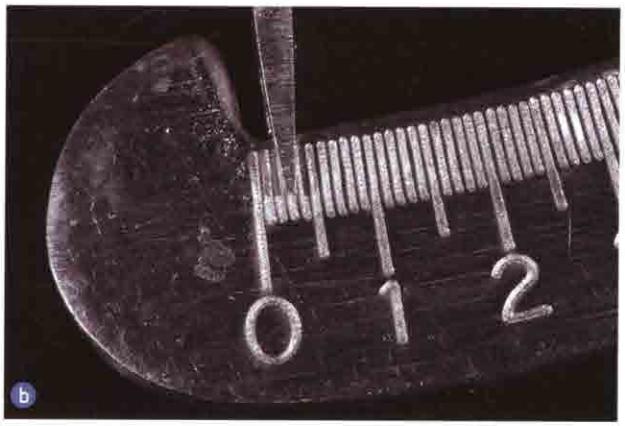

图8 12氧化锆基底的厚度控制到0.3mm以留足饰面瓷所需空间

合理安排桥体与牙龈的关系极其重要，需要将正确信息传递到技工中心，通过增减瓷材料来调整。本患者的22采用贴面修复后可以明显改善美学外观(图9，图10)，而这是通过两次制作贴面完成的，第一次试戴时贴面外形不能完全满足临床要求，而且颜色较亮。贴面中瓷的颜色需要在第一时间确定，通过树脂粘结材料后期调整的效果微乎其微，一旦对颜色有疑问，最好重新制作。由于患者对最终效果要求不明确，虽然经过医师的努力和调整，修复体在口内只是临时粘结(图11)。一般来说不建议如此，因为在临时修复阶段或拆除过程中贴面可能出现损坏;不过对于患者有特殊要求时这样做也是必要的。

图9 3单位修复体试戴过程中，注意到22未进行修复时宽度不足且略向远中旋转，美观效果不佳。征询患者意见，进行瓷贴面美容修复

图10 纯钛基底上粘结完成后的个体化氧化锆基台(Medentika, Baden-Baden, Germany);对12进行尽可能少的牙体预备，22进行贴面修复

图11 12、11、21牙上临时粘结固定义齿与22瓷贴面粘结一段时间后情况，图中可见下颌的临时修复体

4 下颌治疗基线状况及处理

下颌缺失牙可以用带舌侧翼的全瓷RBFDP修复以达到保存牙体组织的目的。问题在于采取何种设计最好。舌侧翼扩展超过一颗基牙时往往会出现粘接失败而导致不佳的临床效果。Kern等的研究结果已经阐述了两翼和单翼粘结桥的效果优劣。临床数据已清晰地表明了单翼RBFDP具有较好的长期效果。在上颌区域，单翼RBFDP可以作为首选。但是对于下颌区域来说，就笔者的经验，双翼设计也能达到良好的效果，所以本病例选择该设计方案。如图12所示，该患者缺牙间隙远远大于单颗中切牙的宽度，为达到良好的美学效果，设计时须将间隙均分给各相关牙。理论上有三种方案达到上述目的:①采用复合树脂增大每颗牙;②利用固定桥的瓷部分增大每颗牙;③制作独立的贴面。

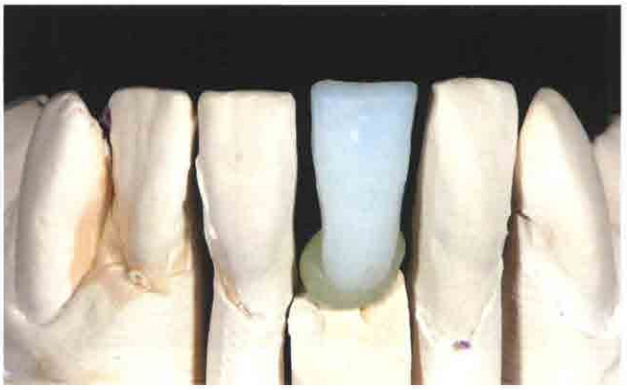

图12 牙体预备后制取模型并制作诊断蜡型(Anteriores Set, Wichnalek, Augsburg, Germany)，可以第一眼看到基牙和桥体宽度分布及各牙之间的缝隙

治疗概念(原则和计划)

为了尽可能从颈部水平将间隙关闭，笔者选择了第3种方案(图13~图21)。如果采用第2种方案，需要在没有足够支架支持的情况下额外增加饰面瓷部分，从技术角度上来看是不可靠的，而且采用这种方案关闭颈部间隙时会带来共同就位道的问题。树脂的老化问题是未能选择第一种方案的原因所在。在技工中心采用平行研磨仪来设计贴面与RBFDPs之间邻接点位置，边缘线沿颈部-切端分布，从而使额外的贴面在口内达到近似于隐形的效果(图18)。当然对于某些病例来说，与牙长轴垂直的边缘线可能会显露。贴面粘结就位后，制取新的印模。采用现有的CAD/CAM系统制作氧化锆全瓷支架(图19)。

氧化锆陶瓷表面采用粒径为50 μm的Al_2O_3粉在2.5bar压力下喷砂15s，同时结合磷酸单体(MDP)的底漆处理并按照相关程序进行粘结。作为替代手段，喷砂具有最佳的表面清洁效果。由于氧化锆陶瓷无法酸蚀，干净而粗糙的表面有利于粘接剂在其表面的分布，这是达到良好粘结效果的先决条件。此外，也可以采用Co Jet™或Rocatec™(3M ESPE, Seefeld, Germany)对粘结面进行硅烷偶联处理，并采用Bis-GMA基粘结材料进行粘结(图22~图24)。现在尚无有关未经酸蚀的表面状态对粘结效果影响的长期临床研究报道。据报道，材料的老化也会对长期效果造成不利影响。

本病例报道中，基牙的整个舌侧面及贴面的粘结面均采用喷水条件下氧化铝泥浆进行表面处理(Prep K1 Max, EMS, Nyon, Switzerland)以使

表面粗糙化(图24)。最终以35%磷酸进行酸蚀(Ultra-Etch® Ultradent Products, South Jordan, UT, USA)，采用传统酸蚀冲洗的粘接系统(Syntac, Ivoclar Vivadent, Schaan, Liechtenstein)和双固化粘结材料(Variolink®II, Ivoclar Vivadent)进行粘结(图24～图26)。图27和图28展示了最终的修复效果。

图13 诊断蜡型制作完成，两侧邻近基牙进行适当的增大

图14 诊断蜡型上喷洒金粉，更有利于观察基牙和桥体宽度分布

图15 Plaster模型上制作的瓷贴面以合理分布宽度

图16 基牙舌侧预备后的情况，此时已加入额外的贴面。锐利的边缘线置于邻接点的舌侧以保证氧化锆支架与饰面瓷之间光滑的过渡。在舌侧窝增加洞固位形以利于粘结

图17 邻牙上的贴面

图18 32和41牙贴面粘结后的情况。交界线位于邻接点舌侧以达到隐形的效果

图19 RBFDP的数字化设计图

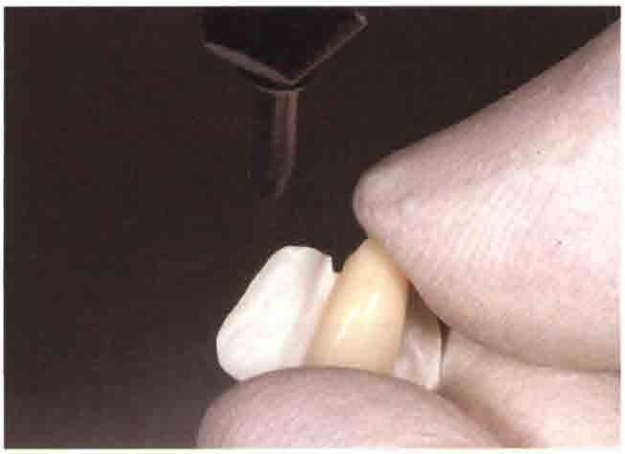

图22 采用CoJet系统(3M ESPE, Seefeld, Germany)对固位体表面进行硅烷化处理

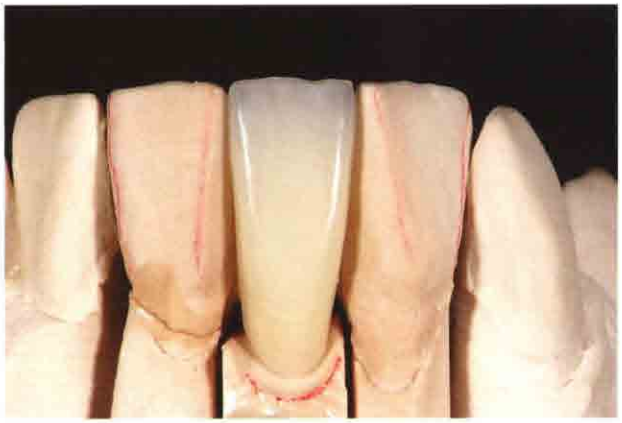

图20 模型上制作完毕的树脂粘结全瓷固定义齿

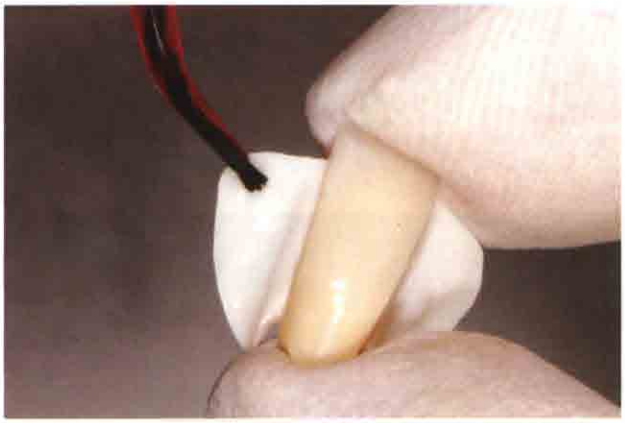

图23 对固位体表面硅烷偶联剂(Monobond S, Ivoclar Vivadent, Schaan, Liechtenstein)，需要等待1min以待其挥发

图21 带有两翼(2个粘结型固位体)的树脂粘结全瓷固定义齿。在氧化锆支架的桥体部分饰以Creation ZI-F饰面瓷，保留固位体部分无饰面瓷

图24 在全瓷固定义齿粘结面采用双固化树脂粘结系统(Variolink II, Ivoclar Vivadent, Schaan, Liechtenstein)进行处理

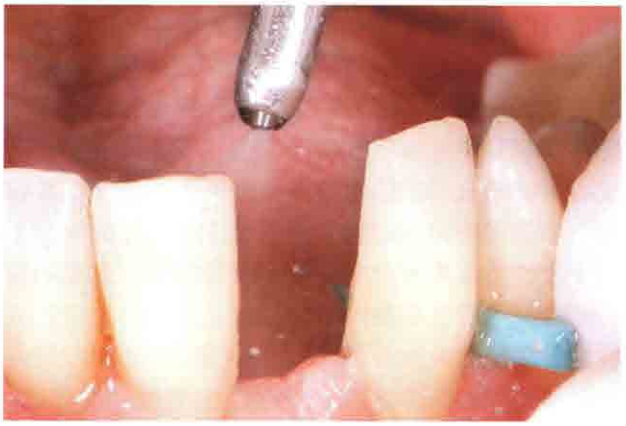

图25 对粘结表面通过气枪进行吹干(Prep K1 Max, EMS)

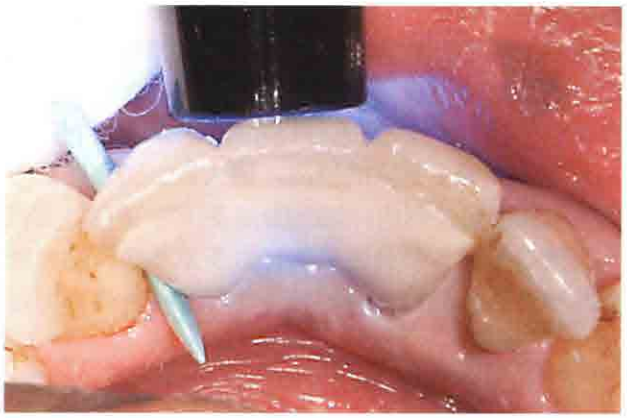

图26 氧化锆全瓷固定义齿的粘结与光固化

图27 氧化锆全瓷固定义齿粘结口内后表现

图28 最终修复效果

5 讨论

不幸的是，尚无一种方法可以解决现有的牙科学及牙科技工领域的所有问题。对于绝大多数病例，牙科医师需要针对患者或并发症的情况进行个体化的治疗。本病例需要解决许多挑战，同时提示修复治疗中为了达到美学效果需要牙科医师具有足够的经验和知识，而且有能力将其付诸实践。治疗的美学方面考虑往往对医学提出更高要求，甚至有时会与医疗原则相矛盾，从而提高治疗的难度。即使完成正确的牙科或医学治疗，并不一定能够达到良好的美学效果，往往需要医师付出更多的努力。而且医师必须重视患者个体的要求，美观期望值较高的患者往往会增加治疗的难度，这就需要进行良好的沟通和设计。

以本病例为例，治疗医师需要从各个角度来考虑，既要采用先进与高级的方法保证治疗效果，同时要控制患者承担的风险。随着对患者治疗难度增加，医师需要承担的责任也相应增加。本文所展示的治疗手段并不一定是理论上最正确的，实际上客观地显示了对复杂病例制定治疗计划时的各种考虑。尽管大概20年以前对于类似病例往往采用金瓷FDPs来修复，最少要对4颗基牙进行预备;而现在可以通过种植或氧化锆全瓷材料进行修复，但是对于医师的要求较高。制定治疗计划时需要慎重考虑硬组织和软组织的情况是否适合种植，种植体的数量、位置、系统选择与设计以及材料本身的性能也必须关注，同时牙科医师对于治疗的程序和时间安排也要有清醒的认识。

"高科技的牙科学带来高风险"是10年前为大家所接受的说法，但是现在由于CAD/CAM技术制作的氧化锆全瓷支架和玻璃陶瓷(如二矽酸锂陶瓷)修复体表现出优于传统手工制作的修复体的性能，这种说法似乎应该更改为"美观要求高的牙科学是高风险的"。材料美观性能越好，如对于陶瓷材料来说，半透性越好，其可靠性越低。此外，对修复体的美观性能要求越高的同时，获得稳定的高强度修复体的难度也相应提高。至少到目前，氧化锆陶瓷种植体及直接就位于种植体上的氧化锆陶瓷基台仍然处于实验阶段。

市场的压力可能会引发一些未经长期应用证明的医疗产品的销售和使用，这就要求所有从业者自己慎重考虑和选择，应该在何时通过何种方式在临床中应用这些新进展和新技术。对于本病例上颌采用的基牙粘结处理来说，即使在这种困难的情况下也可以达到相对安全并满足临床要求的效果;此时最大的风险在于氧化锆修复体可能出现的粘结失败，即便如此也可以通过简单的口内或口外重新粘结处理来解决问题。体外实验结果表明氧化锆基台可以与纯钛种植体系统达到良好的结合，笔者经过多年的临床实践，与其他很多医疗机构报道的结果一致。

不考虑金属离子的稳定性，纯钛基台与金瓷修复体的结合得到了最长时间的临床考验，被认为是最可靠的选择。本病例选择的材料组合尚需长期临床应用来评价其稳定性，不过作者多年的临床应用均取得了理想的效果。

本病例最困难的抉择在于是否在12牙上采用全冠修复，医师在作决定之前与患者进行了深入的讨论。有许多综述性研究探讨了支持式种植体与天然牙联合支持的FDPS是否优于单纯种植体支持的修复体。通过对符合选择标准的21篇文献的分析，种植体支持的FDPS 5年和10年成功率分别为95%和86.7%，相应的种植体本身5年和10年存活率分别为95.4%和92.8%。根据Probster的观点，修复体行使功能5年和10年后成活率为95%和85%时即可认为是成功的，虽然种植义齿存在较高的存活率，38.7%的研究报道有并发症出现，包括瓷层崩裂、种植螺丝的松动或折断。"成功"应用于整个观察期间FDP应无变形或无并发症出现。种植义齿所报道的并发症发生率提示其需要重新治疗及维护治疗。一篇对13项研究的对比Meta分析结果表明，种植体联合天然基牙支持的义齿5年和10年成功率明显较低，分别为94.1%和77.8%，相应种植体存活率也较低，分别为90.1%和82.1%，不过种植体本身的并发症发生率为0.7%~11.7%，依不同种植体类型有所区别且明显低于种植体支持义齿的发生率。

本病例中，考虑的问题在于3单位种植体－牙联合支持的义齿较单个种植体支持的2单位单端桥成功率高且并发症发生率低。

与传统的最少由2颗基牙支持的FDPS相比，天然基牙支持的单端桥其成功率低，且并发症较高。总体来说，这一事实提示单端桥产生的扭力可能是造成问题的来源。

基于种植体本身及上部结构的直径较小，同时修复体高度较大这一事实，在选择单端桥时，会造成较大的扭力，所以认为传统的两端都有基牙的修复方式优于单端桥的设计。临时修复体多处出现失败也证实了这一假设。本病例前期的种植体植入位置及方向均较为理想。在前牙区采用2颗相邻种植体会对后期修复提出更大的挑战，因为修复医师需要考虑软组织不足的问题。实际上，一颗种植体仅能支持一颗全冠修复体并代替缺失牙。所以本病例选择种植体与天然牙共同支持的修复体即使从医德方面考虑也是合理的。

下颌的情况属于RBFDP的传统适应证，尤其是前期种植失败的尝试。传统全冠固位的FDP会让患者损失大量硬组织。一旦患者出现软组织退缩合并龈缘处牙体直径过小，此时便无法完成牙体预备。这种RBFDP可以选择1或2颗基牙上的单翼或双翼来固位。全瓷单翼RBFDPS已被证明是一种成功的治疗选择。双翼型RBFDPS的缺点在于，一旦出现未被觉察的义齿折裂，粘结失败或不同瓷层解离，基牙上可能发生继发龋。在已知单翼RBFDPS已具有长期非常成功的记录情况下，其他选择并不是最好结果。RBFDPS最常见适应证为上颌侧切牙缺失，此时如选择中切牙和尖牙双翼RBFDPS已被证明不符合生理原则，作者的经验证明这种双翼RBFDPS在很多病例中会发生粘结失败。其中一个原因可能在于生理功能时不规则的上颌前牙动度造成应力集中于粘结界面。与之形成对比的是，经过10年临床实践，下颌采用二矽酸锂瓷制作的RBFDPS未出现单边粘结失败。需要指出的是，这些RBFDPS采用的是轴面沟固位，而不是粘结桥面固位。从而提示下颌

前牙受力更接近于垂直向而不是舌向，这也能解释在下颌双翼RBFDPS更成功的原因。Kera等发现单侧粘结失败局限于上颌区。问题仍然存在，基于这些假设，在下颌是否需要双翼以达到良好的效果。即使存在连接体折裂的危险，笔者的观点是采用双翼RBFDPS，因为这样能尽量减少连接体的厚度。

以上讨论内容清楚地表达出了临床医师为能达到长期成功而面临的困难。同时，氧化锆陶瓷无法通过酸蚀来增强粘结效果，其粘结效果的可靠性尚存疑问。氧化锆渗透陶瓷由于应用时间最长所以有长期应用效果评价。结果表明，采用Al_2O_3表面喷砂，底漆，并采用双固化（MDP）粘结剂可以取得良好的效果。然而，体外模拟条件下进行老化实验后，InCeram Alumina 和 In Ceram Lincomin与树脂界面的微拉伸实验结果不理想。对于纯氧化锆陶瓷仅限于文献报道。但就整体而言，不含硅元素的陶瓷基出现应相类似。基于以上提到的体外研究结果，老化对于粘结界面及粘结材料的影响是这些治疗的弱点所在。

喷砂对氧化锆脆性的影响，结构变化也是需要关注的问题。关于这种界面影响的文献资料相当广泛，相关结论也互相矛盾。然而，椅旁对氧化锆陶瓷进行硅烷化处理其危害性低于实验室进行氧化锆喷砂。

就目前的认识来源，喷砂可能会导致分层结构的破坏甚至整体折裂，不过还取决于其他一些因素。无论如何，只有喷砂能获得最为清洁的粘结表面。因为氧化锆陶瓷含硅元素，作为MDP基粘结剂的替代品，椅旁硅涂层和硅烷化可以与双固化Bis-GMA粘结剂联合应用。以上两种方法哪种临床效果更优异尚需进一步比较。这些病例的效果在作者的医疗机构中正在被审查其效果。

6 结论

缺失牙可以通过各种方式进行功能和美学修复，包括贴面、表面树脂粘结固位的固定义齿(RBFDS)结合种植体和氧化锆上部结构等。这些修复体的成功得益于粘结材料和技术的发展，这些已被现有临床和实验室研究的结论证实。本文所述的病例对临床医师的处理提出了更高的要求，因为需要面对以前未见报道的情况。需要认真考虑前期不成功的处理和修复治疗计划以及结果对患者造成的影响，同时在制定治疗计划时需要及时更新对新材料和新技术应用的认识，这些是非常重要的。

《口腔正畸无托槽隐形矫治临床指南》
(The Invisalign System)

著者:Orhan C. Tuncay
主译：白玉兴
定价:298 元
图片:400 张
四色印刷、精装

内容简介

无托槽隐形矫治技术因其美观、舒适、可随时摘戴、高效、卫生及患者复诊次数少等优点而正受到广大口腔正畸医师的欢迎，而对该技术进行全面而系统地介绍的目前只有这一本。该书由著名口腔正畸专家Tuncay教授组织国际上多名对该技术有深入研究的资深口腔正畸学专家、计算机专家、数学专家、市场管理专家与学者共同编写完成，全书内容丰富，涉及面广，向读者全面介绍了无托槽隐形矫治技术的发展背景、基本原理、关键技术、临床设计与应用等内容。

本书译者白玉兴教授在国内首次开发和研制了具有我国自主知识产权的口腔正畸无托槽隐形矫治系统，在临床上得到了广泛地应用，且取得了良好的矫治效果。该项技术填补了我国在这方面的空白，是当今先进的数字化技术在口腔正畸诊断与治疗中应用的最新成果，这对不断提高我国正畸临床诊断与治疗的水平具有一定的促进作用。

本书购买、咨询方式：首都医科大学附属北京口腔医院正畸科（北京市崇文区天坛西里4号）孟德鑫，邮编：100050，电话:010-67099220