前沿聚焦

治疗牙周骨下袋的纤维和龈乳头保存技术：显微外科手术技术

Fiber Retention and Papilla Preservatiom Technique in the Treatment of Infrabony Defects: A Microsurgical Aprroach

Francesco Cairo, DDS; Gianfranco Carnevale, MD, DDS; Mauro Billi, MD, DDS; Giovan Paolo Pini Prato, MD, DDS

原载 Int J Periodontics Restorative Dent 2008; 28:257-263(英文)

高 丽 译 徐 莉 审

摘 要

外科显微镜（技术）的应用使牙周手术的视野更加清晰，从而使瓣的切口、根面清创的效果和缝合等外科技术得到提升。本研究的目的是介绍一种应用于治疗前牙美学区深牙周袋伴有浅到中度骨下袋的显微外科翻瓣术。该技术结合了保留附着于根面的牙龈纤维和保存牙间乳头组织的技术。通过附着水平的增加和牙周袋深度的变浅等证实，本文介绍的显微外科技术有助于减少牙龈组织的退缩和提高治疗浅到中度骨缺损的美学效果。

专家点评

徐莉教授点评：牙周翻瓣术及结合骨切除／骨成形手术，在治疗浅到中度的牙周骨下袋（≤3mm）已是十分普遍和成熟的技术。影响手术效果的因素有很多，但前牙区于术后出现的牙龈退缩和牙龈乳头丧失造成的美学问题很难避免和解决。本文巧妙地将现代的显微外科技术与Levine在1972年提出的保留根面纤维的翻瓣术相结合，以探索通过改进外科手术技术，来减少前牙区的牙龈退缩、保存牙龈乳头，从而增进前牙区的美学效果，值得临床医师借鉴。

对于牙周专科医师，在美学区选择合适的手术方法治疗伴有浅到中度的骨下袋缺损（≤3mm）的牙周袋是一种挑战。传统的方法，如改良Widman翻瓣术和根向复位瓣有助于根面清创、骨成形或彻底消除骨袋。然而，由于术后牙龈退缩导致美观问题，此类方法在前牙区慎用。采用物理屏障、生物刺激因子或骨移植材料的再生技术和恰当的瓣处理能有效治疗深的骨下袋（>3mm），比单纯的翻瓣术获得更佳的附着增加。另一方面，对于浅到中度的骨缺损，选择再生治疗方法在费用支出／患者受益比值方面有待商榷。在这种情况下，翻瓣术采用沟内切口被认为是一种适当的方法；然而，组织学的结果证实，这种方法的愈合方式为沿根面形成的长结合上皮。

1972年，Levine介绍了在翻瓣术中采用根面纤维保留技术，组织学结果显示，在采用纤维保留方法治疗的牙齿，愈合过程中无附着丧失且上皮迁移降低。然而在对照牙齿，结缔组织纤维去除后出现上皮向根方迁移。由于难以辨别和区分附着在牙根面的纤维组织，还有操作过程过于费时，纤维保留

译者 北京大学口腔医学院牙周科
北京海淀区中关村南大街22号 100081

方法很少再被应用。

近期，Carnevale回顾了纤维保留技术，并应用于骨切除术中（纤维保留骨切除术，简称FibReORS）。这一技术改变了治疗骨缺损的临床理念，以附着纤维的冠方做为缺损的底。该方法减少了为重新对骨解剖形态塑形所进行的骨切除的量。长期疗效观察显示，对于具有很好依从性的患者，采用FibReORS方法治疗后，其牙齿丧失最少，且深牙周袋不易再发。

采用外科显微镜，更容易辨别和保留附着纤维组织，这提高了手术区域的视觉效果且更加清晰。临床研究已证实显微外科在再生性手术和膜龈手术中的良好功效。此外，外科显微镜对改善瓣的切口，根面清创以及微创治疗的缝合是一种切实可行的工具。

本文的目的是介绍一种治疗浅到中度的骨下袋（≤3mm）的显微外科翻瓣术。此方法结合附着纤维保存和邻近龈乳头的保留，从而达到伤口的初期愈合以及维持术前美观的效果。

方法和材料

本研究包括7位非吸烟的中度慢性牙周炎患者（女5人，男2人；平均年龄45.42±9.21岁），均来自私人诊所。入选标准如下：

1.无系统疾病；

2.完成了基础治疗，包括口腔卫生宣教和龈下刮治和根面平整；

3.术前检查全口菌斑记数（FMPS）和全口牙龈出血指数（FMBS）均小于20%；

4.在牙美学区，至少一个位点牙周探诊深度≥5mm且放射学证实有浅到中度骨下缺损(≤3mm)；

5.在术区邻面牙间隙至少有2mm。

所有的参加者均签署知情同意书。

手术过程

图1显示了其中一个经治病人的术前状况。所有的手术步骤均在外科显微镜下进行（OPMI Pico，Carl Zeiss）。

1.局麻下用15c刀片行沟内切口，形成半厚/全厚/半厚-全厚瓣。瓣的设计包括与骨下袋相邻的牙齿。

2.牙间乳头的水平切口在哪一侧进行取决于对骨缺损位置的评估。当缺损大部分位于舌侧，根据改良的龈乳头保留技术，龈乳头基底的水平切口位于颊侧；然而当大部分为颊侧缺损，则第一切口位于舌侧。牙间乳头基底部的切口为水平加轻微内斜切口的方法（图2a），然后将此切口延续到相邻牙齿的沟内切口（图2b）。牙间乳头的切口未达牙槽嵴顶骨壁，以防止完全暴露龈乳头基底部相应的骨嵴顶。用Orban或者Buck刀将半厚瓣/龈乳头瓣翻起。

3.全厚瓣部分用骨膜起子翻至膜龈联合（图3），超过膜龈联合后，行半厚瓣剥离以减小瓣张力，从而使颊侧瓣松弛。腭侧瓣翻至骨嵴顶下2~3mm，暴露骨缺损。

4.翻瓣后，仔细测量骨缺损。以骨面附着纤维为根面平整的根方界线（图4a和4b）。采用UNC-15牙周探针在显微镜下（18倍）辨别骨缺损内的附着纤维（图5）。未附着在牙根表面的软组织用刮治器仔细去除，保留附着于牙根牙骨质表面的纤维。以附着纤维的冠方做为根面平整术的最根方的界限，对骨缺损内的牙根表面进行根平处理（图6a-6c）。

5.根面平整术后，测量和记录以下数据：①骨嵴顶至附着纤维的冠方（BC-AF）的距离和②骨嵴顶至骨缺损底部（BC-BD）距离。

6.为确保邻间组织的初期封闭，将瓣原位复位

图1 第5位病人，上颌中切牙术前探诊深度6mm

图2a 牙间乳头基底部的切口

图2b 牙间乳头的沟内切口

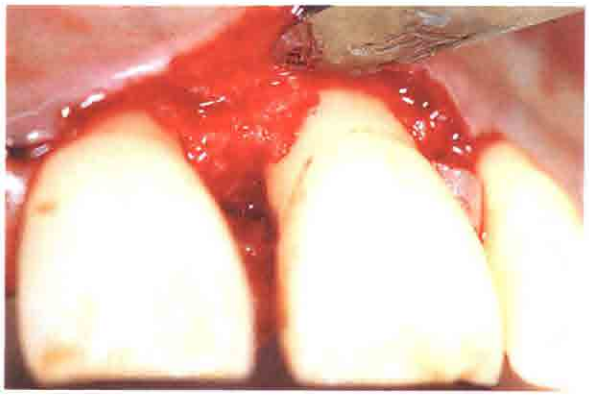

图3 翻瓣

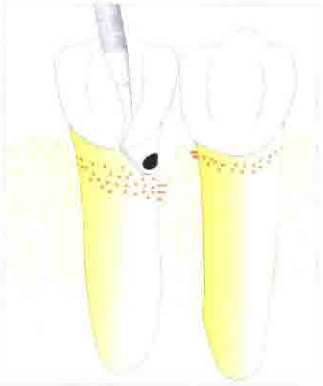

图4a 以附着纤维为根方界限的根面平整示意图

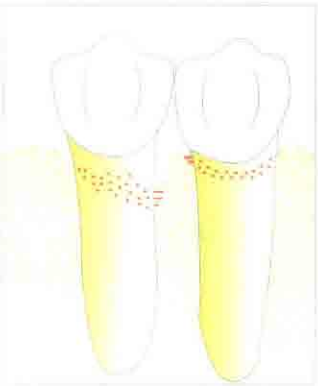

图4b 未剥离纤维的根面平整后的牙根表面示意图

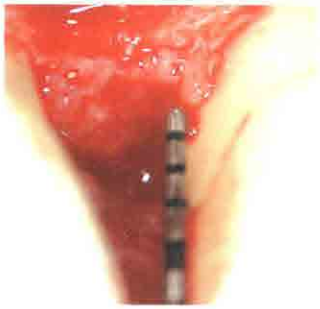

图5 辨别骨缺损内的附着纤维（放大18倍）

图6a 在显微镜下保留附着纤维的根面平整术（放大18倍）

图6b 刮治和根面平整术后。图中显示带有附着纤维的牙根表面（放大18倍）。CEJ表示釉牙骨质界

图6c 扫描电镜下的附着纤维（放大200倍）

或稍冠向复位，采用可吸收线行间断缝合（图7a）。

手术后步骤

手术后，患者酌情应用止痛药，术区2周内避免任何创伤或刷牙，采用0.12%洗必泰漱口。术后7d拆线。术后2周和4周，应用橡皮杯和1%洗必泰凝胶（Corsodyl gel，ICI）进行专业的龈上预防性牙齿清洁。所有的患者定期每个月进行牙周维护治疗直至术后12个月（图7b）。

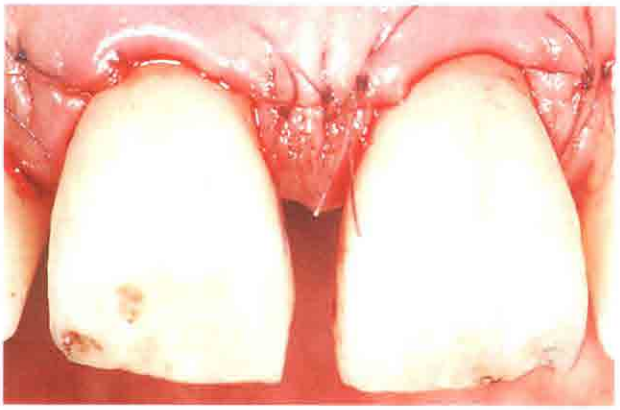

图7a 原位复位瓣，用6#0的Vicryl线缝合

图7b 12月后的临床观

结果

术前平均探诊深度（PD）为（6.0 ± 0.58）mm，术前平均龈退缩为（1.28 ± 0.98）mm。术中测量的平均骨内袋深度（BC-DB）为（2.42 ± 0.53）mm，平均BC-AF为（1.42 ± 0.54）mm。所有治疗区域的愈合均正常。未出现瓣裂开或者无初期愈合情况。

在术后12月复查时，剩余的平均探诊深度（PD_1）为（2.85 ± 0.38）mm，而平均龈退缩（Rec_1）为（1.43 ± 0.78）mm。整个观察期间，患者维持了高水平的菌斑控制（FMPS和FMBS<20%）。在最后复查时的放射学检查证实，与基线水平比较，每个治疗的缺损区均有再矿化的发生。各患者的详细资料见表1。

表1 各患者经治疗的缺损部位资料

患者	性别	牙位	PD0(mm)	Rec0(mm)	BC-DB(mm)	BC-AF(mm)	PD1(mm)	PD diff(mm)	Rec1(mm)
1	女	右上中切牙	6	2	2	1	3	3	2
2	女	右上侧切牙	6	1	3	2	3	3	1
3	男	左下侧切牙	5	2	2	1	2	3	2
4	男	右上第一磨牙	6	0	2	1	3	3	0
5	女	左上中切牙	6	2	3	2	3	3	2
6	女	左上侧切牙	7	0	3	2	3	4	1
7	女	左下尖牙	6	2	2	1	3	3	2

PD0：术前探诊深度；Rec0：术前龈退缩；BC-DB：骨嵴顶至缺损底部的距离；BC-AF：骨嵴顶至附着纤维冠方的距离；PD_1：术后1年的探诊深度；PDdiff：术前和术后1年的探诊深度差值；Rec_1：术后1年的龈退缩

讨论

对牙周专科医师来讲，治疗前牙区的浅到中度的骨下袋（≤3mm）困难的原因有两点：患者的美学期望以及治疗的成本／成效比值。外科手术方法，如改良Widman翻瓣术或者根向复位瓣加骨切除术曾被提议来治疗此类缺损。这些手术方法的长期观察临床疗效相似，尽管有报道提到骨切除手术后维护期有较低的疾病再发率。然而，由于术后龈退缩的出现，这些手术方法在前牙美学区不可取。相反，与仅仅进行翻瓣术相比，再生治疗可获得临床附着且降低术后龈退缩，适用于治疗美学区的深度缺损（>3mm）。据报道，与深度骨缺损（>3mm）相比，浅到中度骨缺损（≤3mm）获得附着水平的可变性更高。综上所述，再生方法的成本／成效比值对于治疗浅到中度的骨缺损并不有利。

常规门诊中，在美学区，沟内切口的翻瓣术用于治疗浅到中度的骨缺损。瓣的设计建议行牙间乳头切口做为降低袋深手术的一部分，同时彻底去除缺损内的肉芽组织。通过尽可能保留牙间乳头提高翻瓣术，同时得到更好的美学效果。骨缺损的位置和邻间区域的宽度是选择保留龈乳头手术方法的主要原则。组织病学结果显示，翻瓣术后的愈合为牙根面形成长结合上皮而无结缔组织附着。

翻瓣术可通过保留一种结缔纤维附着提高，被称为是“生物dimension”组成成分之一，宽约1mm，其在健康和疾病的牙周组织中同样存在。外科显微镜可帮助临床医师分辨插入牙根牙骨质的纤维并避免根平时剥离附着纤维。此外，使用外科显微镜和特殊设计的器械有助于切口和牙尖乳头的提升，从而得到精确的瓣缝合和良好的伤口初期愈合。

此病例研究，外科显微镜下的翻瓣术用于治疗7例美学区浅到中度骨下袋，同时获得了附着纤维和牙间乳头的保留。临床结果显示，附着获得、牙周袋深降低、所有治疗区域最小限度的术后龈退缩，且无术后并发症的发生。所有的患者对治疗区域的最终美学效果满意。这种显微外科手术方法可以用于治疗美学区域浅到中度的骨下袋。