粘膜类天疱疮的牙龈受累

Gingival involvement in mucous membrane pemphigoid
F. Y. Bozkurt, H. Celenligil, A. Sungur, S. Ruacan
原载 Quintessence Int 1998; 29: 438 – 441. (英文)

韩 蔚 译　　欧阳翔英 校

摘要　一位 60 岁女患者其临床表现为剥脱性龈炎，病史为 2 年多来牙龈疼痛、起水疱；没有其它伴发的粘膜或皮肤病损。临床检查显示牙龈红斑、水肿，有溃疡面，并有完整的和已破裂的大疱，也可见到白色斑块样病损。牙龈触诊引起上皮剥脱。对病损周缘龈组织的活检样本进行光镜检查，显示在已萎陷的大疱边缘处口腔牙龈上皮与结缔组织分离，并可见结缔组织有中等程度的炎性浸润。直接免疫荧光显微技术显示，在基底膜区有 IgG 与 C_3 的连续线状沉积。基于临床、组织病理与免疫荧光所见，可以确定诊断为粘膜类天疱疮。

剥脱性龈炎不是一种独特的临床疾病，而是多种疾病的一种非特异性的、但少有的表症。它以牙龈上皮剥脱为特征，伴有糜烂、溃疡和/或疱样病损。虽然认为全身因素在剥脱性龈炎的发病机理中起作用，例如内分泌失衡、慢性感染及药物反应，但在 75% 的病例中，皮肤病被视为主要因素。

粘膜类天疱疮（也称作疤痕性类天疱疮）是一种相对少见的慢性大疱性疾病，累及包括眼结膜、口腔、喉、食管、上消化道和生殖器在内的粘膜表面，也可见于皮肤。复发病损可导致永久的疤痕，从而引起发病和死亡。同时，眼部受损可以非常严重，并可能会最终引起失明。

剥脱性龈炎是粘膜类天疱疮的最具特征性的表现，它可能标志着这一疾病的发生。但是，在没有其它表症时，单纯的牙龈受累就提出了一个需要解决的诊断与治疗的问题。在这些病例中，最重要的是识别龈病损下方的病理表现。

译者：北京医科大学口腔医学院
北京海淀区白石桥路 38 号　100081

本篇报告描述了一例病损仅局限于牙龈的粘膜类天疱疮病例，对其临床体征与症状、组织学特点以及直接免疫荧光特征进行了讨论。

病例报告

一名 60 岁的女患者经她的保健医生介绍，来到 Hacettepe 大学牙周科就诊。主诉 2 年来口腔烧灼样感，并且牙龈疼痛、起水疱；从未发现过其它粘膜或皮肤病损。全身病史无异常。口腔检查发现牙龈呈红斑样、肿胀，伴有斑块样分布的白色区域（图 1）。牙龈上皮可容易地与其下方的结缔组织剥脱。右下前磨牙部位可见一大疱，磨牙处有一溃疡（图 1, 2）。右上颌尖牙与第一前磨牙之间的牙间乳头可见糜烂（图 2）。左上前磨牙处的牙龈有白斑样病损（图 3）。在左下前磨牙的舌侧龈，发现了一个已破裂的大疱（图 4）。左侧的磨牙后垫区域也可见一个完整的大疱。腭侧有大面积溃疡，提示以前可能有大疱形成。腭侧粘膜上还可见到复发病损形成的疤痕（图 5）。

从病损周缘的牙龈组织获取 2 个活检样本。光镜下观

图 1 牙龈水肿，伴有斑块样分布的白色区域

图 2 右下前磨牙区的大疱，以及磨牙部位的溃疡。注意右上颌尖牙与第一前磨牙之间牙间乳头处的糜烂

图 3 左上前磨牙牙龈有白色斑块样病损

图 4 左下前磨牙牙龈处一个已破裂的大疱。注意磨牙后垫区有完整的大疱

察这些 HE 染色的切片，发现完整的口腔上皮与其下方结缔组织分离，有上皮下疱形成(图 6)；也可见到上皮棘层肥厚与过角化。在上皮剥离部位的下方、基质的上部，观察到慢性炎性细胞的中度浸润(图 6)。直接免疫荧光研究显示，在基底膜区有 IgG 与 C_3 的线状沉积(图 7)。但无细胞间着色。未做间接免疫荧光实验。

基于临床、组织病理与直接免疫荧光的发现，可以确诊为粘膜类天疱疮。该患者被转往皮肤科医师处，用脱氢皮质酮治疗，每天 60mg，共 15 天，同时施行菌斑控制，教其使用软毛牙刷刷牙，每天用过氧化物漱口水漱口 2、3 次。并在诊所进行洁治和根面平整。

经治疗后病损明显改善。接着进行了 3 周的局部类固醇治疗（0.1% 氟羟强的松龙软膏）。但其后患者未再来定期复诊。

讨论

粘膜类天疱疮是一种不常见的慢性大疱性疾病，主要侵害粘膜。口、眼和生殖器粘膜最常受侵犯。此疾病的

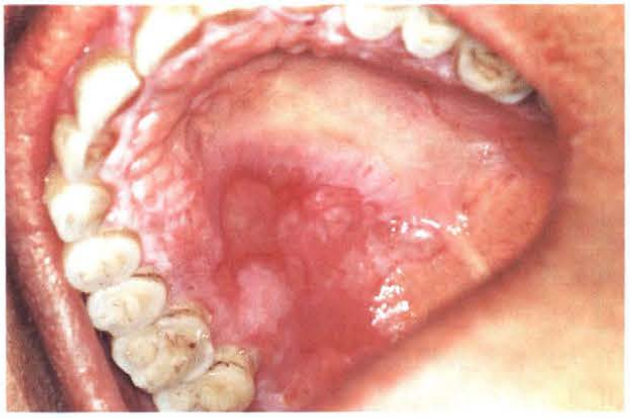

图 5 大面积溃疡面，提示以往曾有大疱形成。还有继发水疱之后形成的疤痕

发生虽也见于儿童和青少年，但更常发生于 40 岁至 80 岁中青年。女性多于男性。

最具特征性的口腔表现为糜烂或剥脱性龈炎，可有上皮剥脱、溃疡和附着龈的大疱形成。Nisengard 和 Rogers 应用直接免疫荧光分析了 174 例剥脱性龈炎，结果显示约 50% 的病例为粘膜类天疱疮。

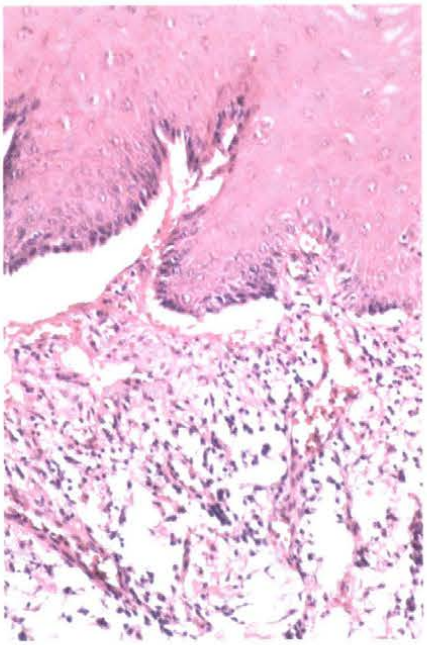

图 6 (左)完整的上皮与其下方的结缔组织分离,上皮下疱形成。(HE 染色;原倍数 ×230)

图 7 (下)基底膜 IgG 的线状沉积。(直接免疫荧光;原倍数 ×115)

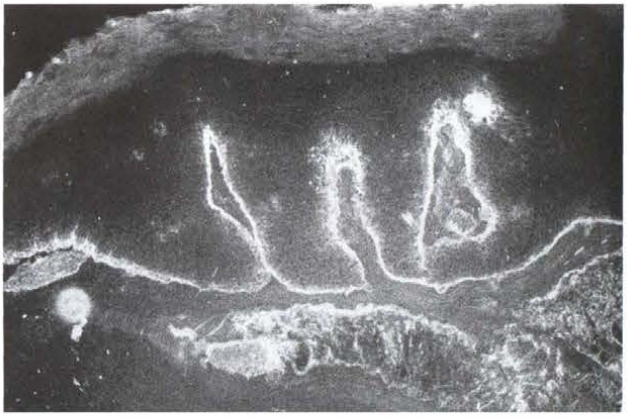

发生于 60 岁女性患者的临床表现高度提示了粘膜类天疱疮,但病损局限于牙龈,没有伴发的眼部或其它粘膜病损。因此,在鉴别诊断中应考虑其它的大疱性疾病,如大疱性类天疱疮,天疱疮,多形性红斑,疱性扁平苔藓。活检样本的显微镜检查显示上皮下疱形成,具有完整的基底细胞层和慢性炎性浸润。直接免疫荧光研究显示,在基底膜区有 IgG 与 C_3 的沉积。

粘膜类天疱疮和大疱性类天疱疮呈现了相似的组织病理和免疫病理特征。区分它们的主要诊断特征是起疱后继发出现的疤痕,并且粘膜类天疱疮主要侵害粘膜,而在大疱性类天疱疮中,皮肤是主要受累的组织。Gallagher 和 Shklar 认为,区分二者的唯一特征为"广泛的皮肤大疱病损"。该例患者具有粘膜类天疱疮的典型特征,包括有疤痕形成,而皮肤未受侵。

剥脱性龈炎也可是天疱疮的主要表现,其大疱性病损与粘膜类天疱疮相似。本例患者活检组织切片的光镜与直接免疫荧光显示,口腔牙龈上皮没有出现棘层松解,无细胞间 IgG 沉积,从而排除了天疱疮的可能。

多形性红斑是累及皮肤与口腔粘膜的炎症性疾病。虽然也会出现严重的大疱与溃疡,但不会发生剥脱性龈炎,并且起病通常较急,这与粘膜类天疱疮不同。大的唇部病损是多形性红斑最具特征性的表现。口腔病损的镜下分析显示,在口腔上皮的棘层上部出现少见的变性,这也是多形性红斑所特有的。

疱性口腔扁平苔藓也可与粘膜类天疱疮类似。但是,扁平苔藓所特有的白色网纹也是疱性扁平苔藓的诊断依据。另外,此类病损的镜下表现为口腔上皮基底层呈现液化变性。

对于粘膜类天疱疮的处置,需要正确的诊断与治疗。皮肤科医师对这位患者进行了全身皮质类固醇的治疗。由于牙龈受累可能体现了对菌斑的过度反应,所以牙周治疗也是综合治疗中不可缺少的部分。因此,对患者进行了菌斑控制的动员和指导,进行牙周基础治疗去除局部刺激物。治疗后病损得到明显改善。但是,由于患者未复诊,无法实现对其随访评价。

根据牙龈特征对一种可能具有损伤性的大疱性疾病做出了诊断,此诊断过程证实了下述观点,即组织病理和免疫组织学检查在识别剥脱性龈炎的真正病因中起着重要作用。