译文

拔牙时同期即刻植入种植体采用和不采用软组织增量术6个月愈合期后牙槽嵴宽度的变化：24个连续病例的报告

Crestal Ridge Width changs when placing Implants at the Time of Tooth Extraction with and without soft Tissue Augmentation After a Healing Period of 6 Months: Report of 24 consecutive Cases

Ueli Grunder

原载 Int J Periodontics Restorative Dent, 2011, 31: 9-17.(英文)

潘盛波 译 李艳芬 闫福华 审

摘 要

种植体支持的修复体的美学效果首先取决于软组织的容量。拔牙后，甚至在种植体即刻植入后，牙槽嵴的唇侧骨板就开始朝各个方向吸收，因此大多数患者在治疗结束时美学效果欠佳。24位患者，采用两种不同的治疗方法在上颌前牙区拔牙时同期植入种植体。前12位患者治疗时，未采用翻瓣术；而随后的12位患者在拔牙和植入种植体的同时，在唇侧区采用隧道技术行上皮下结缔组织移植术。在治疗之前和种植体植入6个月后，测量唇侧组织的宽度。结果表明，在非移植术组，平均的组织丢失量为1.063mm，而在移植术组，组织却有轻微的增加，增加量为0.34mm。结果表明：即刻种植时在美学区域行软组织移植术是有效的。

种植体支持的修复体的美学效果取决于软组织的形态。良好的美学效果体现在修复体既能与种植体周围龈沟完美地融合，又能与邻牙相协调。根据骨结合理论，在拔牙同期行即刻种植应该是成功的，并且已经被认为是在美学区域进行修复治疗的一个理想选择。然而，这种治疗方式在美学方面仍存在风险。

植入的种植体过于偏唇侧最易影响唇侧区软组织高度。但是，即使种植体植入很完美，在大多数情况下维持现有的组织容量也是不可能的。拔牙后牙槽嵴的宽度就会发生改变。许多研究表明，唇侧骨板在高度和厚度上都会发生变化，在拔牙同期即刻种植对于保持唇侧骨板的高度或者维护其形态是没有帮助的。

译者单位 福建医科大学附属口腔医院牙周科
福州市杨桥中路246号 350002

虽然种植体唇侧骨面上覆盖有天然的结缔组织，其厚度为2.8～3.8mm，拔牙后唇侧软组织吸收导致的面中部软组织退缩以及唇侧组织缺失是修复体美学效果欠佳的原因。

临床经验表明，拔牙后软组织的厚度也会发生改变，但这一点并无文献支持。因此，问题在于通过软组织移植术来增加软组织的厚度后，唇侧区骨量的丧失能否得到代偿并且长期得以保持。

本组病例报告的目的是评估在拔牙同期即刻种植时采用和不采用软组织移植术，6个月愈合期后，其牙槽嵴宽度的变化。

1 方法和材料

24位患者，在上颌前牙区（10个中切牙，12个侧切牙，2个尖牙）拔牙时同期植入种植体。拔牙的原因为根管治疗失败以及龋病合并牙根或牙冠折断。没有因为重度牙周病而拔牙的情况。局麻下拔牙，拔牙区周围骨壁完整。拔牙时未采用翻瓣术，为了避免任何对唇侧骨板的压力，种植体（Biomet3i or SPI,Thommen Medical）植入的位置更偏向腭侧。术中，并未使用生物膜，在种植体与周围骨组织的间隙间也未植入充填材料。治疗中有放置愈合杆和佩戴临时活动义齿，临时活动义齿与愈合杆没有接触。

接受治疗的前12位患者（4个中切牙，6个侧切牙，2个尖牙）没有采用软组织增量术（图1a～1f）。随后接受治疗的12位患者（6个中切牙，6个侧切牙），在拔牙和植入种植体的同时，在唇侧区植入来源于腭侧的上皮下结缔组织移植瓣。使用显微外科手术刀和隧道技术在供区制备移植瓣，龈乳头区不设计任何切口，缝合固定移植瓣（Gore-Tex，W.L.Gore)(图2a～2h)。

所有患者在术后前14d，以0.2%的氯己定（洗必泰）溶液（Curasept，Cur-adent Healthcare）含漱，2/d。接受移植手术的患者术后10d拆线。

种植体植入后，使用牙周探针（William，HU-Friedy）进行临床检查。探诊方向为平行或垂直于种植体长轴，并通过种植体中心。6个月后，重复临床检查。

治疗前，种植体植入时和植入后，以及6个月的愈合期后，从垂直种植体长轴的方向拍摄X线片，最终的修复体置入后从笑线的角度拍摄照片。最终美学效果被判定为好或欠佳决定于牙槽嵴中间区域是否出现阴影（图1f和图2h）。

2 结果

所有的种植体骨结合良好，上外部的修复体按计划安装。所有种植体植入位置均未偏向唇侧。

在6个月的愈合期间，在未移植组，唇侧组织水平向的吸收为1.063mm，最少的为0.25mm，最多的为2.0mm。50.1%的患者牙槽嵴吸收在0.25～1.0mm，33.3%的患者牙槽嵴吸收在1.0～1.5mm，16.6%的患者牙槽嵴吸收在1.5～2.0mm。

对于移植组，唇侧组织相应的增加量为0.34mm，最少的为0.0mm，最多的为1.5mm。33.3%的患者唇侧组织增加量在0.0～0.5mm，50.1%的患者唇侧组织增加量在0.5～1.0mm，16.6%的患者唇侧组织增加量在1.0～1.5mm。

在未移植组，3位患者未发现因阴影形态外观影响美学效果，该阴影是由于牙槽嵴中部的宽度部分缺损导致的；但发现其余9位患者存在这种不利的影响。在移植组，未发现阴影形态外观导致的美学效果欠佳。

3 讨论

对美学要求高的病例，在经历了选择拔牙后即刻种植这种治疗方法的最初热情之后，临床医师在选择采用此种治疗方法时变得越来越谨慎。该治疗方法最大的优点是可以保持现有的龈乳头形态且并不产生瘢痕组织。但是，众所周知，种植体唇侧区软组织高度的一定量减少是不可避免的。根据临床经验，对于美学要求高的患者在选择即刻种植时，要考虑下面这些重要的参数：拔牙区周围无骨缺损；软组织的水平位置在朝根尖方向一定的退缩后，仍可与邻牙的牙龈水平协调；厚生物型组织。直面型的牙槽嵴较为有利，而凸面型的牙槽嵴则软组织退缩更明显。为了补偿软组织向根尖方向的退缩，拔牙前的被动萌出术是有效的，拔牙时不翻瓣也是可取的。

但是，仍然存在唇侧软组织容量的丢失。在两个临床研究中，使用全厚瓣技术，即刻种植4～6个月后，牙槽骨水平吸收的平均值是1.9mm。在目前的研究中，唇侧软组织水平吸收平均为1.063mm。众所周知，与不翻瓣技术相比，全厚瓣技术骨组织的重塑作用更显著。

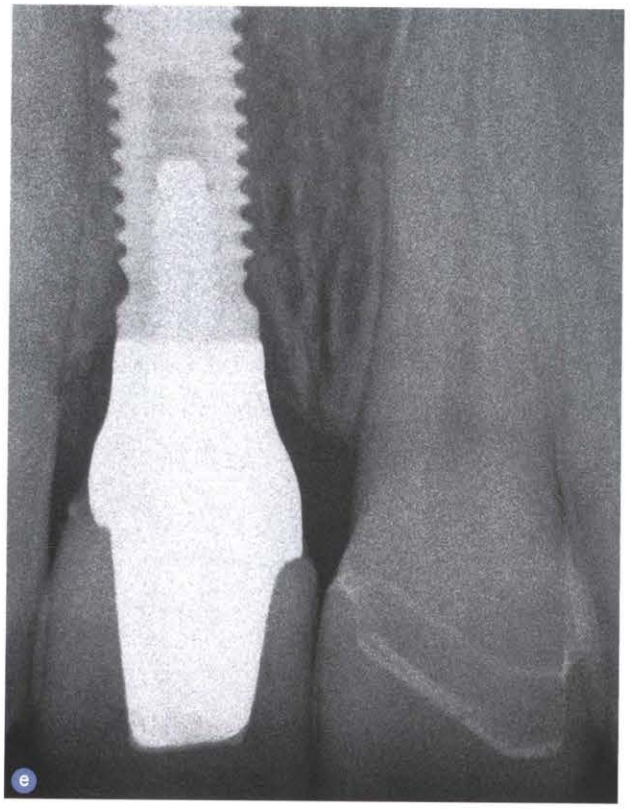

图1 未采用软组织增量术的治疗病例。a.治疗要求拔除右上颌中切牙；b.拔牙同期植入种植体，术中未采用翻瓣术，未见唇侧组织量的不足；c.6个月愈合期后，唇侧可见组织量的减少；d.种植体上段行全瓷冠永久修复以及相邻中切牙采用瓷贴面修复后，显现极佳的治疗结果；e.最终修复后的X线片；f.最终的微笑像，由于右侧中切牙种植修复体唇侧组织量的不足，该处可见一个阴影

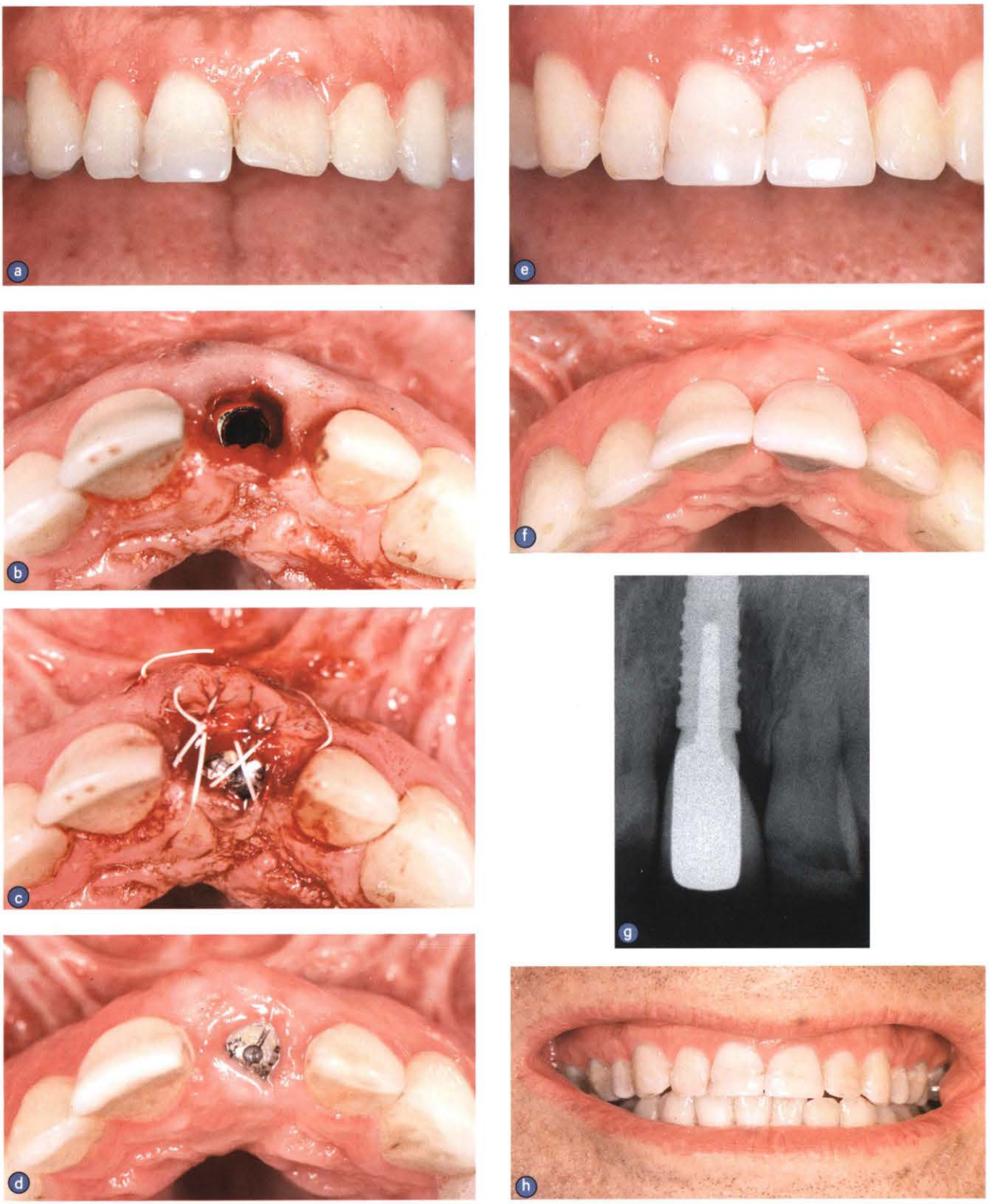

图2 拔牙和植入种植体的同时行上皮下结缔组织移植术的治疗病例。a. 治疗要求拔除左上颌中切牙；b. 拔牙后，即刻植入种植体；c. 采用隧道技术将结缔组织移植瓣放置于拔牙区唇侧；d. 6个月愈合期后，呈现理想的组织容量；e. 最终的烤瓷冠修复；f. 咬合面观显示，两个中切牙唇侧组织量相似；g. 最终修复后的X线片；h. 最终的微笑像，未见阴影

研究中使用软组织增量术来补偿这种可预见的组织丢失。在一项临床研究中，可吸收屏障膜覆盖即刻种植体与唇侧骨板间间隙的病例组，采用自体骨碎片充填该间隙的病例组，与没有采用软组织增量术的病例组进行比较。6个月后进行测量，唇侧软组织平均丢失量，在屏障膜组为1.2mm，在自体骨移植组为1.9mm，在非组织增量术组为1.1mm。

还有一个临床研究，分为即刻种植体加唇侧骨板间间隙使用不可吸收屏障膜覆盖组，可吸收屏障膜覆盖组，自体骨碎片移植+可吸收屏障膜覆盖组，单纯自体骨碎片移植组，评估以上各组的治疗有效性，并与非软组织增量术组进行比较。6个月愈合期后，计算唇侧种植体肩台到唇侧骨板距离减少的发生率，不可吸收屏障膜组为22.9%，可吸收屏障膜组为60.6%，单纯自体骨碎片移植组为39.1%，自体骨碎片移植加可吸收屏障膜组为60.1%，非软组织增量术组为52.5%。

另外的临床研究中，一组在即刻种植体与唇侧骨板的间隙植入脱蛋白牛骨无机质，另一组则在该间隙植入脱蛋白牛骨无机质并覆盖可吸收屏障膜以保持唇侧骨量，评估其治疗有效性，并与非软组织增量术组进行比较。6个月愈合期后，计算唇侧种植体肩台到唇侧骨板间距离减少的发生率，脱蛋白牛骨无机质植入组为15.8%，脱蛋白牛骨无机质植入并覆盖可吸收屏障膜组为20.0%，非软组织增量术组为48.3%。

这些研究均表明，无论使用何种技术，完整地保持唇侧组织容量都是不可能的。

目前的研究表明，行上皮下结缔组织移植术的所有患者都未发现拔牙同期即刻种植体植入位置唇侧区软组织容量的改变。这主要是因为采用软组织移植瓣，唇侧骨板并未暴露，瓣亦未与骨膜直接接触。

本研究中，由于最终的冠修复体未能拆除，无法进行更长期的追踪测量。然而，临床经验表明，软组织移植术组的所有患者在术后多年，其治疗效果仍良好（图3）。

4 结论

在上颌前牙区拔牙同期即刻植入种植体，其唇侧软组织的水平吸收是十分明显的。在美学区即刻植入种植体的同时采用上皮下结缔组织移植术是一种有效的治疗方法，有助于减少这一可预见的唇侧软组织的缺失并保持长期的美学效果。

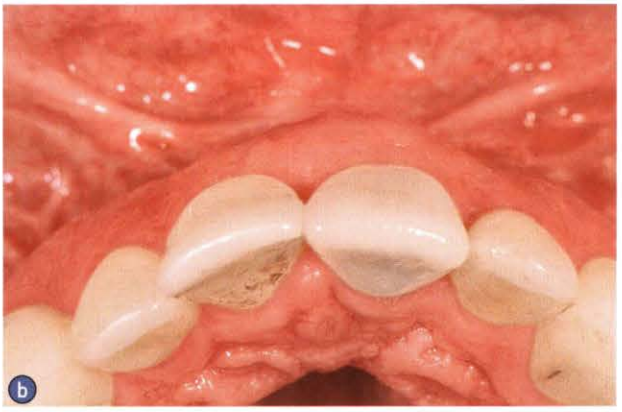

图3 a.正面像；b.咬合面像，显示一位接受上皮下结缔组织移植术的患者5年后稳定的软组织状况，其唇侧软组织未显示任何的不足