译文

除下颌磨牙外的其他牙齿可能出现C形根管吗？

Is a C-shaped configuration possible in teeth other than mandibular molars?

David Keinan 等

原载 Quintessence International，2009；40(7)：541-543(英文)

孔德予[1] 译 岳 林[2] 审

摘 要

本文报告了一例上颌第三磨牙C形根管的病人。上颌第三磨牙呈现C形根管形态为首次发现，该独特髓腔形态是在手术显微镜下观察到的。根管治疗的步骤通常是对根管进行清理、成形并结合用次氯酸钠（NaOCl）超声冲洗，之后于诊间行氢氧化钙〔$Ca(OH)_2$〕根管封药，根管系统的封闭则是由热牙胶垂直加压充填实现的。鉴于此种根管形态的复杂性，临床医师应仔细地实施严格操作以获得满意的治疗效果。

关键词 C形根管；上颌第三磨牙；手术显微镜；根管形态

C形根管系统是人群中一种异常的根管形态，它可以具有各种各样的解剖变异，有两种基本表现：一种是从根管口到根尖的单一带状形态；另一种是根管口以下呈现三个或更多的独立根管。

一般认为上颌第三磨牙的根管和牙冠形态复杂多变。然而在PubMed和Google上以“上颌第三磨牙C形根管”为关键词进行检索却未能搜索出结果。

本文报告了一例对具有C形根管的上颌第三磨牙进行根管治疗的少见病例。

病例报告

一位男性35岁的白人被转诊来对右侧上颌第三磨牙进行牙髓治疗。病人的主要症状是对冷水过敏和自发性阵发疼痛。影像学检查发现牙冠有深龋，牙根呈圆锥形并有根尖周X线透射影（图1），患牙冷测（endo-Ice，hygienic）敏感，被诊断为不可复性牙髓炎和慢性根尖周炎，病变是由该多根牙部分牙髓坏死引起的。

在手术显微镜下观察到一个C形根管（图2）。工作长度由电子根尖定位仪（raypex-4，VDW）测出，并经X线片确认，对根管进行清理和成形并辅以2.5%的次氯酸钠溶液超声冲洗，诊间行氢氧化钙根管封药。

对这一复杂的根管系统采用了热牙胶垂直加压法（dentsply mailefer）进行根充，封闭剂为AH-26（dentsply deTrey）（图3）。在整个治疗过程中使用手术显微镜（OPMI pico，carl zeiss）以提供充足的照明和放大视野。之后病人被转回进行牙冠永久充填。

根管治疗21个月后患牙无临床症状和体征，根尖X线透射影已恢复正常（图4）。因患牙充填后不能恢复邻接关系，建议病人进行牙冠修复。

译者 1. 人大附中
2. 北京大学口腔医学院牙体牙髓科
北京市海淀区中关村南大街22号 100081

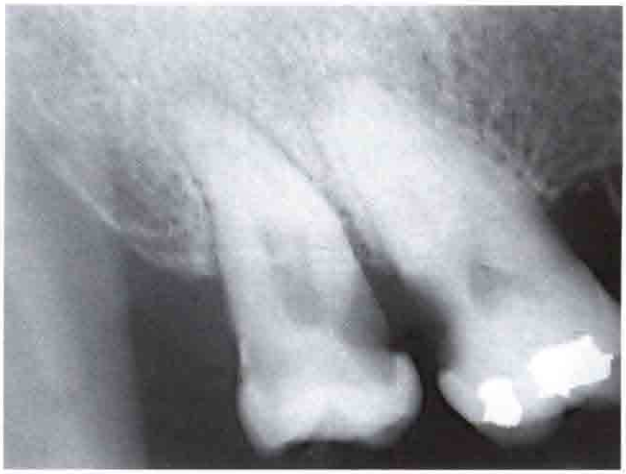

图1 右上第三磨牙的术前X线片。注意牙冠近中面和远中面的深龋病损以及根尖周的X线透射影

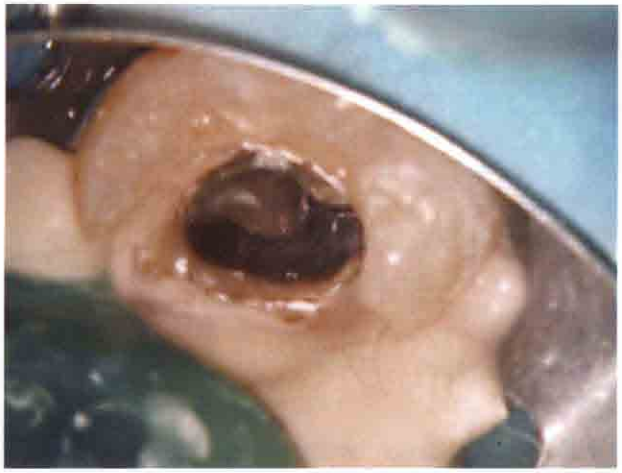

图2 手术显微镜拍摄的髓腔临床照片。注意根管口呈现的典型C形。近中面由玻璃离子水门汀（Fuji IX，GC）隔离

图3 术后X线片显示根管已被充填。注意腭侧和远中颊根管之间的通连

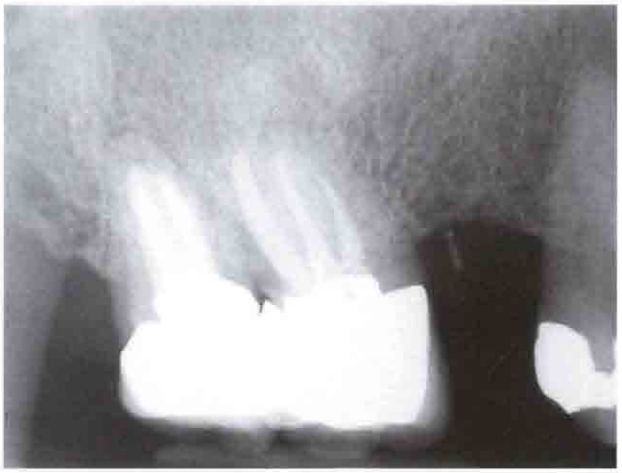

图4 根管治疗21个月后复查患牙无症状，X线片显示已修复了桩核冠，根尖周病变也已愈合

讨论

C形根管最常见于下颌第二磨牙，也曾见有其他牙位具有此种根管形态的报道。通过文献回顾，在34个研究中的8 399颗上颌第一磨牙里，C形根管的发生率为0.12%。

本病例报告了一例具有C形根管形态的上颌第三磨牙。尽管这一牙位的牙齿的形态变异很大，但据现有可查资料，这是首例描述上颌第三磨牙出现C形根管，并对其进行根管治疗的过程的病例报告。在以往对上颌第三磨牙根管形态的研究中，并未观察到C形根管。

对根管冲洗液进行超声振荡有助于清理根管系统中的感染组织。推荐进行热牙胶垂直加压充填以达到对根管的三维封闭。

本病例证实了以下措施在临床操作中的必要性：应用手术显微镜提供的高放大率和照明条件对髓室底进行仔细检查，并正确评估根管解剖的X线影像。谨慎的临床医师应具有C形根管可能在上颌第三磨牙上出现的意识，并依据此形态进行相应的治疗。