种植术前利用牙槽嵴顶骨移植矫治刃状牙槽嵴：3 例报导

Use of Crestal Bone for Augmentation of Extremely Knife – edged Alveolar Ridges Prior to Implant Placement : Report of 3 cases

Thomas Bernhart, Robert Weber , Georg Mailath, Christian Ulm, Orhun Dörtbudak, Georg Watzek

原载 Int Oral Maxillofac Implant 1999; 14 : 424 – 427. (英文)

胡秀莲 译 林 野 校

摘要 本技术用于下颌骨高度足够、但牙槽嵴为刃状时，增宽外侧下颌骨（Cawood 及 Howell's 余留牙槽嵴分类为 IV 类）。截骨后将骨块旋转 180°，植骨块用小钛钉固定于截骨线下的余留牙槽嵴上。愈合 3 个月后所有植骨块均有轻度吸收，可在该足够宽的区域植入 4 颗种植钉是可能的。

应用骨内种植体支持的固定或可摘修复体治疗无牙颌及部分缺牙病人已被证明是一种有效的治疗方法。一般而言，牙槽嵴的三维方向及形状决定了病人是否能行种植修复及种植体的位置与方向。因此植入区必须有足够骨量。然而，如果术前分析表明，病人没有足够骨量，则必须通过牙槽外科的方法修复骨缺损。为了长期预后好，建议环形袖口应为 1mm。

随着颌骨植骨技术的发展，使得可以根据修复及美学的原则来选择种植位点。文献中曾报道过几种手术方法用于增宽种植体植入区牙槽嵴。最简单的方法是截短狭窄的牙槽嵴直到其宽度达到种植体所需的宽度。然而，这种方法使很宝贵的骨量丢失。而且这种技术仅对于牙槽嵴向基底迅速变宽的病例适用。

对于水平吸收的牙槽嵴应用引导组织再生膜技术可以避免骨缺损及种植体周穿出暴露。然而，这一方法有因膜引起感染而致植骨丢失的危险。对于明显为刃状牙槽嵴的患者，其修复方法还有骨凿劈开并扩大的方法。

译者：北京医科大学口腔医学院
北京海淀区白石桥路 38 号 100081

治疗严重水平骨吸收的病人可选择植入自体骨的方法。不同的供区如颅骨、胫骨、肋骨及髂骨在文献中已有描述。然而，口外供骨区常发生病变，因此建议从以下供骨区取骨：上颌结节、腭部、颧弓、下颌骨外斜线及颏部。而且实验证明，膜内成骨的植骨块与从髂嵴取的软骨内成骨的植骨块相比，在上置法植骨时骨量稳定性好，术后吸收少。

在下颌前牙区牙齿缺失不久有时可见极高的刃状牙槽嵴，从同一术区取膜内成骨的植骨块是非常好的选择。因此，本研究采用一种新的手术方法将这一优点与简单的牙槽骨增宽术结合在一起。

病例

3 位病人（平均年龄 60 . 4 岁，男性 1 名，女性 2 名）下颌无牙，下颌修复体固位不良，要求种植修复。临床、X 线片、体层片检查，表明颊舌向骨大量吸收，使牙槽嵴呈刃状（Cawood 及 Howell's 余留牙槽嵴分类为 IV 类）（图 1）。垂直距离几乎未变。病人下颌骨总高度为 40 – 50mm，在距牙槽嵴顶分别为 10、12、13mm 处牙槽嵴颊舌向直径为 5mm。

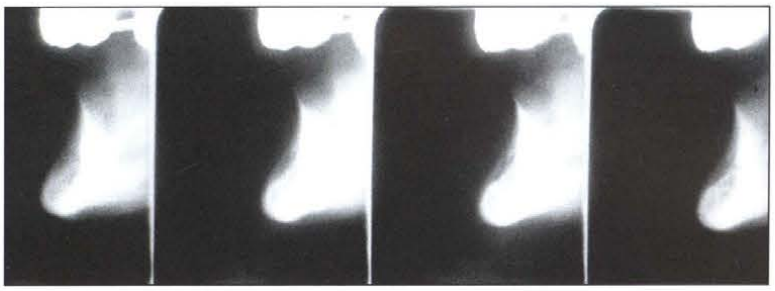

图 1(左) 术前下颌前牙区刃状牙槽嵴唇舌向体层片



图 2(左) 术中见颏孔区极度萎缩的刃状牙槽嵴

图 3(右) 简要描述本研究应用的截骨与增厚手术

图 4 经过截开刃状牙槽嵴并增厚外侧骨板的情况

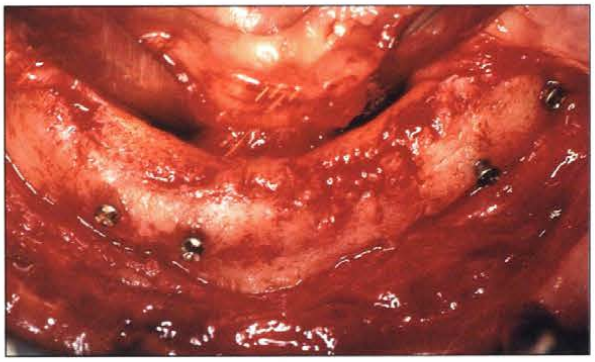

图 5 3 个月后种植时的牙槽嵴情况

方法

双侧下牙槽神经阻滞麻醉及颏孔区浸润麻醉下，与前庭沟处切开粘膜、颏肌及骨膜，形成舌侧蒂的粘骨膜瓣，并暴露颏孔(图 2)。

用圆规测量刃状牙槽嵴宽度直径为 3.5mm 处的位置，并用球钻标记画线。3 位病人中，达到这一直径的位置在牙槽嵴顶下 5－7mm。据此确定了下面的截骨线。从下颌骨的上方，颏孔及下颌骨正中用微型骨锯切开(Aesculap, Tuttlingen, Germany)，将骨块沿用球钻所做的标记线向下折断即可获得 2 个矩形植骨块。将植骨块旋转 180°，使底部成为牙槽嵴的一部分(图 3)。2 个植骨块用小钛钉固定在余留牙槽嵴处（CMS System, Leibinger, Freiburg, Germany)(图 4)。将牙槽嵴远中修整光滑以避免台阶及尖锐边缘。

经过 3 个月愈合后，进行二期手术(图 5)。最初植骨块的吸收量的分析是通过测量小螺钉进行的。之后将固位螺钉去除，在每位病人植骨区植入 4 颗种植体（图 6）（Branemark System , Nobel Biolcare , Goteborg , Sweden ）（平均长度 13.66mm, SD 0.94, 直径 3.75mm)。经过 3 个月的愈合，暴露种植体，完成修复治疗(图 7)。

结果

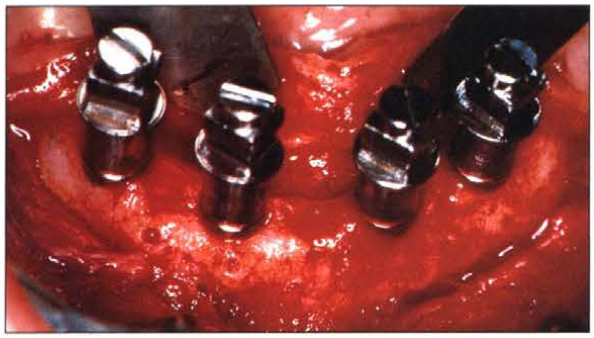

图 6 术中植入种植体的情况

表 1 测量截骨线处牙槽嵴宽度及小钛钉处骨吸收情况

病人	术前牙槽嵴宽度(mm)	术后牙槽嵴宽度(mm)	水平吸收量(mm)	最终的宽度(mm)
K. E.	3.5	7.0	0.5	6.5
A. L.	3.5	7.0	1.0	6.0
K. F.	3.5	7.0	0.5	6.5

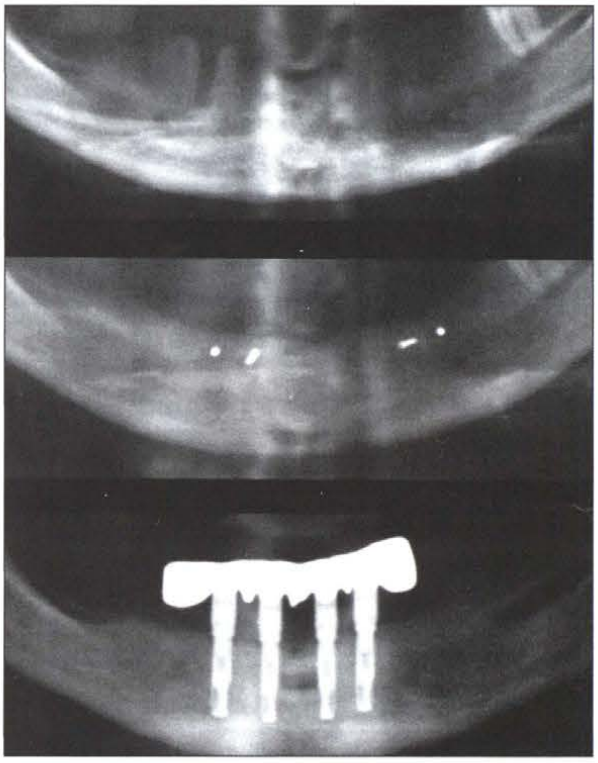

图 7(上) 治疗前曲面体层片；(中)术后曲面体层片：可清楚地见到颏孔区 4 颗小钛钉固定植骨块；(下)最后的 X 线片：下颌制作一杆式修复体

二期手术时测量水平骨吸收程度为 0.5 - 1.0mm(表 1)。

讨论

选择这一手术方法是因截短牙槽嵴的刃状部分来恢复牙槽嵴外形的方法会导致大量骨丢失。然而，只有在恢复牙槽嵴外形后才可植入足够长度的种植体。该方法的主要缺点是增加了修复体的骨外部分，这使得在恢复合适的垂直距离后种植体负荷较大。这种情况下可选择的方法是增加外侧厚度。与从颏部取骨相比，这种方法也可用于颏隆凸发育不足的病例。与从颏部，髂嵴，胫骨等处取骨相比，牙槽嵴处截骨显著减少了创伤。而且，病变发生率明显低于其他口内或口外供骨区。本手术完全可在没有膜的情况下进行，因为骨吸收很少，且植骨块很密合，这就避免了膜的并发症。然而，植骨处应稍微宽些以补偿轻度的骨吸收。本方法的缺点是垂直向骨高度会少量降低，但一般来说，在该型萎缩吸收的下颌骨中影响不大。