译文

采用微创修复方案（MIPP）对严重磨耗牙列的美学修复

Esthetic Rehabilitation of a Severely Worn Dentition with Minimally Invasive Prosthetic Procedures(MIPP)

Mauro Fradeani, Giancarlo Barducci, Leonardo Bacherini, Myra Brennan
原载 Int J Periodontics Restorative Dent, 2012, 32(2): 135-147.（英文）
陈铭晟 译 孟玉坤 审

摘 要

严重磨耗牙列修复治疗的典型方案是对缺损的牙齿结构进行恢复，以阻止牙齿破坏的进展，改善口腔的功能，并增强牙齿的美观。在现存的牙齿组织已经较少的情况下，需要尽量减少额外去除牙齿结构并同时满足患者对获得高度美观修复体的要求，这对修复医师来说是一项巨大的挑战。本文报道了一例通过综合性低侵入性修复治疗途径进行美观恢复的病例。患者是一位患有舍格伦综合征（Sjögren syndrome）的女性，其牙列严重磨耗；使用的材料为二硅酸锂增强玻璃陶瓷。

1 引言

一般认为，严重磨耗牙列的恢复方案应该由以下两点决定：患者所叙述和理解的美观及功能需求以及磨耗的严重程度，即已存在的形态学改变和潜在的持续性磨耗。治疗的目的是恢复颌骨与牙齿的正常关系，获得殆关系的和谐。即通过使关节位置处于正中关系位，非正中运动时前牙保护后牙，正中咬合时后牙保护前牙，达到在行使功能没有任何导致下颌偏斜的咬合早接触或干扰、并减少牙齿因磨耗过敏、增强患者整体容貌美观达到治疗整体目的。对严重磨耗牙列进行修复的挑战在于，需要在尽可能保存已经较少的牙齿组织的同时，还要有足够的殆间间隙为修复材料提供空间。

2 殆间垂直距离

临床上用来改善严重磨耗牙列的修复体机械其固位的方法通常有以下几种：进行根管治疗将牙髓失活，置入桩－核修复体，以及通过外科手术去除部分骨和软组织的冠延长术。传统意义上说，通过增加殆间垂直距离（VDO）并非一种常用的治疗方式，因为以前一般认为下颌休息位是恒定的，不能进行改变。另外，VDO无法进行明显改变，因为牙齿在磨耗的同时会以相同的速度萌出，可能导致

译者单位 四川大学华西口腔医学院修复学系
四川省成都市人民南路三段14号 610041

患者的VDO基本保持不变。然而，如果牙齿的萌出与磨耗步调不一致，VDO可能会随时间增长而减少。不管是否具有被动萌出迹象，对牙列磨耗的修复来说，始终需要尽可能地保存剩余牙齿组织，并在牙体预备前尝试改变VDO以开拓修复体所需空间。这样做可以避免过度磨切剩余牙体组织，最大程度地保存牙釉质。

3 陶瓷材料系统

虽然传统的金瓷修复体具有强度的可预见性和一定的美观性，但全瓷冠却可以提供更佳的视觉效果和更好的牙龈反应。对增强美观的渴望推动了全瓷材料系统和核冠技术的进步，例如二硅酸锂增强陶瓷、氧化铝陶瓷以及氧化锆陶瓷。一篇关于美学修复相关治疗考虑要素的综述表明，临床纵向研究的结果玻璃陶瓷冠与传统金瓷冠有着类似的成功率，10年存留率达到94%。同时没有证据表明所有临床病例都能够采用同一种全瓷系统或材料。不管是使用金瓷或者全瓷修复，选用何种材料由多项临床指标所决定，例如修复体的位置和类型，牙预备体的基础颜色，期望的修复体颜色，剩余牙体的外形，边缘完成线的设计，粘接（粘固）剂选择及技术等。牙体组织的最少量磨除，为使修复体达到最佳物理及视觉效果的牙体预备设计，都随陶瓷系统不同而有所差异。绝大部分传统全瓷系统所需的牙体预备深度与烤瓷熔附金属修复体类似，在轴面为1.2～1.5mm，在殆方为1.5～2.0mm。因为具备了更高的强度和更好的透光性能，目前新的全瓷系统所需的牙体组织磨除量有所减少。选择这样一种可以减少整个牙冠预备量的全瓷系统，使得牙体预备时牙体釉质部分和釉牙本质界得以保存，而釉牙本质界在应力的重新分布和抵抗釉质破裂中起着重要作用。

3.1 硅基陶瓷系统和化学粘接

在市场上可见的各种全瓷系统基底核冠材料中，氧化硅基玻璃陶瓷与铝基或锆基陶瓷不同，它可以被酸蚀以增加粘接表面积和表面粗糙度，改善与粘接性树脂水门汀之间的机械锁结作用。通过树脂粘接以得到更高的固位力，更好的边缘密合性以防止微渗漏，以及修复体及牙体更强的抗破裂性能。然而，对双层结构的全瓷修复体来说，最常报道的临床并发症是饰面瓷的内聚破裂以及饰面瓷与基底冠材料结合面的破坏。

3.2 二硅酸锂

2005年，一种名为IPS e.max（Ivoclar Vivadent）的整体型硅基陶瓷材料被引入市场。它就是以前的IPS Empress 2，但是通过不同的烧结方式增强了物理性能和透光性。该材料可以使用压铸或计算机辅助设计／计算机辅助加工的方式成型，对牙体殆面磨切量的要求从传统的1.5mm减少到0.8mm（如果还要在基底冠上堆塑饰面瓷的话）。有一项体外试验比较了白榴石陶瓷（IPS Empress）和二硅酸锂陶瓷（e.max）全外形铸瓷全冠的破损率，将全瓷冠分别用玻璃离子和粘接性树脂水门汀粘接，试验结果表明：在二硅酸锂全瓷冠组没有观察到任何破损和裂纹。

3.3 全外形二硅酸锂陶瓷修复体的后牙咬合

根据厂家所述，e.max全瓷修复体的制作模式有两种：全外形的二硅酸锂陶瓷（整体型陶瓷）修复体，殆面厚度1.5mm，无需饰面瓷；或者二硅酸锂陶瓷底冠(最低0.8mm)加饰面瓷(最大0.7mm)。

这种陶瓷材料潜在的性能需要更多的研究来探明。二硅酸锂陶瓷抵抗破裂的最低殆面厚度是多少？可否将整个瓷层厚度降至0.8～1.0mm？据厂家报道，使用双层瓷修复体时，需要0.8mm厚度的基底冠以及0.7mm厚度的饰面瓷；而使用整体型全外形修复体时，最少需要1.5mm厚度。然而，如果最终抗破裂强度只与二硅酸锂材料（约400MPa)的使用相关，可以推测增加的饰面瓷层(约100MPa）不会显著增加整个修复体的抗破裂强度。因此，在使用全外形设计来制作整体型修复体时，将殆面厚度降低（0.8～1.0mm)，或许也能提供足够的强度，即使在后牙区也是如此。

将二硅酸锂陶瓷直接暴露于咬合面，是否能使对殆牙或修复体免于遭受额外的磨耗呢？文献显示，牙科材料的表现与一些特定的目前尚未完全明了的因素和机制相关。然而，最近关于整体型二硅酸锂陶瓷修复体对釉质磨耗的临床研究发现，其磨耗量依然处于釉质正常的磨耗范围内。

4 MIPP：关键因素

微创修复方案（minimally invasive prosthetic procedure，MIPP）是一种综合性的治疗方案，特别适用于牙列严重磨耗的病例。它包含以下步骤：

• 增加殆间垂直距离VDO。在很多重建性治疗中，如果修复治疗方案涉及至少一个牙弓，那么

调整VDO是可以做到的。由此获得的殆间间隙使得临床医师能够减少牙齿殆面的预备量，保持牙齿的结构和活髓。

• 侵入性最小的牙体预备。这样做的目的是减少磨除牙体组织、特别是牙齿的殆面部分，制作出厚度不超过0.8～1.0mm的修复体；以及在轴壁和浅凹形完成线处保存更多的釉质表面，以获得比牙本质表面更佳的粘接效果。

• 全外形的二硅酸锂陶瓷修复体。我们假设一个厚度减小（0.8～1.0mm）的整体型二硅酸锂陶瓷材料可以用于实现部分和全牙覆盖的修复体的全外形设计方案，而不需要饰面瓷。

• 修复体的化学粘接。修复体的化学粘接主要是在釉质范围内使之与可酸蚀的陶瓷材料进行粘接，很可能是此类修复治疗成功的关键因素。

5 案例报道

一位38岁的女性来到第一作者的诊室就诊，主诉对牙齿外观不满，咀嚼困难和对冷刺激的敏感。该患者患有舍格伦综合征，正在接受可的松（cortisone）和咪唑硫嘌呤（azathioprine）的治疗。在临床上关于改善笑容的期望的交谈中，她强调希望使用不含金属且高度美观的修复体。随后，医师对她进行了全面的临床口腔检查和放射检查资料评估。在肌肉骨骼检查中没有发现不良结果。口内检查较为明显的结果包括牙颈部、唇面中分、前牙切端以及后牙咬合面广泛的中重度缺蚀；龋坏；少量菌斑聚集和低唾液流量（图1）。在治疗计划中，拟增加上前牙切端的长度，并在前牙区增加3mm VDO。使用流体树脂（Systemp Flow，Ivoclar Vivadent）通过直接实体模拟技术在前牙区对拟定的调整进行评估（图2）。在解剖式面弓和后牙区蜡殆（Beauty Pink，Moyco Union Broach）的辅助下，按照新的VDO关系把初始研究模型安装在半可调式殆架（Denar Mark Ⅱ，Denar）上，同时根据临床发现完成诊断蜡型制作。在对诊断蜡型进行复制后，制作透明模板，并在开始最初的牙体预备前完成最终复合树脂实体模拟修复体，以便评

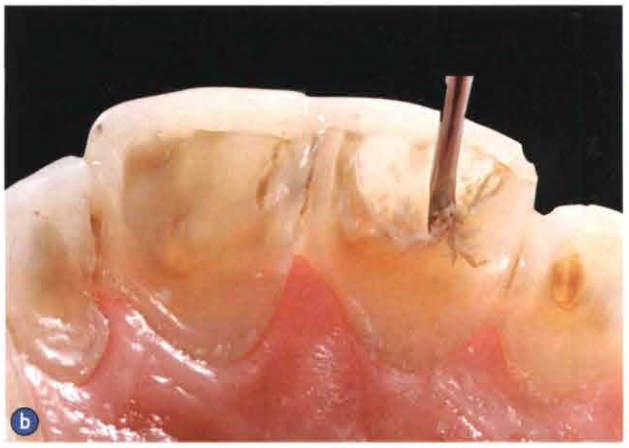

图1a～1c 一位患有舍格伦综合征的38岁女性在修复术前的临床照片。整个牙列中，不同程度的磨耗和蚀损非常明显

图 2a 和 2b 前牙区直接进行实体模拟修复，使临床医师可以评估为达到患者的美学和功能要求所需增加的 VDO

估修复后的功能和美学情况（图 3）。然后，制取佩戴复合树脂实体模拟修复体的双颌牙弓印模以便制作丙烯酸树脂暂时修复体，印模材料为不可逆性水胶体材料（Jeltrate，Dentsply/Caulk）。选用合适的钻针进行牙体预备，预备量在殆面为 0.8mm，轴面为 0.4 ~ 0.6mm（图 4）。因为在后牙区通过增加 1mm 的 VDO 可在双颌分别获得 0.5mm 的修复间隙，所以仅需要再在后牙殆面磨除 0.3mm 的牙体结构，即能获得使用整体型材料所需的 0.8mm 殆方空间。这样，在之前使用复合树脂重建的基牙

图 3 根据诊断蜡型制成透明模板，然后用光固化复合树脂口内填充内衬

图 4 一旦通过完整的实体模拟修复体确定最终修复体的体积，可以在其上使用定深钻直接进行牙体预备，以达到在前牙区切方（a 和 b）1.5 ~ 2.0mm，后牙区殆方（c）0.8 ~ 1.0mm 的磨除量

上保存尽可能多的剩余釉质成为可能（图5）。颈部完成线区域位于龈沟内（沟内预备），以便获得较好的美观效果，并将任何可能存在的牙体组织缺损包裹在修复体内。临时修复体的形态采用改良间接法根据新的VDO进行制作，然后进行口内重衬，并使用不含丁香酚的氧化锌水门汀（Freegenol，GC Dental）临时粘固。患者的舒适度、发音以及外观在1个月后进行重新评估，然后制取最终印模。在龈沟内放置双排龈线（Ultrapack，Ultradent）后，使用聚醚硅橡胶材料（Impregum Penta Duo Soft，3M ESPE）、光固化个别托盘（Palatray LC，Haraeus Kulzer），以双材料混合单步印模技术两次一步制取终印模（图6）。然后在新的VDO状态下使用口内面弓转移关系，记录正中关系。这样临时修复体的人造石模型与牙体预备的工作模型能够交叉安装到殆架上。

5.1 粘接操作

修复体的粘固需要遵循一套严格的操作流程。将排龈线放置到每个基牙的龈沟内以尽量减少龈沟液的污染，并防止树脂水门汀进入龈沟底部。用4.5%氢氟酸（Ivoclar Vivadent）酸蚀修复体的内表面20s，用水彻底冲洗，然后放入超声清洗仪中用蒸馏水清洗3min。用气枪彻底吹干后，在粗化的内表面涂布硅烷化剂（Monobond-S，Ivoclar Vivadent）并干燥60s（图7）。使用浮石牙粉和橡胶钻针（Opticlean，KerrHawe）清洁预备好的牙体，37.5%磷酸（Ultra-Etch，Ultradent

图5a和5b 制作一个非常浅的凹形肩台，轻轻在龈沟内加深边缘。可以注意到最小的预备厚度和保存的釉质

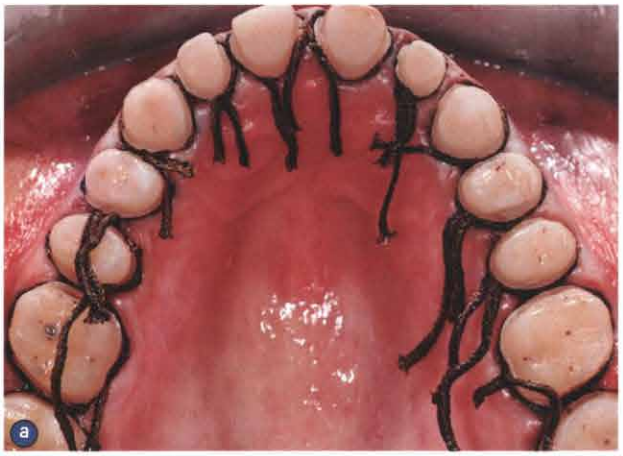

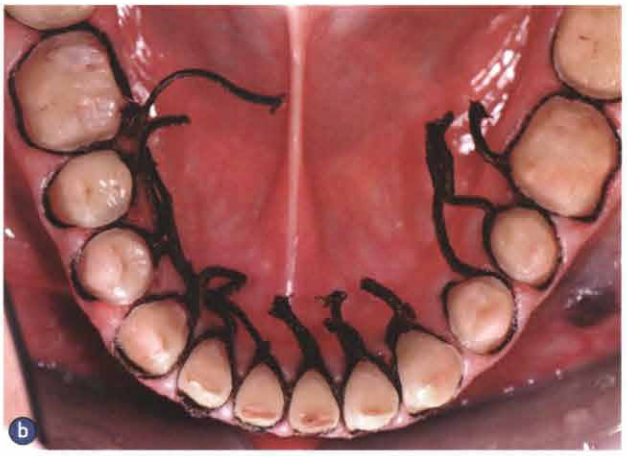

图6a和6b 最终预备体的殆面观。可见仅对牙体进行了最少量的预备

Products）酸蚀（牙釉质30s，牙本质10s），冲洗，吹干。在修复体内表面和牙体表面同时涂布粘接系统（Syntac，Ivoclar Vivadent）。因为全瓷修复体厚度较低，透光性高，故使用了光固化复合树脂水门汀（Variolink Ⅱ，Ivoclar Vivadent）对修复体进行粘接（图8，图9）。

6 讨论

舍格伦综合征是一种进展性疾病，随时间延续患者的泪液和唾液分泌情况会不断恶化。唾液通过其含有的过饱和磷酸钙离子对釉质进行保护；唾液量减少使患者对龋易感性增高，特别是在通常情况下能得到良好保护的光滑面。唾液含有抗菌蛋白和免疫球蛋白，可以协助限制菌斑菌群的附着与生长。因此，对口腔医师的诊断和治疗来说，舍格伦综合征是一种相当复杂、充满挑战性的疾病。迄今为止还没有文献证明建议对这一类型的患者使用修复治疗，也没有指明对牙体进行完全包裹的修复设计是否可以在远期随访中减少患龋的倾向。因为这类患者有着更高的患龋危险，需要对他们进行更规律的定期检查，提供一些诸如家庭氟化物使用之类的预防措施，保持极好的口腔卫生状况并由口腔医师定期进行强化。

保存牙体结构是口腔医师在整个治疗过程中的指导原则，在这种特别的临床病例中更是如此。保存牙髓的活性、避免进行根管治疗和进行桩核修复是明智而有益的，因为这些更具侵入性的方法会破坏生物力学平衡，危害被修复牙齿的远期表现。在前牙区，二硅酸锂陶瓷（e.max Press）基底冠表

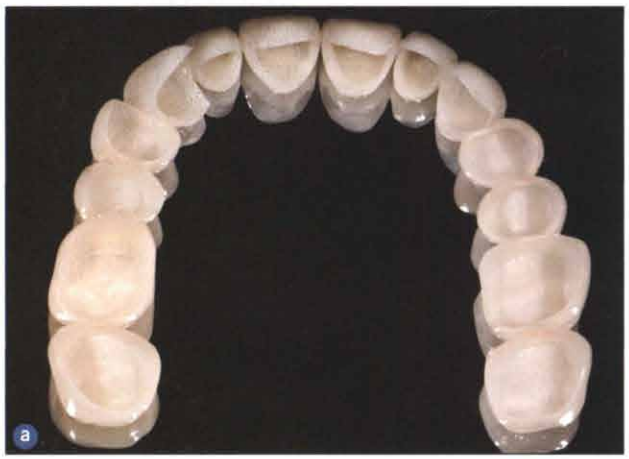

图7a和7b 完成并抛光的二硅酸锂陶瓷修复体

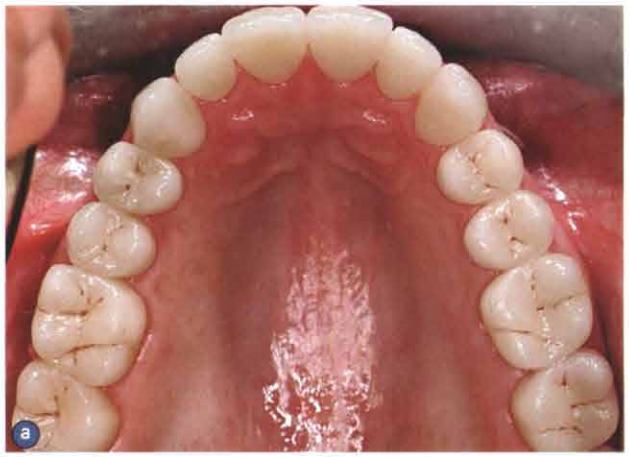

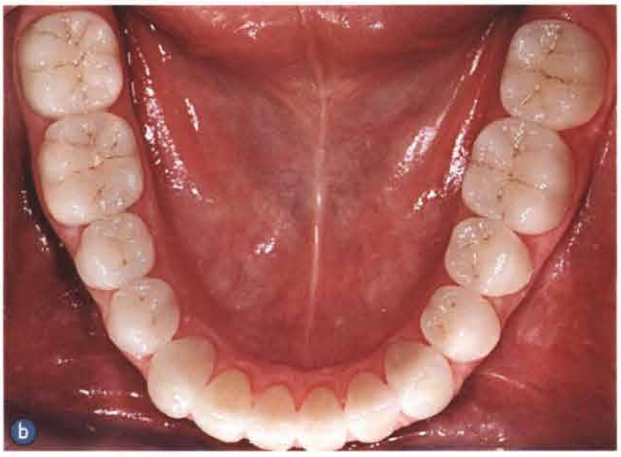

图8a和8b 粘接后的牙殆面观

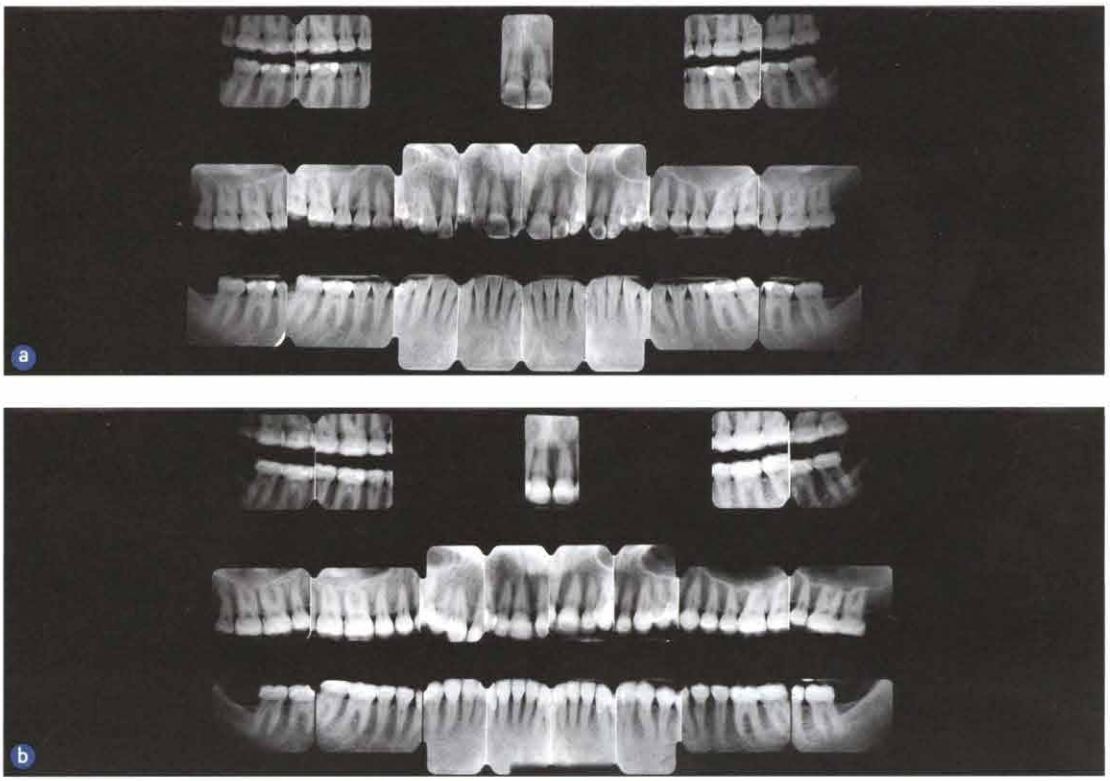

图9 a. 最初修复前；b. 最终修复后的全口X线影像，高度保存性的MIPP方法保证了所有牙齿牙髓的活性

面使用了饰面瓷可以达到高度美观的效果；而在后牙区，使用的是这种全瓷材料制作的整体型全外形修复体，但是减少了厚度（0.8mm）。在后牙整体性的玻璃陶瓷结构有着明显的优势：即不需要饰面瓷就能获得额外的美观效果（图10～图12）。因此，全外形二硅酸锂陶瓷通过消除饰面瓷和使用厚度仅为0.8mm，挠曲强度高达360～400MPa的底冠材料，可以尽量减少牙体预备量，从而获得修复体更好的结构完整性。

考虑到材料对其抗疲劳性的影响时，如何选择合适材料的理论依据比较缺乏，特别是对于这种非常薄（0.8mm）且机械无固位的修复体。然而，近期有一个研究在比较不同材料后提出，制作成整体型修复体的二硅酸锂陶瓷似乎性能更好。在使用这种材料制作全牙覆盖型修复体时，修复成功的决定性因素似乎是良好的粘接，即将可酸蚀的高强度陶瓷材料粘接于经过最少量牙体预备后，余留有牙釉质的牙面上。

饰面瓷破裂通常在双层结构的全瓷系统上发生，使用整体型修复体避免饰面瓷折裂的问题。双层结构的陶瓷修复体由高强度的陶瓷核心（如氧化锆）和较弱的饰面瓷组成，在前5年中会有3%～25%出现破损、折断、饰面瓷脱落等问题。相比之下，近期的研究结果显示，二硅酸锂陶瓷全冠在使用2年后没有出现破裂和折断的情况，整体型二硅酸锂陶瓷在小于900N的力循环加载180 000次后也没有出现破裂。而90%的有饰面瓷的氧化锆冠在350N的力循环加载100 000次后，因为饰面瓷破裂折断而导致治疗失败。Bindl等人评估了208个后牙整体型全瓷冠，发现在临床使用的5年中表现出很高的留存率。虽然整体型冠设计可能帮助临床医师避免双层全瓷系统任何可能的固有问题，但这个结论依然需要更多的长期临床研究来予以证实。

瓷修复体造成的釉质磨耗是人们主要关心的一个问题。对于二硅酸锂陶瓷，这个问题还没有被完全研究透彻，需要更多的临床研究来评估整体型全外形冠长时间的磨耗特性。虽然在现有牙科相关文献中还没有不同陶瓷材料磨耗特性的详细数据，但最近一个体外研究获得的初步数据显示，新品种陶瓷材料在体内造成的对殆磨耗速率有望处于正常釉质磨耗的范围内。

图 10a 和 10b 最终结果显示出全口恢复重建治疗令人满意的生物、功能和美观的整体效果

图 11a 和 11b 前牙引导显示出正确的后牙殆方间隙

图 12a ～ 12d 合适的功能使修复体的整体效果在使用 3 年后仍得以保持

7 结论

在这个严重磨耗牙列的病例中采用了 MIPP 技术，以便对已有结构损害的牙列造成尽量少创伤的情况下替换牙体结构。VDO 的增加使得牙体磨除量更少，创造出的更多殆间间隙提供给修复材料。牙齿结构的保存和余留釉质将能提供有效的抗力性，甚至是在使用减低厚度的整体型全瓷材料时。为了进一步了解这种技术的潜力，需要对使用最低厚度二硅酸锂陶瓷材料的磨耗和折裂特性进行长期研究。

口腔固定修复中的美学重建（第 2 卷）
修复治疗、美学、生物学和功能整合的系统治疗方法
主译：王新知
出版日期：2012 年 6 月
定价：398 元

全口义齿临床修复规范
主编：吴国锋 张玉梅
出版日期：2012 年 5 月
定价：120 元

现代牙颌面影像学
主译：谢志坚 朱赴东
出版日期：2011 年 11 月
定价：88 元



口腔局部麻醉学
主译：朱也森 姜 虹
出版日期：2011 年 5 月
定价：192 元



临床正畸治疗中的生物力学与美学设计原则
主译：白玉兴
出版日期：2011 年 3 月
定价：288 元

亚历山大矫治技术的 20 项基本原则
主译：冯 雪
审校：丁 寅 邵金陵
出版日期：2011 年 1 月
定价：225 元

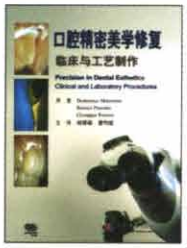

口腔精密美学修复——临床与工艺制作
主译：刘荣森 曹均凯
出版日期：2012 年 1 月
定价：340 元

可摘局部义齿设计图解
编著：韩 科
出版日期：2012 年 1 月
定价：95 元

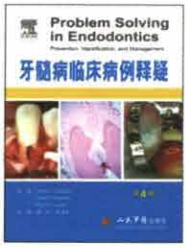

牙髓病临床病例释疑
主译：范 兵 张成飞
出版日期：2010 年 11 月
定价：288 元

前牙美学修复临床设计图谱
译者：刘荣森 李 锐
林 菲
出版日期：2010 年 11 月
定价：150 元

前牙固定修复美学
主译：刘荣森 李亚男
出版日期：2010 年 12 月
定价：180 元

新型磁性附着体固位的种植义齿
主译：马楚凡
出版日期：2010 年 6 月
定价：120 元