译文

经牙槽嵴顶上颌窦底提升种植重建：Cosic及Summers方法的随机临床比较试验。一份关于并发症及患者偏好的初步报告

Crestal sinus lift for implant rehabilitation: a randomized clinical trial comparing the Cosci and the Summers techniques. A preliminary report on complications and patient preference

Luigi Checchi,Pietro Felice,Elisa Soardi Antonini,Ferdinando Cosci,Gerardo Pellegrino,Marco Esposito.
原载 Eur J Oral Implantol. 2010, 3(3): 221-232.(英文)
王瑞霞 译 汤春波 审

摘 要

目的：比较两种不同的经牙槽嵴顶的上颌窦底提升术式的有效性：Summers方法和Cosci方法。

材料和方法：15位双侧磨牙和（或）前磨牙缺失的部分牙列缺损患者，剩余牙槽嵴高度为4~7mm，同时在电脑断层片上测量上颌窦底至少有5mm骨厚度。根据Split-mouth的实验设计，患者随机应用Summers方法或Cosci方法行上颌窦底提升术并植入骨代用品后植入种植体。种植体潜入式愈合6个月。种植体用丙烯酸临时冠或义齿负重。临时修复体负重4个月后戴入螺丝固位的金属烤瓷最终修复体。术后1个月及最终修复体戴入后1个月盲法评价疗效，包括修复体和种植体的失败、各种并发症、手术时间、术者喜好以及患者喜好。所有的患者负重后随访5个月（种植体植入后1年）。

结果：应用每种方法各植入19颗种植体。没有患者失访也没有种植体失败。应用Cosci方法者手术部位无一例不适或并发症，而应用Summers方法者有12例患者在骨增量过程中在术区有不适感，且具有统计学意义，同时在这些患者中有1例发生了上颌窦黏膜穿孔。术后，应用Summers方法者有9例患者有头痛，其中3例患者有术区肿胀。应用Cosci方法植入种植体的手术时间较短且具有统计学意义（平均时间分别为33min与24min）。2位术者及15位患者中的14位更倾向于Cosci方法。

结论：两种上颌窦底提升术同样有效，但是Cosci方法手术需时少，术中及术后反应小，更为患者所倾向。

关键词 骨增量；上颌窦底提升；患者发病率；患者倾向；手术方法

译者单位 南京医科大学口腔医学院种植修复科
江苏省南京市汉中路136号 210029

声明：这是一项由研究者启动的临床试验，但是该试验由Zimmer Dental公司（Vittorio Veneto TV，意大利）提供了部分支持。其中一位作者Cosci医师是Cosci技术的发明者，他处理了8位患者，这是这项临床试验的资助者所要求的。

1 引言

上颌窦底骨量不足是制约患者植入种植体以支持固定修复体的一个普遍问题，为了解决这一问题，提出了上颌窦底骨增量的技术，这些技术被称为上颌窦底提升术。该技术最早在20世纪70年代末期被提出，在上颌窦的侧壁开窗，仔细剥离上颌窦黏膜，在上颌窦里放入自体骨（或骨替代品），在植入种植体前要求有6个月的愈合期。该技术在做了一些微小的修改后，仍然被广泛使用，并被认为是一种可靠的骨增量技术。骨极度萎缩的患者非常适合进行较大的上颌窦底提升术或经颧种植体，因为这是惟一能够让他们进行固定修复的方法，但是对于上颌窦底骨量中等的患者如何处理仍然存在争议。最早由Tatum于1986年提出了一种创伤更小的方法用以进行上颌窦底骨增量，这一方法在1994年由Summers进一步改良。这种方法与侧壁开窗技术的主要区别在于经牙槽嵴顶应用骨凿进行上颌窦底黏膜的提升（图1），同时在骨凿预备的区域直接植入大直径的种植体。经牙槽嵴顶的术式被Cosci改良，同时他发明了上颌窦无创提升的一系列钻，这些钻具有不同的长度，从而可以避免种植窝钻孔时导致上颌窦底黏膜的穿孔（图2）。这是目前众多用于上颌窦底骨增量手术中仅有的两种由牙槽嵴顶进入的术式。虽然牙槽嵴顶路径的创伤小，但是这种术式也存在一些缺点：其所能增加的骨量要少于从上颌窦侧壁开窗的术式，同时建议剩余牙槽嵴的骨高度至少3mm，这样种植体在植入时能获得初期稳定性。

图1 Summers方法中用来预备及提升上颌窦底及其黏膜的骨凿

目前临床研究关注于评价各种简单且创伤小的上颌窦底提升术，然而目前所应用的各种术式是否有效或优于其他术式并不清楚。

本随机临床试验的目的是比较患者对Summers或Cosci方法的喜好以及用这两种方法进行上颌窦底提升合并松质颗粒骨移植后种植体支持的固定修复体的临床效果。本研究只是一个初步的关于种植体负重4个月后临床效果的报告。我们计划对患者修复体负重后随访1年以评价两种手术的长期效果。本文遵循CONSORT关于提高平行对照临床随机试验质量的声明（http://www.consort-statement.org/）。

2 材料和方法

纳入本临床研究的患者要求上颌双侧后牙缺失或后牙区部分牙缺失，需要植入1～3颗种植体，同时上颌窦底剩余骨高度为4～7mm，在CT片上测量剩余骨高度至少为5mm，患者年龄18岁或以上，并能够签署知情同意书。术前拍摄全景片进行初筛（图3a），然后拍摄CT片以准确定量上颌窦底剩余骨量，从而决定患者能否纳入本研究（图3b）。如果患者有以下任何一条淘汰标准将不能参加本研

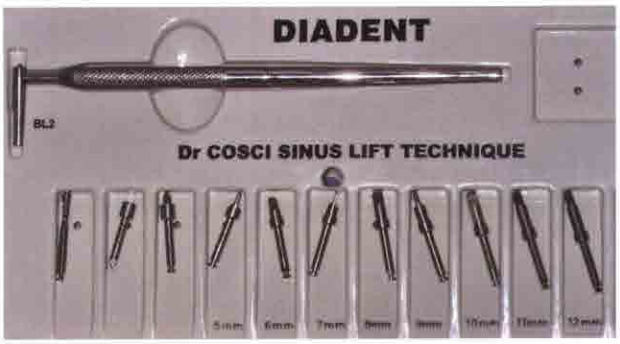

图2 Cosci方法中用来预备种植窝及提升上颌窦底的钻。套装中提供了8把无创上颌窦提升钻，长度从5mm到12mm，以1mm增量逐渐递增

究：①种植手术禁忌证者；②头颈部接受放疗者；③曾接受或正在接受静脉内注射二磷酸盐氨基酸者；④口腔卫生状况差及维护差者；⑤活动性牙周病患者；⑥未经控制的糖尿病患者；⑦怀孕期或哺乳期者；⑧滥用化学药物者；⑨精神病患者或有不合理期望值者；⑩拟种植区域对颌缺少天然牙或修复体者；⑪ 拟种植区域有急性或慢性炎症或感染者；⑫ 患者参与了其他的临床试验，不能正确遵循本试验协议者；⑬ 只希望接受种植体植入者。

根据患者的主诉被分为3组：不吸烟者，轻度吸烟者（每天最多10支烟），重度吸烟者（每天超过10支烟）。患者由两个诊所招集并由两位医师（Pietro Felice和Ferdiando Cosci）治疗，他们负责所有的外科手术及修复体的制作，他们的治疗程序相似并规范化，但是在协议阶段我们准备由3个诊所各处理5位患者。

本研究遵循赫尔辛基宣言中关于以人类作为临床研究对象所涉及的原则。所有的患者在纳入本临床研究之前都接受了详细的解释，并签署了知情同意书。签署知情同意书以后，手术者选择一侧编号为1。每位患者接受至少一次口腔卫生宣教，必要的情况下在增骨手术前会进行专业的口腔清洁。所有的患者接受预防性的抗生素治疗，术前1h服用2g阿莫西林（对青霉素过敏者改服600mg克林霉素），术后7d内每日服用1g阿莫西林（或300mg克林霉素）2次。所有的患者在术前用0.2%氯己定漱口水含漱1min，术区用含有1:100 000肾上腺素的阿替卡因行局部麻醉。同时完成两侧的骨增量手术。做牙槽嵴顶切口的同时附加一个或两个唇侧松弛切口以暴露牙槽嵴，翻开黏骨膜瓣，患者的一侧随机应用Summers法（图4和图5）而另一侧应用Cosci法（图6和图7）。

Summers法的操作程序如下（图4和图5）：拟种植区域用直径2.0mm的球钻定位，然后用钻预备至距离上颌窦底0.5～1.5mm的深度，植骨区的扩大是应用尖端为平头的骨刀，长度标记为相应的种

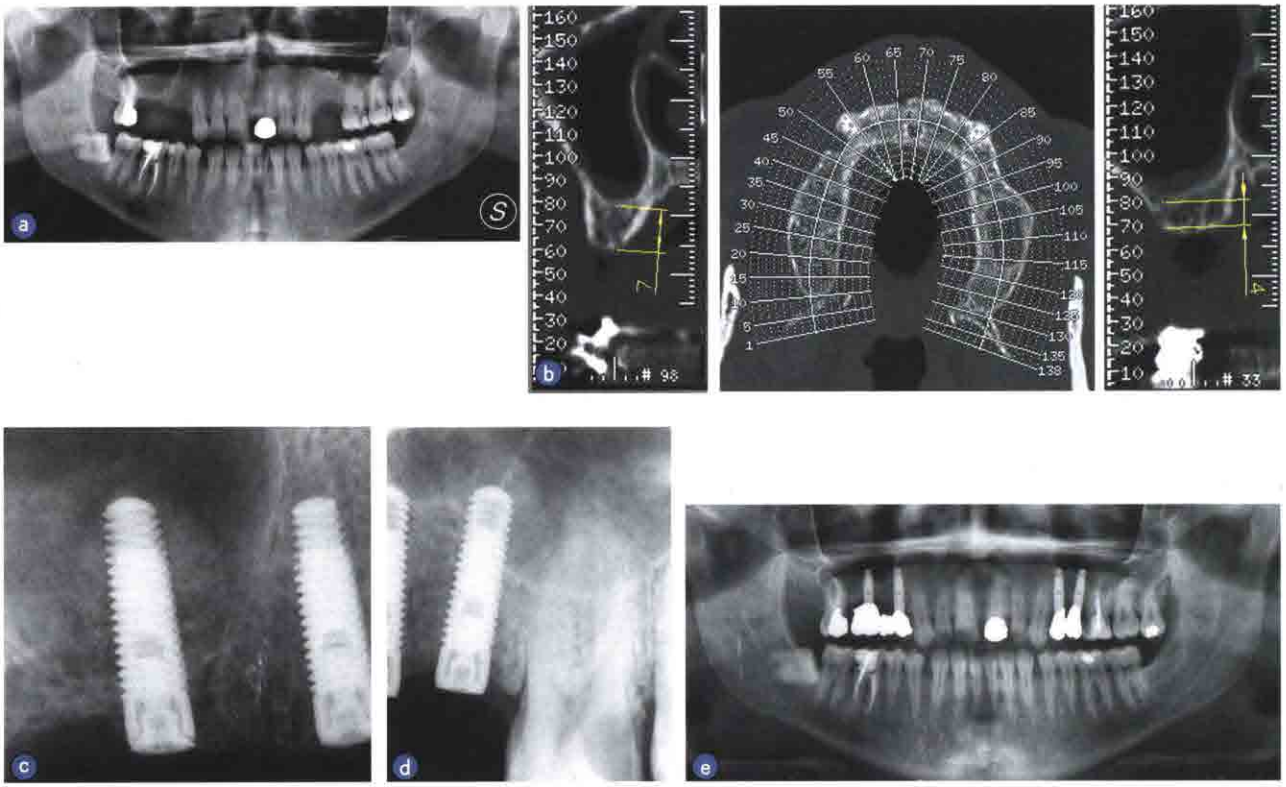

图3 a.术前用以初筛的全景片显示两侧后牙区牙齿缺失；b.术前CT片用以测定上颌窦底的骨量；c.本研究骨量纳入标准为双侧骨高度4～7mm，最薄至少5mm；种植体植入术后X线片显示用Cosci方法在16牙位植入的种植体；d.种植体植入术后X线片显示用Summers方法在25牙位植入的种植体；e.全景片显示在最终的桥修复体戴入后

植体长度，同时直径逐级扩大（增加值为0.5mm）（图1和4）。如果需要的话使用木棰敲击骨刀以扩张骨。上颌窦底提升要延迟到最后一根钻已预备到计划的工作深度。上颌窦底的破坏是应用最后一级骨刀，用木棰敲击骨刀以冲压上颌窦底的粘有上颌窦黏膜的皮质骨板。

Cosci法的操作程序如下：如果上颌窦底剩余骨高度为6～7mm，先使用专用的直径为3mm的环形钻预备2～4mm(图6a)，再使用专用的直径为2mm、长度为3mm的先锋钻（图7a），然后使用长度为3mm、直径为3.1mm的中间钻（图6b和7b），随后使用1个或多个无创的提升钻，长度与X线片上测量的实际骨高度相同（图6c和7c）。如果剩余骨高度为4～5mm则不使用环形钻，种植区的预备使用专用的长度为3mm、直径为2mm的先锋钻，其余的步骤则相同。当使用第一根无创上颌窦提升钻后，用圆钝的器械探诊以感知Schneider膜的存在（图7d）。如果探查到有骨存在，则使用长度增加1mm的无创上颌窦提升钻，依此类推，直到探查到上颌窦底。此过程中不使用骨刀。

用圆钝的器械仔细检查上颌窦底黏膜的完整性，然后仔细剥离提升，然后在提升处植入100%的颗粒状人异体骨松质（Puros®, Zimmer Dental, Carlsbad, CA, USA），将黏膜提升至需要的高度（图6d和7e）。用种植机植入长度为8~10mm（TSV螺纹锥形种植体，内连接，表面处理为MTX微颗粒钛表面，Zimmer Dental)(图8)、直径为3.7～4.2mm的种植体，颈部与周围骨接触，种植体植入的转矩为25Ncm（图7f）。如果需要的话植入更多的种植体（未提供数据）。放置覆盖螺丝，黏骨膜瓣用4-0的缝线缝合并覆盖种植体。用平行投照技术拍摄口内X线片以记录基线的位置（图3c和3d）。如果种植体周围的骨高度被遮挡了或者很难判断，则再拍摄一次X线片。

要求患者术后继续进行预防性的抗生素治疗，如果需要的话，给患者400mg的布洛芬片剂以止

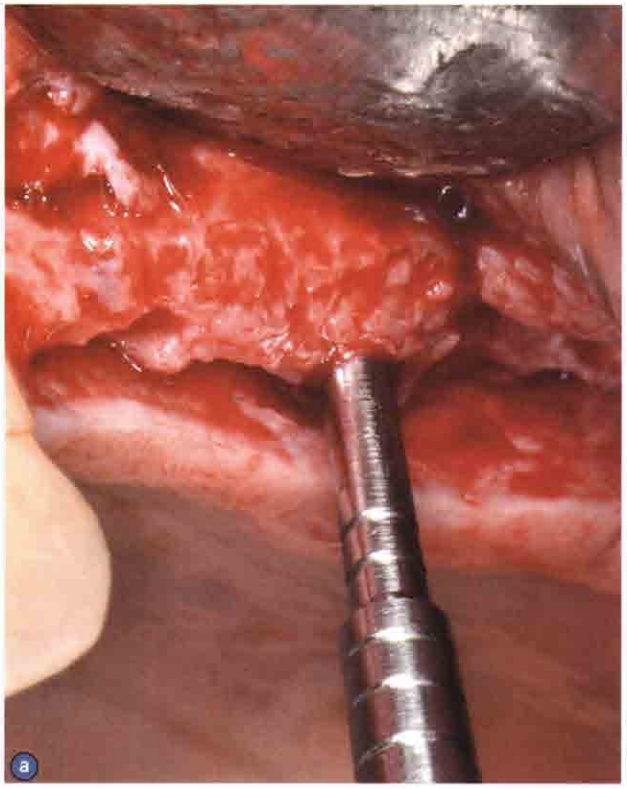

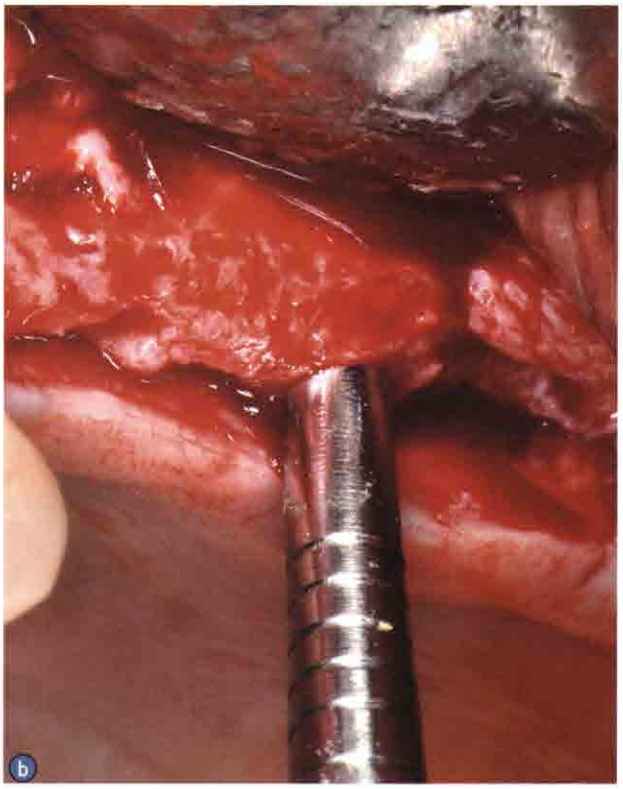

图4 Summers方法。a和b. 在种植体窝用钻进行初步预备后，直径逐渐递增的骨凿被用以逐渐的扩大种植体窝，并在木槌的帮助下使上颌窦底骨折并提升皮质骨及黏骨膜

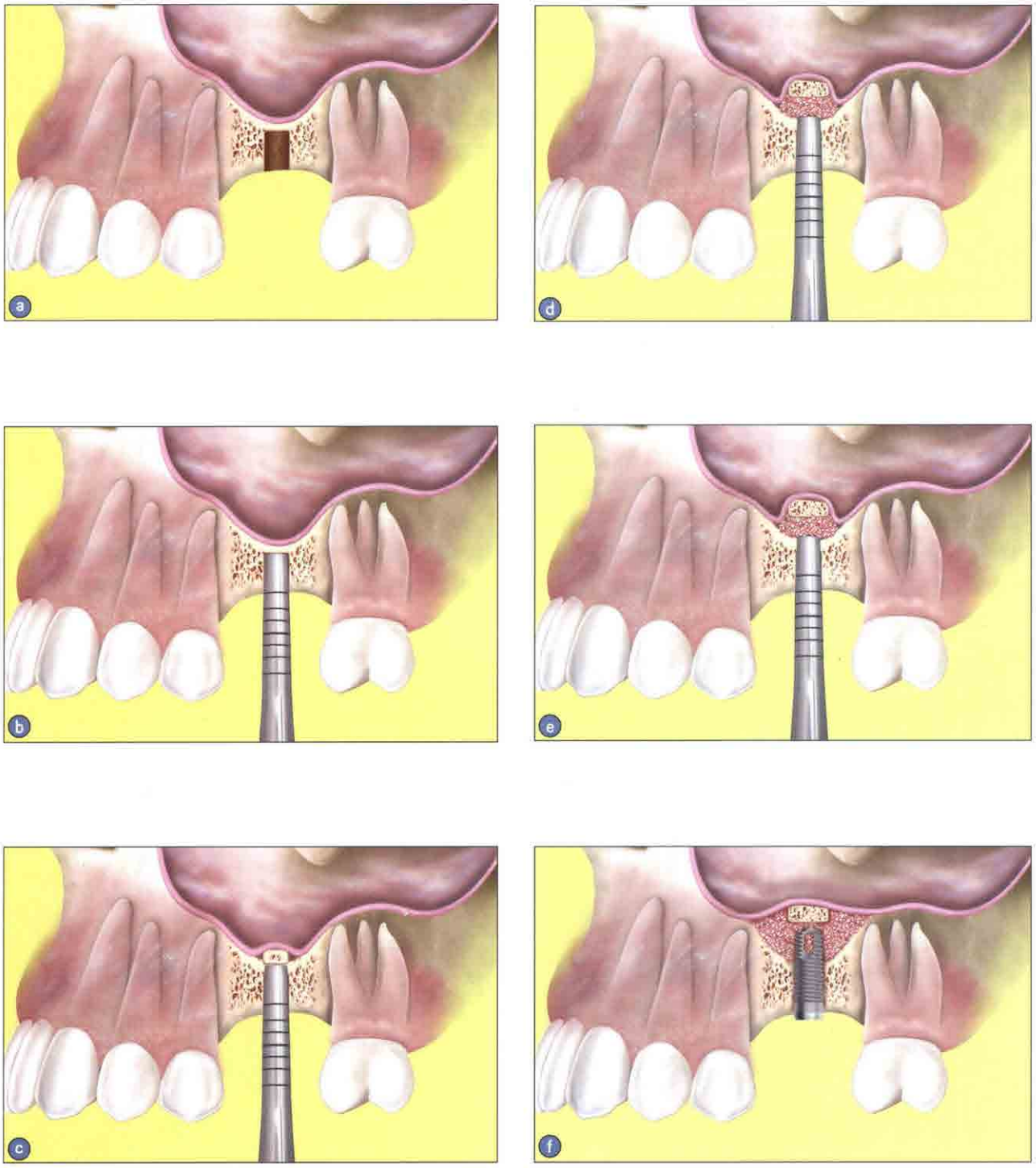

图5 Summers 方法。a. 种植窝用钻进行初步预备后；b. 应用骨凿；c. 上颌窦底的皮质骨已经骨折，提升上颌窦底；d 和 e. 如果上颌窦底黏膜没有穿孔，骨代用品被逐渐放入预备区域，提升上颌窦底黏膜；f. 然后放入种植体

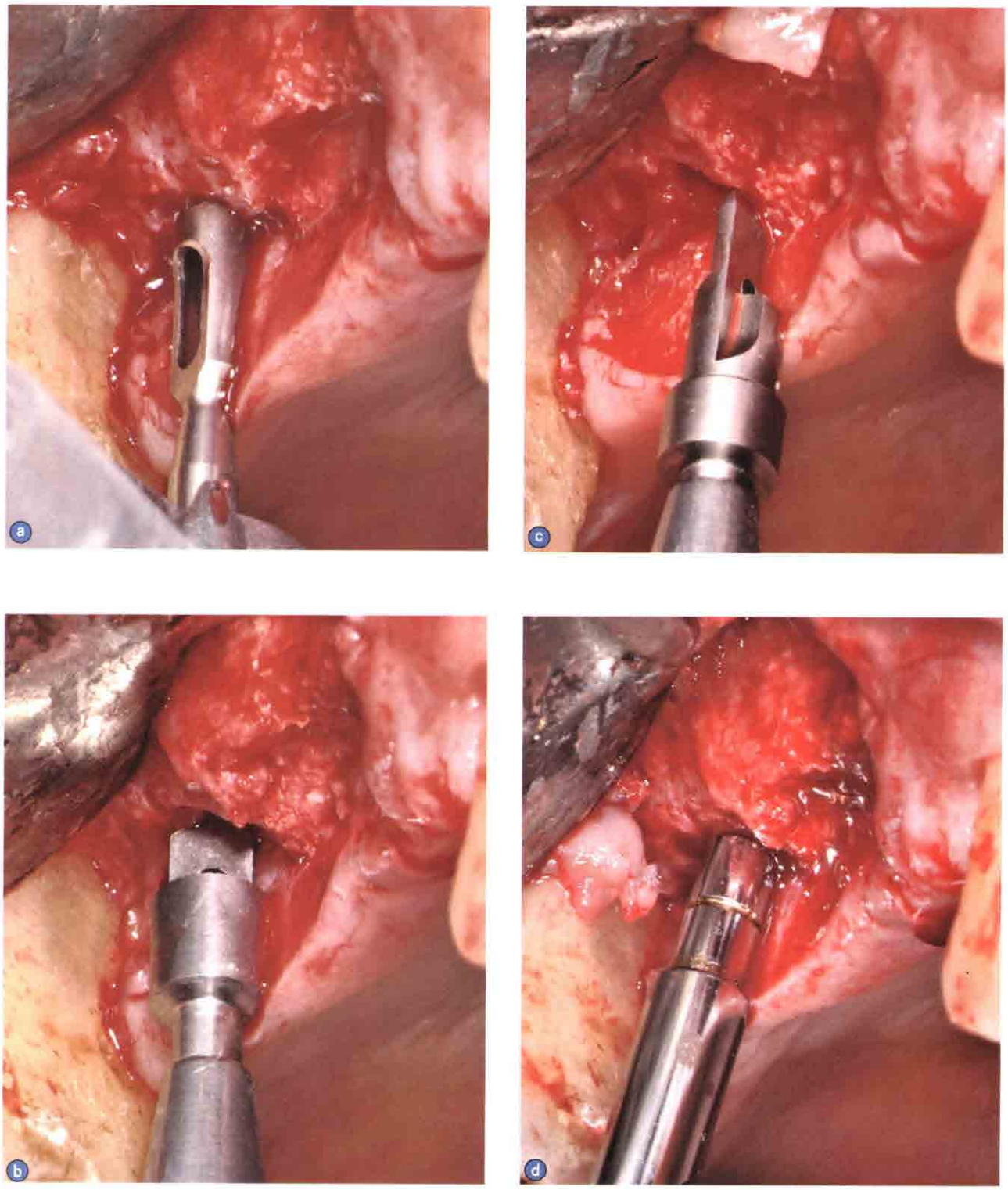

图6 Cosci方法。a.先应用环形钻；b.再应用长3mm宽3.1mm的钻；c.应用长5mm的无创钻，d.如果上颌窦底的完整性没有被破坏，用专用的器械将骨代用品填入

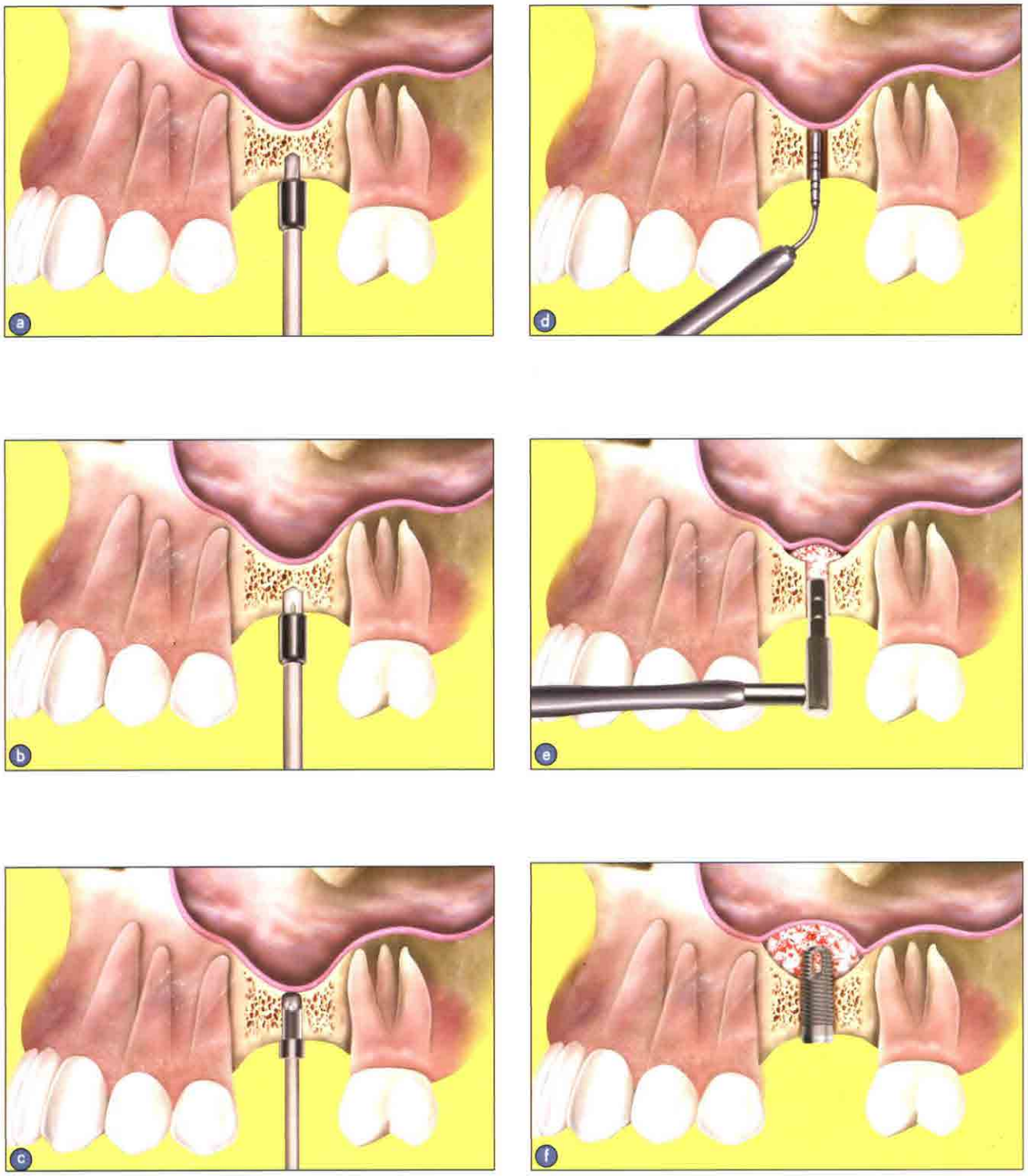

图7 Cosci方法。a. 如果骨高度有6~7mm，可以使用环形钻，否则的话使用长度为3mm的传统的先锋钻；b. 然后是3mm长的中间钻；c. 然后是无创的上颌窦提升钻，长度与X线片上测量得到的实际长度一致；d. 预备处进行探诊以确定Schneider膜的完整性；e. 骨代用品从骨提升区域逐步填塞；f. 最后植入种植体



图8 本研究中所用的种植体类型，Zimmer Dental TSV螺纹锥形种植体，内连接，MTX钛颗粒表面

痛，每天服用2~4次，两餐之间服用。要求患者术后2周使用0.2%的氯己定漱口水，每次1min，每天2次，同时避免刷到或损伤手术区域。患者术后1周拆线，同时不允许戴任何活动义齿。种植体植入1个月后，患者再次复查并询问对两种手术方式的偏好。

经过6个月的潜入式愈合期，暴露种植体并手工检查其稳定性，同时用印模帽制取聚醚印模(Impregum TM,3M ESPE,Neuss,Germany)，托盘为常规的树脂托盘。记录垂直高度并用4类精细熟石膏灌注模型，然后上标准咬合架。要求患者术后2周使用0.2%的氯己定漱口水，每次1min，每天2次，需要的话给予400mg的布洛芬片剂止痛，每天服用2~4次，两餐之间服用。1个月内戴入与种植体牢固连接的以螺丝固位的丙烯酸树脂临时修复体，包括其他的种植体。咬合面是平的，与对殆之间为轻接触，在侧向运动时无接触。拍摄X线片并给患者口腔卫生指导。

戴入临时修复体后3个半月，制取终印模，2周内戴入最终的粘结固位式烤瓷修复体，修复体与种植体之间为牢固连接，同时修复体用临时粘结材料粘结（图3e）。手工检查种植体的稳定性。1周后检查修复体再次对患者做口腔卫生宣教。最终修复体戴入1个月后患者再次复诊，由盲法评估员记录他们的喜好。

患者被纳入口腔卫生维护项目，每4个月复诊一次。随访由一位盲法评估员(Gerardo Pellegrino)进行。

本试验检验假设为两种手术方式之间无差异，而备择假设则是两者之间有差异。

主要的检验标准是：

• 修复体失败：因为种植体失败而未能按计划戴入修复体，或者因为种植失败而导致修复体脱落。

• 种植失败：种植体松动或由于种植体周围渐进性骨丧失或感染而导致需要取出尚稳定的种植体。种植体稳定性的测量是在戴入临时或最终修复体时紧固种植体基台的力量。

• 任何生物学或修复并发症，尤其是种植体放入时上颌窦底黏膜穿孔。

• 患者的喜好，术后1周以及最终修复体戴入1个月后由独立盲法评估员询问，由患者用手指指示更倾向于哪一侧的手术。结果可以是：① Cosci方法处理的一侧；② Summers方法处理的一侧；③无，两侧都好；④无，两侧都不好。

次要的检测标准是：

• 完成手术需要的时间（以分钟表示），从预备种植窝开始到完成种植体的植入。

• 手术者对种植体植入的偏好，表达为① Cosci方法；② Summers方法；③无，两侧都好；④无，两侧都不好。

• 应用平行投照技术拍摄的口外X线片记录的种植体植入时的边缘骨高度，临时修复体戴入时的种植体边缘骨高度，以及种植体负重1年后的种植体边缘骨高度。这个结果的数据将在以后的文章中报道。

一位没有参与处理患者、不知道分组情况的牙医（Gerardo Pellegrino）进行了所有的评估，因此结果的评估是盲法的。结果评估员富于经验，因为他曾经担任过该工作，并参与了十几项临床研究的边缘骨水平的评估。

样本量大小的计算基于发现一组优于另一组，以区别于备择假设的两组治疗效果相同。这减小了样本量的大小。样本量为10时，一组双面显著性水平为0.050的卡方检验有80%的能力去发现假设比例为0.500以与备择比例为0.900之间的差异。在本研究中每组的样本量为15以补偿可能的失访。由计算机生成一张受有限制的随机表。只有一位研究者(Marco Esposito)知道随机表的序列，他不参与患者的选择与处理，只有他能得到随机表，而这张表保存在一台有密码保护的笔记本电脑里。随机编号封存在有连续编码、完全相同、不透明并密封的信封里。这些信封只有当黏骨膜瓣已经翻开时才被

打开，因此可以避免负责招募并且处理患者的调查者知道治疗方案的分配。

所有的数据按照预定的统计方案进行分析。一位具备口腔医学专业背景的生物学统计专业人员对数据进行分析，同时他并不知道分组情况。应用McNemar® 卡方检验比较两组患者在修复体失败率、种植体失败率及其他并发症(二分类结局)的差异。一位患者发生了种植体失败或其他并发症视为该组有一例失败。计量结果的差异例如手术时间的比较是应用配对 t 检验。二项式检验用来比较患者的偏好。根据统计分析的要求多中心之间的可能性效应应用post-hoc 分析检验。因为多中心效应对并发症的发生没有明显的差异，因此决定分析多中心是否对完成上颌窦底提升手术需要花费的时间有影响。应用REML 方法进行对时间的分析，应用患者作为随机效应，而中心作为固定效应的方法。方法和中心之间的交互作用也是允许的。该模型要求每位患者都接受两种方法。所有的统计分析应用 0.05 作为显著性水平。

3 结果

23 位患者参与资格筛选，但是有 8 位患者因为以下原因不能纳入本临床研究。中心 1（Felice）：2 位患者 CT 片显示没有足够的骨量；2 位患者不接受种植治疗；1 位患者没有被接受是因为他更倾向于侧壁开窗上颌窦底提升术并要求接受这种方法，尽管他有资格参与本研究。中心 2（Cosci）：有两位患者正在接受静脉内注射bisphosphonate，一位患者患有慢性上颌窦炎。15 位患者有资格并被连续纳入本临床研究。所有患者按照预先分配的方案进行处理，负载4个月后没有一例发生失访或例外，所有患者的数据用统计分析进行评价。协议中发生了以下的偏差：原本3位手术者应该每人处理5位患者，但是其中一位手术者没有处理患者，患者被分配给了另外2位手术者：Felice 处理 7 位患者而 Cosci 处理 8 位患者。Checchi 中心未处理患者的原因是他没有招募到患者。Felice 中心在三位患者中用颗粒状的 Bio-Oss (Geistlich Pharma，Wolhusen，Switzerland)替代 Puros，因为在手术的当时没有可用的 Puros。

患者的征募及接受上颌窦底提升手术是从 2009 年 1 月至 6 月。最后一个修复体的戴入是在 2010 年 5 月。所有患者的随访直到修复体负载 5 个月后。

患者在接受上颌窦底提升手术时的平均年龄是 55 岁（28～68 岁），8 位女性患者和 7 位男性患者。3 位患者主诉他们每天抽烟 10 支以内，12 位患者不抽烟。种植区域的特征概括为表 1。每种术式各植入 19 颗种植体。Summers 方法植入的种植体中，9 颗的长度为 8mm 而 10 颗的长度为 10mm，直径 3.7mm 的 18 颗，直径 4.2mm 的 1 颗。Cosci 方法植入的种植体中，13 颗为 8mm 长而 6 颗为 10mm 长，直径 3.7mm 的 17 颗而 4.2mm 的 2 颗。CT 片上测量到的种植区域剩余骨高度的平均值在 Summers 组为 5.4mm (SD=1.0)，Cosci 组为 5.2mm(SD=0.9)。所有种植体植入时的扭力小于 25Ncm。各组之间在基线水平上没有显示有任何临床差异。

结果见表 1。种植体无一例失败，所有的修复体都能成功地进行负重。种植体植入时，Summers 方法组有 1 例发生了上颌窦穿孔。手术被取消并在 3 个月后成功地重新进行。没有发生其他并发症，但是有 12 位患者在应用 Summers 方法敲击种植区域时有不安感（有统计学显著性：P =0.000 5，McNemar 检验），其中 9 位自诉有术后头痛，3 位在应用 Summers 方法的术区有肿胀。

Summers 方法的平均手术时间为 33.3min (SD=3.1)，Cosci 方法的平均手术时间为 23.7min (SD=3.5)，两者平均相差 9.7min（SD=4），Cosci 方法具有显著性统计学差异（P<0.001，95% 可信区间为 -11.9～-7.5）。在评价中心效应对手术时间的影响时，应用 Summers 方法时无统计学显著性差异，然而 Cosci 医生应用 Cosci 方法的时间较 Felice 医生要短（P =0.015 4）。在两个中心里，Cosci 方法所需的时间较 Summers 方法的时间都要短，Cosci 医生少花 11.9min（95% 可信区间为 9.4～14.4）而 Felice 医生少花 7.1min（95% 可信区间为 4.5～9.8）。

手术者更倾向于应用 Cosci 方法。手术后 1 个月，15 位患者中的 14 位更倾向于采用 Cosci 方法的一侧，负载 5 个月后（手术 1 年以后），15 位患者中的 13 位更倾向于采用 Cosci 方法的一侧，两个结果都具有统计学显著性意义（P 值分别为 0.001 及 0.007）。其他患者无倾向性，认为两种方法都可以接受。

4 讨论

本临床研究的目的在于评价两种上颌窦底提升方法哪种更具优越性，一种是新的术式 Cosci 方法，

一种是传统的术式Summers方法。Split-mouth的设计（即在同一患者的口腔内，分成左右两边用不同的方法去做）给患者提供了描述他们喜好的可能性，因为他们接受了两种术式，然而术后并发症，诸如手术后的头痛不能被归咎为某一种术式。两种术式都能取得预期的结果，因为两种术式在临床上都是成功的，也没有发生主要的并发症。然而，Cosci方法需要的时间与Summers方法相比平均短10min，也更为患者及手术者所接受。同时，两位术者用于Summers方法的时间没有差别，Cosci方法的创始者Cosci医师采用该方法所需的时间平均较Felice医师要短5min。这个结果并不意外，因为Cosci医师已经开展了几百台这样的手术，而且众所周知，越经常开展这样的手术，其速度也越容易变快。从临床观点来看，快7～12min并不会影响手术的结果，但是对于紧张的患者来说，他们更希望速度快一点。

手术者对于术式的倾向性可能会有偏斜，因为其中一位手术者为Cosci方法的创始者，所以应该考虑患者的倾向性。术后1个月，15位患者中的14位更倾向于应用Cosci方法的一侧。1位患者没有倾向，他认为两种方法都可以接受。在初次评估11个月后，13位患者仍然倾向于Cosci方法，提示绝大部分的患者认为敲击上颌窦底以使皮质骨骨折的做法有负面影响。这一负面效应可能会导致患者不愿意再进行一次类似的手术。把所有的这些因素考虑进去，作者对需要进行上颌窦底提升手术的患者更愿意采用减少手术不适感的术式，而最终的临床结果也正相似。因此，本文作者更倾向于Cosci

表1　15位患者的特征及主要结果

	Summers方法	Cosci方法
植入的种植体数目	19	19
植入1颗种植体的区域	11	11
植入2颗种植体的区域	4	4
长度8mm的种植体数目	9	13
长度10mm的种植体数目	10	6
直径3.7mm的种植体数目	18	17
直径4.2mm的种植体数目	1	2
种植区域的平均骨高度(mm)	5.4 (1.0)	5.2 (0.9)
植入转矩<25Ncm的种植体数目	19	19
两个中心用以植入种植体的平均时间*	33.3 (3.1)	23.7 (3.5)
Cosci医生用以植入种植体的平均时间*	33.1 (3.7)	21.2 (2.3)
Felice医生用以植入种植体的平均时间*	33.6 (2.4)	26.4 (2.4)
术中有不舒适反应者*	12	0
术中有不舒适反应者（Cosci）	8位患者中的6位	0
术中有不舒适反应者（Felice）	7位患者中的6位	0
术中有并发症反应者	1（上颌窦黏膜穿孔）	0
术后肿胀者	3	0
手术者的偏好*	0	15
术后1个月患者的偏好*	0	14**
术后1年患者的偏好*	0	13***
修复体／种植体失败	0	0

括号内数据为标准差；*统计学显著性差异；**1位及***2位患者没有偏好，认为两种术式同样可接受

方法。

目前有数种用以上颌窦底提升的方法，然而Summers方法和Cosci方法是仅有的被正确比较过的方法。有趣的是，只有一项临床试验比较了改良Cosci方法与一段式侧壁开窗上颌窦底提升法。这项临床研究提示，与进行创伤较大的手术以植入长种植体相比较，采用创伤小的术式并植入8mm长的种植体可以获得相似甚至更好的临床效果，甚至是在种植体植入后6周即进行早期负载。

本研究的主要局限性在于Cosci方法的创始者是2位手术者其中的一位。理想的情况是参与本临床研究的是独立的手术者，就如一开始本研究所建议的。从另一方面讲，在与作为金标准的手术相比较时，如果将一种新的手术方法的创始者排除在外也是不公平的。因此，本研究结果需要特此声明，同时应该进行新的临床研究来证实，而在新的临床研究设计中，手术者应该是接受过两种方法的训练，同时他们对于两种方法没有直接的喜好。

本研究结果的意义还在于没有患者失访，所有结果的评估是由一位独立的盲法评估员进行的。两种方法都是在真实的临床中检测，患者的纳入标准也很宽泛，因此本临床研究的结果对于有相似特征的患者可以推而广之。手术者对于两种技术都是富于经验的，因此这可能会影响到本研究结果的推广。需要更多的临床研究以阐明什么情况下需要进行上颌窦底提升手术，以及哪种术式最有效。

5 结论

居于本临床研究，两种上颌窦底提升的方法都是成功的，但是Cosci方法需要的时间更短，因此术中及术后的不良反应也小，因而更为患者所偏好。

《口腔正畸无托槽隐形矫治临床指南》
(The Invisalign System)

著者：Orhan C. Tuncay
主译：白玉兴
定价：298元
图片：400张
四色印刷，精装

内容简介

无托槽隐形矫治技术因其美观、舒适、可随时摘戴、高效、卫生及患者复诊次数少等优点而正受到广大口腔正畸医师的欢迎，而对该技术进行全面而系统地介绍的目前只有这一本。该书由著名口腔正畸专家Tuncay教授组织国际上多名对该技术有深入研究的资深口腔正畸学专家、计算机专家、数学专家、市场管理专家与学者共同编写完成，全书内容丰富，涉及面广，向读者全面介绍了无托槽隐形矫治技术的发展背景、基本原理、关键技术、临床设计与应用等内容。

本书译者白玉兴教授在国内首次开发和研制了具有我国自主知识产权的口腔正畸无托槽隐形矫治系统，在临床上得到了广泛的应用，且取得了良好的矫治效果。该项技术填补了我国在这方面的空白，是当今先进的数字化技术在口腔正畸诊断与治疗中应用的最新成果，这对不断提高我国正畸临床诊断与治疗的水平具有一定的促进作用。

本书购买、咨询方式：首都医科大学附属北京口腔医院正畸科（北京市崇文区天坛西里4号）孟德鑫，邮编：100050，电话：010-67099220