多孔矿化骨 Bio - Oss 和胶原膜 Bio - Gide 治疗牙周骨缺损的临床、X 线和组织学评价

Clinical, Radiographic, and Histologic Evaluation of Human Periodontal Defects Treated with Bio - Oss and Bio - Gide

Marcelo Camelo, Marc L. Nevins, Robert K. Schenk, Massimo Simion, Giulio Rasperini, Samuel E. Lynch, Myron Nevins,

原载 Int J Periodont Rest Dent 1998; 18: 321 - 331. (英文)

徐 莉 译　欧阳翔英 校

摘要　本研究用多孔矿化骨(Bio - Oss)或 Bio - Oss 与双层胶原膜(Bio - Gide)联合应用治疗人的牙周骨缺损，评价其临床、X 线和组织学的疗效。治疗了 4 个牙周垂直骨缺损：2 个骨缺损单纯应用 Bio - Oss，另外 2 个骨缺损采用 Bio - Gide 与 Bio - Oss 联合治疗。术前、术后 6 至 9 个月，分别评价 X 线、临床探诊深度和附着水平。并进行牙齿和周围组织的活检。两种方法治疗后临床探诊深度和附着水平均明显改善，X 线示缺损处有骨修复。组织学研究也表明两种方法治疗后，均形成了新生的牙骨质，并有胶原纤维埋入牙骨质中，同时在植入矿化骨颗粒的表面还有新骨形成。这种组织再生能力在 Bio - Gide 与 Bio - Oss 联合用时更显著，形成了有 7mm 新生牙骨质、牙周膜纤维以及与植入材料相融合的新生牙槽骨。胶原膜植入 7 个月时仍完整，9 个月时有部分降解。本研究的组织学结果证实，多孔矿化骨基质具有刺激新骨和牙骨质形成的能力，并且，当与缓慢吸收的胶原膜联合应用时，这种能力进一步增加。

目前有许多骨替代材料可在牙周病领域中应用，但材料在临床广泛使用前，根据统一标准进行疗效评价是十分重要的。对由此得出的疗效证据，进行等级分析，有助于对骨再生材料进行严格的评价。下面根据这些原则的相对重要性，由轻到重的顺序依次排列如下：

1. 外科手术形成的人工骨缺损的动物研究。
2. 自然发生的牙周骨缺损的动物研究。
3. 人的牙周骨缺损的临床指标和 X 线测量的研究。
4. 通过再进入手术 (re - entry)，对人的牙周骨缺损的临床指标和 X 线测量的研究。
5. 对人的牙周骨缺损修复愈合类型或再生的组织学评价。

本研究的主要目的，是评价单独用多孔矿化骨 (Bio - Oss, Osteohealth) 或与双层胶原膜 (Bio - Gide, Osteohealth) 合用，治疗人牙周垂直骨缺损后愈合的类型。多孔的矿化骨是从牛的松质骨或皮质骨中除去全部蛋白后形成的。据报导这样形成的矿化基质与人骨的矿化基质有高度的相似性。动物实验已证实该材料可增加骨再生，在人的临床试验中也产生了很好的效果。但关于在人的牙周骨缺损愈合中的研究以往未见

译者：北京医科大学口腔医学院
北京海淀区白石桥路 38 号 100081

有报道。

近来，开发了一种可吸收的双层胶原膜，用于引导性骨再生。该胶原膜是由猪来源的 I 型和 III 型胶原组成。这种膜可保持其屏障功能 4 - 6 个月，明显长于目前应用的其它类型的膜。一项人类临床试验和一项灵长类的研究均证实，在种植体周围的引导骨再生能力，该膜与聚四氟已烯膜相同。然而，对该膜在牙周手术后抑制上皮沿根面长入和促进牙周再生的能力，尚无研究报道。

本研究的主要目的是：(1)确定人的牙周骨缺损植入多孔矿化骨（Bio - Oss）后的愈合类型；(2) 确定胶原膜（Bio - Gide）在与多孔矿化骨联合使用时，是否能阻断上皮长入，增加牙周组织的再生。其次的目的是：(1) 确定该材料的生物相容性；(2) 确定多孔矿化骨在治疗牙周垂直骨缺损的骨引导作用。

材料和方法

选择 4 颗有垂直骨吸收的前牙进行治疗。经 2 名与本试验无关的临床医生判断，认为这些牙齿无保留价值需拔除。手术前 4 周进行全口牙的洁治和根面平整及口腔卫生宣教。另外，在每颗牙骨缺损区的冠方牙面做银汞充填，以此作为测量相对附着水平的固定参照点。手术前即刻测量牙周袋的探诊深度和附着水平。

局麻下翻开粘骨膜全厚瓣，仔细刮除骨缺损处的肉芽组织，手用器械进行彻底的刮治和根面平整。用 1/2 球钻在骨缺损（骨内袋）的骨壁打孔 3 次，然后在骨缺损处放置多孔矿化松质骨（Bio - Oss）。其中 2 个位点还放置缓慢吸收的双层胶原膜（Bio - Gide），覆盖牙的骨缺损和移植材料。该膜可自然贴于牙面上而不需缝合固定。组织瓣原位复位并缝合覆盖术区。放置牙周保护剂（CoePak），并保留 2 周。术后服用青霉素 VK（每天 1g）一周；术后 8 周，用 0.12% 洗必泰每天含漱 2 次。

术后 7 天、14 天和 21 天，进行手术后检查，并用洗必泰清洗术区。术后 28 天、42 天、3 个月、4 个月、5 个月和 6 个月复查口腔卫生情况和行龈上洁治。

术后 6 - 9 个月间再复查临床指标和 X 线影像。而后，局麻下手术块状切除骨缺损区及相应的患牙。包括牙周骨缺损底部以上的边缘龈和骨组织，并最大限度地保留周围组织。切除组织后的术区，根据情况植入自体或异体骨并用膜覆盖，以重建牙槽骨外形，以便将来进行种植义齿修复。

将切下的组织块固定于 10% 的甲醛中，而后用酒精序列脱水，再浸润并包埋于甲基丙烯酸甲酯中，做近远中向的系列组织切片。

定性地评价下列组织学指标：

1. 整体评价组织健康情况。
2. 骨粉和膜所致炎症的程度，检查是否有炎症细胞存在，如是否可见中性白细胞和巨噬细胞的存在。
3. 胶原膜的完整性。
4. 结合上皮相对与新骨的位置。
5. 多孔矿化骨颗粒与新骨及纤维组织的结合。

定量评价的指标：

1. 新生牙骨质的长度(mm)。
2. 新生骨的长度(高度)(mm)。
3. 术后长入骨缺损的主要组织类型所占的百分比（即骨，牙周膜纤维 PDL，骨髓血管，植入材料）。测量方法为：横断面中每种组织的面积除以原骨缺损的面积。

结果

所有手术区域均愈合良好。临床无炎症表现，但不排除术后几周的常见炎症表现。每位患者术前和术后的袋深和临床附着水平见表 1。详细描述见病例报告部分。

病例 1

病例 1 是 位于上颌左尖牙近中的 6mm 深的三壁骨内袋，仅植入多孔矿化骨（图 1a - 1c）。9 个月后，附着水平增加 4mm，无牙龈退缩。组织粉红、质韧，临床无炎症表现。X 线显示：原骨缺损区骨密度增加，植入材料和周围骨间无明显界限（图 1d）。

组织学观察未见与植入材料有关的炎症表现，组织健

表 1 临床检查(mm)

病例	治 疗	袋深			临床附着水平			龈退缩
		术前	术后	差值	术前	术后	差值	
1	Bio - Oss	9	5	4	9	5	4	0
2	Bio - Oss	10	4	6	10	5	5	1
3	Bio - Oss 和 Bio - Gide	11	3	8	11	4	7	1
4	Bio - Oss 和 Bio - Gide	10	5	5	10	6	4	1

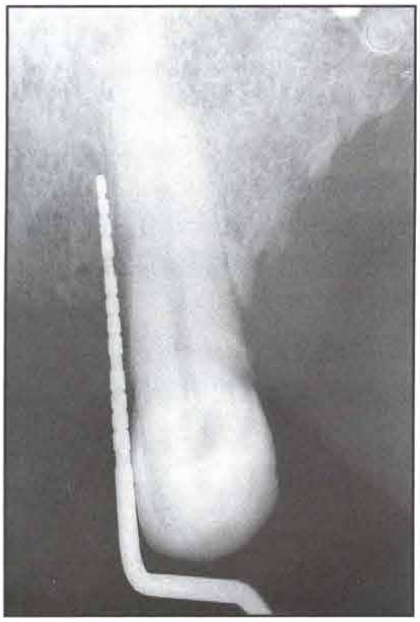

图 1a 术前 X 线显示有骨内袋。牙周探针(Michigan O 探针)探骨缺损底

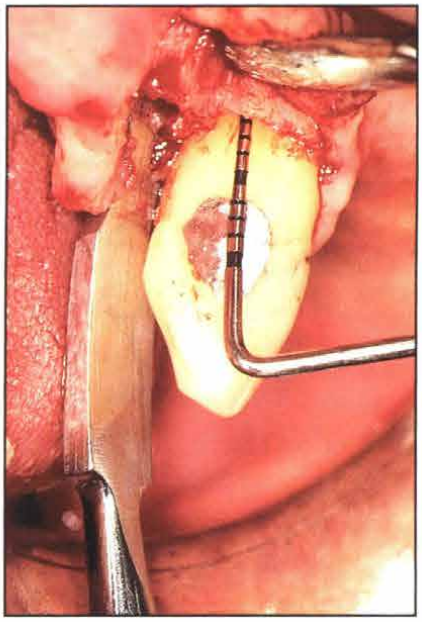

图 1b 在上颌左尖牙的近中有 6mm 深的骨内袋。缺损为三壁骨袋,仅限于近中面

图 1c 骨缺损处植入 Bio - Oss

康,无任何组织学炎症指征,如中性白细胞,巨噬细胞(表 2); 新骨长入植骨区。邻近骨壁的骨粉颗粒已完全埋入致密的层状骨和网织骨中。对应于牙根面,在植入体颗粒的表面新骨开始形成,骨粉成为新骨的桥梁。紧贴牙根面和植入材料的冠方,某些骨粉颗粒仍为结缔组织围饶(图 1e - 1f)。相邻于骨移植的根面上有新生牙骨质样物质沉积。 新生的牙骨质区长为 5.2mm,是原缺损长度的 69% (表 3)。在充填于原骨缺损的组织中,24.9% 为骨组织,26.2% 为矿化骨,48.9% 为牙周膜及骨髓血管组织。新骨的高度为 4.8 mm(表 3)。

病例 2

病例 2 是位于下颌左侧切牙远中的 6mm 深的三壁骨内袋。术前为 10 mm 的相对附着丧失和 7 mm 的牙周袋。缺损区单纯用 Bio - Oss 治疗。在术后 6 个月有至少 1 mm 的牙龈退缩和 5 mm 的临床附着增加。组织健康,无炎症表现。X 线显示在术后 6 个月几乎不见骨缺损。

组织学观察植入材料具有完全生物相容性,新骨从骨缺损壁和骨缺损的根方长入骨粉颗粒中。在植入材料的冠方部分,骨矿化颗粒被结缔组织包埋,结缔组织部分与新生牙骨质相连。结合上皮终止于骨嵴顶的冠方。病损冠 1/3 斜向纤维区的加宽,提示愈合期牙齿动度增加。新生牙骨质长 5.1 mm,相当于原骨缺损的 85% 。充填于缺损区的组织中有 31.6% 为新骨,

表 2 定性组织分析病例

病例	治疗	组织健康	生物相容性	膜的完整性
1	Bio - Oss	极好	极好	—
2	Bio - Oss	极好	极好	—
3	Bio - Oss 和 Bio - Gide	极好	膜附近轻度炎症	部分
4	Bio - Oss 和 Bio - Gide	极好	极好	全部

表 3 定量组织学分析

病例	治疗	新生牙骨质的长度(mm)	新骨的高度(mm)	组织分布		
				新骨(%)	矿化骨(%)	软组织 PDL、骨髓、血管(%)
1	Bio - Oss	5.2	4.8	24.9	26.2	48.9
2	Bio - Oss	5.1	4.2	31.6	33.7	34.7
3	Bio - Oss 和 Bio - Gide	7.0	5.3	25.7	33.8	40.5
4	Bio - Oss 和 Bio - Gide	7.6	4.5	5.2	31.5	63.4

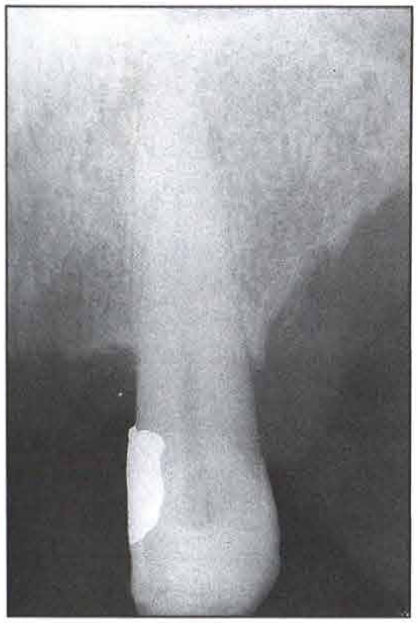

图 1d(左) 术后 9 个月，X 线显示骨缺损修复

图 1e(右) 上颌左尖牙植入 Bio - Oss 9 个月后的组织切片。植入 Bio - Oss 的部位有新骨长入。新骨形成开始于根方植入颗粒的表面。新生牙骨质位于牙根面(深粉色，黑箭头)。上皮的根方如白色箭头所示。未见植入颗粒与牙根面直接接触部位(×3.2；H - E 染色)

33.7% 为矿化骨和 34.7% 的 PDL 和骨髓血管组织。新骨的高度为 4.2 mm。

病例 3

病例 3 是下颌右尖牙远中 7 mm 深的三壁骨内袋（图 2a - 2b）。有 11 mm 的临床附着丧失。骨缺损应用 Bio - Gide 与 Bio - Oss 联合治疗(图 2c)。术后 7 个月有 7 mm 的临床附着增加，1 mm 的牙龈退缩(图 2d)。骨缺损的周围组织健康。X 线显示骨缺损被完全充填(图 2e)。

组织学上观察，在大部分植入 Bio - Oss 区，有活跃的新骨形成(图 2f - 2i)。邻近原骨缺损区的全部牙根面

图 1f 高倍镜显示，在与骨缺损的底部和垂直骨壁相对应处，有溶入 Bio - Oss 颗粒的致密的新骨形成(*)。新骨形成开始于 Bio - Oss 颗粒的表面(白箭头)，靠近牙根面。新生牙骨质位于牙根的表面(黑箭头)。(×12.5；H - E 染色)



图 2a 术前 X 线片显示明显的骨内袋，牙周探针(Michigan O 探针)探骨缺损底。袋深 11 mm

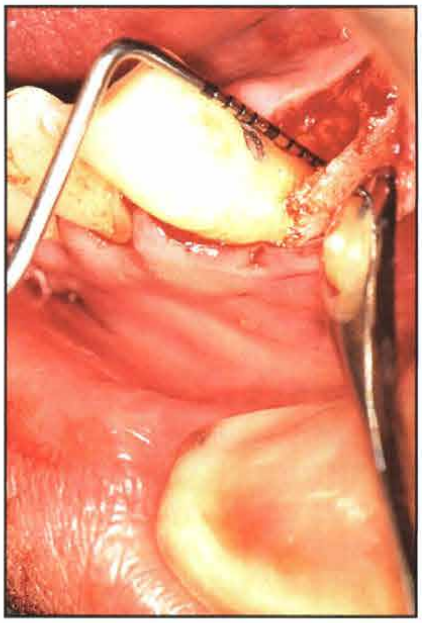

图 2b 下颌右尖牙远中 7 mm 深的骨内袋。三壁骨袋，仅限于尖牙的远中面

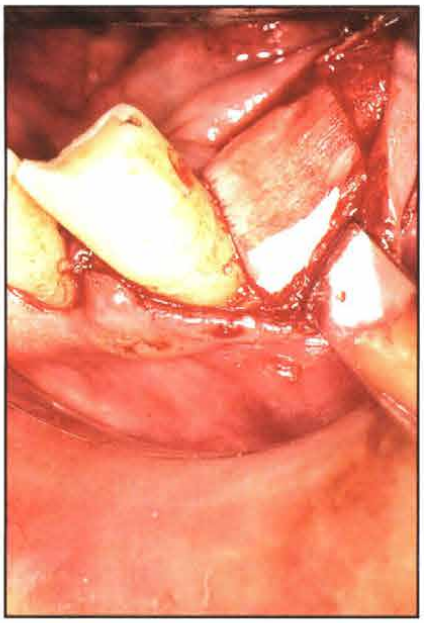

图 2c 骨内袋植入多孔的 Bio - Oss 0.25 - 1.0 mm。Bio - Gide 膜经修剪后被放入，并覆盖植入体材料，且与牙根面贴合。不用缝合来固定膜

上，都有新生牙骨质。胶原纤维与牙根表面垂直排列，与膜的胶原纤维相交错。放入的可吸收膜尽管已开始有吸收，但尚完整。结合上皮终止于膜的冠方(图 2g)；胶原膜发挥了抑制上皮向根方生长的功能。

植入的骨粉颗粒几乎完全被新骨包埋(图 2i)。新骨是从骨粉颗粒的表面开始，按骨粉的轮廓形成的。多孔矿化骨颗粒起着骨形成支架的作用。邻近原骨缺损骨壁，有新生的致密骨。但朝向根面和膜的部位，则无明显的新生致密骨。

胶原纤维埋于新生的牙骨质中(图 2h)。从原骨缺损的

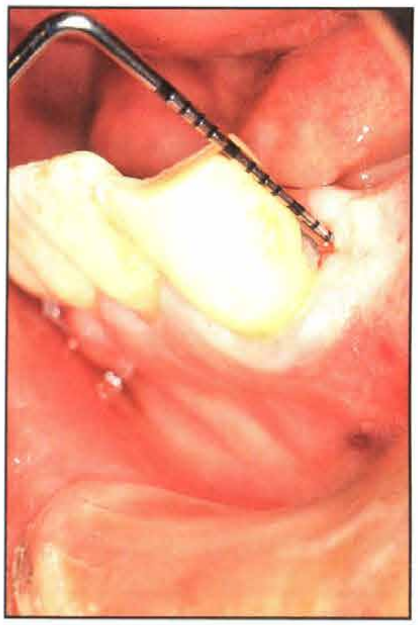

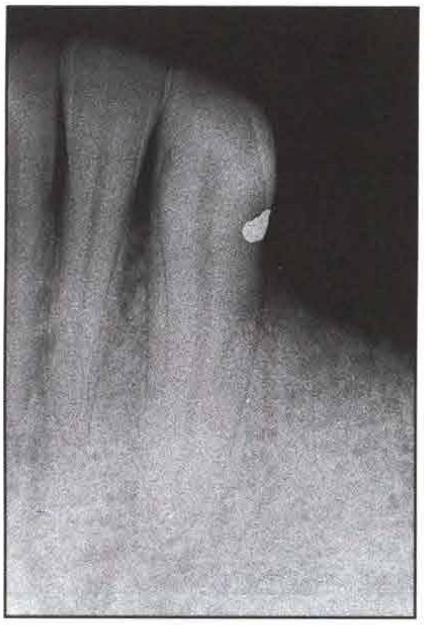

图 2d(左) 术后 7 个月组织看起来很健康。2 - 3 mm 的探诊深度和极少的龈退缩

图 2e(右) 术后 7 个月 X 线显示骨缺损被修复

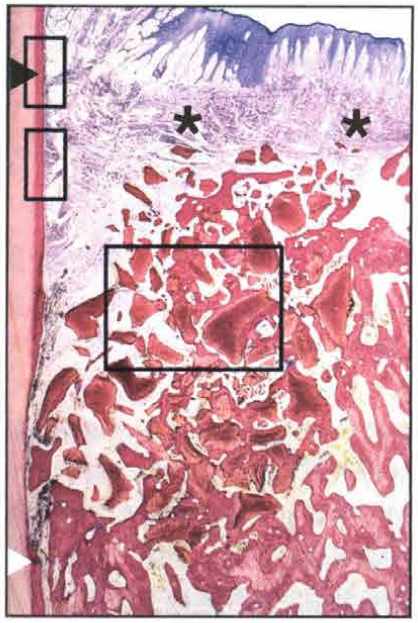

图 2f(左) 植入 Bio - Oss 和 Bio - Gide7 个月后的组织学切片。植骨区完全长入新骨。新骨位于根方 Bio - Oss 颗粒的表面。膜仍可见(*)。上皮根方(黑箭头)位于膜的冠方。根面平整的根方标有白箭头。邻近原来骨缺损的整个根面,均有新生牙骨质。胶原纤维垂直埋入根面,未见植入颗粒与根面直接接触。(×3.2;H - E 染色)

图 2g(右) 冠部方格的高倍镜放大,显示结合上皮的根方(箭头)。(×50;H - E 染色)

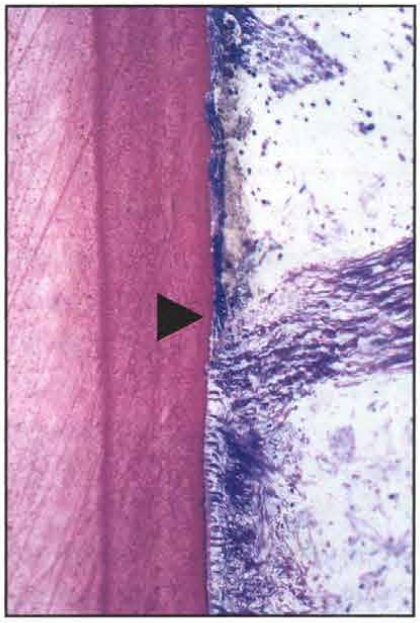

底部一直至冠方,均可见新生的牙骨质中有胶原纤维埋入,且与膜的内侧面相一致。新生牙骨质长 7 mm,相当于原骨缺损深度的 100%。原骨缺损内长入的组织 25.7% 是新骨,33.8% 是矿化骨,40.5% 的 PDL 和骨髓血管组织。

病例 4

病例 4 是上颌右尖牙近中 7 mm 深的二壁骨内袋。术前有 10mm 的临床附着丧失,使用多孔矿化骨 + 胶原膜治疗。术后 9 个月检查,显示有 4 mm 的临床附着增加和 1 mm 的牙龈退缩。X 线显示骨缺损区密度增加,但植入材料区仍可辨认。

组织学检查显示植入的膜部分降解。骨缺损完全充满植入材料,在缺损的根方骨粉颗粒中有新骨长入。邻近根面和骨缺损冠 1/2 区的植入材料被结缔组织包饶。在植入材料与冠方部位的膜之间,可见轻度炎症。

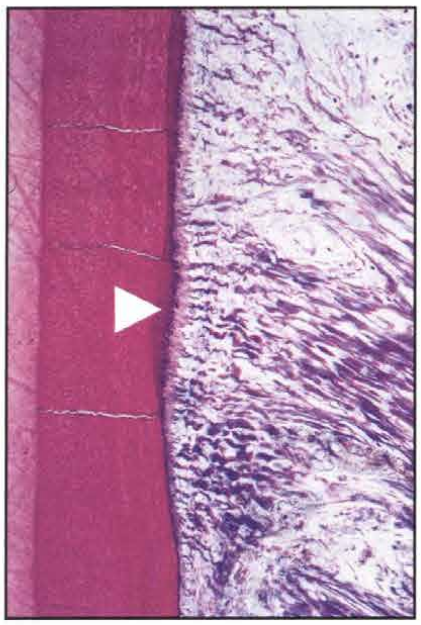

图 2h 图 2f 中部方格的高倍镜放大，清楚地显示新生的牙骨质（深粉，箭头）并有垂直向的纤维埋入。（×50；H - E 染色）

图 2i 围饶着 Bio - Oss 颗粒及颗粒之间（*），可见致密的新骨（箭头）长入，（是图 2f 下面方格处的放大）。另外，新骨在 Bio - Oss 颗粒表面最密集，提示 Bio - Oss 为骨引导材料。（×12.5；H - E 染色）

与病例 3 相似，新生牙骨质存在于原骨缺损的整个根面（7 mm），即骨缺损的 100%。长入骨缺损的组织 5.2% 是新骨，31.5% 是矿化骨，63.4% 是 PDL、骨髓、血管和结缔组织。

讨论

目前在对许多新材料进行研究，以检测其促进牙周愈合的能力。为了保证对这些材料的评价具有一致性，并利用临床医生进行评价，已确立了评价标准的等级。这些标准中最具有说服力的是，在用组织学方法评价人类标本时，见到新生的牙骨质、牙周纤维和骨组织。至今，只有自体骨和同种脱钙冻干骨（DFDBA）被证实在人体中具有促进这三种成分重建的能力。一项关于对人的研究报道提示，膜的屏障作用同样可以增加带有埋入胶原纤维的新生牙骨质的形成；然而新骨的形成很有限。

本研究证实多孔矿化骨（Bio - Oss）有极强的骨引导作用，许多骨粉颗粒与形成的新骨相融合，骨粉颗粒作为新骨的支架。新骨的形成开始于骨矿化颗粒的表面，并与其相连形成致密的新矿化组织。本试验利用胶原膜后使骨再生的程度进一步增加，与以往报道的单独使用生物膜相比较，新骨形成较多。

令人惊喜的是，邻近植入骨颗粒的牙根面上有新生的牙骨质。与观察到的骨情况相似，使用胶原膜后新生牙骨质也进一步增加。在那些同时应用骨粉和膜的部位，有 7mm 的新生牙骨质形成。这大大多于 Gottlow 的单纯应用合成膜治疗骨缺损的组织学研究结果。

在一系列经典的研究中 Bowers 和他的同事，根据人体样本组织学的研究数据，证实 DFDBA 有增加牙周再生的能力。然而 DFDBA 在应用和可预测性方面还有一定的问题。有些商品的 DFDBA 显示有骨诱导作用；而相同或不同的组织库中，其他批号的 DFDBA 均无明显的骨诱导能力。目前，尚不知道牙周骨缺损的细胞环境是与肌肉内植入的环境相似还是与皮下植入情况更相似。以往研究的结论是，DFDBA 可能主要起着骨引导基质的作用。

结论

总之，多孔矿化骨基质和胶原膜都有较好的生物相容性。多孔矿化骨基质是真正的骨引导基质，新骨常常在骨粉颗粒的表面开始形成。在骨粉的附近有埋入了纤维的牙骨质形成，在术后 7 个月时，一个标本中的膜仍保持完整，另外一个样本膜部分完整。膜抑制了上皮向根方的长入，并促进了新生牙骨质的形成。牙骨质内有垂直的胶原纤维埋入。

尽管本研究的样本有限，与以往的关于脱钙冻干骨的结果不能进行统计学比较。但本研究结果清楚的证实，多孔矿化骨 Bio - Oss 具有刺激形成新骨和新生牙骨质的能力。当 Bio - Oss 与胶原膜 Bio - Gide 联合应用时，这种能力进一步增加。