译文

微笑美学评估表（SAEF）：多学科治疗过程中医患交流的有效工具

SAEF – Smile's Aesthetic Evaluation Form: A Useful Tool to Improve Communication Between Clinicians and Patients During Multidisciplinary Treatment

Nuno Sousa Dias, Foteini Tsingene

原载 Eur J Esthet Dent, 2011, 6(2): 160-176.（英文）

张文浩 译 李 彦 审

摘 要

现代人的外貌在个人自尊自信以及综合满意度方面的作用已越来越明显。面部美观对外貌的影响尤为关键，其中，微笑在面部美观中起主导作用。而为了达到良好的美观效果，通常需要多个口腔专科医师协同治疗才能完成改善微笑的治疗过程。

本文作者建议通过微笑美学评估表（Smile's Aesthetic Evaluation Form，SAEF）建立一种新的微笑美学评估标准。表格包含多个客观和主观评估项目，利用静态（照片）和动态（视频）分析，以改善不同口腔专科医师之间以及医师与技师之间的交流。SAEF表可向患者展示其微笑不协调的相关信息，提高患者对治疗的理解和接受程度。通过表格改善医师对不同个体微笑美学参数的理解，同时可对特殊病例的微笑质量进行评估。

当患者对自身的微笑不满意而又不能指出导致这种不满意的原因时，SAEF表则有助于发现细微的牙颌异常。

本表格可作为临床诊疗过程中的一种附加的、有效的诊疗工具。

本文将以病例展示的形式来介绍SAEF表的使用，以加深读者对表格使用的理解。

病例报告：患者，女，28岁。主诉对其笑容不满意，于以色列特拉维夫大学口腔正畸科就诊。患者曾接受过正畸治疗，述下颌牙列畸形复发。复发的下颌弓将采用隐形矫治器矫正。对于上颌弓，将通过完成SAEF表来改善患者与正畸医师、美学修复医师之间的交流，进而纠正分析过程中所突出的不正确参数。

译者单位 中山大学光华口腔医学院附属口腔医院
广东省口腔医学重点实验室
广东省广州市陵园西路56号 510055

1 材料和方法

在PubMed数据库中输入以下关键词“esthetic smile”“harmonious smile”“charming smile”“smile morphology”“smile components”“ideal smile”“smile arc”“perfect smile”“smile line”“inter-papillary line”“orofacial harmony”“buccal corridors”“anterior central dominance”“lip line”“golden proportion”“RED proportion”“facial muscles”“facial shape”“tooth shape”“negative space”和“lip posture”，搜索到365个相关摘要（截至2007年）。

浏览所有搜索结果后，选择48篇最为相关的文章作为指导（包括一些书籍的相关章节）。

2 诊断方法的介绍

微笑作为面部表情的重要组成部分，展现一个人的年龄、美貌、个性和青春，并表达人的基本情绪。

由于每一个微笑都是独一无二的，所以临床医师需要一个通用的方法用于评估不同微笑的各个组成部分。Peck等将微笑按休息位到最大幅度位进行分类。

Rubin提出一种微笑的分类系统，将微笑分为3种不同的类型：口角式微笑、尖牙式微笑、复合式微笑。根据微笑过程中嘴唇上升、下降的方向和参与的主要肌肉不同来进行分类。

口角式微笑（蒙娜丽莎式微笑）过程中，口角在颧大肌牵拉下向上翘起。尖牙式微笑过程中，上唇一致地向上提。复合式微笑过程中，类似尖牙式微笑，上唇向上提，但下唇也一致地向下降。

部分作者提出了微笑的另一种分类方法：分为姿势性微笑和自发性微笑两类。姿势性微笑是一种刻意摆出的、静态的、可重复且无情绪的微笑。自发性微笑是一种自然流露的、动态的、不易重复且表达着人类不同情绪的微笑。

姿势性微笑通常是自主表达的，如在照相时人们所摆出的微笑。研究表明，同一个体连续摆出多个姿势性微笑时，这些微笑并无明显差别，提示了可用姿势性微笑作为微笑的研究主体。

Rigsbee等发现通过照片可以轻易地分辨出姿势性微笑和自发性微笑。

在SAEF表中，由于姿势性微笑容易重复，所以照相时采用姿势性微笑，用以评估静态的微笑。视频采集用于记录自发性微笑，有利于对微笑进行动态评估，也有利于微笑的静态分析过程中对附加参数的评估。

在SAEF表中，患者的相关信息记录分为3个部分：

A部分－收集患者的基本资料和诊断用资料（照片、视频、诊断模型）。

B部分－静态微笑分析。

C部分－动态微笑分析。

通过SAEF表的A部分获取患者所有的相关信息，对B、C部分的微笑相关参数进行分析研究。

3 表格的介绍

3.1 A部分：收集患者的基本资料和诊断用资料（照片、视频、诊断模型）

A.1 患者信息

在这部分中，临床医师应该记录患者的基本信息（姓名、性别、种族、年龄、身高、体重）。部分美学考虑因种族、性别和年龄的不同而不同。身高和体重等信息则有利于医师获取对患者的整体感知和印象。

A.2 美学评估的原因

此部分内容，SAEF表分为两小部分表示：患者的诉求和涉及的医师。前者，记录患者就诊原因以及不满意的部分。后者，记录患者所提及的相关医师的姓名。

A.3 诊断模型

通过诊断模型精确再现患者的牙列情况，并提供患者牙列的三维立体形貌。诊断模型还可作为演示工具，用于向患者解释他们存在的问题。由于美学涉及的是主观方面的问题，所以可视化的工具在帮助患者了解他（她）的个性化特征时可起到重要作用。

A.4 照片记录

照片记录与面部特征和微笑的临床检查一同为诊疗过程提供有效的信息。

照片的记录应该在自然光下完成，嘱患者应保持自然头位。在SAEF表中，总共要照10张不同的照片，包括7张口外照和3张口内照。

A.5 视频采集

通过视频采集，记录患者在谈话和微笑过程中嘴唇的运动，有利于对微笑各参数的进一步理解和分析。有些作者建议记录并分析自发性微笑的动态位置。

视频资料有助于改善不同专科医师之间，以及

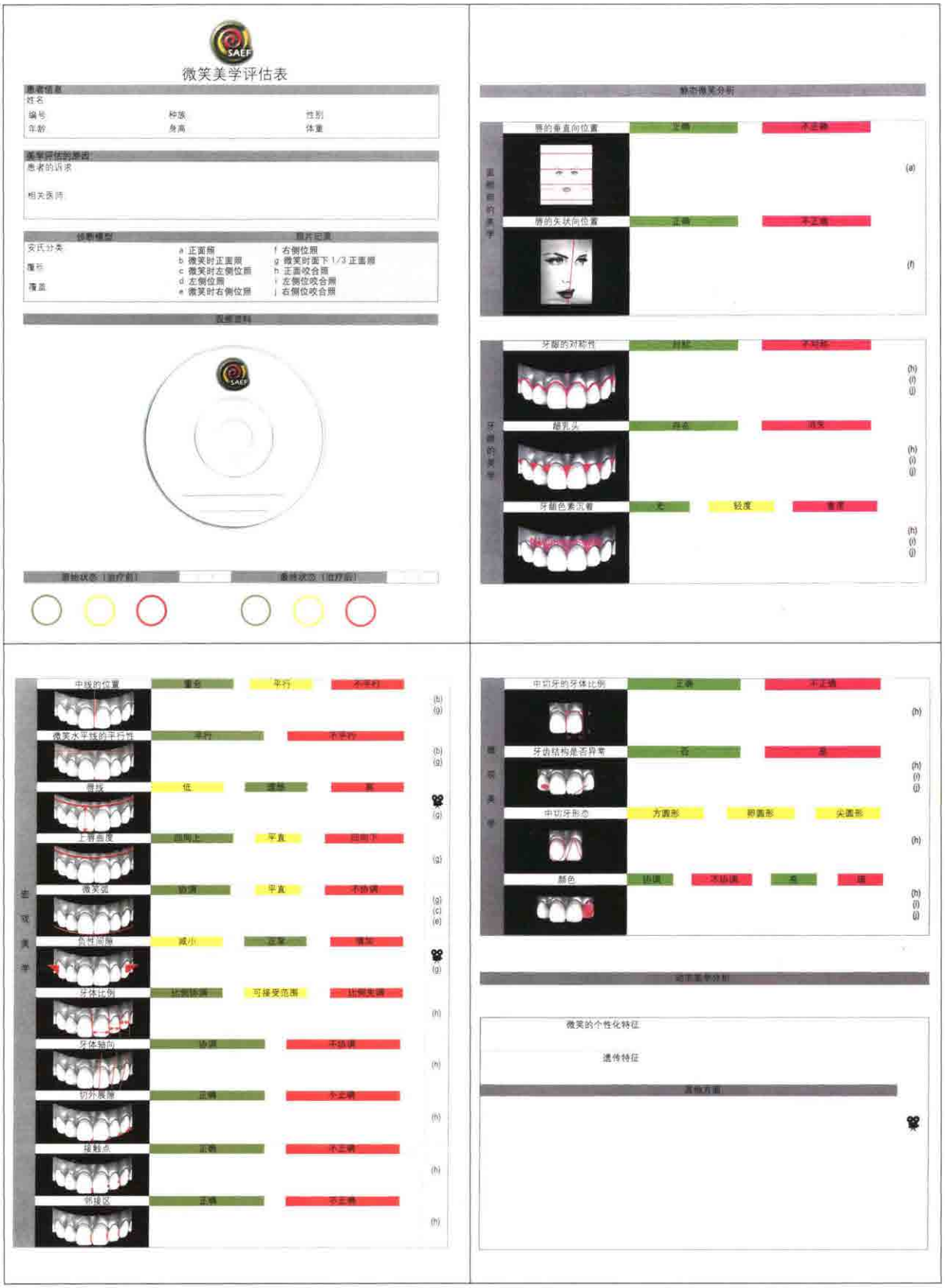

图 1a 微笑美学评估表（SAEF）

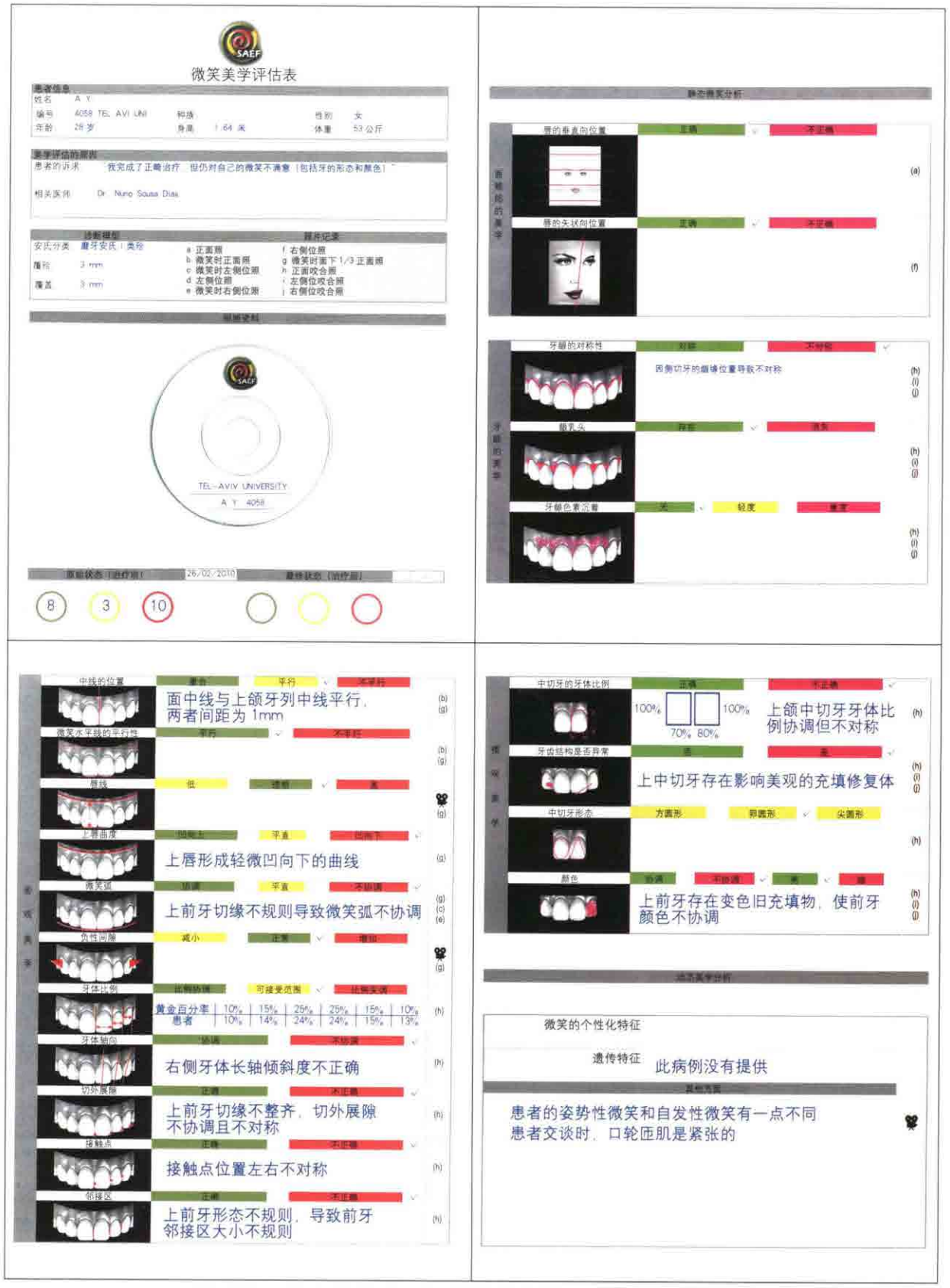

图 1b 患者 A.Y. 的完整微笑美学评估表

医技之间的交流。此外，还可改善医患之间的交流。在视频采集过程中，患者应当保持放松和舒适，以利于自然地微笑和谈话。为了使过程标准化，通常会要求患者背诵字母表。

3.2 B部分：静态微笑分析

以下将对SAEF表中B部分所组成的所有参数进行简短的描述，主要分为4组进行。

B.1 面颊部的美学

患者通常因为对他们的面容美观不满意而就诊。面部的不协调会通过微笑反映出来，表现为左右不对称或者是面部比例不协调。尽管微笑并不是孤立的部分，但SAEF表主要是对微笑进行量化而不是对面部异常进行量化。所以，本文作者希望通过在垂直方向和矢状方向对嘴唇相对于面部的位置进行评估分析。

B.1.1 唇的垂直向位置

SAEF表根据Burstone的研究，规定面下1/3相对于面中、上1/3可有±15%的允许误差范围 。当出现以下情况时：面下1/3与面中1/3相比，其比例在15%偏差范围内；面下1/3比例协调，口角位于鼻下缘至颏部距离的中、上1/3交界处，可认为患者此参数为正常的 （图2a）。

B.1.2 唇的矢状向位置

患者采取自然的头位，过鼻下点作一垂直线。虽然已有文献对唇至垂直线距离的平均值进行了报道，但在SAEF表中，临床医师只需视觉观察估计这个数值而不需要精确测量：通常上唇应稍在垂直线前方；下唇应在垂直线上（图2b）。

当上下唇都在理想位置上时，可认为患者此方面为正常的；其一或两者都不在理想位置上，则认为是异常的。

B.2 牙龈的美学

牙龈的美学观察是微笑美学评估的基本内容之一。牙龈健康是构成口腔健康必需的要素。

B.2.1 牙龈的对称性

在SAEF表中，应当采用口内的正侧位照来评估此参数（图3b）。

当左右两侧牙龈线对称，且侧切牙龈缘低于中切牙与尖牙龈缘连线，或中切牙、侧切牙、尖牙龈缘连线在同一水平时，此参数可认为是正常的。只要在中切牙位置的牙龈线有一点不对称，或是侧切牙、尖牙区存在明显易见的不对称，此参数则认为是异常的。

B.2.2 龈乳头

在SAEF表中，应采用口内的正侧位照来评估此参数（图3c）。当龈乳头明显时，此参数应定义为存在；当中切牙间出现黑三角或间隙时，此参数定义为消失。

B.2.3 牙龈色素沉着

在SAEF表中，应采用口内的正侧位照来评估此参数（图3d）。

根据色素沉着的程度不同可分为：无色素沉着、轻度色素沉着（临床医师主观上认为色素沉着的范围很小且不影响微笑的美观性，如患者有小范围的深着色上皮但不影响外观，应定义为轻度色素沉着）、重度色素沉着（临床医师主观上认为色素沉着影响美观性）。

B.3 宏观美学

宏观美学是一种用于比较患者牙齿与软组织及面部特征关系的参数。

B.3.1 中线的位置

在SAEF表中，此参数应当采用患者微笑时的整个面部及面下1/3的正面照进行分析（图4a和图4b）。

临床医师应将患者的面中线与上颌牙列中线进行比较。若两条线是一致的，则可认为此参数是理想的；若两条线不重合，但相互平行且间距<2mm，则定义此参数为平行的；若两条线不平行，或平行但间距>2mm，则定义此参数为不平行。

SAEF表没有将上牙列中线与下牙列中线之间的关系比较纳入考虑范围。

B.3.2 微笑水平线的平行性

在SAEF表中，此参数应当采用患者微笑时的整个面部及面下1/3的正面照进行分析（图4c和图4d）。

对此参数进行分析时，医师应将上切缘连线、口角连线及瞳孔连线3条平行线进行比较。若三者相互平行，此参数为理想的；只要任意一条与其他线不平行，那么此参数则为不平行的。

B.3.3 唇线

此参数应采用患者微笑时面下1/3的正面照及视频资料进行分析评估（图5a）。

用最大幅度微笑时的照片对唇线位置进行分级。当两个上中切牙及牙间龈乳头均能看到时，此参数则是理想的。

有作者指出，女性微笑时露出小部分牙龈也不影响美观。SAEF表中，上唇线的位置可有2mm

图 2 面颊部的美学。a. 唇的垂直向位置：本病例中此参数正常；b. 唇的矢状向位置：本病例中此参数正常

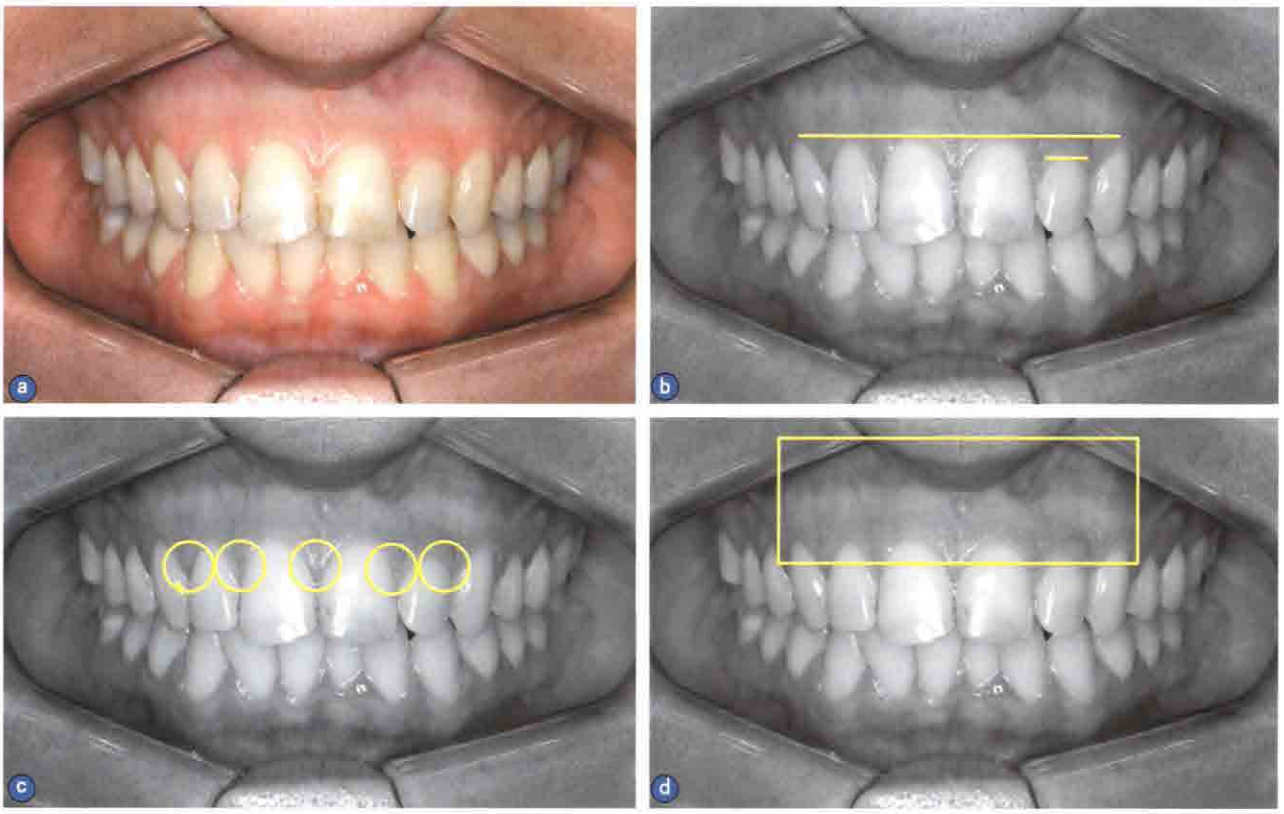

图 3 牙龈的美学。a. 使用患者咬合时的正面照；b. 牙龈的对称性：本病例因侧切牙的龈缘位置导致不对称；c. 龈乳头：本病例中此参数正常；d. 牙龈色素沉着：本病例中无牙龈色素沉着

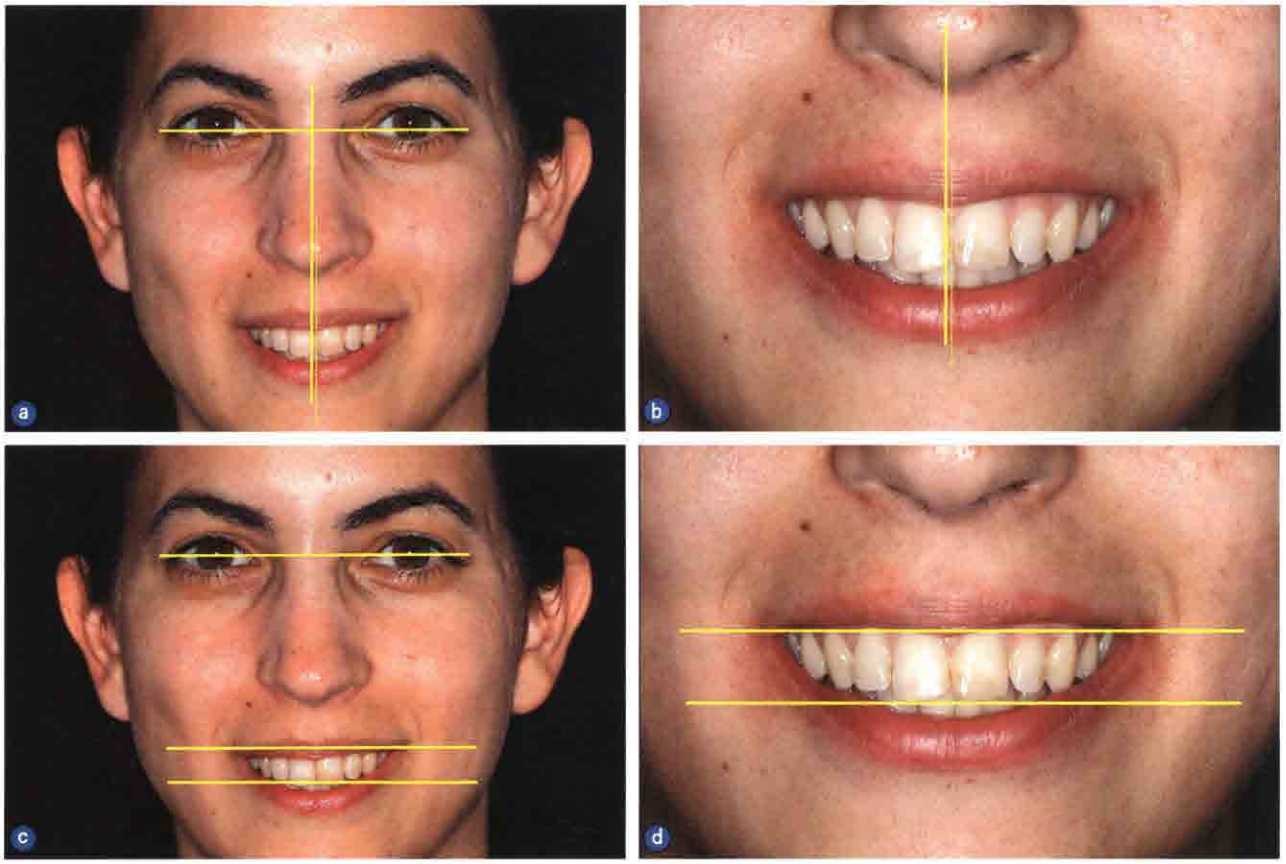

图4 宏观美学（第1部分）。a. 患者微笑时面部中线的位置；b. 中线的位置：本病例中此参数异常，患者的面中线与牙中线平行但不在同一线上，两者距离为1mm；c. 患者微笑时面部各水平线的平行性；d. 微笑水平线的平行性：本病例中此参数正常

的偏差，通常女性会偏向根方，而男性则偏向殆方。

B.3.4 上唇曲度

此参数应采用患者微笑时面下1/3的正面照进行分析评估（图5b）。

微笑时，上唇形成向上凹的曲线是最理想的；若形成一条较平直曲线也是可以接受的；当形成的曲线凹向下时，则不美观。

B.3.5 微笑弧

此参数应采用患者微笑时面下1/3的正面、偏向左侧和右侧的照片进行分析（图5c）。

微笑弧是指姿势性微笑时上切牙切缘与尖牙牙尖连线所形成的曲线与下唇曲线的关系。

当上前牙曲线与下唇曲线一致时，微笑弧是理想的；当上前牙曲线较平直时，这种微笑弧也是可以接受的；当两者不一致，上前牙曲线与下唇曲线相反时，这样的微笑弧则不美观。

B.3.6 负性间隙

此参数应采用患者微笑时面下1/3的正面照及视频资料进行评估（图5d）。

这是一项主观的、非测量的评估参数，临床医师应根据他们的审美观将负性间隙分为减小、正常、增加3个等级。

由于受到照相环境光线强弱及相机闪光灯的影响，所以照片所反映的信息并不真实，因而视频资料就显得尤为重要。

B.3.7 牙体比例

此部分将采用患者的正面咬合照进行分析（图6a）。

在口腔美学中，上颌前牙的作用尤为关键。用于评估上前牙牙体比例协调性的方法主要有3种，分别是：黄金比例、RED比例（recurring esthetic dental proportion）、黄金百分率。

Ali Fayyad等通过比较3种不同测量方法的结果后，指出只有黄金百分率法的结果与牙体的宽度一致。此法提出上颌尖牙之间距离的理想百分比为：中、切牙各占25%，侧切牙占15%，尖牙

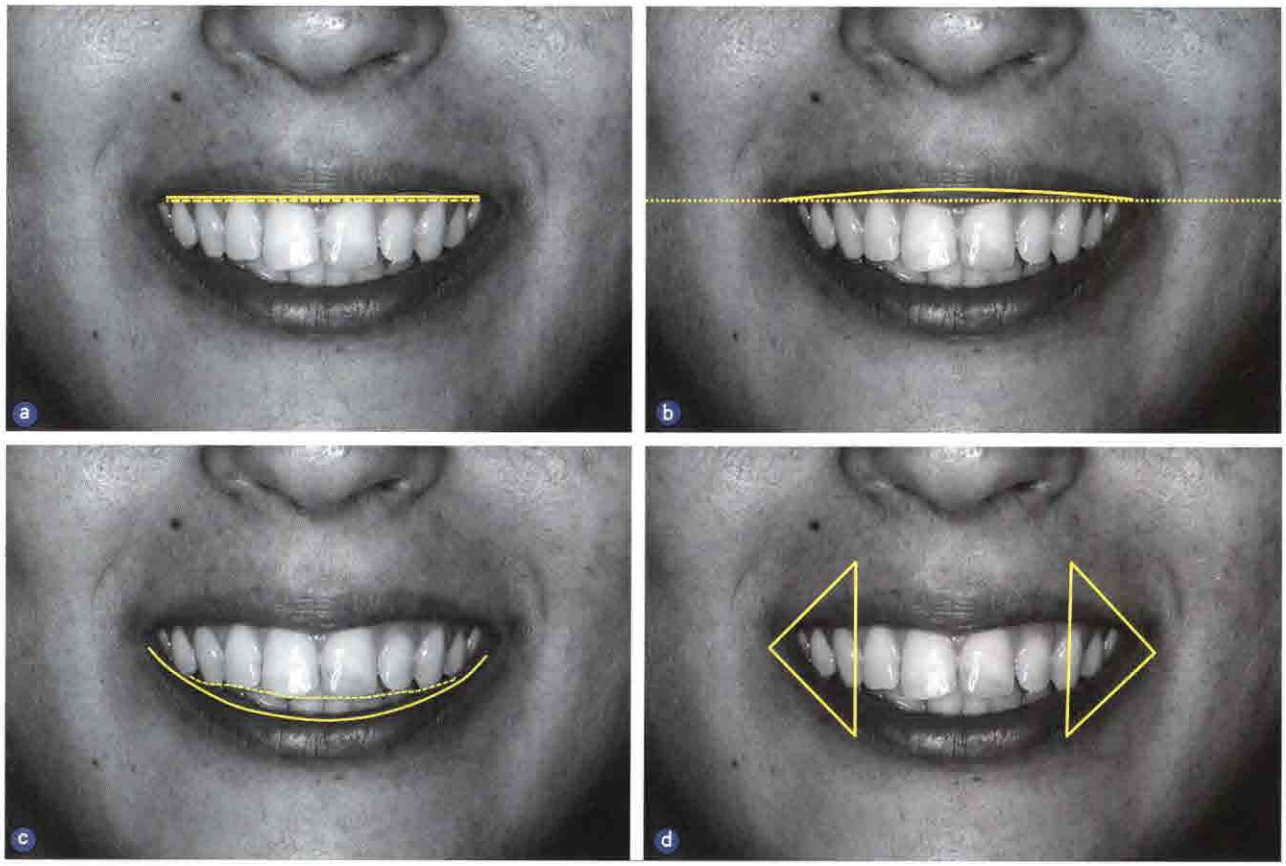

图5 宏观美学（第2部分）。a. 唇线：本病例中此参数正常，b. 上唇曲度：本病例中此参数异常，患者的上唇轻微向下凹；c. 微笑弧：本病例中此参数异常，患者上前牙切缘不规则导致微笑弧不协调；d. 负性间隙：本病例中此参数正常

占10%。此外，研究还指出，由于存在种族的差异性，上颌前牙牙体比例可相应的变为23%、15%、12%。

SAEF表采用黄金百分率的方法对上颌前牙牙体比例进行测量评估，且因种族的差异性，结果可有3%的偏差。

根据测量结果依次分为：比例协调、可接受范围（结果在3%的偏差范围内）、比例失调（结果超出偏差范围或左右同名牙结果不对称）。

B.3.8 牙体轴向

此参数采用患者的正面咬合照进行分析（图6b）。

正常情况下，上颌前牙牙体长轴从近中到远中倾斜度逐渐加大；当这种倾斜度趋势不正确或是左右不对称，则不协调。

B.3.9 切外展隙

此参数采用患者的正面咬合照进行分析（图7b）。切外展隙是指存在于接触点切端的三角形间隙。此间隙应当是从近中到远中逐渐加大。

B.3.10 接触点

此参数采用患者的正面咬合照进行分析（图7c）。两牙邻面突度最大并相接触的点称为接触点。牙齿的接触点对防止食物的积聚具有重要作用，并且在微笑美学评估中也具有一定的意义。

正常情况下，从中线往远中方向，上前牙接触点的位置应该是逐渐靠近根方，且左右协调一致。

B.3.11 邻接区

此参数采用患者的正面咬合照进行分析（图7d）。相邻两牙从正面观察，看似相互接触的区域被称为邻接区。

SAEF表中，上前牙邻接区的美学评估应遵循“50-40-30”规律，此规律对理想的上前牙邻接区大小规定如下：上颌中切牙之间的邻接区为上中切牙长度的50%；中切牙与侧切牙之间的邻接区占中切牙长度的40%；侧切牙与尖牙之间的邻接区占中切牙长度的30%。

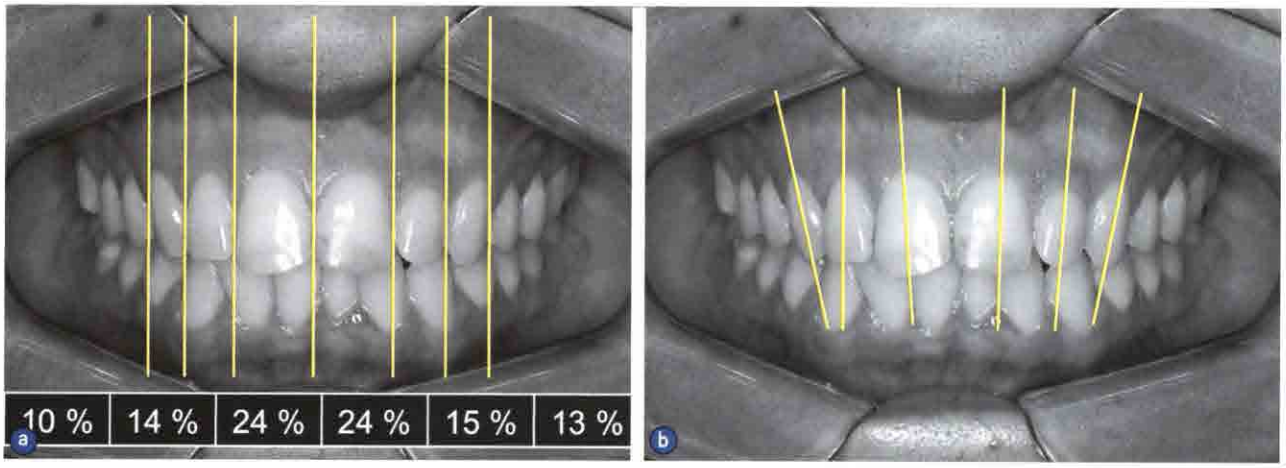

图 6 宏观美学（第 3 部分）。a. 牙体比例：本病例中此参数在可接受范围，患者的测量结果偏差在 3% 以内；b. 牙体轴向：本病例中此参数异常，患者右侧牙体长轴方向影响美观

图 7 宏观美学（第 4 部分）。a. 正面咬合照；b. 切外展隙：本病例此参数异常，患者上前牙切缘不整齐，切外展隙不协调且不对称；c. 接触点：本病例此参数异常，上前牙接触点位置左右不对称；d. 邻接区：本病例此参数异常，患者上前牙形态不规则，导致前牙邻接区大小不规则

当上前牙邻接区遵循以上规律，并且左右对称时，此参数则是正常的。

B.4 微观美学

牙体的各个解剖结构构成了天然牙的自然、美观和协调，这些要素则构成了微观美学。

B.4.1 中切牙的牙体比例

此参数采用患者的正面咬合照进行分析（图8a），仅对上颌中切牙进行评估。

上中切牙的牙冠宽度应该小于它们的高度，其比例在66%～80%之间为合适，且两个中切牙的大小应当一致。

B.4.2 牙体结构是否异常

此参数采用患者的口内正侧面照进行分析（图8b）。

若上颌任意一前牙有结构异常，如釉质缺损、冠折、磨损、磨耗、不美观的修复体等，则视之为存在结构异常。

此外，任意的上颌牙缺失也应该在此部分记录。

B.4.3 中切牙形态

此参数采用患者的正面咬合照进行分析（图8c）。牙体形态是一个人的个性特征，与人的面型和性别无关。虽然此参数并不影响整体的量化评估，但在美学评估中具有重要意义。

上颌中切牙形态分为：方圆形、卵圆形和尖圆形。

B.4.4 颜色

此参数采用患者的口内正侧面照进行分析（图8d）。

牙齿颜色应当是协调的。若微笑时露出的一个或多个牙的颜色影响视觉和谐，这种情况下，牙齿颜色则不协调。

当牙齿颜色协调时，也可能存在偏亮或偏暗的情况。这种偏亮或偏暗是一个主观的评估，取决于患者自身的感觉，并与年龄也有关系。

3.3 C部分：动态微笑分析

C.1 微笑的个性化特征

通过视频信息，有利于对部分牙列拥挤、存在

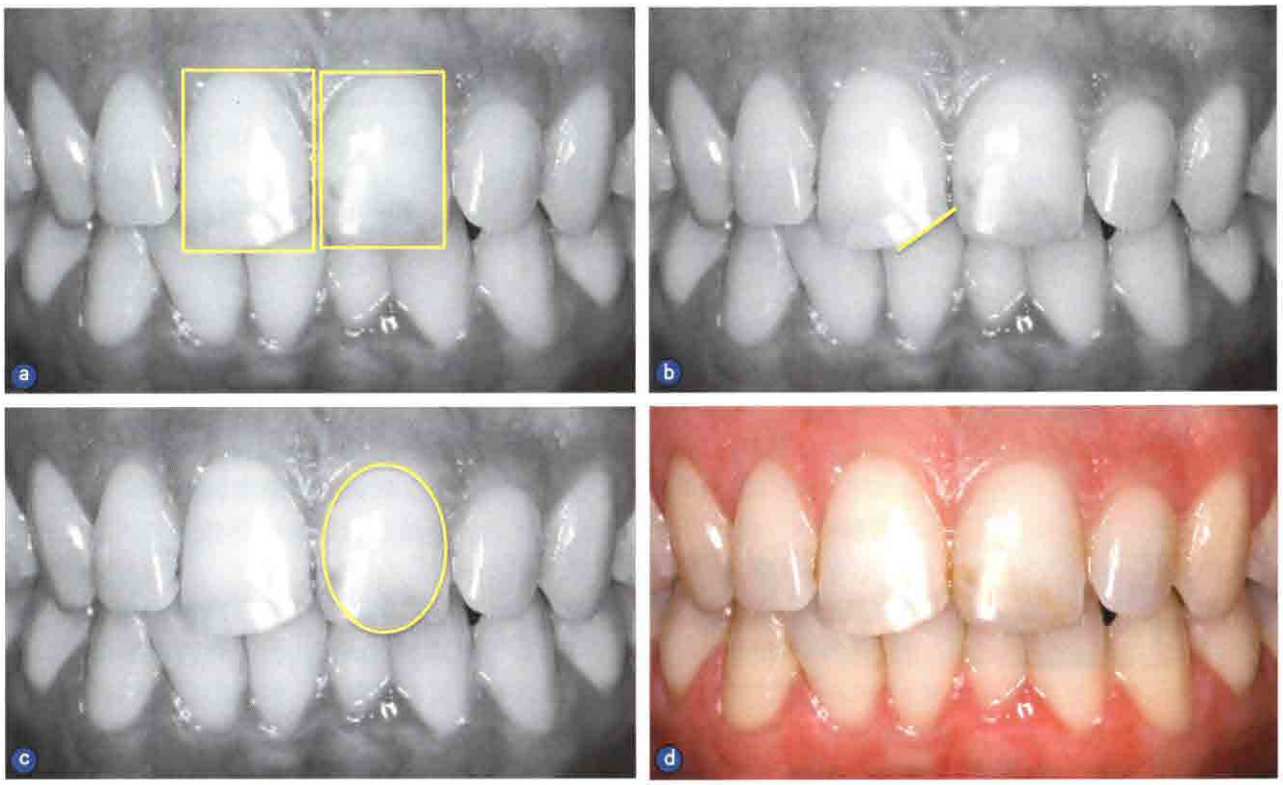

图8 微观美学。a. 中切牙的牙体比例：本病例此参数异常，患者上颌中切牙牙体比例协调但不对称；b. 牙体结构是否异常：本病例此参数异常，患者上中切牙存在影响美观的充填修复体；c. 中切牙形态：患者上中切牙为卵圆形，此参数并不影响整体的量化评估；d. 颜色：本病例此参数异常，患者上前牙存在变色的旧充填物

牙间隙、牙扭转的病例，进行更进一步的微笑美学评估。此类病例，只要是不对牙颌面整体的协调性造成影响，部分存在的不对称或是小缺陷可以保留而无需纠正。

C.2 遗传特征

若家族成员微笑时也出现类似的不协调（如牙列拥挤、存在牙间隙、牙扭转等），并且影响了患者牙颌面整体的协调性，那么这些不利因素则需要被纠正过来。此外，应当尊重患者的意愿。

C.3 其他方面

此部分记录患者微笑时所出现的，上述参数都没有涉及的一些要素。这些要素可作为微笑的形态心理学记录，也可记录一些皱纹情况为整形外科提供重要信息。

SAEF表的首页，临床医师应在“指标量化”部分分别用绿、红、黄3种不同颜色表示不同的数值，不同颜色代表不同的正常或异常参数总量。

在回顾上述所有参数后，通过完成SAEF表的指标量化，可简单明了地展示治疗前后微笑相关正常与异常参数之间的关系。

此评估表应由同一位医师完成。

SAEF表的优点：

- 容易完成
- 很好地描述并储存大量信息
- 利于治疗前后的比较
- 改善患者对自身不协调因素的理解
- 容易向读者进行病例展示
- 改善医患交流
- 改善医技交流
- 利于不同专科医师之间的病例讨论

SAEF表的不足：

- 照片采集标准化的问题
- 部分患者不愿意接受视频采集
- 部分参数过于主观

4 结论

目前越来越多的病例涉及到多个学科的综合治疗。为了达到最佳治疗效果，通常会采取一些不可逆的措施对牙颌面的美观性进行纠正。而在这些措施实施之前，应保证获取患者详细、重要的相关信息。所以，SAEF表在为医师提供患者全面、有效的信息方面起到了重要作用。

本文旨在为广大的专业人员提供SAEF表的使用说明，以提高医疗质量。

《牙种植学的引导骨再生：20年的进展》

本书是促进口腔种植发展的一部重要著作——《牙种植学的引导骨再生》的第2版。在所有的口腔种植文献中，本书图文并茂地全面讨论牙引导骨再生的生物学原理、临床原则与技术、自体骨和骨代用材料的移植与屏障膜技术、水平向和垂直向骨增量的原则与技术等重要方面，是口腔医学和牙种植学的经典之作。

主译：宿玉成　　定价：300元

本书咨询、购买方式：北京市100036信箱188分箱，人民军医出版社国际口腔医学出版中心，杨　淮，邮编：100036，电话：135-2145-7428，E-mail：pumcp@126.com