猫抓病:病例报告

Cat - scratch disease: A case report

Bobby K. Joseph, Neil W. Savage, A. W. Gordon Macleod

原载 Quintessence Int 1999; 30: 263 - 265. (英文)

康 军 译　曹采方 校

摘要　猫抓病是青少年中良性淋巴结病的最常见病因。一名 21 岁的患者 14 天来左颏下淋巴结无症状性肿胀。临床和 X 线检查未发现牙源性病因。切除一个肿大而坚韧的淋巴结进行活检，发现其组织病理学表现与猫抓病相符。本文总结了最近的有关文献,并对猫抓病的诊断和治疗进行了讨论。

猫抓病（CSD）也叫猫抓热，或良性淋巴网状内皮细胞增生症。它是一种感染性疾病,其临床表现特征为轻度发热、不适，猫抓部位局部淋巴结持续肿大。由于猫抓病诊断困难,而且没有行之有效的治疗方法,因此一直是一个令人头痛的临床问题。

CSD 的病因还不清楚。然而,最近一项结合传统微生物学、分子生物学方法和流行病学资料的研究表明，巴尔通菌（罗卡利马体菌）〔Bartonella (Rochalimaea) henselae〕是猫抓病确定的病因。该菌是获得性免疫缺陷综合征患者杆菌性血管瘤病的致病微生物，现在从患 CSD 的有免疫应答能力的宿主体内也分离出来。

颌下淋巴结炎是一种常见症状，其最常见病因是口腔内感染。如果没有牙源性致病因素,临床医生就必须考虑皮肤或口咽部的化脓性感染、结核、白血病、肿瘤和猫抓病。本文的目的是唤起大家对猫抓病的注意,它作为颌下淋巴结炎的一个比较常见的病因，在以往的牙科文献中被人们忽视了。

病例报告

一名 21 岁的男性患者,既往健康,因左下颏部无症状性肿胀 14 天而被转诊到口腔颌面外科。患者已服用阿莫西林 7 天,每次 250mg,每天 3 次,但没有明显疗效,且面部肿胀加重。肿胀范围 1 × 2cm，无触痛，橡皮样，无波动感，略活动。

该患者的既往病史和头颈部检查均未发现异常，体温不高,也没有全身体征和症状。血细胞计数无异常。临床和 X 线检查未发现牙源性病因。鉴别诊断包括:(1)良性淋巴结增生;(2)淋巴结纤维化;(3)急性淋巴结炎;(4)猫抓病。该患者有养猫习惯,经常被猫抓。

经过初步会诊后 6 天，患者在全麻下接受手术，经颏下切口完整切除肿大坚韧的淋巴结，送组织病理学检查。切口用铬肠线缝合。6 天后拆除皮肤缝线，愈合顺利。

组织病理学检查发现淋巴结的组织结构完整，被膜内有活跃的纤维化和慢性炎症。另外，还有星状病灶区，有中性粒细胞浸润。病灶区中央有细胞坏死和核碎片，周围有上皮样组织细胞围绕（图 1），其间还有少量巨细胞(图 2)。经过碘酸雪夫氏染色，未见真菌。革兰氏染色和齐 - 尼二氏（Ziehl - Neelsen）染色均为阴性。Warthin - Starry 银染色可见大量着色的细胞碎

译者:北京医科大学口腔医学院
北京海淀区白石桥路 38 号　100081

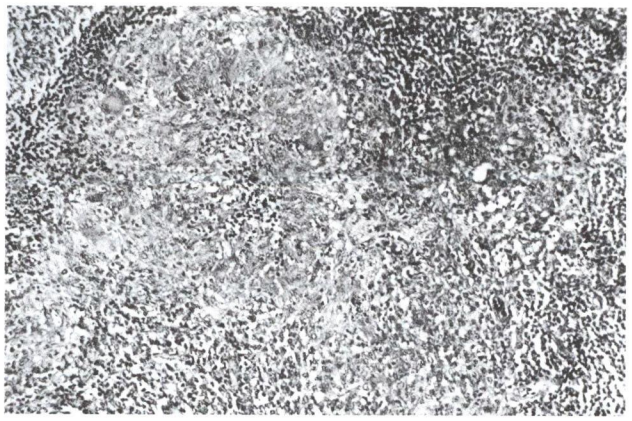

图 1 猫抓病的淋巴结显微镜下表现。此断面所包括的区域有中性粒细胞浸润，细胞坏死和核碎片，周围有上皮样组织细胞围绕（HE 染色；放大 250 倍）

图 2 肉芽肿的细胞组成。肉芽肿由淋巴细胞、上皮样细胞和巨细胞组成（HE 染色；放大 250 倍）

片，但未发现杆菌。许多组织细胞聚集围绕在中央的星状坏死灶周围。显微镜下表现为伴有纤维化的坏死性肉芽肿性淋巴结炎，与猫抓病的组织病理学表现一致。

讨论

猫抓病是局部淋巴结肿大的病因之一。当缺乏牙齿或涎腺来源的致病因素时，猫抓病须被包括在鉴别诊断中。尽管 Shinall 已发表了一篇很好的有关猫抓病的综述，许多临床医生可能对这种疾病还不了解。

CSD 的全身症状通常很轻微。在本病例中，患者除颏下区肿块外，全身状况良好。该病无发热或其它症状。眼腺综合征（Parnaud 综合征）作为该病的一个临床表现为人所知已有数年。最近，根据临床照片还将猫抓病的临床表现范围扩大，包括肉芽肿性肝炎、癫痫脑病和溶骨性骨病损。本病例没有这些临床表现。

临床表现符合以下 4 条中的 3 条即可作出猫抓病的诊断：(1)有与猫接触史，有猫抓痕或原发病损；(2)CSD 皮肤试验阳性，即将皮肤抗原（0.1ml）于前臂屈侧皮肤作皮内注射，72 小时后观察，皮肤硬结直径≥5mm 即为阳性。(3) 血清学检查，纯化蛋白衍化皮肤试验，抽吸物脓培养等实验室检查及其它病因引起的淋巴结病的淋巴结表现均为阴性；(4) 活检标本的组织病理学表现与猫抓病的特点相符。最近的一篇研究报告表明，用间接荧光抗体检测巴尔通菌，大多数 CSD 患者(88%)为强阳性，而对照组只有少数(8%)为阳性。

由于没有前瞻性研究，CSD 的治疗仍是个谜。大多数外周淋巴结肿大的患者可自愈。根据细胞的渗透性和临床报告，看来环丙沙星是成年患者的最佳治疗药物，而儿童患者的最佳选择是利福平(20mg/kg 每天)。

猫抓病并不少见，每年有 2000 多例被确诊，还有许多病例被误诊或漏诊，因此实际病例数还要多。Korbitz 所报告的病例说明了误诊该病的危险性：一个 14 岁的男孩，有多个淋巴结肿大，被认为是 Hodgkin 氏病而转诊至肿瘤中心治疗，最后被诊断为猫抓病。许多临床医生可能对猫抓病还不了解，而这种病应被列为面颈部肿胀的鉴别诊断之一。

结论

猫抓病是一种区域性淋巴结肿大，通常由猫抓引起，或者至少有与猫接触史，并伴有不同程度的全身症状。患者可能会就诊于通科牙科医生，而随着时间的推移，会有越来越多患者就诊于口腔外科医生。