译文

美学区的种植体开窗式暴露后牙龈黏膜处理：2 年的随访病例报告

Mucongingival Therapy to Treat Implant Fenestration in the Esthetic Zone:A Case Report after 2 Year Follow Up

Encarna Dominguez, Margarita Vazquez, Oscar González-Martin, Javier Alandez

原载 Int J Esthet Dent, 2014, 9(1): 40-53.（英文）

汪 霞 译 宿玉成 审

摘 要

种植体周软组织开窗式裂开不仅影响种植体的长期稳定性，而且如果发生在可视区还会产生美观问题。本篇文章描述了一个上颌右侧中切牙位点骨结合的种植体在前庭沟区软组织开窗式裂开的病例处理方案。本例是一个高位笑线的年轻患者，医生没有遵循理想的三维位置植入种植体的原则。本例采用了二次牙龈黏膜外科技术来解决问题，并且避免了更多的创伤性方案。第二次术后的当天即刻戴入永久修复基台。成功修复了开窗式软组织裂开。本文将详细介绍治疗过程。

1 引言

大量的文章已详尽地讨论了牙列缺失 / 牙列缺损的病人骨结合的种植体长期成功性。在口腔界医生普遍认为这是一个具有高的可预期性的治疗方案。需要思考的是，特别是在上颌前牙区种植很难获得良好的美学效果。因此尽管一些文献已报道在 8 年的随访观察，前上颌位点区种植体修复的存活率为 94%，同一区域单颗牙位点的存活率为 97.9%，而另外一些作者提及在失败病例中 10%来源于美学的考量。

失败病例的原因是和种植修复体周围软组织的反应相关。包括牙齿拔除后骨吸收和牙龈退缩，牙龈乳头丧失，种植体支持修复体相关的负面影响的

译者单位 北京国际牙种植科技培训中心 北京昊城口腔诊所
北京金融街广成街 4 号金宸国际公寓 2-2-303 100033

预测难度等。一些研究已表明，牙齿拔除后软组织的退缩为1.5～4mm。正确的位点和准确的三维位置植入种植体、遵循病人的生物学宽度、对病人牙龈生物型准确的评估等对最终修复体的美学效果有很深的影响。Buser等描述了在美学位点区准确的种植体植入安全带。特别是唇腭侧，种植体的唇侧骨板必须2mm厚度，因此种植体的外侧面必须位于相邻牙齿唇侧面形成的假想牙弓曲线的腭侧2mm处。最后，临时修复体和最终修复体的成形处理对获得可预期的美学效果非常重要。

因骨结合的种植体植入的位置导致的严重美学问题是复杂的。拔除植入位置偏差的种植体，并重新植入一颗种植体，通常需要软硬组织重建的外科程序。非常不幸的是，许多病例经过几次外科程序后也很难获得自然的美学效果。

本篇描述了高位笑线年轻患者，因种植体没有植入到建议的理想的三维位置上，因此在美学区有一可见的牙龈软组织开窗，本例应用的是牙龈黏膜处理及修复技术。采用了保守的治疗方法，软组织的外观改善了，牙间牙龈乳头得以保留，和邻牙的牙龈曲线协调一致，维持了患者的自然外貌特征，达到了医生和患者的目的。

2 病例介绍

25岁女性患者，来门诊评估她上颌前牙区的美观，主诉：上颌右侧中切牙骨结合的种植体有软组织裂开。本次就诊的主要原因是美观问题。

2.1 临床检查

第一次就诊时，拍摄照片及放射线片。全面的临床检查显示，患者高位笑线，显示出上颌右侧中切牙临床牙冠及部分牙龈的状态，牙龈开窗式裂开清晰可见（图1）。

2.2 放射线诊断分析

放射线检查评估种植体在牙槽嵴内的三维位置，可见牙齿的冠方4mm处唇侧骨壁缺损和种植体的唇侧位置，这些可能是产生开窗式裂开的因素（图2）。如今，众所周知种植体植入到理想的三维位置关键是可避免美学并发症。普遍的观点是种植体肩台的位置位于唇侧牙龈龈缘下方2mm处。在这一区域可形成扇贝形状，相邻的牙龈乳头之间扇贝形状长度为5～7mm。种植体和天然牙之间的距离应超过1.5mm，以保证种植体和天然牙之间的牙槽骨和牙龈乳头。种植偏唇或偏腭侧对种植修复体的功能和美观都有重要的影响。如果种植体偏唇侧，软组织有退缩的风险。如果种植体偏腭侧，修复体将需要一个长的唇侧悬臂恢复唇侧的形态，这将影响修复体的卫生清洁。

2.3 诊断和治疗方案的制订

分析完病人的整体情况后，和病人阐述不同的处理方案，处理方案包括重新植入种植体并联合骨增量技术，任何的治疗方案实施之前进行牙周病的预防，口腔卫生宣教及指导。最终目的是重建最佳的美学效果，给病人一个健康并年轻的微笑。不幸的是，解决这种特殊的情况没有可预期性。

这样特殊的病例，种植体周的软组织塑形是一个可以考虑的治疗方案。术前应详尽的讨论种植体颊侧是否能有足够的骨板厚度，种植位点颊侧是否

图1 初步介绍。a. 病人为高位笑线，除了右侧中切牙的牙龈软组织裂开，显示了低平的牙龈曲线；b. 最终合适的美学修复体，和相邻的牙齿紧密相邻无缝隙，但在可见区，种植体基台衔接处的龈缘的上方几毫米处有一开窗软组织裂开

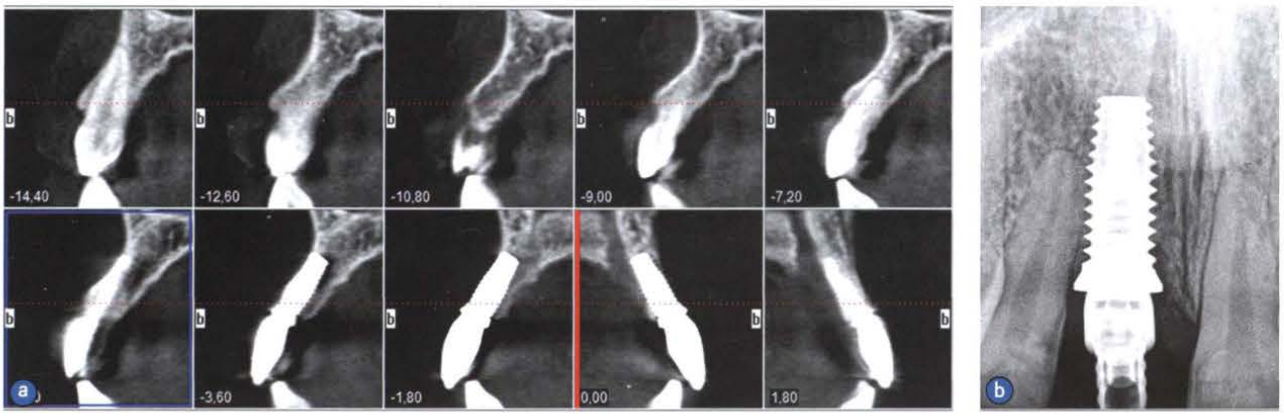

图 2 放射线检查。a.CT 扫描显示种植体唇侧倾斜，牙冠唇侧部分骨板缺如；b. 根尖放射线片可见宽平台的种植体

可重建致密的角化龈组织后才可进行种植位点软组织缺陷的治疗。Burkhardt 等的研究中阐述了骨结合的种植体周软组织缺陷的病例，所有的种植体植入时冠根向位置偏差的位点，如软组织缺陷病例联合相宜的组织增量技术，将大大的改善临床的效果。

非常不幸的是，这项研究中种植体的软组织缺陷病例中没有一个病例获得完全的软组织封闭。并且，系统性回顾研究中和天然牙周的软组织缺陷的重新覆盖的成功率相比较，种植位点成功地结果要低得多。

这次，病人不接受建议的治疗方案。18 个月后，病人返回到诊所，因为这个裂孔变大了，种植体的平台完全暴露。病人要求解决她的美观问题（图 3）。

重新评估这个病例，种植体为宽平台并且颊侧倾斜导致了颊侧骨板的再吸收，只有部分软组织覆盖（图 4）。在这个病例中，尽管种植体的植入位置不理想，并且种植体平台的直径选择不恰当，基于病人的牙龈为厚龈生物型并且已和病人解释清楚治疗结果的不可预期性。实施计划的软组织处理方案，使软组织覆盖于种植体平台上。在这一点上，减少种植体的颊侧平台被认为是切实可行的方案。然而，对于这个特殊的病例，在做任何不可逆的治疗之前，先尝试一下组织增量和治疗效果的评估。

在治疗的开始阶段，摘除口内的最终修复体，种植体上安放封闭螺丝，使种植体位于黏膜下，制作一个临时修复体粘结于邻牙上。指导病人口腔卫生清洁。

最终修复体移除 2 个月后，在开孔裂开区进行结缔组织移植。做出一个纵向横向开口袋直达种植体肩台的位置，注意仔细保护牙龈边缘的纤细的软组织桥，从上颌前磨牙的腭侧取一大小约 12mm × 6mm 的结缔组织。结缔组织穿过侧方切口区覆盖于开窗处暴露的金属表面，采用垂直褥式缝合固定结缔组织瓣（图 5）。垂直切口用 6–0 号不可吸收的丝线间断缝合。调整桥体的组织面以免压迫了组织增量的术区，从腭侧粘结临时修复体，对病人进行了术后的指导。10 天后拆线（图 6）。

外科术后 3 个月，可进行种植体的连接，种植体上安装永久基台（2mm 的角度基台）并在种植体上安放临时冠。当病人安放基台后来拆线时，清晰可见种植体基台连接处的假性愈合（图 7）。那么，决定进行第二次的结缔组织移植。手术的当天戴入可研磨的氧化锆永久基台，以避免在愈合期间内种植体－基台连接处断开。

第一次的结缔组织移植 7 个月后，进行了第二次结缔组织移植，这一次采用了信封技术，经过了第一次的结缔组织移植后牙龈边缘通道的龈组织增厚了。

不做松弛切口的情况下，应用微创外科解剖刀，取一块信封状的半厚皮片。从前磨牙的腭侧区域取一大小为 12mm × 6mm 结缔组织片。采用水平褥式缝合将皮瓣向根尖和两端的方向牵拉，皮瓣被很好的固定了，这种情况下，缝合裂开区避免颊侧面的结缔组织的暴露。应用不可吸收的 6–0 号的丝线缝合（图 8）。同时，旋入可研磨的个性化氧化锆基台，临时粘结即刻临时修复体（图 9）。这就和许多学者的观点一致了，对于二段式的种植体，在不同的时间，取下临时修复体重新塑形，再重新戴入临时修复体进行移植的软组织轮廓成形，但是这样的操作提高了边缘骨吸收和软组织退缩的风险。10 天后拆线（图 10）。

愈合 1 年后，按照常规的程序制作最终修复体。

图3 种植体植入18个月后的临床情况。软组织裂开，病人关注她的美观问题

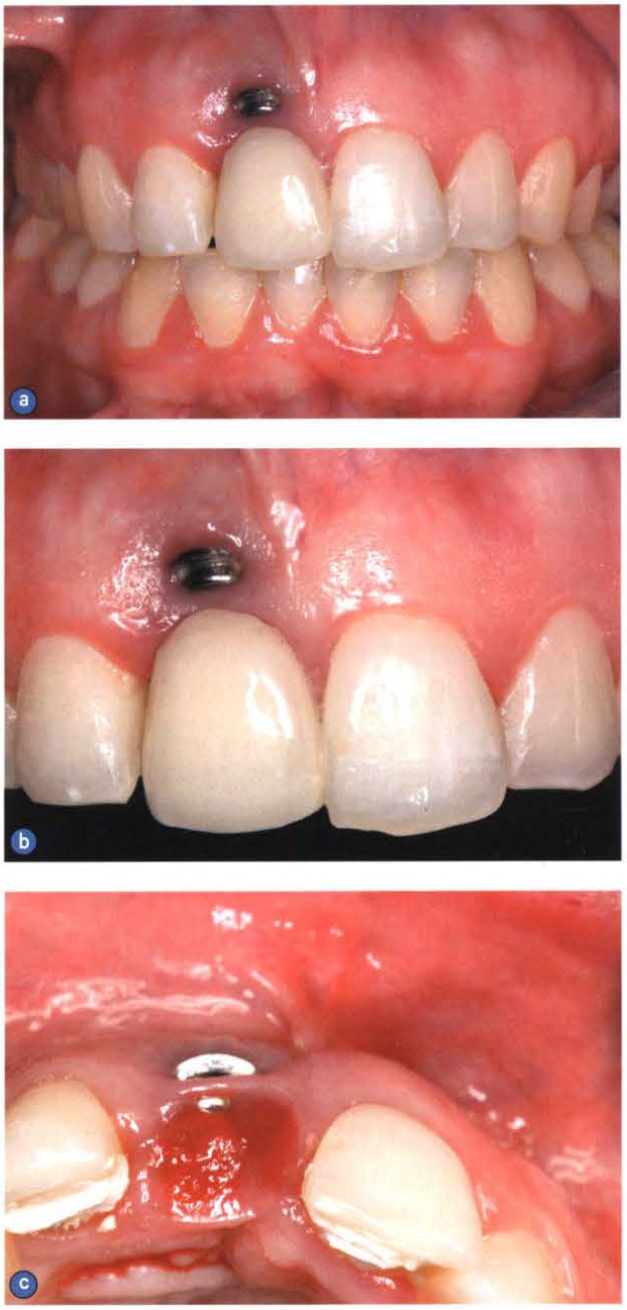

图4 拆除最终修复体。a. 口内像，可见愈合基台及粘结于邻牙上的临时树脂冠；b. 近距离观可见开窗的区域；c. 口内像，种植体平台殆面观：清晰可见宽的种植体平台偏向唇侧

在此后的随访时间里，定期进行卫生检查以加强菌斑的控制。裂孔区被软组织完全覆盖了（图11）。更进一步的是，在可见区，当患者微笑时，显示出软组织增量区域组织比临牙要厚一些。为了获得更好的整合效果计划在组织增量区域进行龈成形术。开始的时候患者对目前的美观效果满意，因此拒绝了龈成形术，最后病人同意了这个治疗方案。高速蜗轮安装粗金刚砂车针修整软组织使软组织和临牙外形协调一致并获得自然的外观（图12）。为病人制订了详尽的维护方案，并连续监测治疗的变化和防止再感染。第二次组织增量后2年软组织健康稳定（图13～图17）。然而，需要更长时间的临床

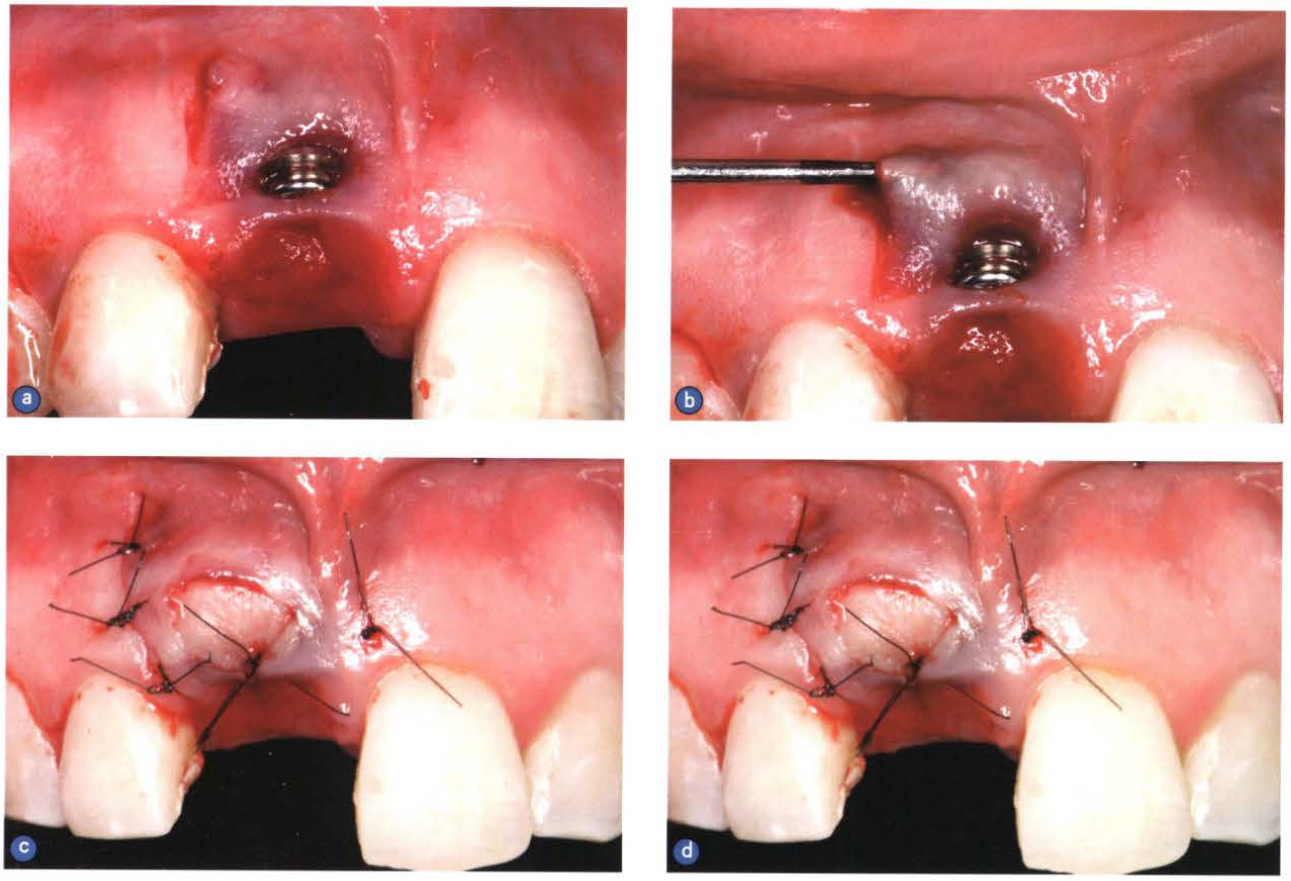

图 5 第一次软组织增量。a. 裂孔区的两侧做两个垂直切口；b. 裂孔区周围已剥离的半厚皮瓣；c. 从腭侧制取的结缔组织瓣垂直褥式缝合固定；d. 垂直切口采用间断缝合避免手术区有过大的张力，粘结临时冠

图 6 a、b. 第一次组织增量 1 个月后，口内良好的外观及种植体表面软组织完全覆盖

图 7 种植体愈合 3 个月后，种植体上安装角度基台并安装螺丝固位的临时修复体。可见种植体基台连接处的假性愈合

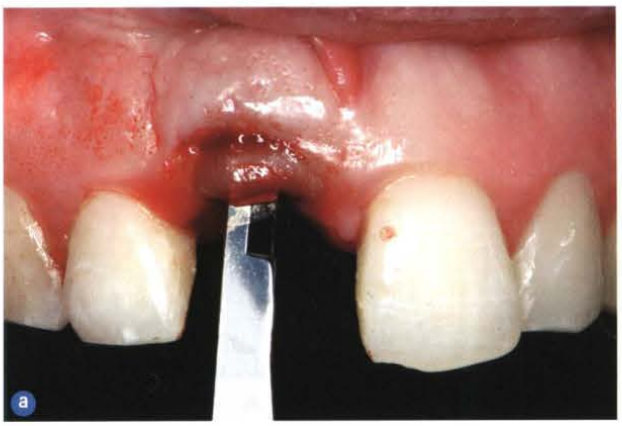

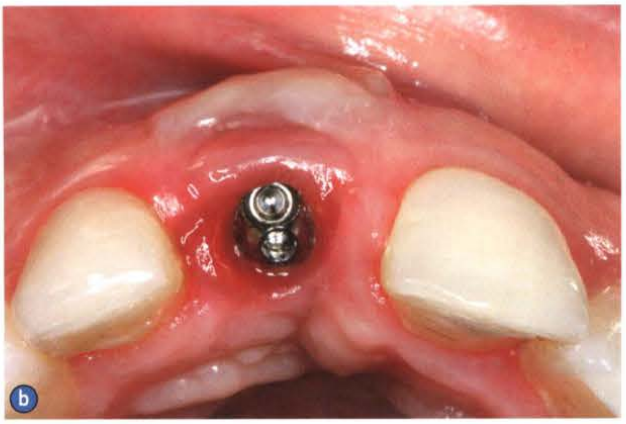

图 8 a、b. 第一次结缔组织移植后的 7 个月进行第二次结缔组织移植，按照信封的方法沿着龈缘处做一半厚切口

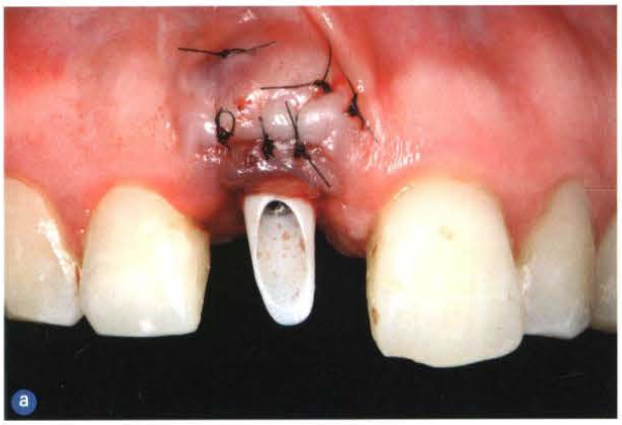

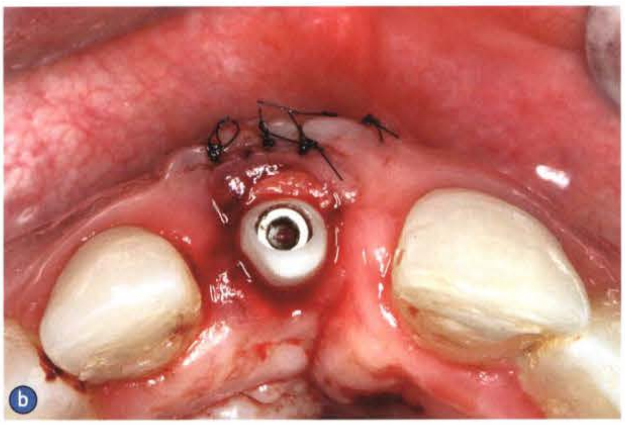

图 9 a. 袋内填塞结缔组织并且水平褥式缝合，薄的软组织桥采用间断缝合。手术当天戴入可研磨的个性化氧化锆基台；b. 缝合移植后的结缔组织的殆面观

图 10 a. 术后 10 天后的口内观；b. 拆线后的愈合情况，戴入临时修复体，临时粘结

图 11 组织增量愈合后 2 个月。注意到患者为高位笑线，软组织增量区增厚的外观

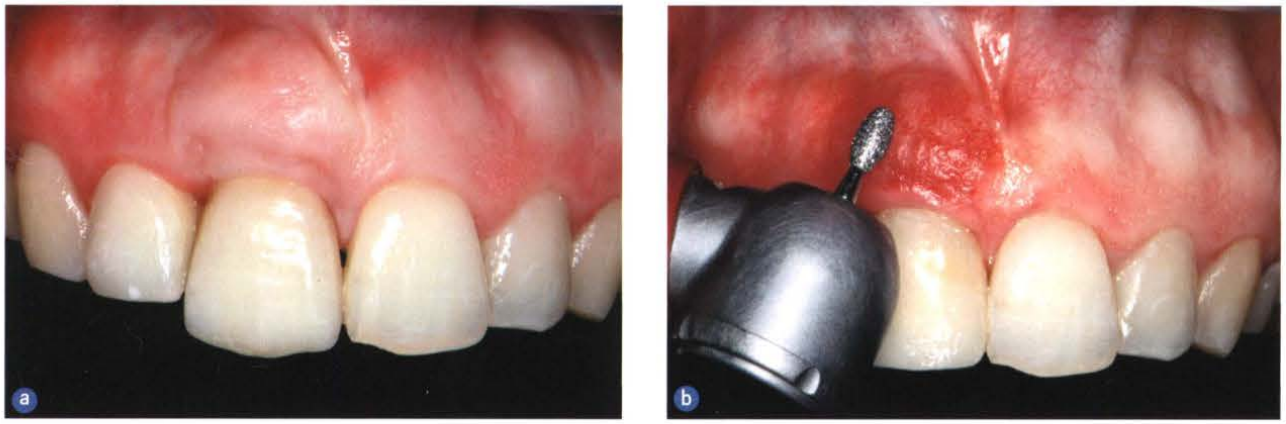

图 12 a. 第二次组织增量愈合 12 个月后；b. 牙龈成形术以减少过度成形的龈组织

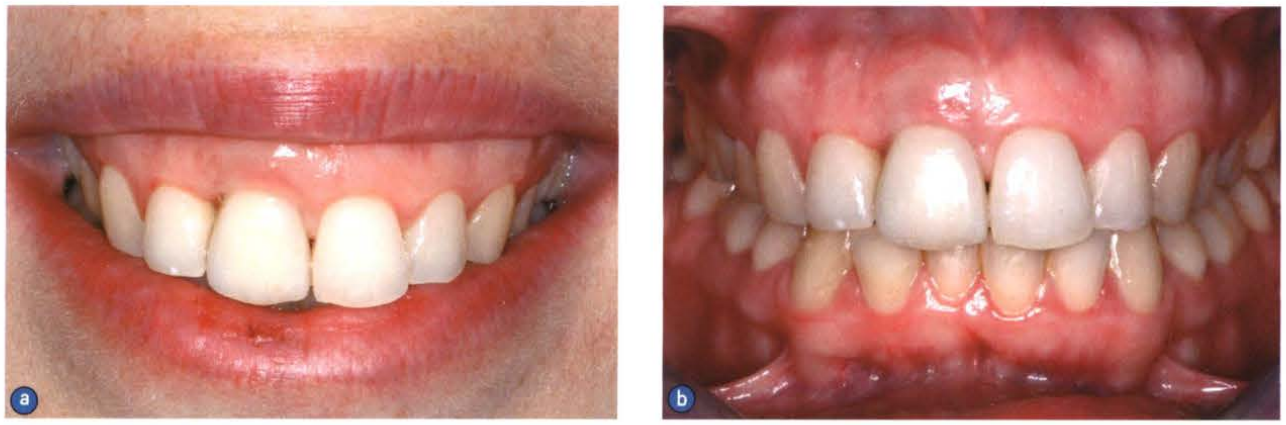

图 13 第二次软组织增量后两年。裂孔区完全被软组织覆盖

图 14 最终修复体周牙龈健康，龈缘形态和邻牙一致。龈乳头充盈

图 15 a. 就诊时的情况：高位笑线，清晰可见裂孔区；b. 治疗完成后的情况：高位笑线，第一次软组织增量 2 年后的裂孔区的修复情况

图16 治疗前后的口内像

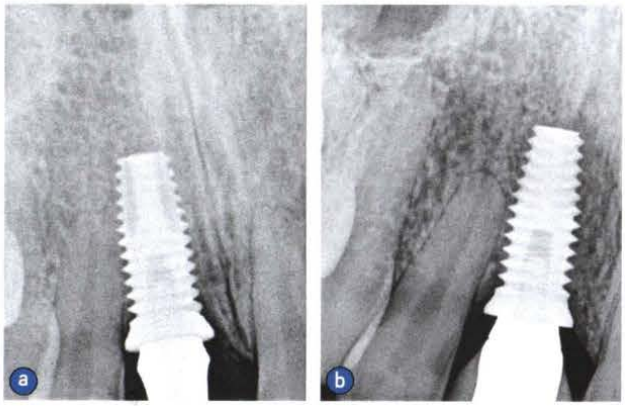

图17 最终的放射线根尖片。a. 戴入最终的个性化氧化锆基台；b. 最终的永久修复体

观察，以评估临床效果的稳定性。

3 结论

尽管种植体周软组织裂开被认为是一个复杂的临床情况，应用种植体周的塑形手术成功的解决了这样的临床病例，避免了取出原来的种植体，并且植入一个新的窄直径腭侧位置的种植体。黏膜移植技术手术，并且当日戴入即刻修复体获得了最终的美学效果和2年的随访观察中软组织的稳定性。

4 致谢

非常感谢Mr Javier Perez和Mr Emilio Ferreras卓越的技师工作及保留了这份病例。

《口腔外科与种植外科》



作者围绕“安全为中心”这一理念，通过大量的真实病例详细地展示了口腔外科手术全面的术前评估、治疗方案的选择、具体操作过程和技巧，包括牙拔除术、囊肿手术、牙外伤处理、软组织手术、种植手术、急救处理等内容。本书通过大量不同患者、不同临床表现的真实病例详细地展示了口腔外科手术的具体操作过程和技巧，对患牙是采取拔除后种植还是实施保守治疗的指征和效果进行了对比，贴近临床实用，配以大量图片浅显易懂，具有很强的实用性和指导性，适合口腔科医学生、医师阅读使用。

主译：胡开进（第四军医大学秦都口腔医院）
定价：399元　　出版时间：2014-6-1
428页，16开精装，彩色印刷
ISBN：978-7509-1754-60