译文

萎缩上颌无牙殆的处理：短种植体与骨增量后植入长种植体的比较，一项前瞻性随机临床试验在负载5个月后的试验结果

Treatment of the Atrophic Edentulous Maxilla: Short Implants Versus Bone Augmentation For Placing Longer Implants.Five-month Post-loading Results of a Pilot Randomised Controlled Trial

Pietro Felice, Elisa Soardi, Gerardo Pellegrino, Roberto Pistilli, Claudio Marchetti, Manlio Gessaroli, Marco Esposito

原载 Eur J Oral Implantol, 2011, 4(3): 191-202.（英文）

王瑞霞 译 汤春波 审

摘 要

目的：评价在萎缩的上颌骨，相比较于应用自体骨增量后植入长种植体（> 11.5mm）以支持修复体，短种植体（5 ~ 8.5mm）能否成为一个合适的选择。**材料和方法：**28位颌骨萎缩的上颌无牙殆患者，在计算机体层扫描片上测量剩余牙槽骨高度为5 ~ 9mm，至少5mm，随机分为两组，一组15位患者植入4 ~ 8枚短种植体（5 ~ 8.5mm），另一组13位患者从髂嵴取自体骨以植入至少11.5mm的长种植体。骨块及上颌窦开窗处用可吸收的坚固屏障膜覆盖。移植物在植入种植体前潜入式愈合4个月。4个月后，戴入临时的强化树脂修复体或杆卡固位式覆盖义齿。再经过4个月后，去除临时修复体，戴入最终的螺丝固位的金属－树脂固定修复体。疗效评价包括：修复体及种植体的失败，任何并发症（包括手术后疼痛）及患者的满意度。所有的患者在种植体负重后随访5个月。**结果：**所有的患者都进行了种植体支持的修复重建，没有患者失访。1例双侧上颌窦提升手术因为感染失败，但是能植入短种植体。在骨增量组有1例患者失败，短种植体组有2位患者共失败2颗种植体。所有的失败发生于负重之前。骨增量组的并发症明显较多：5位骨增量患者发生了8例并发症（均主诉为髂嵴取骨后1个月疼痛）。短种植体组无并发症。所有的患者对手术满意并愿意再次接受手术。**结论：**本前瞻性研究提示，对于上颌骨萎缩的无牙殆患者，相比较于取自体骨进行骨增量后以植入长种植体，短种植体是合适的、费用较低且操作较快的一种选择。然而，这些初步的结果还需要大样本的临床研究且至少随访5年以上以进一步证实。

关键词 骨增量；RCT；短种植体

译者单位 南京医科大学口腔医学院种植修复科
江苏省南京市汉中路136号 210029

1 前言

上颌无牙殆的修复重建在临床工作中是相对常见的。缺失的牙列可以用义齿来修复，但是义齿常常不能获得患者的满意，因为其固位差、异物感强烈及对患者心理上有消极影响。理想的解决办法是种植体支持的修复体，但是常常遇到的问题是由于进行性的骨吸收，骨量不足，不能植入至少4颗“足够”长度的种植体。骨高度在10～12mm通常被认为是植入足够长度（9～11mm）种植体的最小骨量以保证长期的预后。不幸的是，通常上颌剩余牙槽嵴骨量低于10mm，尤其是在上颌窦底区域，因此种植体支持的修复体被认为失败的风险很高。

对于为上颌牙槽骨萎缩患者提供的种植体支持的修复体，主要有3种选择：①上颌骨增量，并有不同的手术方法；②应用经颧种植体（可进行即刻负重）；③应用短种植体（8mm或更短）。尽管有大量科学文献是关于上颌骨增量的，但并没有一项随机对照临床试验来评价经颧种植体或短种植体的应用对于上颌无牙殆患者是否有效。

短种植体的定义是有争议的，一些学者认为长度为7～10mm的种植体是短种植体，然而另外一些学者认为骨内段的长度为8mm或更短才是短种植体。尽管如此，普遍认为与长种植体相比，7mm或更短的种植体远期效果不佳。另一方面，如果成功率相似的话，与骨增量技术相比较，短种植体可以作为一种更简单、便宜、快速的选择，与经颧种植体相比，短种植体更为简单。初步的研究结果提示，在上颌或下颌后牙区，与不同的骨增量技术相比，短种植体可以作为更好的选择，然而，随访的时间太短还不能下最终的结论。

本平行组设计随机对照临床试验是要比较对于颌骨萎缩的上颌无牙殆，由5～8.5mm的短种植体支持的上颌全口义齿修复体与自体骨增量后植入长种植体(至少11.5mm)支持的修复体的修复效果。试验假说是两种方法之间没有差异，备择假说是两者之间有差异。本报告提供了负重5个月后的初步数据。在设计方案阶段，计划在负重后随访5年。本论文遵循CONSORT的关于提高平行组随机试验质量的要求（http://www.consort-statement.org/）。

2 材料和方法

本临床试验的纳入标准为上颌骨萎缩的无牙殆患者，要求18岁及以上，能够理解并签署知情同意书。上颌能植入4～8颗短种植体(5～8.5mm)。种植体植入区域的垂直骨高度在CT上量有5～9mm，至少为5mm（图1）。

符合以下标准的患者不能纳入本研究：①种植手术的全身禁忌证；②接受头颈部放疗者；③免疫抑制或免疫耐受患者；④曾经接受或正接受氨基二磷酸盐静脉注射的患者；⑤牙周病未经治疗者；⑥口腔卫生状况差及维护不良者；⑦严重的上颌不对称；⑧未经控制的糖尿病患者；⑨怀孕或哺乳期；⑩药物滥用者；⑪精神病患者或有不合理预期者；⑫没有对殆牙列或修复体者；⑬拟种植区域患有急性或慢性感染者；⑭参与其他临床试验而不能正确遵循本试验要求者；⑮只需要进行种植体植入者；⑯拔牙后未满3个月者。

患者按照主诉分成3组：不吸烟，中度吸烟（每天10支以内）和重度吸烟（每天超过10支）。患者由意大利Bologna大学Sant'Orsola Malpighi医院口腔颌面外科招募并处理，同时罗马的San Filippo Neri医院遵循相同的标准化的处理程序。

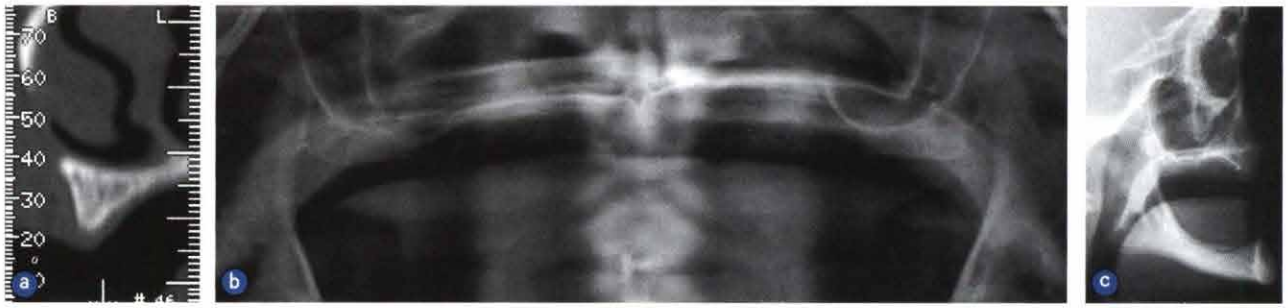

图1 术前放射线片用以确定参与本研究患者的剩余骨高度（骨高度为5～9mm，种植区域至少为5mm）：a. 牙科计算机断层扫描；b. 曲面体层全颌摄影；c. 侧面平片

本试验遵循赫尔辛基宣言中关于以人类为临床试验研究对象的原则，所有患者在纳入试验之前都接受了详细的解释并签署知情同意书。签署之后，合格的患者将按照平行对照试验设计的要求随机接受5～8.5mm的短种植体植入，或从髂嵴处取骨并进行自体骨移植以植入至少11.5mm的长种植体。

植骨术遵循以下的程序。在全身麻醉前，患者先用0.2%氯己定漱口水含漱1min，静脉注射阿莫西林克拉维酸2.2mg（Augmentin，GlaxoSmithKline，Brentford，UK），局部麻醉应用含有1:100 000肾上腺素的阿替卡因。

髂嵴取骨处用1%利多卡因局部浸润麻醉，在做切口前用不拿手术刀的那只手将皮肤均匀撑开，从髂前上嵴1cm处开始做一个3cm长的切口，切透皮肤直达骨嵴。然后沿着髂嵴的轴线分离皮下组织、Scarpa筋膜及骨膜直到骨嵴。再分离髂骨中间部分骨嵴表面的骨膜及其上的肌肉。最后用裂钻或往复锯行髂前上嵴皮质骨截骨术：两条垂直向切口，长度为5～7mm，间距为1cm，再在髂前上嵴的中间部分做一条水平向切口连接（上方），在髂骨中间的表面做第二条水平向切口（下方）。用骨凿进行松质骨截骨术以获得正方形的单层皮质骨松质骨骨块（图2）。所获得骨块的一部分用压骨器（KLS Martin Group，Tuttlingen，Germany）制成骨颗粒。伤口按常规引流2d，表面的软组织用缝线分三层缝合。

在做牙槽嵴顶切口及翻瓣以后，所有的上颌骨都进行了双侧上颌窦底提升术，必要时用髂前上嵴所取的骨块进行块状骨移植（图3）。首先，应用侧壁开窗技术进行上颌窦底提升，用超声骨刀（Mectron Piezosurgery Device™，Mectron S.p.a.，Carasco Genoa，Italy）开窗后用钝器小心分离上颌窦黏膜，并且观察其完整性。任何撕裂或穿孔都要注意，然后在上颌窦内松散地填入从髂嵴所取的颗粒状自体骨。

上颌窦底提升术一旦完成，即进行上颌骨前部的骨增量。对骨块进行修整以更好地适应上颌骨的形状。骨块用金刚砂片及不锈钢钻（Horico® Dental，Berlin，Germany）在大量盐水冲洗下修整齐，并使得骨块有足够的宽度以保证在愈合后垂直骨高度的增加量足以植入至少11.5mm长的种植体。植入部位用0.9mm直径的钻钻几个孔以促进渗血。骨块放置在植入部位并用2个直径为

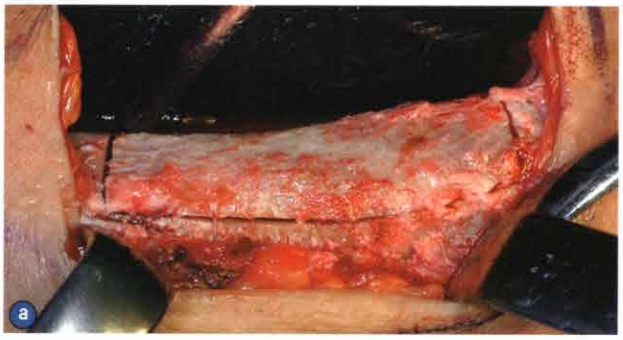

图2 a. 制备正方形的含单层皮质骨的松质骨骨块；b. 从髂嵴获取骨块并修整为所需要的小的骨块

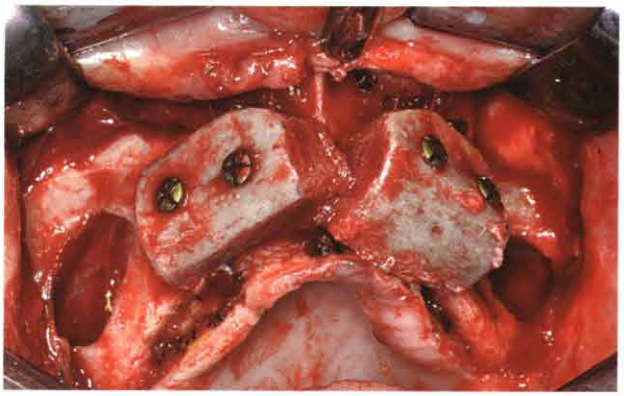

图3 应用侧壁开窗技术将双侧上颌窦开窗，植入从髂嵴处获得的自体骨颗粒，如果需要的话，植入皮质骨块并用2枚钛钉固定

1.5mm的钛钉（Gebrüder Martin GmbH&Co. KG,Tuttlingen,Germany）固定。钛钉的顶端稍潜入骨块下以避免突出。在所有的骨块都固定好以后，磨平所有锐利的边缘。骨块和植入部位之间剩余的缝隙用髂嵴处所取的颗粒骨填塞。骨块及上颌窦开窗处用可吸收屏障膜（Inion GTR Biodegradable Membrane System，Inion，Tampere，Finland）覆盖（图4）。Inion膜（30mm×40mm）是由合成聚合高分子（环丙烷碳酸L-乳酸聚合乙交酯）制成的硬质屏障，按照说明书的建议将其在塑化溶液中浸泡30s、固化溶液中浸泡10min以后可以塑形，这使得该膜可以裁剪并塑形以精确地适应任何形状。这种膜在与水接触之后会变硬。

骨膜被切开以根据需要松弛其上方的瓣，并将瓣用Vicryl 4.0缝线（Ethicon FS-2，Ethicon，St-Stevens-Woluwe，Belgium）缝到一侧，直到切口被完全关闭。所有的患者需要留院观察3d，并每天2次静脉给予2.2mg阿莫西林克拉维酸。第一天早、晚各静脉给予患者4mg倍他米松（Bentalan，Defiante Farmacêutica，Funchal，Portugal），第二天只在早晨给予4mg，第三天则只在早晨给予2mg。每天早晨给患者静脉注射40mg奥美拉唑（Antra，AstraZeneca，London，UK）作为胃保护剂。在出院后，给患者开具的处方包括1g阿莫西林克拉维酸，每天2次，服用4d；布洛芬600mg，每天4次并在餐间服用，服用7d，没有疼痛时则无需服用。要求患者术后2周每天2次使用1% Corsodyl凝胶(GlaxoSmithKline)，进食软食，并避免刷到或碰到术区。术后1个月禁止佩戴义齿，并在重衬后交给患者。患者在拆线后3d及10d时复诊。所有植骨的患者在术后1个月、2个月、3个月时被要求回访。骨增量术后4个月，第2次拍摄CT片以对种植体植入术进行规划。

两组的种植体植入及修复过程完全相同。所有的患者接受预防性的抗生素治疗：术前1h服用2g的阿莫西林克拉维酸，并用0.2%的氯己定漱口水含漱1min。所有的患者用含有1:100 000肾上腺素的阿替卡因局部麻醉。不使用静脉麻醉。在完成牙槽嵴顶切口及翻瓣、骨增量组取出用以固定骨块于种植区的钛钉后，植入4～8颗5～8.5mm的钛种植体（短种植体组）或长于11.5mm的钛种植体（骨增量组），条件允许的话，用修复引导的外科导板完成手术（图5）。

短种植体组应用外连接的ExFeel和（或）Rescue种植体（MegaGen Implant，Gyeongbuk，South Korea）。对于ExFeel种植体，术者可以根据临床需要及自己的判断自由选择长度为7mm或8.5mm、直径为4mm或5mm的种植体。对于Rescue种植体，术者同样可以选择长度为5mm或6mm、直径为6mm、7mm或8mm的种植体。骨增量组应用外连接的ExFeel种植体。术者可以根据临床需要及自己的判断自由选择长度为11.5mm或13mm、直径为4mm或5mm的种植体。

为了增加种植体植入的扭矩，种植窝的预备略小于种植体直径并将马达的扭矩调整为25Ncm。种植体颈部与骨面平齐，采用潜入式愈合，放入覆盖螺丝并用Vicryl 4.0缝线关闭黏骨膜瓣。用平行投照技术拍摄口内放射片（基线水平）。对于种植体

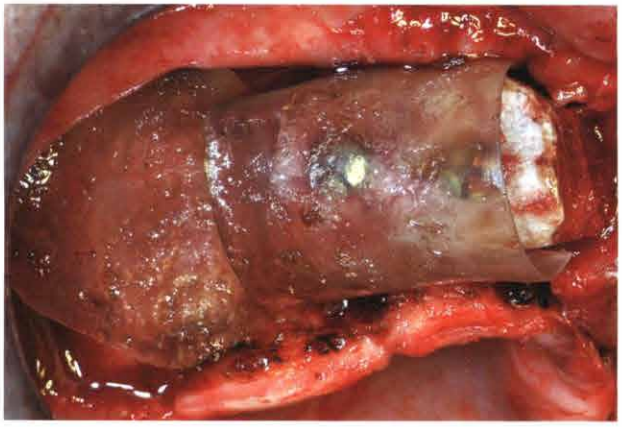

图4 上颌开窗处及骨块用坚硬的人造可吸收屏障膜覆盖

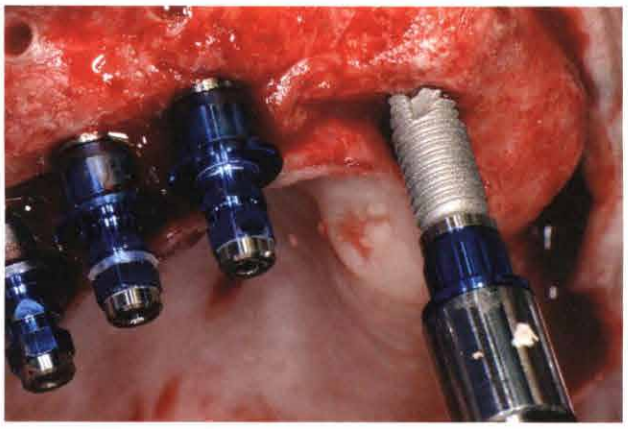

图5 骨增量组在4个月的愈合期后，翻瓣并去除骨块上的钛钉，植入长度为11.5mm或更长的种植体

周围骨水平不清楚或很难判断的病例再次拍摄放射片。术后处方为必要时服用400mg的布洛芬，每天2～4次，餐间服用。要求患者术后2周每天2次使用0.2%的氯己定漱口水含漱1min，术后1周进食软食，并避免刷到或碰到术区。术后1个月避免戴用义齿，10d后拆线。

在经过4个月的潜入式愈合之后暴露种植体，用扭矩为15Ncm的扭力扳手检查种植体的稳定性，用印模帽及聚醚制取印模（Impregum，3M/ESPE，St.Paul，MN，USA）。记录垂直高度，用4级精细石膏灌注模型并上标准殆架。患者按照计划戴入最终的一体化的杆卡固位覆盖义齿，或戴入用树脂增强的临时义齿3周，该义齿用螺丝牢固固位于所有种植体上的临时基台上（图6）。拍摄种植体的口内放射线片及临床照片。临时修复体戴入4个月后，用扭矩为15Ncm的扭力扳手检查种植体的稳定性，戴入最终修复体金属－树脂桥，该桥用螺丝牢固固位于种植体上的标准钛基台（图7）。1个月后，要求患者回访并调查其满意度。

在本研究的整个过程中，要求患者参与一项口腔卫生维护计划，并在术后至少每6个月进行一次回访。回访是由一位独立的结果评估员及外科医师参与。

本研究的实验假说是两种手术方法之间没有差异，而备择假说是两者之间有差异。

疗效评价标准为：

• 修复失败：因为种植体的失败而不能按计划戴入修复体，或由于种植体的失败而导致修复体的脱落。

图6 种植体暴露3周后戴入临时固定修复体的颌面观

• 种植体失败：种植体的松动，由于种植体边缘渐进性的骨吸收或感染而导致种植体脱落，种植体折断。每个种植体稳定性的测量是在戴入临时修复体（种植体植入4个月后）及戴入最终修复体

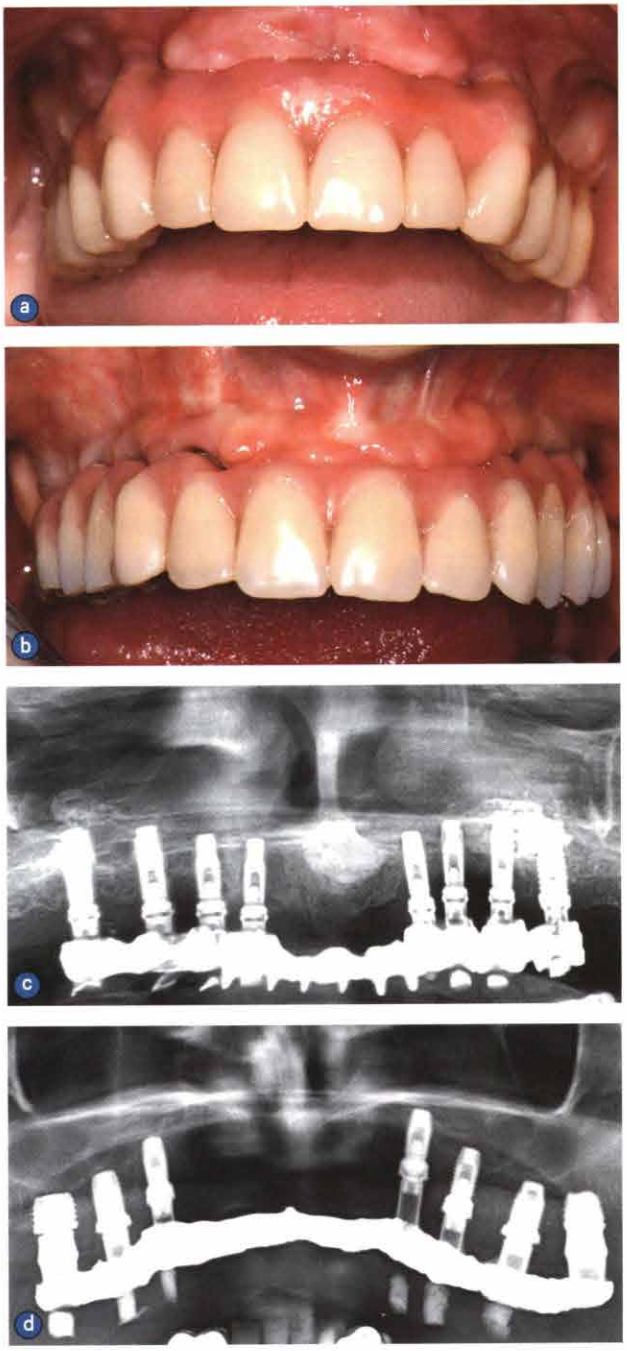

图7 最终螺钉固位的修复体：a. 骨增量组；b. 短种植体组；c. 骨增量组由8颗长度至少为11.5mm的种植体支持的修复体的曲面体层全颌摄影；d. 由7颗短种植体（长度为5～8.5mm）支持的修复体的曲面体层全颌摄影

（临时修复体戴入4个月后）时，用扭矩为15Ncm的扭力扳手固定种植体基台于种植体上时测量的。

• 取骨部位或受骨部位任何生物学或修复并发症，包括取骨部位术后延期疼痛。

• 在种植体植入、戴入临时修复体时，用平行投照技术拍摄的口内放射线片上测量到种植体边缘骨水平有改变。这个结果将在报道种植体负载1年后的临床结果的文章中报道。

• 患者的满意度：种植体负重5个月后（对于戴用临时修复体的患者为最终修复体戴入1个月后），独立结果评估员询问患者如下问题：①你对种植体支持的修复体的功能满意吗？可能的答案为：非常满意，部分满意，不确定，不满意，非常不满意。②你对种植体支持的修复体的美观性满意吗？可能的答案为：非常满意，部分满意，不确定，不满意，非常不满意。③你愿意再接受一次这样的治疗吗？可能的答案为：是或不是。

一位未参与患者治疗且不知道分组情况的牙科医师（结果评估员）完成了所有的结果评估，因此结果评估是盲法的。

样本量是根据主要的评价结果（种植体失败）计算的：当每个组的样本量为72时，比例为0.100的患者与比例为0.300的患者至少发生了1例种植体失败（OR值为3.857），双面显著性水平为0.050的两个组的连续性校正卡方检验有80%的可能性能够发现差异性。但是最终决定每组招募14位患者。由计算机生成受限制的随机表。只有一位不参与患者的选择及处理的研究者（ME）知道该随机序列，并将该随机序列保存于用密码保护的笔记本电脑里。随机代码密封于连续编码、相同且不透明的信封里。在患者签署了知情同意书以后将信封按顺序打开。因此，参与患者的招募及处理的医师是不知道处理分配的。

所有的数据按照预先确定的分析计划进行分析。一位具备口腔知识的生物统计员进行数据的分析，并且不知道分组代码。患者是数据分析的统计单位。修复失败、种植体失败及并发症的发生率在两组患者之间及不同治疗中心之间的差别用Fisher的确切概率检验。两组患者满意度的中位数用Mann-Whitney U检验。所有统计比较的显著性差异水平为0.05。

3 结果

有28位符合条件的患者参与本临床试验，按照试验计划，每个中心招募了14位患者并分成了两组，每组7位患者。另外18位参与筛选的患者中有7位患者拒绝参与，因为他们不能接受从髂嵴上取自体骨。有9位患者被手术者判断为上下颌之间严重不协调，不适合接受短种植体。还有2位患者正在接受氨基二磷酸盐静脉注射。应该每组有14位患者，但是因为与Rome中心沟通上的失误，有15位患者接受了短种植体，而13位患者接受了骨增量术以植入长种植体。

没有1例患者失访，并对所有患者的数据进行了统计学分析。原定的研究计划只发生了1例偏差：因为沟通失误，1例应该接受骨增量的患者接受了短种植体。

患者的招募是从2009年6月至2010年4月。所有患者在种植体负重后随访5个月。

主要基准患者的特征见表1。所有13位接受骨增量的患者接受了双侧的上颌窦底提升，10位患者进行了骨块植骨。骨增量组共植入92颗种植体，短种植体组共植入86颗种植体。除了性别差异及植入种植体数量不同，两组之间未见明显的基线不平衡。表2为研究组中所用种植体长度及直径的频数。

主要的研究结果见表3。1例骨增量手术（双侧上颌窦底提升）失败了，因此无法按计划植入长度至少为11.5mm的种植体，而植入了长度为7mm的种植体。所有的修复体都能就位，并在负重5个月后都获得了成功。

骨增量组有1颗种植体失败，而短种植体组有2位患者的2颗种植体失败。所有的失败都发生于负重之前。种植体失败的比例无统计学显著性差异（Fisher的确切概率检验 $P=1.00$；比例的差异为0.06；95%可信区间 −0.28 ~ 0.17）。骨增量组失败种植体（4mm×11.5mm）的牙位为26，在基台结合部位没有发生骨结合，但没有被取出。短种植体组失败的其中一例（4mm×7mm）牙位为14，基台结合部位没有发生骨结合，被取出并植入1颗5mm×8.5mm的种植体。另一例（4mm×8.5mm）牙位为25，种植的部位稍位于牙槽嵴顶以上，在植入2个月后暴露并有松动，触压有疼痛，由修复体引起的负重有可能导致其脱落，因此重新植入1颗4mm×8.5mm的种植体。

骨增量组共有2位患者发生了3例并发症：1例患者接受了双侧上颌窦底提升，2周后在两侧上颌窦开窗处各出现了一条开裂（图8）。作者怀疑其

表1 患者及干预特征

	骨增量组（n=13）	短种植体组（n=15）
女性	8（62%）	4（27%）
种植体植入时的平均年龄（范围）	52（29～65）	56（41～65）
吸烟者（所有的中度吸烟者）	1（8%）	4（27%）
植入种植体的总数	92	86
每位患者平均植入的种植体数	7.1	5.7
植入扭矩小于25Ncm的种植体数	67（7位患者）	86（15位患者）
植入种植体的平均长度（SD）	11.6（1.3）mm	7.6（1.2）mm
植入种植体的平均直径（SD）	4.07（0.25）mm	4.49（0.76）mm
覆盖义齿数	2（15%）	9（60%）
金属－树脂固定修复体数	11（85%）	6（40%）
由4颗种植体支持的修复体数	1（8%）	3（20%）
由5颗种植体支持的修复体数	0（0%）	2（13%）
由6颗种植体支持的修复体数	3（23%）	6（40%）
由7颗种植体支持的修复体数	2（15%）	4（27%）
由8颗种植体支持的修复体数	7（54%）	0（0%）

表2 种植体的长度和直径

种植体长度	骨增量组（n=92）	短种植体组（n=86）
5mm	0	10
6mm	0	2
7mm	5	23
8mm	0	3
8.5mm	0	48
10mm	3	0
11.5mm	61	0
13mm	23	0
种植体直径	**骨增量组（n=92）**	**短种植体组（n=86）**
4mm	86	57
5mm	6	17
6mm	0	11
7mm	0	1

表3 负重5个月后的主要结果

	骨增量组（n=13）	短种植体组（n=15）
修复失败	0	0
种植体失败（负重前）	1	2
骨增量失败	1	无
种植体植入前并发症	3（2位患者）	0
种植体植入后并发症	0	0
术后1周疼痛的患者数	13	0
术后1个月疼痛的患者数	5	0
术后2个月疼痛的患者数	2	0

感染并开具抗生素（头孢曲松，1mg，每天2次肌内注射，注射1周），抗感染倍氯米松（ClenilA，0.8mg喷雾剂），每天2次，用药15d，抗菌药及抗充血药（argotone滴鼻剂），每天2次，用药15d，及另外一种抗充血药（赛洛唑啉）每天3次喷鼻腔，用药1周。1周后，清除双侧上颌窦内的骨颗粒，但是在清创术后双侧的裂开更加严重了。开裂在上颌窦提升术后4个月植入种植体时仍存在，

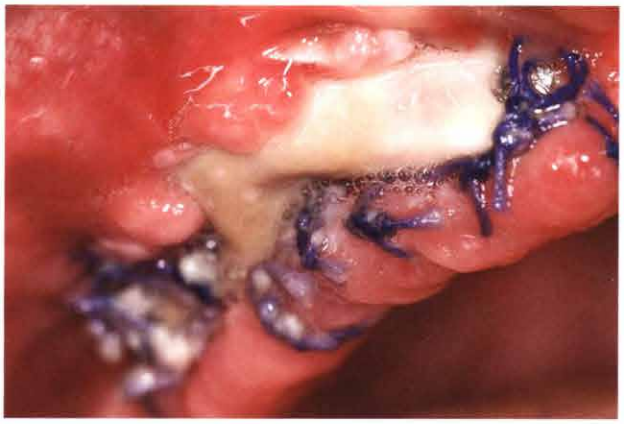

图8 上颌窦提升2周后一例患者发生侧面裂开

尽管患者从未感觉到肿胀、疼痛或上颌窦的症状。植入5颗7mm及3颗10mm长的种植体（图9），在种植体潜入式愈合阶段，两侧的开裂都愈合了（图10）。另一位患者出现了上腭早期的开裂，2周后自愈。对于供区（髂嵴）术后疼痛，1周后所有的13位患者都主诉有疼痛并仍然服用镇痛药，1个月后仍有5位患者主诉有疼痛并需服用镇痛药，2个月后仍有2位患者主诉有疼痛并需服用镇痛药。对于取骨部位术后1个月疼痛这一并发症，骨增量组有5位患者主诉8种并发症，而短种植体组无一例。骨增量组有更多的患者经历术后并发症（Fisher的确切概率检验P=0.013；比例的差异为0.38；95%可信区间0.11～0.65）。

两个中心之间在种植体失败及种植体并发症上并无差异。中心1有2位患者的2颗种植体发生了失败，而在中心2是1颗种植体。种植体失败的比例无统计学显著性差异（Fisher的确切概率检验P=1.00；比例的差异为0.06；95%可信区间−0.28～0.17）。中心1有3位患者发生了6种并发症，而中心2有2位患者各发生了1种并发症（Fisher的确切概率检验P=1.00；比例的差异为0.07；95%可信区间−0.21～0.35）。

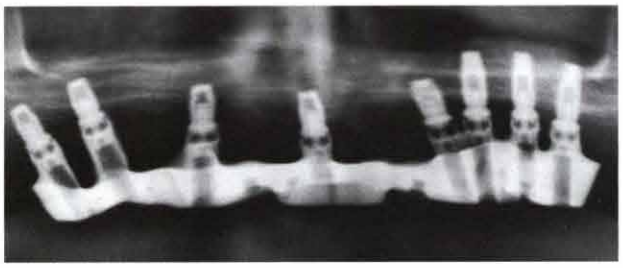

图9 上颌窦侧壁感染患者的曲面体层全颌摄影。植入5颗7mm种植体及3颗10mm种植体以支撑固定修复体

图10 在种植体潜入式愈合阶段，两侧的裂口均愈合

种植体负重5个月后（对于戴用临时修复体的患者是戴入最终修复体1个月后），所有的患者对独立的结果调查员表明，他们对于种植体支持的修复体的功能及美观均高度满意，并愿意再接受一次同样的手术。

4 讨论

本前瞻性临床研究旨在为萎缩的上颌无牙颌修复提供一些初步的数据，以验证对于剩余骨高度为5～9mm的上颌骨，用种植体支持修复体的哪种方法是最有效的。是植入5～7颗长度为8.5mm的种植体，还是从髂嵴取骨并进行上颌窦提升植入骨块以进行骨增量后植入长种植体（至少11.5mm长）。自体骨移植被普遍认为是对萎缩的颌骨进行骨增量的金标准。这些非常初步的结果显示了相似的短期临床结果，但是短种植体在一半的时间内（将近5个月与9个月比较）达到了同样的目标，花费更低（少一个全麻手术并植入更少的种植体），术后不适更少（所有骨增量的患者在术后1周主诉有疼痛，并且有40%的患者在术后1个月仍然有疼痛，而短种植体组无疼痛）。所有的并发症都是发生于骨增量组的移植骨愈合期（双侧上颌窦感染及不严重的裂开）。骨增量技术对于技术的要求比植入短种植体要高得多，需要一位有经验的口腔颌面外科医师及专业的辅助团队。而短种植体主要的缺点是与长种植体相比其中长期的预后是未知的，而长种植体的预后是良好的。此外，短种植体的平均长度仅有5.7mm，而骨增量组种植体的平均长度为7.1mm。这个基线水平的不平衡是由于没有足够的骨以植入更多的短种植体，尤其是本研究中所用到的长度为5mm的商品化种植体其直径为6mm，对前牙区而言太粗了，即使用于后牙区也很困难。这个结果提示有必要评估长度为5mm、直径为4～5mm种植体的临床效果。与之相比较，骨增量组不仅可以植入长种植体，而且可以植入更多的种植体。只有更长期的随访能够评价在上颌无牙颌植入更多种植体与临床的关联性。

另一个有趣的方面是，在负重5个月后，无论是接受哪种处理方式的患者对于种植体支持修复体的功能和美观都完全满意，并愿意再接受一次这样的手术。如此一致的反应是出乎意料的，尤其是其中2位在骨增量术后服用了2个月镇痛药的患者及另一位因为感染而双侧上颌窦接受二次手术的患

者。一个可能的解释是，一副固定修复体带来的满意度超过了为了得到它而需要承受的痛苦。

将本结果与其他试验进行比较是困难的，因为还没有用多种方法处理上颌无牙殆的临床研究报道。对于后牙区部分牙列缺失来说，植入短种植体与骨增量术相比，短期结果明确表明该方法是可行的，在负载至少1年后，短种植体的临床疗效是有优越性的。这是因为惟一的一项关于这个假说的临床试验未发现明显的差异甚或是趋势，但是当应用了上颌窦提升术后，需要进行更长时间的观察。这是一项有趣的发现，对于上颌窦底平均骨高度为4.5mm（范围是3～6mm）的情况，在种植体植入45d后即予负载，是能够保证短期的高成功率的。所有的这些发现表明对于较小的剩余骨高度，是能够有效地支持牙种植体直至行使功能1年。一个现实的问题是，这些关于短种植体肯定的结果是否能够在行使功能数十年后仍能保持，然而没有更长时间的追踪回访能够回答这个问题。因此在面对上颌骨萎缩、需要接受种植体支持修复体的患者时，医师应该怎么处理？应该对于可能的治疗选择（短种植体或植骨后植入长种植体）进行客观地评价，解释可能的优点及缺点，并由患者来做最终的选择。对于一些可供选择的品牌种植体，比如在本临床研究中所用到的种植体，并不是一个很可行的选择，因为剩余骨高度的量太少不足以植入长度超过10mm的种植体。然而，可以进行更多的考虑。比如说，对于上颌窦提升的病例，已知的是骨代用品可以作为自体骨的一个有效的选择，这也就意味着对患者减少创伤。与此相反的是，用大块的骨代用品来重建上颌骨的可能性仍然未知。

本临床研究主要的局限在于样本量小。本研究是作为前瞻性研究以对结果比较提出概念。然而，样本量的大小足以发现两种手术方法中骨增量术后并发症有显著性差异，而更倾向于创伤小的手术。如果能够有其他临床研究的数据，则可以将其他类似的临床试验结果与本研究结果联合起来进行meta分析，以有效地获得大样本量，并能够更精确地来评判实际结果。好奇的是，本研究中患者的分组有失误。具体来说是一位应该接受骨增量的患者被错误地进行了短种植体植入。经过调查，作者发现这个错误仅仅是一个偶然的人为失误，是由于从位于罗马的外科获得关于该患者分组的沟通上出现错误。除了造成样本量较小以外，这个失误对于本研究的有效性没有造成严重的后果。

两种技术都是在真实的临床条件下进行，患者的纳入标准很宽泛，因此本研究的结果可以有效推广至有相同特征的更广泛人群。然而，两位外科医师对两种技术都很有经验，因此这个因素可能会限制本结果的推广。

5 结论

负重5个月后，两种方法获得了相似的结果，然而，从短期内看短种植体可以作为更好的选择，因为与骨增量后植入长种植体相比其处理时间更短，费用更低，对患者的创伤更小。而这些非常初步的结果需要用更大的样本量经过更长时间的随访来验证。

6 利益冲突声明

本研究部分由韩国MegaGen资助。

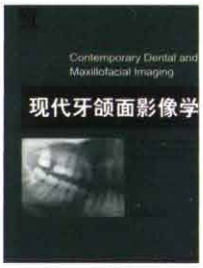

《现代牙颌面影像学》

随着CT技术的发展以及在口腔医学中应用的普及，牙科影像技术已从过去的静态平面影像发展到数字化、三维化和互动影像程序的应用。本书由《北美口腔临床医学杂志》组织本领域专家编写，全面总结了颌面影像的进展及三维影像在牙科的多种应用。本书适合口腔医师、技师、医学生参考学习，阅读本书会对临床工作和科研研究有所帮助。

主译：谢志坚　朱赴东　定价：88元

本书咨询、购买方式：北京市100036信箱188分箱，人民军医出版社国际口腔医学出版中心，杨　淮，邮编：100036，电话：135-2145-7428，E-mail：pumcp@126.com