译文

生物学重建：复合树脂嵌体对患者治疗计划的影响

Biologic Restoration:The Effects of Composite Inlays on Patient Treatment Plans

Stefano Bottacchiari,Sergio De Paoli,Paul A Fugazzotto.
原载 Int J Periodontics Restorative Dent, 2011, 31(2):115-123.(英文)
胡 琛 译 邵龙泉 审

摘 要

本文介绍的是运用复合树脂嵌体或高嵌体修复龋齿与折断牙的方法。此方法保存了牙体结构，所需修复前牙周手术治疗少，能很好地恢复患牙功能，并将治疗后患牙牙髓病变的发生率最小化。采用此技术治疗2 007颗患牙，存留期达120个月，即患牙在功能状态下的平均保存期为59.6个月。本文介绍了此种复合树脂嵌体修复方法，并讨论了该治疗模式的优点。

专家点评

邵龙泉教授点评：近年来，随着牙色材料和粘结技术的发展，复合树脂嵌体已在临床广泛应用。与直接充填树脂和金属嵌体相比，这一技术具有诸多优越性。其美观性能佳，边缘邻接恢复好，利于进行牙周健康维护，能有效保护对颌天然牙，此外，其最大的优点在于能最大限度地保留健康的牙体组织，这一点正好与如今牙体修复学的微创趋势相符。本文通过对具体病例的讲解，全面系统地介绍了复合树脂嵌体修复术的治疗要点，同时也很好地证明了树脂嵌体修复在临床上的出色效果，对于临床医师的操作具有很强的参考价值。可以预见，随着材料技术的进一步改善，其临床应用也会更加广泛。

为使患者预后最优化，临床医师必须全面综合地把握修复体边缘与牙周组织间的界面设计，这一点已得到人们的共识。修复前常需行牙周冠延长术以暴露深达龈下的龋损和修复体，或在预期修复体边缘与牙槽嵴间建立适当的生物学宽度，以利于形成健康的牙周支持组织。此治疗方法可使患者如修复医师预期，形成最稳定的牙周支持，还可利于控制修复体周围的软组织外形。如牙周组织外形不能为龈上或龈下修复体边缘形成必需的通路，则会增大

译者单位 南方医科大学口腔医学院
广州市广州大道北1838号 510515

修复治疗与患者进行菌斑控制的难度。如果修复体边缘与牙槽嵴顶间未建立合适的生物学宽度，则会产生炎症，从而导致该处牙周病的发生。最后，修复前牙周治疗如最终未能形成预期合适的软组织外形，那么，形成的凹形非角化邻间区谷状软组织在菌斑堆积时将更容易受到细菌入侵。因此，修复前牙周治疗已成为综合治疗的主要环节。

粘结修复学的出现显著地改变了龋齿及折裂牙治疗中的去龋、牙体预备和修复过程。采用更为保守的预备方法有助于保存大量牙体组织。理论上，此方法可降低根管治疗的发生率，并使对牙周组织的侵犯降到最小，从而减少了修复前牙周手术治疗的必要性，同时也缩小了必要时的手术范围。

在日常临床操作中，相比于传统的治疗方法，此技术具有明显优势：可保存大量牙体组织，减小修复前牙周手术的范围，预后效果长期稳定。

1 临床技术

在完善规程的指导下，对患者进行检查、诊断并制定综合治疗程序。拍摄X线片，必要时制取研究模型。去除牙周及根尖炎症，进行合适的咬合设计。将患者家庭护理的功效最大化。如需要，在修复前对患牙行牙周再生治疗。设计黏骨膜瓣的位置并缝合，通过长软组织乳头的生长确保邻间区牙槽骨的软组织覆盖最大化。

在牙体预备的同时行牙周切除手术。必要时行松弛切口，适当转移颊侧与舌／腭侧半厚黏骨膜瓣。半厚黏骨膜瓣常用于形成均一的骨膜厚度，通过采用骨膜缝合术使颊侧黏骨膜瓣根向复位。众所周知，牙周切除性手术可消除牙周缺损。采用骨成形术修整牙槽骨边缘，建立良好的骨性结构，以助于实现预期软组织的最终康复。

为建立生物学宽度而行骨切除术，切除范围小于其他修复原则中的建议数值。在预期修复体边缘的最根方与牙槽嵴顶间，仅建立2.5mm的生物学宽度。这其中，包括约1.0mm宽的牙槽嵴顶冠方的结缔组织附着，1.0mm的结合上皮附着与0.5mm的龈沟深度。这与文献中的数据形成鲜明对比，文献中建议，为建立必要的牙周附着和龈沟深度，在预期修复体边缘与牙槽嵴顶间应建立3.5～5.0mm的合适生物学宽度。

适当的牙周手术后，预备体及相应修复体边缘均位于龈上。软组织与修复体边缘间的这种关系，使修复体边缘的暴露程度与终预备外形的可控性最大化，优化了取模、粘固、边缘抛光操作过程，也使临床修复医师能更好地把握终修复体的穿龈外形，从而有助于医师确定邻间隙体积，同时有助于患者进行适当的家庭护理。

牙周手术治疗完成的同一天开始进行洞形制备／牙体预备及修复。

洞形预备前，须对患牙进行全面的生物结构评估。包括边缘嵴存在与否、龋损的冠根向及近远中向的伸展范围、颊舌尖的宽度、每个牙尖底部牙釉质的厚度、髓室顶完整与否、牙髓活力状况、余留牙体组织是否存在裂缝，以上评估结果有助于指导洞形预备，可帮助解决洞壁去留及修复体覆盖牙尖与否的问题，从而帮助临床医师选择正确的修复体形式，究竟是嵌体还是高嵌体。

理想的预备体形态应在确保龋损去净的同时保存尽可能多的健康牙体组织，并能兼顾终修复体的形态和延伸。殆面修复材料厚度至少为3mm，如果边缘嵴区有龋侵犯或位于最终牙体预备边缘，则该区修复材料厚度至少2mm。

橡皮障的使用是进行此项技术的前提，固定好橡皮障后治疗方可进行。

去除旧修复体或龋损组织时注意勿侵犯健康牙体组织。洞形预备时，应尽可能多地保存剩余牙体组织，同时简化几何结构，不需制备固位形，并保证所有预备体内部线角圆钝，洞壁轴向外展10°～12°。保留的牙体结构至少为2.0mm，牙尖底部余留牙体结构在活髓牙中至少为2.0mm，根管治疗后牙中至少为3.0mm。行高嵌体牙体预备时，工作尖磨除 2.0～2.5mm，非工作尖磨除1.5～2.0mm。预备体边缘须界限清楚。

临时嵌体的粘结步骤如下：

- Ultra-Etch（Ultradent）酸蚀预备体，采用chlorhexidine作为蛋白酶抑制剂。
- 涂布底漆Optibond FL Prime（Kerr），作用60s。
- 涂布Optibond FL adhesive（Kerr）60s后，获得粘结。
- 光固化60～80s。
- 用Adonis（Sweden & Martina）重建牙体外形。

• 用Imprint II Garant Quick Step Aquasil Ultra（3M ESPE）制取印模。

• 用Fermit-N（Ivoclar Vivadent）制作临时嵌体。

所有材料使用时均参照制造厂商的说明。

若所给单个象限内有1～2颗患牙，则进行冠延长术与牙体预备的同一天可完成修复体的制作与粘结。若多于2颗，则需在牙周手术治疗与牙体预备完成后24～48h内进行修复体粘结。

如治疗前影像检查中发现牙髓坏死，或在洞形预备中露髓，则牙周与修复治疗的同时需行牙髓治疗。另外，如牙本质太薄以致可透过其清楚地看到深部的牙髓组织，就算未发生牙髓开放性暴露，在牙体预备前均须行牙髓治疗。

按照以下程序粘固终修复体：

• 固定橡皮障，去除临时嵌体。

• 用Ice brushes（Sweden & Martina）清洁预备好的窝洞，用精细金刚砂车针精修釉质边缘，对预备好的洞形进行喷砂。

• Ultra Etch酸蚀30s。

• 用Optibond FL粘结剂完成粘结，采用Adonis复合树脂水门汀进行粘固。

• 用同一Adonis复合树脂粘结剂粘固最终的嵌体或高嵌体修复体。

• 去除多余粘固剂。

• 精修修复体边缘。龈上边缘利于临床医师进行观察。

• 去除橡皮障。

• 检查咬合，必要时调整。

• 用Super Polish（Kerr）与Brownie Mini Points（Shofu）抛光修复体。

2 结果

在采用此技术长达10年的过程中，按上文所述诊断、手术、牙髓与修复程序共对2 007颗牙齿进行治疗。所选牙齿包括上下殆尖牙、前磨牙及磨牙（表1）。2 007颗牙中，225颗或在治疗前已行牙髓治疗，或在修复同时需行牙髓治疗（11%）；62颗在修复后需行牙髓治疗（3%）（表1）。

修复后牙齿行使功能期平均为59.6个月。该段时间内，未出现牙体组织或修复材料的断裂，所有的牙齿均无功能异常症状。

患者1

患者上颌可见多处修复体龈下折裂和继发龋（图1a）。去除旧修复体与所有龋损后，在右侧磨牙与第二前磨牙处可见明显的龈下牙体组织缺损（图1b）。固定橡皮障，尽可能完美地进行牙体制备（图1c），并安置临时修复体。行冠延长骨手术，以获得从牙槽嵴顶至预备体的最根方边缘间2.5mm的距离（图1d）。完成牙体制备，制取印模，将临时修复体放回原处。48h内完成终修复体（图1e）。修复后6年X线片示边缘完整，无牙周附着丧失（图1f）。

患者2

右下第一、二磨牙可见明显的累及髓室的大范

表1 治疗前或治疗后需行牙髓治疗的受试患牙

受试患牙	数量	修复后牙髓治疗	修复前牙髓治疗
上颌尖牙	6	–	1
下颌尖牙	2	–	–
上颌前磨牙	417	11	41
下颌前磨牙	252	2	28
上颌磨牙	538	21	67
下颌磨牙	792	28	88
合计	2 007	62	225

图1 a.治疗前，可见多处修复体折裂和继发龋；b.去除原修复体与所有龋损后，龈下受损牙体结构和邻间隙软组织的炎症明显可见；c.固定橡皮障，行牙体制备；d.行冠延长骨手术，以获得从牙槽嵴顶至预备体的最根方边缘间2.5mm的距离，e.固定橡皮障后，手术后48h内完成最终修复体；f.修复后6年，边缘完整，牙槽嵴稳定

围龋损（图2a）。如为使龋损区域与支持牙槽骨在各个方向均获得常规的4mm而行冠延长骨手术，将会累及第一磨牙根分叉处。根管治疗、去龋与基牙预备后，受累牙体组织的龈下延伸范围直观可见，很明显，可发现缺乏修复必需的牙体组织（图2b）。施行牙周冠延长骨手术，以使修复体边缘与牙槽骨嵴顶间在各个方向上均获得2.5mm的距离（图2c）。固定橡皮障，行最终的牙体预备。制取印模，放置临时修复体。在冠延长骨手术及制取印模的当天，完成最终修复体的制作（图2d）。最终修复体的穿龈轮廓可防止软组织堆积，有助于患者进行菌斑控制（图2e）。粘固4年后X线片可见完整冠边缘与稳定的牙槽骨顶（图2f）。

患者3

X线片示患者四个象限内均有广泛继发龋（图3a）。临床观可见，上下颌后牙区银汞及复合树脂修复体周围均已受到侵犯。去除受累修复体及所有龋坏组织，可见左上颌区牙体组织的龈下受累范围

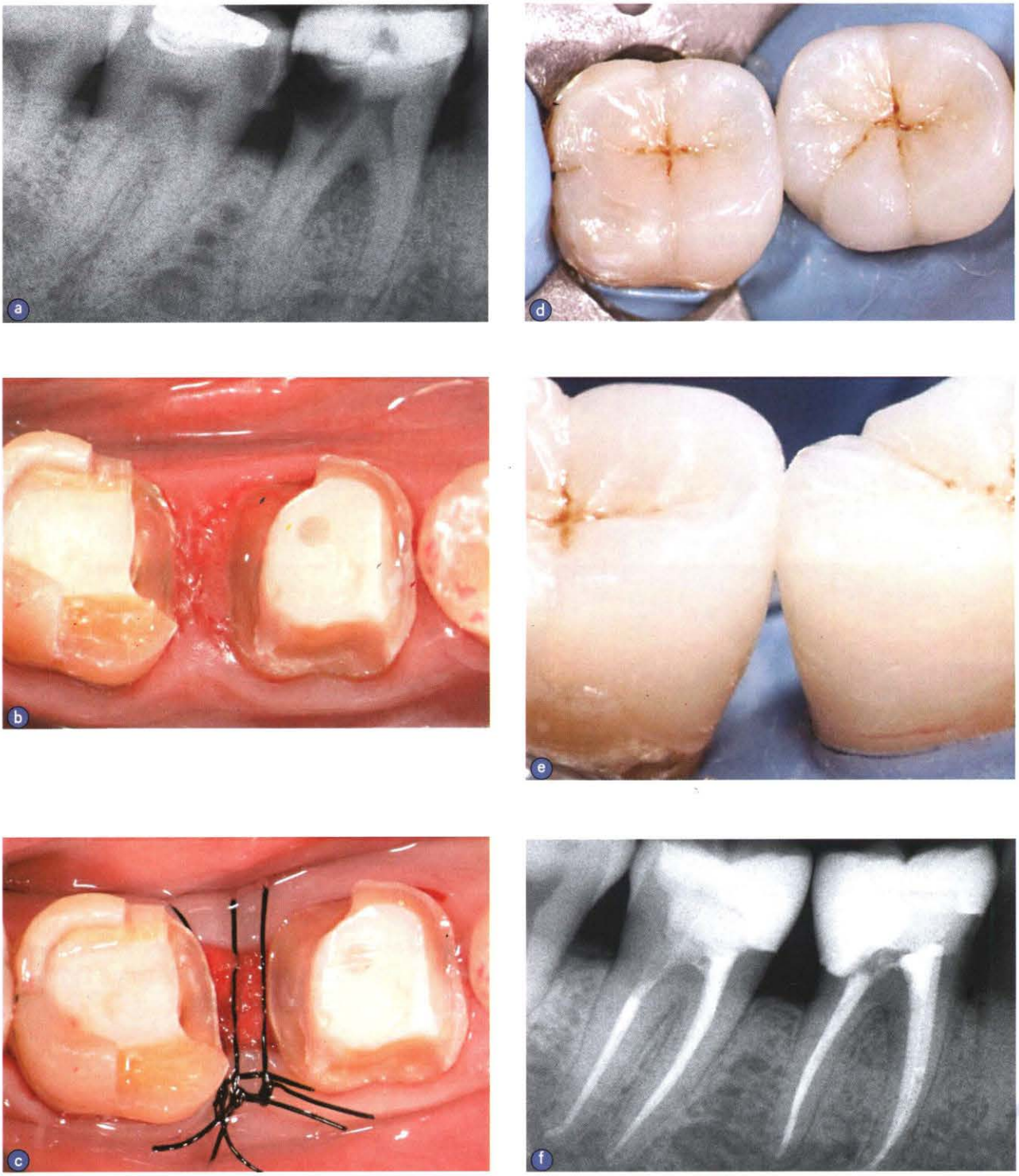

图2 a.下颌第一、二磨牙明显可见累及髓室的重度龋损；b.牙髓治疗、去龋与牙体预备后临床殆面观，可见缺乏修复必需的牙体组织，且邻间隙软组织存在炎症；c.牙周冠延长骨手术；d.手术当天完成最终修复体；e.最终修复体的穿龈轮廓；f.粘固4年后可见稳定的修复体边缘与牙槽嵴顶

（图3b）。预先对左上颌区行冠边缘骨延长手术，制取印模，术后48h内完成终修复体。需强调的是，修复右上颌区时同样需先行手术治疗。上下颌后牙修复后6年，X线片示完整的修复体边缘及稳定的牙槽嵴顶（图3c）。临床观可见这类修复体效果稳定，美学效果优良（图3d和3e）。

3 讨论

相比于传统治疗，本文所述方法具有很多潜在优点。此方法易于执行，可在短期内完成。同时，治疗中修复体边缘的可视性更好，这样便提高了临床医师治疗的舒适度与对修复体的控制度。

相比于传统治疗方法，在修复龋损范围较大的患牙时，此方法可保存大量的牙体组织。Edelhoff

图3 a.X线片示患者上颌两侧后牙区均存在广泛而明显的受累修复体和继发龋；b.去除左上颌后牙区的受累修复体及所有龋坏组织，牙体组织的龈下受累范围及邻间区软组织炎症明显可见；c.修复完成后6年，X线片示完整的修复体边缘及稳定的牙槽嵴顶；d和e.上下颌口内临床观可见修复体美学效果良好

与Sorensen指出，全冠的牙体预备过程中，须去除67.5%~77.7%的牙体组织。当为常规嵌体、高嵌体或部分冠行牙体制备时，仅需去除的牙体组织相应为16%、34%或38%。另外，许多病例中，去除牙体组织的部位对修复的远期成功而言十分重要。通过采用本文中相对保守的牙体预备方法，患牙边缘嵴得以保存，从而避免了被修复材料替代。Sakaguchi，Linn和Messer均指出，当边缘嵴缺失或消失时，在咬合力作用下，出现牙尖变形的可能性极大。这些调查表明，完整的边缘嵴可明显降低牙尖变形出现的可能性，使其趋近于最小值。同理，也改善了患牙的长期预后效果。

此方法的牙体预备更为保守，去除牙体组织较少，使X线片中无根尖病变表现的患牙进行后期牙髓治疗的可能性大大降低。有趣的是，必须注意到，牙体预备后10年内59.6个月的功能期内，那些最初存在广泛性龋损的患牙的根管治疗发生率都很低(3%)。

如果牙齿重建，牙体修复与修复体的粘结过程使用相同的材料，则会降低治疗后牙体与修复材料断裂的发生率。如采用传统桩核组合与全冠修复方法，那么桩核及冠修复体、粘结剂为三种不同材料，它们具有各异的固有弹性拉伸强度与抗压强度。因此，性能的差异将会大大增加牙齿内部出现多方面应力的可能性。

采用本文技术修复时，如因修复后牙髓治疗或修复体断裂而需行修补时，可在不移除修复体的前提下轻松完成修补。

临床经验同样证明，运用此方法治疗“隐裂牙综合征”患者时，疗效显著提高。所用修复材料具有与牙本质相似的弹性。采用此法治疗上述患者，均可见症状改善及症状最终消除，并且修复后可得到长久的稳定性及舒适度。

同样，采用此方法可减少对修复前牙周冠延长术的需求度。牙体预备中对牙体组织的保护越多，对生物学宽度的侵犯就越小，必要的牙周附着组织将有助于更长久地维护牙周健康。值得注意的是，统计发现，当修复体边缘与牙槽嵴顶间距离仅为2.5mm时，大量患者会获得并维持牙周健康状态。在本研究10年的观察期内（平均为59.6个月的功能期），被观察患牙均未出现复发性牙周问题。所有患者的牙周维护周期均为3个月，修复牙与未修复牙均表现出相似的牙周健康状态。

此方法的另一显著牙周优势在于，其在牙周冠延长手术中，降低了根分叉受累的危险性。这一点同样也是保守性牙体预备的结果之一。为建立修复体边缘根方稳定的牙周附着，所需生物学宽度仅为2.5mm，这样就减少了根分叉受累的可能性。

最后，该方法可明显缩短治疗时间，降低患者不适感。如在给定某一象限内仅有1～2颗患牙需修复，那么冠延长牙周手术、牙体预备、印模制取和暂时性修复体均可在同一天完成。如有大量已行或未行牙髓治疗的牙齿需修复，则修复体于手术治疗与牙体预备完成后24～48h内完成。因此显著减少了就诊次数，缩短了治疗时间。

在如今的治疗环境下，口腔医师面临的最大的挑战在于如何选择合理的修复方法及治疗程序，并形成恰当的修复体维护程序。可预期的种植方法仍然影响着治疗方法的制定。单根牙修复时，选择冠延长术、牙髓治疗、桩核增强与全冠修复，还是选择拔牙后单个种植体、基台、冠行修复，临床医师必须仔细权衡每种方法的生物学、物理学、心理学以及经济花费各方面的优缺点。采用此技术可满足良好修复体的制作要求，如微创化修复，很多情况下可使患牙避免进行牙髓及牙周手术治疗等，从而可对临床修复方案的制定产生潜在深刻的影响。

此种治疗方法除具备上述生物学优点，同时也可为患者提供稳定长效的良好美学修复效果，后者也是临床上须考虑的最重要因素之一。