译文

微创途径重建牙周病患牙的功能和美学

A Minimally Invasive Approach to Restore Function and Esthetics in Periodontally Involved Teeth

Andrea Ricci,Federico Forraris.

原载 The European Journal of Esthetic Dentistry,2011,6(1):34-49.(英文)

李文艳 译 胡 建 汤春波 审

摘 要

本研究的目的是在尽量保留天然牙列活力和结构的前提下，消除致病因素，恢复功能和美观。牙周病导致牙周支持组织丧失，可能需要通过夹板固定余留牙以改善它们的稳定度，有时也需要略微修整牙体外形以优化最终的美学效果。对于多数经过牙周治疗的病例来说，部分牙齿缺失是不可避免的，所以经常需要通过修复治疗重建牙列。在修复过程中，常需要对余留基牙进行内科治疗，为修复材料提供必要的空间。

以复合树脂恢复牙齿美观、关闭邻间隙也是一种可供选择的治疗方法，同样可以达到相似的目的。牙周治疗后的牙齿最常见的并发症是临床冠伸长，本文为这类病例功能和美观的优化提供了一种可行的修复治疗方案。本研究采用了一种不同于常规的保守治疗方法，目的是尽可能保持余留牙的稳定性及牙髓活力，并获得最佳的美学效果。

1 牙周治疗患牙的修复

尽管种植修复极大地改变了传统治疗计划，但现在牙周治疗的最佳选择仍然是保留具有良好预后的余留天然牙。

在牙周病易感人群中，通过修复手段恢复的牙齿10年保留率为89%，而在相同人群中种植体的保留率接近84%。至于通过牙周治疗保留天然牙和种植修复哪种治疗方法预后更好，文献尚无明确结论。

牙周治疗后，最为突出的美学问题就是所谓的“黑三角”，它是由临床冠伸长、牙龈退缩、牙齿移位松动、游离龈边缘改变、牙槽嵴吸收、邻间隙组织量改变等问题所导致。

这些美学问题必须通过多学科途径解决，大多数病例的解决都会涉及正畸学、牙髓病学、牙体充填以及修复学。

译者单位 南京医科大学口腔医学院口腔医学研究所
江苏省南京市汉中路136号 210029

治疗计划的实现需要牙医与患者沟通，患者要有充分的心理和经济准备。

另外，如果治疗计划中要求运用修复重建的方法以夹板固定剩余牙列，那么大多数前牙需要接受牙髓治疗，使基牙获得必须的预备量、为修复材料提供足够空间并最终获得良好的外形。当然，这些解决方法要付出很高的生物学代价。

基于以上原因，相对于以修复方法重建基牙以获得夹板效应并改善临床冠形态的方法来说，另一种可供选择的方法就是运用复合树脂。事实上，当存在生理、心理或者经济等限制因素时，向患者提供一种更为简化的治疗方案是必须的。而且较为保守的治疗方法也更加符合微创治疗这一宗旨。

在这些病例中，理想的效果、可预期性以及长期稳定性自然也更难实现。

2 粘结修复技术

目前已有许多牙体粘结方面的研究。这些研究都给出了一致的科学证明，将复合树脂和天然牙体利用现代粘结材料进行粘结是可行的。

在复合树脂修复过程中可以使用不同的粘结材料，但目前金标准仍然是采用经典三步法操作（酸蚀、预处理、粘结）的“酸蚀—冲洗”系统。另外，为了达到较好的效果，尤其是对于牙本质粘结，自酸蚀两步法系统可能是更好的选择（酸蚀性预处理、粘结）。

牙周病患者常常出现牙体长度改变并导致根部牙骨质暴露于口腔环境中，因此经常需要对这些结构进行粘结。已经证实与牙本质粘结相比，牙骨质粘结可以获得相似厚度的混合层。

在操作规范中建议用三步法操作系统（酸蚀、预处理、粘结）。对于牙周病患牙颈部区域的病损，由于这些牙齿已经接受过牙周手术或者非手术治疗，必须强调它们的牙体硬组织特指根部的牙本质，大多数情况下根部牙骨质是不包含在内的。此外，在这一区域能够观察到一种较为硬化的牙本质类型。

许多研究已经证实，粘结树脂进入硬化牙本质的深度比正常牙本质要浅。这种正常牙本质和硬化牙本质的区别导致了现代粘结体系剪切强度从45%下降到20%。

然而值得注意的是，该充填体并没有受到类似Black Ⅳ类龋所受的直接咀嚼压力。此时，如果遵循严格的粘结操作规范，那么在抗力和微渗漏方面就可以取得和Black Ⅴ类洞一样好的充填效果。

既往文献发现最常见的临床问题之一就是由于粘结效能、操作手法以及材料等因素所致的边缘微渗漏。现在有证据表明，不同的粘结剂均可获得良好的边缘封闭。

在粘结和操作过程中，操作区域的隔离和隔湿是必须的，因此建议使用橡皮障。

必须考虑到的另一问题就是这一类型的修复治疗尽量不要涉及牙体预备。此方案使得临床医师能够在真正的微创层面上处理病例，但在另一方面，由于没有明确的边缘完成线，很难避免修复体边缘的悬突。因此，必须很好地控制复合树脂分层堆塑和材料的抛光。

悬突使得抛光困难，进而导致菌斑聚集和牙龈组织炎症。为了避免出现悬突，充填体边缘可以置于龈上或者平龈缘。

非常建议在分层堆塑和抛光阶段使用放大镜，以便对边缘的精确性做到更好的控制。

3 非夹板治疗的临床方案

在牙周治疗结束后，邻间隙的组织量极有可能发生变化，结果会导致“邻接黑三角”的出现。多数时候，牙齿呈现三角形，邻接点非常靠近切缘，这样的形态是患者无法接受的。根据Tarnow’s规则，软组织能否完全充填邻间隙取决于牙齿邻接点至邻接区牙槽嵴顶间的距离。有时因临床冠形态的影响，该距离过长，牙龈乳头充填邻间隙几乎是不可能的（图1－图3）。

这种过大的间隙可能导致发音和美观问题，特别是当患者笑线很高的时候。对于这类病例，改善牙齿外形以及邻接点的治疗方案有两种：一是进行修复治疗，二是需要通过充填途径。显然，为了使修复体获得良好的美观效果并恢复较好的外形，对于这类三角形牙齿，牙髓治疗是必须的。第三种可供选择的治疗是一种可摘的弹性牙龈夹板。这种牙龈夹板的优点是价格较低，并且能在短时间内迅速解决美观不足的问题，但绝大多数情况需要每两年至三年重做一次。这种方案的另一缺点在于它是可摘的。而现在越来越多的患者愿意选择固定修复（图4，图5）。

对于具有这些特征问题的病例，本文所描述的

图1 牙周治疗后的初始状况

图2 腭面观

解决方案是一种直接使用复合树脂的保守治疗方法。

完成所有必要的粘结操作之后，在没有去除任何健康牙釉质的情况下使形态获得了改善（图6,图7）。

根据该方案重塑牙齿外形，使得相邻牙的接触点靠近根方，以便接近邻接区的牙槽嵴顶，根据文献报道该距离应尽量接近5mm（图8，图9）。

与没有经过处理的天然牙相比，这些重塑后的牙齿显得更加突出，可能会干扰口腔健康的维护，但这些问题可以通过牙刷和牙线的合理使用而成功解决（图10）。

建议在治疗后拍摄X线片以更好地评价充填体的合适度（图11），回访对于充填体和软组织状况的评估也非常重要（图12）。

4 夹板治疗的临床方案

当患者出现余留牙动度过大，妨碍咀嚼功能并使舒适度下降时，建议对牙列实施夹板治疗。事实上，虽然接受了良好的牙周治疗和咬合调整，但牙周组织并不能承担咬合力，发生了功能异常。运用复合树脂或者可摘夹板固定牙齿可以避免这些情况发生。

对于牙周附着丧失极为严重的患牙（图13），在改善牙冠形态同时固定余留牙的治疗方案有两种：修复途径或者充填途径。考虑到牙根解剖特点，为了使固定局部义齿最终恢复良好的外形凸度并避免悬突，大多数下颌牙都需要经过牙髓治疗，为修复体提供足够的空间。

图3 过大的邻间隙和黑三角非常明显。治疗的目标是改善美观与发音

图4 充填治疗前的放射影像。牙周治疗后降低但可以接受的稳定的骨水平。埋伏的尖牙将被拔除，拟行种植牙修复

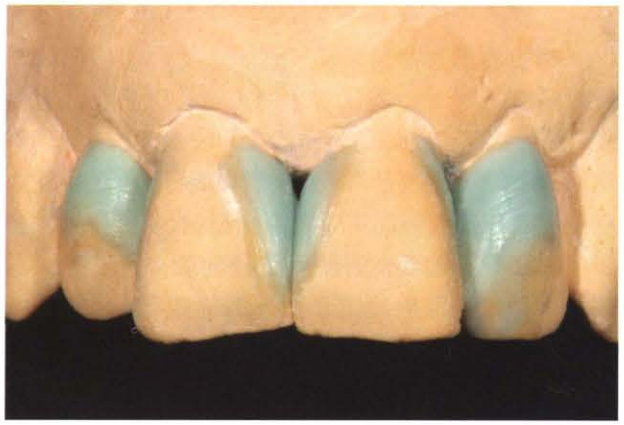

图5 修复治疗前建议制作蜡型，以评估修复后牙冠的外形效果

对于这类患者，一种更好的替代治疗是在不磨除任何牙釉质的情况下运用复合树脂材料改变牙体形态（图14–17）。

使用橡皮障以后（图18），治疗分为两个步骤：在第一步中，牙齿塑形（图19–20），第二步则对余留牙进行夹板固定（图21–22）。

显然，与固定局部义齿相比，上述治疗的美观效果不太理想，但是固定义齿治疗的生物学代价很高。而本研究提供的优化治疗方案并不破坏牙体结构，最大限度保留了牙体组织（图23）。

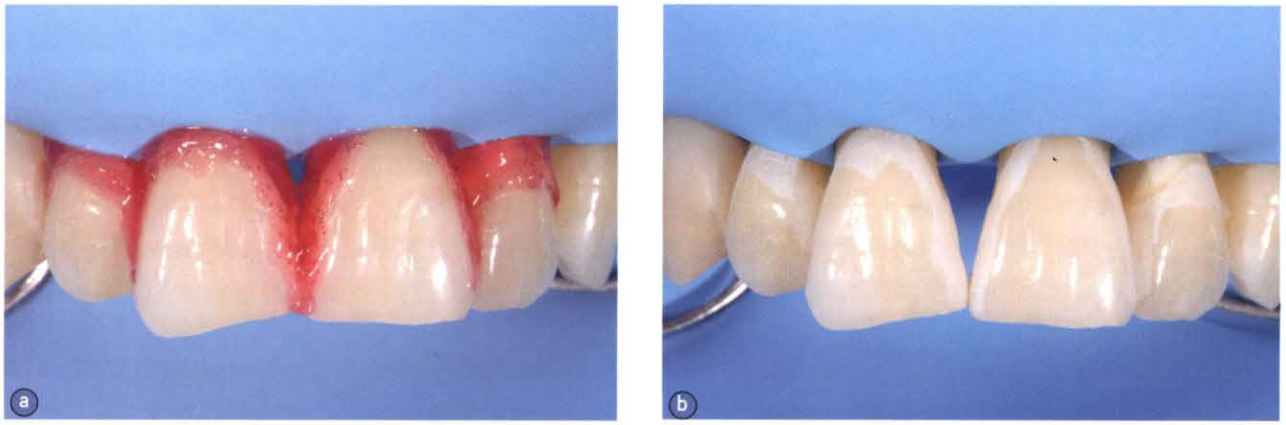

图6 粘结操作（酸蚀＋冲洗系统）局限于邻间隙的硬组织上；建议使用橡皮障

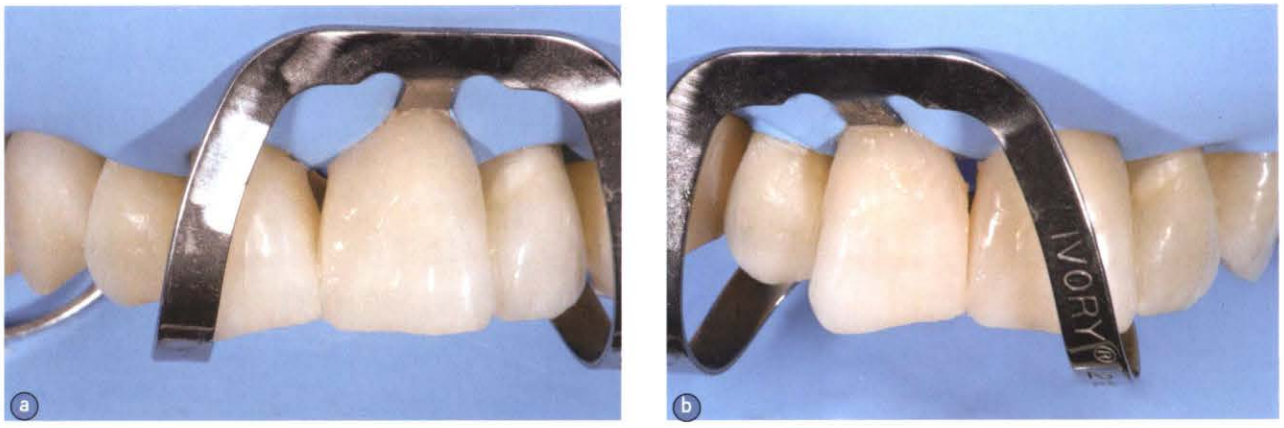

图7　运用牙本质和牙釉质复合树脂进行牙齿塑形（必要时使用成型夹）

图8　最终充填体的不同角度照片

图9 治疗后的微笑观

5 结论

对于已经过牙周治疗且存在“黑三角”的患牙，上述研究提供了一种修复治疗的替代方案（图24–26）。

6 治疗方案的优点

- 最大限度保存了剩余牙体结构
- 保存了牙髓活力
- 费用较低且复诊次数少

图10 尽管增加了邻面凸度，牙线清洁操作仍应得到保障

图11 治疗后的放射影像

图12 治疗后18个月的细节观

图13 非外科牙周治疗后下颌前牙修复前的细节观

图14 治疗前的临床照片。患者有严重牙周的疾病。一个可能的治疗方案是拔除所有上颌牙齿后即刻植入8颗种植体。下颌牙弓的治疗方案为应用粘结性树脂外夹板治疗后即刻行非外科的牙周治疗。上下颌不同治疗方案的选择是基于余留牙齿动度的不同。在第一次治疗时，上颌牙齿为II°松动，下颌牙齿为I°松动

7 治疗方案的缺点

• 操作困难：最主要的问题就是复合树脂在邻接区塑形困难。事实上，改善牙齿邻接形态，保持牙齿的个性特点，并同时获得容易自洁的解剖外形需要操作者有很好的材料操作技能。

• 缺少科学依据支持：尤其是在根部牙本质和牙骨质的粘结方面，希望有更多有关上述充填体临床环境下长期预后的文献支持。目前仅获得了关于V类充填体的数据。

• 美学效果：与固定局部义齿相比较差。对于任何一个病例，如果是晚期牙周患牙，即使使用常规方法也无法取得理想的美学效果。伸长牙齿的外形重建以及复合树脂的颜色整合需要使用者对运用材料的性能极为熟悉，同时还要具备极佳的操作技能。事实上，在没有预备过的牙体上使用修复材料，想要完全避免小瑕疵是不可能的，这些小的缺陷不在放大镜下是很难辨别的。

所有这些缺点都被它的优点所弥补，即能够保持牙齿活力及余留牙的结构。预后不必关注牙齿的保留情况，而应注意充填体应定期更换。

尽管需要关注直接复合树脂修复的技术难度和远期效果，但该方法的确是一种有效的替代方案。

另外，我们支持这种治疗方案主要是由于它保存了天然牙体结构、恢复美观的同时固定了天然牙列、保持了牙齿活力。最后，同样重要的是，该方案患者有极高的认可度。可以说，它将最大限度保存天然牙列这一原则发挥到极致。

图15 下颌牙列治疗前的放射检查

图16 牙周修复治疗后的临床照片。为重建功能与美观，在必要而完善的牙周修复治疗后，预约患者进行严格的支持性牙周治疗，并制定修复计划

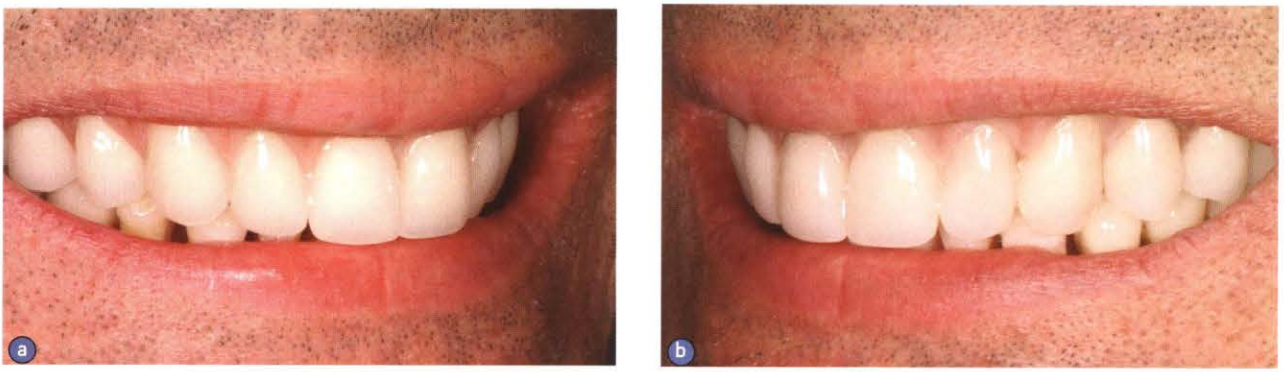

图17 治疗完成后几个月，患者因为感觉到轻微的语言不适和微笑面容的变化，要求关闭下颌前牙的邻间隙。上颌修复后、下颌前牙塑形前的侧面微笑观。下颌牙齿间的黑三角极为明显

图18 橡皮障被两个成型夹固位在远中牙齿上

图19 牙齿塑形及夹板治疗时的粘结操作

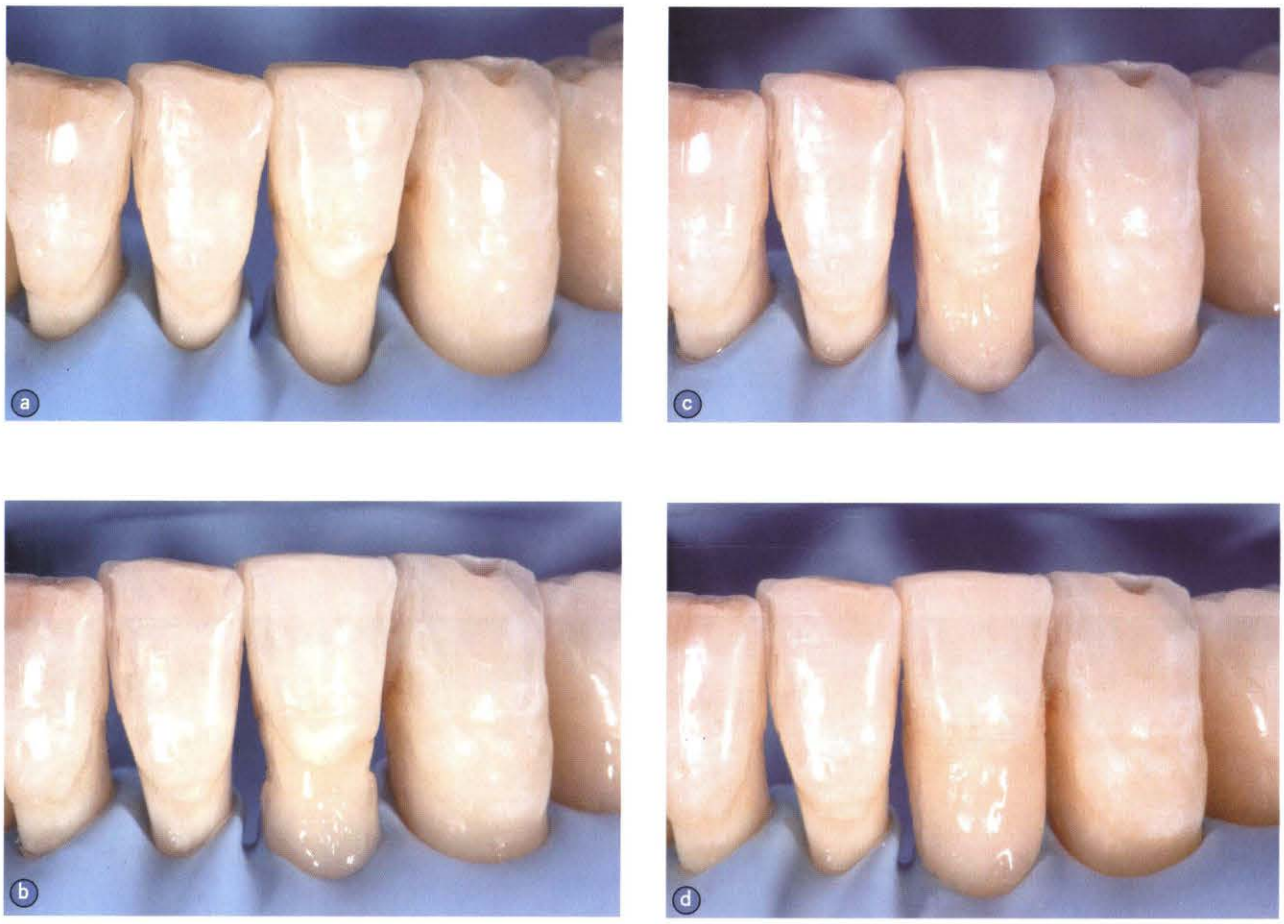

图20 复合树脂直接塑形的分步操作细节

图21 选择下颌牙弓纤维增强复合树脂夹板的型号

图22 夹板固定后的下颌殆面观

图23 下颌前牙直接法复合树脂修复后的照片

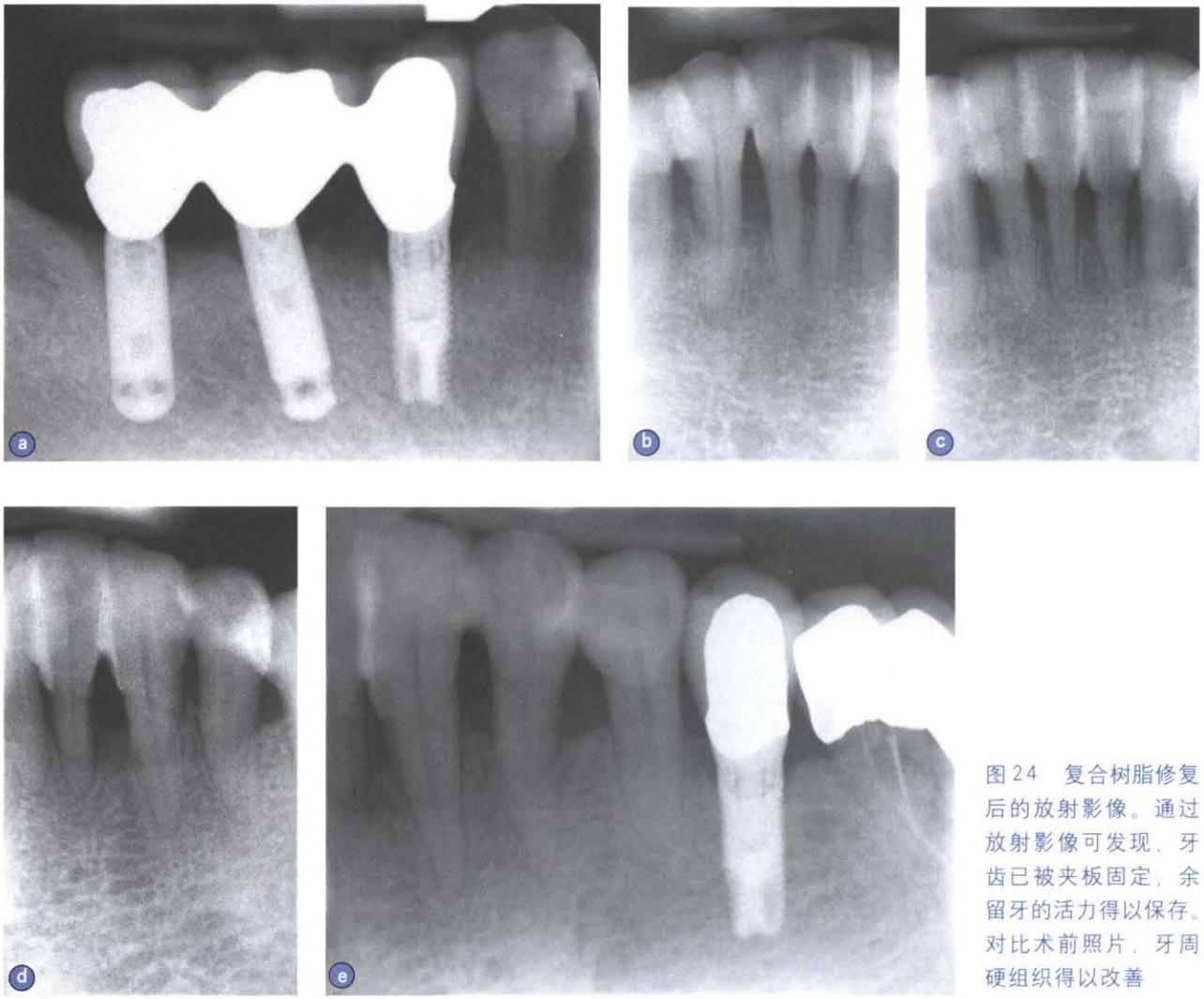

图24 复合树脂修复后的放射影像。通过放射影像可发现，牙齿已被夹板固定，余留牙的活力得以保存。对比术前照片，牙周硬组织得以改善

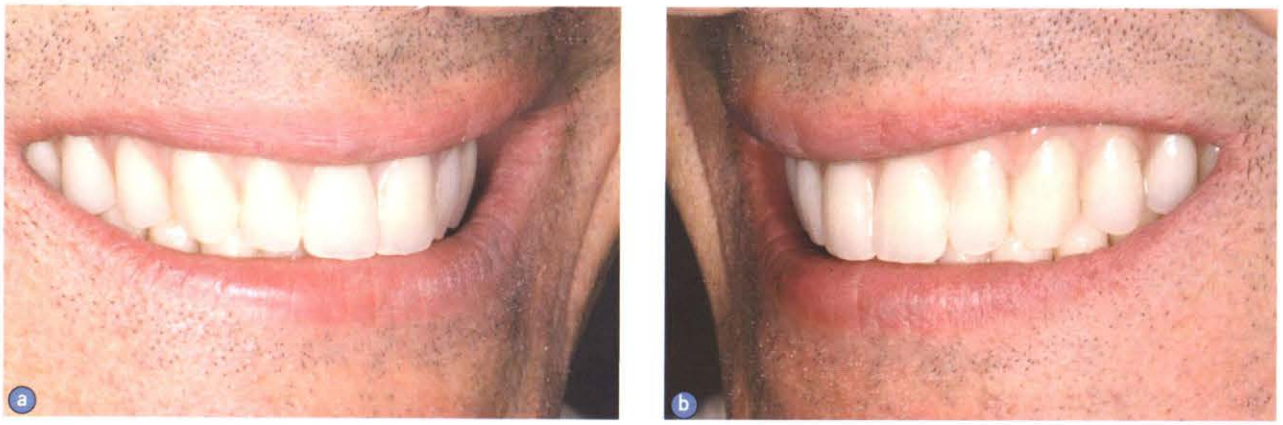

图25 治疗后的侧面微笑观。下颌的黑三角已解决

图26 18个月后随访时下颌前牙的细节观



《口腔颌面种植学词汇》

16开，全彩铜版纸印刷，由国际口腔颌面外科种植学杂志前任主编W. R. Laney 教授组织与主编了英文版，按照英文字母排序，从5 000多条较常出现的词汇里筛选了2 000多条常见词汇予以解释、定义和描述，由中华口腔医学会种植专业委员会组织翻译成中文，林野教授担任主译。这是目前国际口腔种植学界的第一本词汇参考书。本书内容权威规范，具有较高的学术性和参考价值，可以作为现阶段口腔种植学的重要工具书。

主译：林 野；定价：210元；出版日期：2010年5月