剩余齿槽嵴高度为 3 - 5mm 患者的上颌窦提升同期种植术

Augmentation Grafting of the Maxillary Sinus and Simultaneous Implant Placement in Patients with 3 to 5mm of Residual Alveolar Bone Height

Michael Peleg, Ziv Mazor, Arun K. Garg

原载 Int J Oral Maxillofac Implants 1999; 14: 549 - 556. (英文)

邵 勇 译　林 野 校

摘要　本研究用于评价植骨前上颌骨后部齿槽嵴高度小于 5mm 患者的上颌窦提升同期种植术的疗效，尽管这种方法基于过去的经验曾不被推荐使用。共有 160 个羟基磷灰石表面喷涂的种植体被植入齿槽嵴高度为 3 - 5mm 的 63 名患者的 63 个上颌窦中。患者在固定修复后被追踪观察 2 - 4 年。术后未发现有上颌窦的并发症。术后 9 个月暴露种植体，临床和放射学检查没有证据表明种植体周围有齿槽嵴的吸收。从植骨区取得核心骨块进行组织学检查，显示已形成了骨结合并有高度的细胞构成。在随访中患者的种植修复体都保持了稳定 。这些发现表明，术前齿槽嵴高度小至 3mm，利用羟基磷灰石喷涂的种植体和自生骨，采用一步式手术方法行上颌窦提升同期种植是可行的。

对于种植外科医生来说有效恢复一个全面萎缩的上颌窦是一个棘手的问题。由于上颌骨后部齿槽嵴骨量不足和上颌窦持续的气腔化形成低密度的骨床，在上颌骨后部缺牙区难以植入种植体。对大多数此类患者可以通过在上颌窦底植骨增加齿槽嵴高度来克服这一问题。这一方法可以为种植和随后的修复提供充足和良好的骨质。上颌窦提升和植入种植体可以通过一步或二步手术完成。在一步式中，上颌窦提升的同时在植骨区植入种植体。在二步式中，只有在确定上颌骨后部植入区已形成足够厚的骨后才植入种植体。基于临床经验大家一般认为，齿槽嵴高度大于 5mm 可保证种植体稳定才可以采用一步式手术。如果局部骨高度小于 5mm，则被认为不足以保持种植体机械稳定性，因而建议对这种患者采用二步式手术方法。

译者：北京医科大学口腔医学院
北京海淀区白石桥路 38 号　100081

本回顾性研究目的是对植骨前上颌骨后部齿槽嵴高度为 3 - 5mm 的患者采用一步式方法的疗效进行评价。

材料和方法

患者群体　研究人群为 40 - 75 岁的 63 名由作者诊治的患者。在患者选择以前他（她）的病史被仔细评价。吸烟被认为是治疗的禁忌症。对患者进行全面的齿科检查，包括全口曲面体层、上颌窦 X 线片和齿科 CT 扫描片（Dentascan, General Electric, Milwaukee, WI），用于确定上颌骨齿槽嵴的高度（图 1a、b）。种植体植入的位置根据将来修复情况决定，而不考虑何处骨的厚度最好。上颌窦底和上颌骨后部齿槽嵴高度为 3 - 5mm 是纳入本研究的先决条件，如表 1，23 名患者骨的高度为 3mm，18 名为 4mm，22 名为 5mm。

术前评价和准备　在口腔检查中确定好窦底位置和

手术入路。估算颌间距离确定将来在此部位修复的可能性。通过临床检查,CT 扫描和根尖 X 线片看是否有活动性病变或异常存在(如急性上颌窦炎,残根,息肉,肿瘤,上颌窦腔中的囊肿),这些疾病只有在治愈以后才进行手术。不需要活检。存在这类疾病的患者不纳入研究。术前 2 - 3 天和术后 5 - 7 天预防性使用对需氧菌和厌氧菌有效的抗生素 [Augmentin(阿莫西林 + 克拉维酸)500mg, 一天 3 次]。

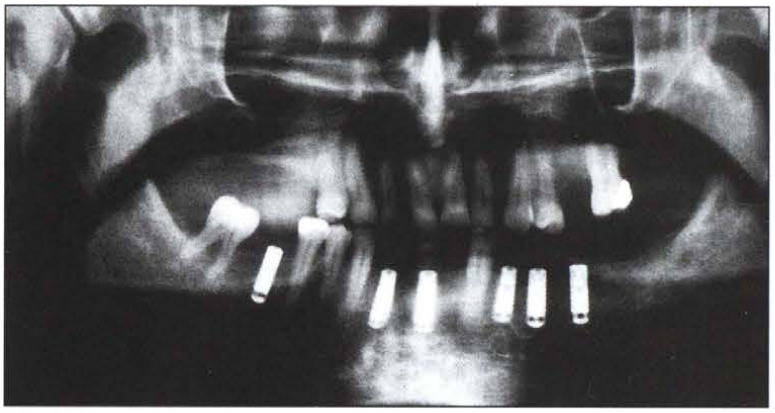

图 1a 用全口曲面断层片确定每位患者上颌骨的齿槽嵴的高度

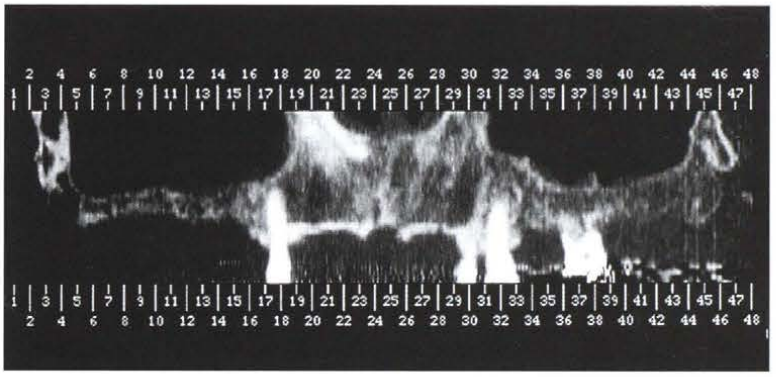

图 1b 用齿科 CT 扫描片确定每位患者骨的高度

外科手术 手术在牙科诊室中进行,采用含有止血作用的血管收缩剂的局麻药局部麻醉(2% 利多卡因加 1:100 000 的肾上腺素)。上颌骨和双侧下颌骨阻滞麻醉以确保上颌骨术区和下颌颏部取骨区的麻效。

上颌窦提升技术 采用如 Kent 和 Block 描述的改良 Caldwell - Luc 上颌窦提升技术。在缺牙区的齿槽嵴顶偏腭侧作水平切口,切口范围超过截骨区并且有足够的和理想位置的附着龈。切口向前延伸超过上颌窦的前缘。在颊沟处作垂直切口以利于翻起全厚粘骨膜瓣及保证软组织瓣能关闭暴露的骨组织。翻起的粘骨膜瓣应高于颧牙槽嵴以完全暴露上颌骨的侧壁。尽量少翻起种植体周围的骨膜以维持齿槽嵴的血供。翻起的骨膜应高于上颌骨侧壁开窗水平。

上颌骨侧壁暴露后,用一个大扭矩、低转速、带有球钻的直手机在大量生理盐水冷却下,以每分钟 2 000 转速度在上颌窦侧壁上磨出一个椭圆形的轮廓。当入路被勾画出来后,继续用钻以点磨式形成截骨线直至看到窗口周显蓝色,这表明已到达下方的 Schneiderian 膜(图 2a)。小心不要穿透这层膜。骨岛用钝工具轻轻地剥开,直至看到其活动以确定已从椭圆形截骨线处游离。

完成截骨后,将椭圆形的骨岛向上向内推使之旋转进入上颌窦腔为植骨和种植体提供足够的空间(图 2b)。上颌窦底没有发生改变。

植入骨的来源 所有病人都采用自生混合性骨,它由 50% 取自下颌颏部的膜性骨和 50% 的脱矿后的同种移植干冻骨(DFDBA)。

在口内作下颌前庭沟尖牙到尖牙的切口,必要时可辅以垂直松弛切口。翻起全层粘骨膜瓣。辨认并分离出颏神经和颏孔。

在持续水冷却条件下用#14 直钻在下颌颏部取得单层皮质骨块。用钻磨除时尽量避免损伤下颌牙根和颏神经。用骨凿取下块状骨。电凝止血以尽量减少使用骨蜡。当取得足够骨量后(术前估算确定),取骨区减张双层缝合。粘骨膜瓣用 000 缝线缝合。

在取得足够的自体骨后,将骨块用小骨磨磨成颗粒并在生理盐水中以 1:1 比例混入 DFDBA。多余的盐水用 4×4 英寸的纱布过滤去。将混合物置于 1ml 注射器中放在一边备用。

一步式上颌窦提升和种植体植入法 种植部位用导向钻预备。在此过程中注意保护上颌窦粘膜。种植部位预备完成后,剪开装有混合性植入骨的注射器的头

表 1 参与研究患者的资料

患者	年龄（岁）	性别	种植体数目	种植体长度（mm）	剩余齿槽嵴高度（mm）
1	48	女	3	15	4
2	51	女	2	15	5
3	62	女	3	15	4
4	54	男	3	15	3
5	47	男	2	15	5
6	46	男	3	15	5
7	42	女	3	13	5
8	44	女	3	15	3
9	50	女	3	15	3
10	46	男	2	15	4
11	60	女	3	15	3
12	50	男	2	15	4
13	44	女	3	15	4
14	50	女	3	15	5
15	64	女	2	15	5
16	40	女	2	15	4
17	48	女	2	15	5
18	46	男	3	15	4
19	42	女	3	15	3
20	63	女	3	15	3
21	40	男	3	15	5
22	46	女	3	15	3
23	52	男	2	15	4
24	49	女	3	15	3
25	64	女	2	15	4
26	40	女	2	13	5
27	44	女	3	15	3
28	59	男	3	15	3
29	50	女	2	13	4
30	49	女	3	15	3
31	46	女	4	15	3
32	56	女	2	15	5
33	52	女	2	15	5
34	55	男	2	13	5
35	75	男	3	15	4
36	68	女	2	15	4
37	46	女	3	15	3
38	47	女	3	15	3
39	50	女	3	15	5
40	52	女	3	13	5
41	46	女	2	15	3
42	49	男	2	13	5
43	61	女	4	15	3
44	71	女	3	15	4
45	60	女	3	15	3
46	68	女	2	15	4
47	57	女	3	15	5
48	50	男	3	15	3
49	48	女	4	15	3
50	49	女	3	13	5
51	60	女	2	15	5
52	41	女	3	15	5
53	52	男	3	15	4
54	54	女	2	15	3
55	60	女	3	15	5
56	42	女	2	15	3
57	44	女	2	15	3
58	46	女	3	15	4
60	64	女	2	15	3
61	57	女	2	15	5
62	58	女	1	15	5
63	43	女	1	15	4

部，将植入骨“推射”到上颌窦中，并将它向近中壁压实。当上颌窦近中部分植入骨以后，将长 13 – 15mm 羟基磷灰石（HA）喷涂的柱状种植体（Sulzer Calitek, Carlsbad, CA）植入牙槽嵴及提升后的上颌窦中（图 3）。最初将种植体植入到长度的一半，然后将骨放置于种植体之间和根尖。注意保持种植体合适的位置防止对随后的修复不利。而后将种植体完全植入上颌窦中，种植体暴露的部分（侧面）用混合骨压实。尽力使混合骨与种植体表面紧密接触。上颌窦颊侧窗用一块片状骨盖住充当防止骨吸收的屏障。植骨及种植体上方的粘骨膜瓣用 000 缝线缝合。

术后护理　告诉患者二周内不用鼻子吹气，应张嘴咳嗽和打喷嚏。其他术后医嘱有术区压迫，冷敷，抬高头部，注意休息。可用止痛药控制疼痛和不适。术前预防性使用的抗生素，术后继续使用 5 – 7 天。每位患者平均 9 个月种植体形成骨结合。在这个过程中可以使用经软衬调改后的旧义齿。由于取骨区位于口内，一般需要 1 – 2 周的恢复期，在这以后调改过的旧义齿往往可以获得较好的固位。

在种植体暴露时评测种植体的稳定性和齿槽嵴的吸收情况（图 4），以及检查患者主诉疼痛和不适的严重程度和病因。用全口曲面断层片、根尖片和齿科 CT 扫描来评价种植体周围骨支持情况。

结果

三年中（1993 – 1995）将 160 个 HA 喷涂的种植体植入到 63 位病人的提升后的上颌窦中。负重后随访 23 – 48 个月，平均 31 个月。63 位患者术后没有发现上颌窦并发症（如上颌窦充血，植骨感染，伤口愈合不良）。5 位患者由于取骨过程中损伤神经分支导致感觉异常，这一过程术后持续了 6 – 8 个月。

在种植体植入后平均 9 个月时暴露，没有发现种植体周围有牙槽骨的吸收。所有种植体临床上形成骨结合，X 线检查可见骨致密影。上颌窦提升后 9 – 10 个月暴露种植体时取核心骨块（图 6）。总共获得 120 份骨块。对 63 位患者的每一个种植体周围的核心骨块进行组织学检查，发现形成了高度细胞构成的骨板，扁平状成骨细胞环绕以肥大的骨细胞。一些无活性的骨组织周围可见活性骨。在随访的 2 – 4 年中所有 63 位患者的种植修复体保持稳定，没有种植体脱落。

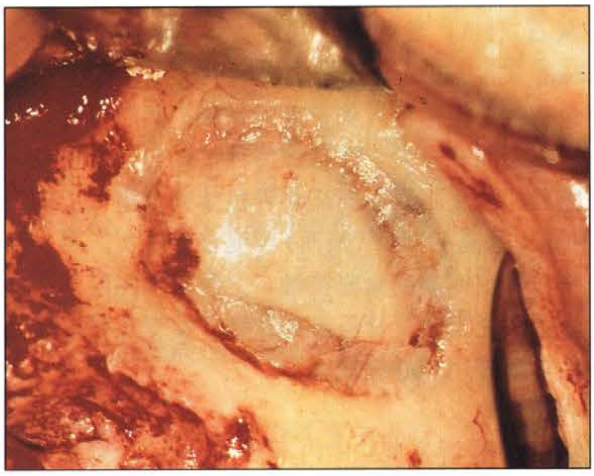

图 2a 在上颌骨侧壁磨成椭圆形截骨线作为入路。示开窗部位为浅蓝色，表明下方为 Schneiderian 膜

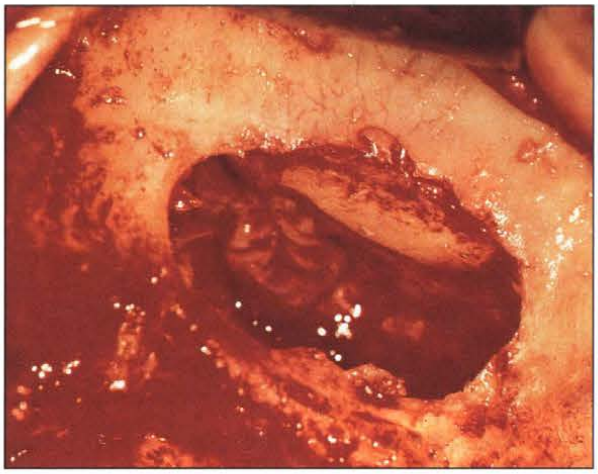

图 2b 完成椭圆形截骨线后，将骨岛向上向内推使之旋转进入上颌窦

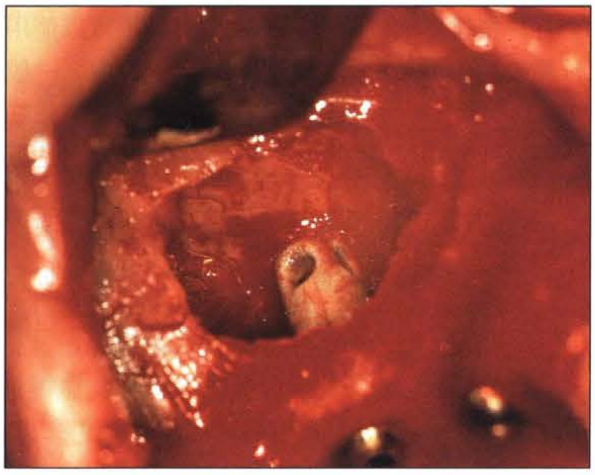

图 3 将 13 到 15mm 长的种植体一半植入提升后的上颌窦中

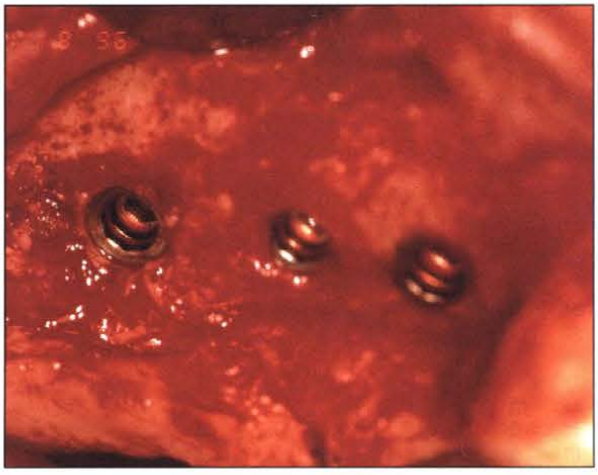

图 4 9 个月骨结合后，暴露种植体。种植体没有临床动度

讨论

研究结果表明，对于植骨前齿槽嵴高度为 3 - 5mm 的患者采取一步式上颌窦提升同期植入 HA 喷涂的种植体是可行的。

上颌窦提升技术最初在 70 年代由 Tatum 和他的同事发明。初期采取从齿槽嵴顶进入到上颌窦的入路。后来，发展成改良的 Caldwell - Luc 术式，即从上颌骨侧壁开窗，并用截下的骨壁抬起上颌窦粘膜。自生骨放置于上颌窦的下三分之一。这一方法为上颌窦后部提供了足够的骨量，从而可以采用各种种植方法。在 1980 年 Boyne 和 James 报道了类似的外科方法，并证实在上颌窦中植入自体骨髓和松质骨后，上颌窦具有成为骨形成中心的潜能。1984 年 Misch 改良并发展了上颌窦提升和植入刃状孔种植体技术，并在一次手术中完成。近年来，对上颌窦提升的各种植入物进行组织学和组织形态学的研究，表明含有自体骨的植入物更适于早期种植，因为其愈合较快。更理想的植入物、种植体和种植技术还处于研究和讨论之中。

自 80 年代中期，提出了各种适于种植的上颌窦提升植骨技术。手术方法因手术入路，植骨成份和部位，种植体材料不同而各不相同。决定一步或二步术式的指征得到了共识。如前所说的建立在大量实践经验的指征为，任何齿槽嵴高度小于 5mm 的患者采用二步式，

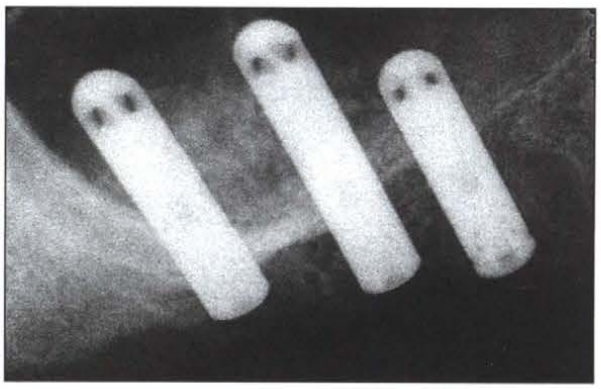

图 5a　X 线片示种植体形成了充分的骨结合。X 线可见高密度骨的影像，这是研究的所有病例的典型表现

图 5b　CT 扫描示研究中同期植入的种植体具有良好的骨支持

而齿槽嵴高度在 5mm 以上的患者采用一步式。

在二步术式中，上颌窦中植入预期高度的混合骨后（如同一步式），粘骨膜瓣复位，切口用不可吸收线间断缝合。植骨后将近 6 个月，骨成熟后，将种植体植入根据种植系统确定的原定术区。 这样，在 6 个月的骨结合阶段之后，暴露种植体并进行冠桥修复。一步式的优点是减少了外科治疗的时间，在愈合过程中种植体周围的植入骨同时发生了硬化，因而减少了患者的手术和愈合时间。在同期植骨和种植术 6 到 12 个月后，大多数病人都可以带上固定的种植修复体。

在过去的 10 年中，上颌窦提升种植术得到显著的发展，它已发展成为上颌窦后部严重萎缩患者治疗的最佳选择。许多作者已经报道了一步式和二步式方法较好的初步效果。

结论

鉴于植骨前齿槽嵴高度仅 3 - 5mm 的患者采用一步式手术同期植入 HA 喷涂的种植体取得了满意的效果，这使大量的患者可以采取上颌窦提升并同期在此植入种植体。这一方法使牙科医生可以更灵活的根据各个患者不同情况选择最佳手术方案。

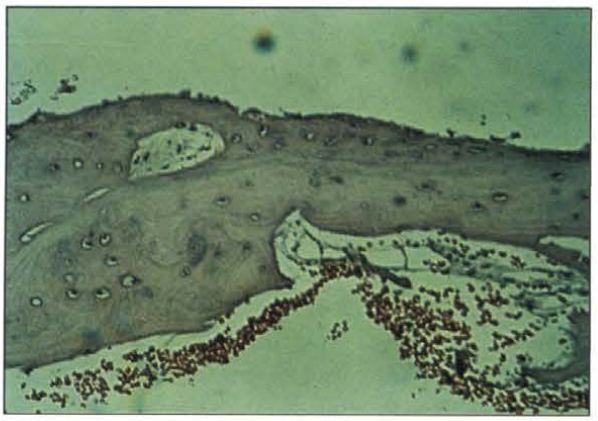

图 6　核心骨块组织学显示高度细胞构成的层状骨形成，扁平状成骨细胞周围环绕以肥大的骨细胞