译文

与骨内种植相关的术中及术后罕见并发症

Review of Unusual Intraoperative and Postoperative Complications Associated with Endosseous Implant Placement

Laura Wanner, Gwendolin Manegold-Brauer, Hans Ulrich Brauer

原载 Quintessence Int, 2013, 44(10): 773-781.（英文）

张 玺 译 宿玉成 审

摘 要

目的：与牙科种植手术相关的常见并发症已经得到了公认，并且通常会在知情同意的过程中告知病人。对于一般的牙科医生、牙周病学家和口腔颌面外科医生来说，也应该熟悉那些不常见的并发症。本综述收集了该外科程序的罕见并发症，并且所呈现出的罕见并发症都来自于个案病例报道。**方法和材料**：研究定位于美国国立医学图书馆和考克兰图书馆的电子数据库进行系统检索。检索关键词包括以下术语："种植""牙科""口腔""并发症""不常见的"和"稀有的"。有关文章的参考文献要进行复核。另外要求是在过去15年内发表的英语和德语的文章。**结果**：鉴别出了17个不同的罕见并发症。大部分的研究报道了以下5种：不可逆性神经损伤、邻牙损伤、出血过多导致口底血肿、下颌骨骨折和种植体移位于上颌窦。良性阵发性体位性眩晕和虾蟆肿是零星报道。其他10种并发症在我们检索到的文献中仅仅被描述过一次。**结论**：不常见的并发症是具有挑战性的。对牙科医生来说，意识到所有可能的并发症且早期辨别它们是很重要的，以便保证立刻进行充足的治疗。

关键词 并发症；种植牙；稀有的

译者单位 北京国际牙种植科技培训中心 北京昊城口腔诊所
北京金融街广成街4号金宸国际公寓2-2-303 100033

1 引言

在过去几十年，口腔种植已经成为一种被广泛接受的治疗方法，而且具有可靠的长期疗效。尤其是在过去 10 ~ 15 年每年植入的种植体数量大幅度上升。众所周知，并发症产生于外科手术。在工业化国家，医疗纠纷的数量也与日俱增。在牙科学中，种植治疗、口腔外科和修复重建治疗是医疗事故的主要领域。与牙种植位点相关的手术并发症分布范围是从轻度的不良反应如疼痛肿胀等到很严重的不良反应如神经损伤和过多出血等。严重的和那些频繁在文献中描述的并发症会出现在手术中。它们可能源于计划不足和种植体污染。种植体污染可能是因为操作不当、植入方向错误或手术程序本身。现在，气体栓塞导致死亡是一个我们所熟知的并发症，而其源于与内部灌注种植钻相匹配的气水混合冷却剂的不正确使用。一般而言，轻度并发症是指不需要进一步治疗就能恢复。重度并发症是指需要进一步治疗且有可能导致不可逆的后果。与口腔种植手术相关的常见的术中、术后并发症及不良反应见表 1。

然而，对于一般的口腔医生，牙周病学家和口腔颌面外科医生来说，熟悉所有可能的并发症是很重要的。一方面有助于术前医患沟通，另一方面罕见并发症也需要早期鉴别，以保证及时进行充分的治疗。在本研究中，发生率在 0.5% 以下的并发症才被称为罕见并发症。本综述的目的是概括与口腔种植手术相关的罕见并发症。

表 1 与口腔种植手术相关的常见的术中术后并发症及不良反应

常见并发症	轻度并发症	重度并发症
术中并发症	出血	缺乏初期稳定性
		开裂或开窗
		出血过多
		植入位置不当
		下牙槽神经的可复性损伤
		舌神经的可复性损伤
术后并发症	出血	局部感染
	血肿	种植体尖周病损
	疼痛	
	肿胀	

2 方法和材料

研究定位于美国国立医学图书馆和考克兰图书馆的电子数据库进行系统检索。此外，关键文本、参考文献和相关领域的综述则进行手工检索。关键词包括“种植”“牙科”“口腔”“并发症”“不常见的”和“稀有的”。为了收集所有重要的研究，要对所检索到的研究的参考文献进行复核。

2.1 纳入标准

需要满足以下条件才能入组：①研究必须涉及与口腔种植位点相关的术中或术后并发症。②发表时间在 1998 年 1 月 1 日至 2013 年 1 月 1 日。③文章语种必须是英语或德语。

2.2 排除标准

①术后是指手术后 4 周之内。因为本综述的目的是为了揭示与手术程序明显相关的并发症，所以更晚出现的并发症则被排除。②排除关于颧骨种植体和正畸微型骨钉种植体的病例报道。

3 结果

本次文献检索鉴别出了 17 种不同的罕见并发症。不同的并发症报道的频率不一样。其中有 5 种被频繁报道，并且被大家所熟知，尽管它们也不常出现。还有两个在少部分病例报道中被描述过。剩下 10 种仅出现在某单一病例报道中。

大部分研究都报道了以下 5 种不常见的并发症：不可逆性神经损伤（下牙槽神经和舌神经）、邻牙损伤、出血过多导致口底血肿（伴随或不伴随气道狭窄）、下颌骨骨折和种植体移位于上颌窦。

少部分（≤ 6）文献报道了良性阵发性体位性眩晕和虾蟆肿。

此外，以下 10 种并发症只是单一病例报道：种植体移位于蝶窦、种植体移位于颅前窝、 种植体下颌骨内移位、螺旋钻碎片移位于颏下间隙、窦膜巨大穿孔、神经性疼痛、难治性骨髓炎、窦底内提升后严重出血（transcrestal technique）、窦出血、可能的钛过敏。

所有报道的罕见并发症见表 2。所有这些并发症是很严重的并且需要进一步治疗的。

单一病例报道的 10 种不常见并发症详见表 3。

表 2 与口腔骨内种植位点相关的全部罕见并发症

罕见并发症	严重并发症
术中并发症	邻牙损伤
	螺旋钻碎片移位于颏下间隙
	种植体移位于上颌窦（伴随或不伴随窦穿孔）
	种植体移位于蝶窦
	出血过多
	窦膜巨大穿孔
	不可逆性神经损伤（下牙槽神经，舌神经）
术后并发症	良性阵发性体位性眩晕
	种植体移位于颅前窝
	种植体移位于上颌窦（伴随或不伴随窦穿孔）
	口底大范围血肿，伴或不伴随气道狭窄（出血来自舌下动脉 / 刻下动脉 / 下颌舌骨肌动脉）
	下颌骨骨折（发生于萎缩的下颌骨或与下牙槽神经移位术有关）
	神经性疼痛
	下颌骨周围脓肿和难治性骨髓炎
	虾蟆肿
	窦底内提升后严重出血
	窦出血
	牙髓坏死
	钛过敏（?）

表 3 个案报道的不常见种植并发症

研究文献	并发症	部位（FDI）	种植体数目	性别 / 年龄	治疗方法
Cascone 等	种植体移位于颅前窝	左上颌区	1	男 /50	用鼻内镜取出，生物工程筛网（tutopatch）覆盖，取自中鼻甲的黏骨膜瓣移植
Doh 等	种植体下颌骨内移位	46	1	女 /54	取出种植体，填充胶原蛋白和胶原骨移植材料
Du Preez 等	钛过敏（?）	两颏孔间区域	6	女 /49	取出所有种植体
Felisati 等	种植体移位于蝶窦	26	1	女 /45	用鼻内镜取出
Friedrich 等	螺旋钻碎片移位于颏下间隙	下颌	1	男 /63	紧急取出碎片
Hong 和 Mun 等	窦出血	左上颌区	1	女 /54	前后鼻腔填塞，紧急手术
Jensen 等	窦底提升术后严重出血（transcrestal technique）	15	1	女 /70	抗生素，引流，住院治疗
Kesting 等	下颌骨周围脓肿，难治性骨髓炎	33	2	女 /61	引流，大剂量静脉注射抗生素，一侧下颌骨切除术，用游离腓骨瓣重建部分下颌骨
Kim 等	邻牙损伤	35–37	3	男 /55	根管治疗术结合根尖切断术
Kim 等	窦膜巨大穿孔	16，17	2	男 /46	带蒂颊脂垫移植
Leckel 等	神经性疼痛	36，37	2	男 /56	取出种植体

4 讨论

4.1 不可逆性神经损伤

众所周知，一个非常严重且典型的罕见并发症是下颌后部植入种植体后出现感觉改变（下牙槽神经或舌神经）。根据神经损伤的程度不同，感觉改变的程度也会从轻度的感觉异常到完全麻木。神经损伤可能是暂时的，可以控制的或者在特定情况下是不可逆的。神经损伤的可能原因包括皮瓣设计欠佳、创伤性皮瓣反应、意外性神经内感染、隆起皮瓣牵拉颏神经、骨切开术的渗透和种植体进入下颌神经管压迫神经。

现有的许多治疗策略是在种植手术期间怎么避免医源性神经损伤。例如，Greenstein 和 Tarnow 强调，在手术长期间要核实颏孔的位置和评估颏孔区颏神经前环的存在情况。此外，他们建议在种植体与神经的冠方之间留出 2mm 的安全区域。他们还建议先用全景片和根尖放射线片或者是 CT 来清晰地显示下牙槽神经的位置。安全区域确定后，就可以在颏孔前、后、上区域植入种植体。

4.2 邻牙损伤

在口腔种植中邻牙损伤是众所周知的罕见的严重并发症。然而根据搜索标准仅仅只有一篇文章提到，这显然说明了邻牙损伤虽然是众所周知的并发症，但是却很少被报道。受到影响的牙齿可能需要以下治疗方法：牙根周刮治术、根管治疗术、根尖切除术或者拔除。为了阻止这种意外的发生，Kim 指出了运用诊断程序的重要性，如放射照相技术或研究模型分析。选择合适尺寸的种植体固然重要，但同时在钻洞时也要注意邻牙纵轴的方向。

4.3 口底严重血肿或其他严重出血

大量的研究发现，下颌种植体植入过程中发生严重出血会导致术后出现口底大范围血肿。在少数病例中甚至报道了气道狭窄，2 个病例描述了损伤上牙槽后动脉后上颌窦大量出血。

例如，Niamtu 报道了一个舌下动脉出血和血肿导致几乎致命的气道狭窄的病例。出血的原因是下颌骨下缘上方舌侧壁穿孔。在大部分的病例中大量出血会很快导致口底肿胀，但是 Dubois 等报道了一个在颏孔间区植入两颗种植体 7h 后出现血肿的病例。舌下动脉非常邻近骨膜，这也可以解释为什么即使是很小的穿孔也可以引起严重出血。

更多的研究报道来自于颏下动脉和下颌舌骨肌动脉的严重血肿。在后面的病例中则是只有结扎面动脉才能有效阻止血肿。

为了避免血管并发症，口腔医生应该清楚自己的手术技术和了解病人的解剖。对于出现血肿的病人，最先要处理的是气道狭窄。当并发症如急性血肿出现的时候应该早期鉴别和干预。

4.4 下颌骨骨折

下颌骨骨折是口腔种植手术的不常见的严重并发症，在文献中也是零星报道。例如，Almasri 和 El Hakim 描述了一个病例：一位 77 岁的女性患者，其萎缩的下颌骨前区种了 5 颗种植体来支持覆盖义齿，在下颌第一前磨牙区种植体的远中发生了骨折。另外，下颌骨骨折有可能导致非常严重的后果，如骨髓炎、感觉异常、畸形愈合、不愈合及长期功能和营养障碍。增加取自髂骨的骨移植量和二期植入更多的种植体可能是治疗下颌骨骨折的好方法。

Karlis 等报道了一个病例：一位 67 岁的男性患者，在接受了下牙槽神经移位术同期植入 2 颗种植体后发生了下颌骨骨折及右侧下唇和颏部感觉异常。在这个病例报道中，需要取出 2 颗种植体，清除骨折断端的死骨，复位，用 2.7mm 的 7 孔钛板及 6 个骨钉来固定。连续性骨缺损要立即进行自体髂骨前嵴皮髓质骨移植。下颌骨骨折发生的原因是多因素的：在萎缩的下颌骨中皮质骨与髓质骨的比率高、神经移位术中去除部分颊侧皮质骨使结构完整性丧失、功能运动时下颌骨后部是个转折点会受到持续的压力和植入多种种植体会潜在地增加骨折的可能性。Schug 等总结道：下颌骨骨折主要发生在免疫力低下和下颌骨极度萎缩的老年患者，尤其是种植体只铆钉在两层皮质骨之间。在处理骨折的时候，如果种植体松动或者妨碍了钛板和钛钉就位的话，那么必须要取出。如果种植体植入严重萎缩的下颌骨，那么在种植手术术中或术后可能会出现下颌骨骨折，因为植入种植体会削弱已经不堪重负的下颌骨。因此，在极度萎缩的下颌骨植入种植体时，需要特别注意病人评估、手术的随访。

4.5 种植体移位于上颌窦

与上颌后区种植体植入相关的严重并发症是种植体移位于上颌窦，虽不常见，但是却在逐渐增加。上颌种植体的移位与口窦相通有关。种植体移位的机制包括口腔中植入种植体时没有对严重气化的上

颌窦行窦底提升术、缺乏手术经验、种植体植入时使用暴力、在钻洞后没有对窦底的穿孔进行治疗和窦壁开窗时敲击过度。

从根本上来讲，进入上颌窦的种植体都要取出以阻止进一步发生并发症，如打破了黏膜纤毛的清洁作用而导致上颌窦炎和引起组织反应。文献中提出了不同的治疗方法：传统的上颌窦根治术、内镜取出法（经鼻、经窦、经口）和应用超声骨刀设备。超声骨刀手术包括在3个方向切削骨组织和在顶端只引起青枝骨折。避免任何潜在的上颌窦并发症的根本是细心的设计和精准的手术。

4.6 进一步的移位损伤

除了上面提到的种植体移位于上颌窦的并发症，我们确定了其他四种移位并发症（表3）。

Doh等报道了一个非常罕见的病例，一位54岁的女性患者，由于其骨密度低、皮质骨衔接丧失及基底骨和齿槽骨的骨质不同而导致种植体移位于下颌骨后牙区。Felisati等报道了一个病例：一位45岁女性患者，其口腔种植体连同固定装置移位于蝶窦的蝶筛隐窝。最后选择使用经鼻的内镜取出种植体及其固定装置。另一个特殊的病例报道提到：一位50岁男性患者，种植手术后3天种植体移位于颅前窝。在这种情况下口腔种植体将直接与脑实质相联系。通过前鼻镜检查法，经由左侧鼻腔，去除内侧鼻甲到达鼻腔顶部。定位并移除种植体，并且修复硬脑膜穿孔，使用生物工程膜和取自中鼻甲的黏骨膜移植物消除脑脊液漏。

Friedrich报道了一个罕见的螺纹钻折断的病例。螺纹钻的尖端碎片移位于颏下间隙。这个移位的碎片渐渐引起吞咽困难和永久性疼痛。最终患者住院治疗，紧急定位并取出碎片。

4.7 良性阵发性体位性眩晕

作为一个早期的术后并发症，总共有6篇病例报道描述了上颌窦内提升术后出现良性阵发性体位性眩晕。例如，Vernamonte等报道了一个不常见的病例：一位50岁的男性患者，身体没有重大疾病，在行上颌窦内提升同期植入种植体后出现了良性阵发性体位性眩晕。麻醉恢复后，患者立即感觉到强烈的眩晕和恶心。尽管服用了抗眩晕药物，但是病人的症状一直持续到术后第2天，因此去咨询了耳鼻喉科专家。最后及时诊断为与右侧后半规管的嵴顶结石症相关的良性阵发性体位性眩晕。使用Epley手法使病人成功得到了治疗。该篇本章并未提及骨质的类型和骨刀的设计。在Ⅰ型或Ⅱ型骨质的情况下，骨刀和传统钻联合使用会有益于阻止良性阵发性体位性眩晕的发生。

4.8 巨大窦膜穿孔

窦膜小穿孔是窦底提升手术的常见并发症。Kim等报道了一个巨大窦膜穿孔的病例。一位46岁的男性患者，在行窦底提升术同期植入种植体时窦膜发生了1.5cm的穿孔。用带蒂的颊脂垫瓣修复了该患者的缺损。巨大穿孔修复后没有严重的感染，需要临床和影像学随访1年。避免任何潜在的窦并发症的根本是细心的设计和精准的手术。

4.9 神经性疼痛

Leckel等描述了一个在下颌骨后区植入种植体后1周出现了神经性疼痛。由于下颌管的微小穿孔，反复激惹下牙槽神经，从而导致持续性的神经性疼痛，不伴随感觉减退或感觉迟钝。该病例强调了在下颌神经结构邻近植入种植体前要仔细评估局部解剖条件。

4.10 难治性骨髓炎

Kesting等报道了一个特殊的病例：一位61岁的女性患者，在拔牙窝里即刻植入种植体后出现了严重的骨髓炎。在初步治疗之后，该患者反复发生下颌骨周围脓肿。尽管进行了手术引流和静脉注射大剂量的抗生素，该患者仍然发展成了难治性骨髓炎。最终采用半侧下颌骨切除术及同期用游离腓骨瓣部分修复缺损。

4.11 虾蟆肿

我们查到的文献中有2篇报道了在下颌骨后区植入种植体后出现虾蟆肿的病例。虾蟆肿是在口底靠近颌下腺的一个充满黏液的空腔，是黏蛋白的流体压力突破了下颌舌骨肌上的穿孔进入颌下间隙所致。Loney等报道了一个病例：一位44岁的女性患者，在左下颌植入种植体后发生了虾蟆肿。在这个病例中，种植体角度太偏舌侧，方向太偏颊侧。结果是舌侧皮质骨穿孔和舌下腺撕裂，最终导致了医源性虾蟆肿的形成。该病人最后遭受了手术切除左侧舌下腺和虾蟆肿的纤维囊，所幸没有发生其他并发症。Mandel也报道了一个相似的病例，是一位37岁的患者。合适的治疗计划、良好的手术技

术和丰富的口腔种植经验可避免不良事件的发生。Mandel 认为在特定的情况下，如果可行的话选用更短长度的种植体可以阻止虾蟆肿的发生。

4.12 钛过敏

Du Preez 等描述了一个可能是钛过敏的病例。一位 49 岁的女性患者，在其下颌骨前区植入 6 颗同一类型的Ⅳ型钛种植体后发生了炎性浸润。该患者没有钛过敏的病史。全景片和咬合片都显示所有种植体的根尖部及侧面可见边缘不齐的模糊的低密度透射影。最终移除了所有种植体。组织学分析显示为炎症和肉芽组织。Du Preez 等总结道：这可能是第一个真正的钛过敏的病例。

5 总结

所有定义的罕见并发症被认为是很严重的。术中并发症需要一个充足而及时的手术医疗制度。术后并发症经常需要额外的手术干预。尽管口腔种植是一个常见的手术，但是其毕竟没有那么简单。

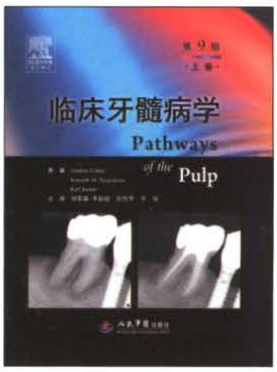

《临床牙髓病学》（第9版上卷）

本书是口腔牙髓病学最经典、最权威的专著之一，被世界上绝大多数口腔院校指定为牙髓病学的必修教材，由知名口腔医学专家Cohen教授主编。本次出版的中文版为第9版，本卷主要内容包括牙外伤后的牙髓治疗、牙髓病与牙周病的相互关系、牙髓病治疗中的局部麻醉、根管治疗牙的修复、儿童牙髓病学、老年牙髓病学、非手术根管再治疗。本书内容全面、结构合理，是牙体牙髓病科医师、口腔全科医师、口腔院校在校生不可或缺的经典参考书。

主译：刘荣森（解放军总医院）
出版时间：2014年7月　　定价：198元
ISBN：978-7-5091-7243-8
300页，300多幅图片，精装，彩色印刷



《当代口腔正畸学》（第5版）

本书被誉为口腔正畸学的“圣经”，畅销欧美达30年，被世界上大多数知名口腔院校选作必修教材使用。本次引进的为新近出版的第5版。主要内容包括：正畸问题的病因、诊断和治疗计划、正畸力控制中的机械力学原理、当代正畸矫治器、青春期前儿童的治疗、青春期前的复杂非骨性错牙合畸形、青春期及青春期前患儿骨性问题的矫治、成人正畸治疗中的特殊考虑、正颌外科与正畸联合治疗等。

译者：王林　　定价：380元
出版时间：2014年4月
全书4色印刷，720页，1000幅彩图