译文

预防性牙髓病学——关于避免根管治疗的讨论

Preventive Endodontics – An Argument for Avoiding Root Canal Treatment

Luc van der Sluis, Edwina Kidd, René Gruythuysen, Linda Peters
原载 Endo(Lond Engl), 2013, 7(4): 259-274.（英文）
吴玉婷 译 刘 琦 审

摘 要

根管治疗的成功率往往比预期值低，耗时较长且费用昂贵。因此，可避免根管治疗的技术值得临床医生更多的关注。间接盖髓术（IPT）是一种深龋时保存牙髓活力的简单而有效的方法。有科学数据支持间接盖髓术可保存健康有活力的牙髓。

关键词 深龋；牙髓治疗；间接盖髓术；牙髓活力保存

1 引言

根尖周炎（AP）是指宿主免疫系统对于接近根管系统或在其内、根尖孔周围存在的微生物（游离态或生物膜）或者它们的代谢物的一种炎性反应。根管治疗的目标是预防或治愈根尖周炎。细菌生物膜是指在固—液界面上积聚并被高度液化的、由细胞外多聚物基质包裹的微生物聚集体（EPS）。根管解剖形态复杂，包含根管峡部、椭圆形根管和根管侧支等部位，这些部位都是根管预备器械难以到达的“死角”。此外，牙体及根管系统由牙本质构成，牙本质为多孔状结构，含有牙本质小管，直径为 0.6 ~ 3.2 μm，长度为 1 ~ 2mm，微生物可沿着牙本质小管侵入。所以，常规根管治疗难以完全清除细菌生物膜。因此，很难达到根管治疗的目的，即完全治愈根尖周炎。欧洲牙髓病学学会认为：“成功的根管治疗在影像学上应表现为根周间隙正常。”但我们仍须谨记，根尖放射线片可能会低估根尖周

译者单位 南方医科大学口腔医学院
广州市广州大道北 1838 号 510515

炎的发生率，其中假阴性率达40%。

既然根尖周炎的彻底消除如此困难，预防根尖周炎的发生就很有必要。其中一种成功率相对较高的预防途径是对怀疑为不可逆性牙髓坏死的患牙行活髓切断术。

在这些研究中，根尖周炎治愈的标准采用曲面体层放射线片结合根尖周指数（PAI）。根尖周指数（基于1967年Brynolf的原始研究）结合了影像学表现与组织学结果，等级越高代表存在越多的炎性组织。PAI为1～2级常表示治愈或有效。在根尖周炎和牙髓炎病例中，根管治疗的成功率与研究者是否将PAI为2级纳入治愈／有效有关。如果排除PAI为2级，只保留PAI为1级以表示炎症的消退和正常的影像学表现（ESE2006），那么活髓牙根管治疗的成功率将从94%下降至70%。

遗憾的是，动物实验的组织学观察得出活髓切断术未能达到预期的成功率。在活髓切断术后12个月，根尖周炎的继发率较高。这在最近的一份临床诊断为不可逆性牙髓炎牙髓治疗的体内研究中得到证实。在1年后的复查中，采用CBCT做影像学分析发现13.7%的患牙有根尖周暗影。根管治疗耗时较长且费用昂贵。根管治疗术后患牙强度降低，可能导致牙根纵裂及根尖隐裂，最终导致患牙保存率下降。因此，根管治疗应尽可能避免。间接盖髓术（IPT）是避免根管治疗的方法之一，能有效避免完全去除龋坏导致不必要的牙髓暴露。间接盖髓术适用于深龋及髓但无明显疼痛等牙髓变性症状的患牙。在接近牙髓处可保留少量软化组织，避免牙髓暴露，之后覆盖生物相容性材料。这样，间接盖髓术只去除龋洞内牙本质表面覆盖的细菌生物膜，而非去除所有“感染牙本质”。为证明间接盖髓术的合理性，本文综述了龋及龋的控制，并对早年出版的一些文献做出更新。

2 龋病的定义

龋病是一种慢性进行性疾病，是由牙齿表面覆盖的微生物沉积（生物膜）的新陈代谢所致的一种化学溶解。一段时间后，这些变化可能导致牙齿表面矿物质与周围环境的失衡。这一失衡的动态过程表现为：矿物质丧失，继而龋损形成，或可能导致牙齿龋洞的形成。菌斑生物膜的代谢过程是牙存在时普遍的、自然的过程，但它可能带来的后果——龋损的形成和发展却是可控的，因此，将不会形成临床上可见的龋洞，或可阻止已形成的龋洞进一步发展。只要患者能通过使用含氟牙膏清除菌斑生物膜，就不必要进行充填修复。这种简单的清洁方法能有效控制龋损的进程。

在1例龋病控制的案例中，患儿，女，7岁，患有牙科恐惧（图1a～h）。临床及影像学检查中显示，2颗乳磨牙龋，3颗釉质发育不全的第一恒磨牙殆面深龋（上颌右侧第一磨牙、上颌左侧第一磨牙和下颌右侧第一磨牙）及1颗第一恒磨牙中龋（下颌左侧第一磨牙）。临床诊断为可复性牙髓炎，给予间接盖髓治疗。高填料玻璃离子水门汀充填（Ketac Molar；3M ESPE，St. Paul，MN，USA）。3年后，所有患牙无临床和（或）影像学症状。4年后，冷测反应均为正常。

3 充填治疗的适应证

对于一些已形成龋洞而不能用牙刷清除生物膜的患者，充填修复是龋病控制的其中一步。简单来说，充填治疗可以恢复患牙牙面的完整性且有助于患牙清洁。因此，从龋病学的观点看来，充填治疗是菌斑控制的一种手段。充填治疗的适应证：①殆面龋洞，在牙体洁净、干燥的条件下，临床直视下可见；这些龋损在咬合片中往往可见深达牙本质。②邻面龋洞，病损在咬合片中清晰可见深达牙本质，但需要注意的是，龋病的诊断不能单纯靠影像学检查。

以下是1例以充填治疗作为龋病控制手段的案例。患儿，女，8岁，不合作行为（图2a～c）。下颌第一恒磨牙釉质发育不良、深龋。临床诊断为可复性牙髓炎。去除边缘渗漏的充填体，给予间接盖髓，高填料玻璃离子水门汀充填。2年后，该年轻恒磨牙发育完全，无临床症状，根尖无病理影像。

4 以龋病学观点来看充填治疗的目标

去龋和充填应做到：

1. 抑制龋损进程。
2. 制备合适的洞底以利材料充填。
3. 有利于患者自我清洁。

牙科粘结材料的出现令人倍感兴奋，尽管银汞可充填龋洞，但粘结材料不仅能更有效地封闭龋洞，还能增强因脱矿而变脆弱的牙体的抗力。良好窝洞封闭具有重要的地位，能有效防止微生物渗漏导致的牙髓破坏。粘结材料对因脱矿变脆的牙体有一定支持作用，使得龋洞预备可以更加保守。

图1 a.2003年，上颌右侧第一磨牙及下颌右侧第一磨牙的深龋；b.同年，上颌左侧第一磨牙的深龋；c.治疗后半年，曲面体层放射线片；d.治疗后3年，曲面体层放射线片；e.治疗后3年，上颌左侧第一磨牙根尖放射线片；f～h.2007年，上颌右侧第一磨牙、上颌左侧第一磨牙及下颌右侧第一磨牙口内观

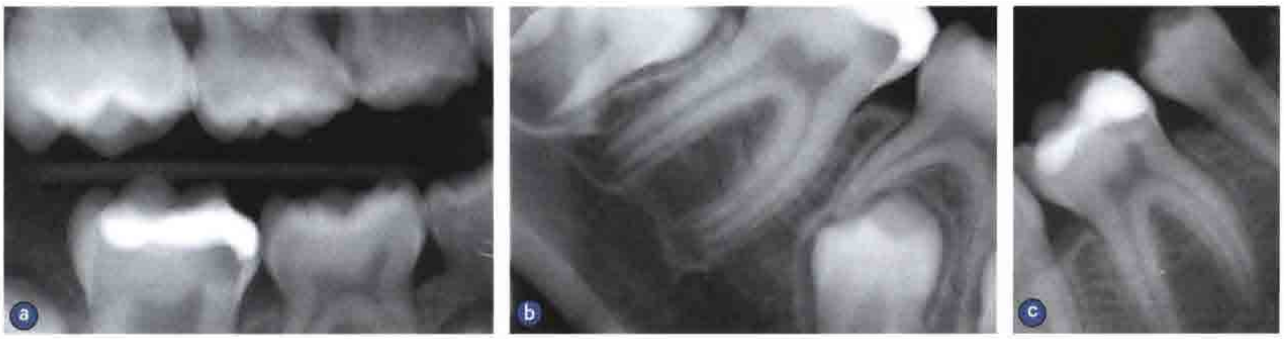

图2 a.咬合片：下颌右侧第一磨牙深龋及充填渗漏；b.影像学检查显示根尖孔未发育完全；c.间接盖髓术后2年影像学表现：未闭合根尖孔已发育完全，患牙无根尖周炎临床症状和（或）影像学表征

5 旧有去龋观点

对于脱矿组织去除量的讨论已不再新鲜。150年前，John Tomes和GV Black就已对此进行讨论："保留近髓腔的未着色牙本质以保护牙髓比承担牙髓暴露风险更为妥当。""完全去除感染牙本质是否会导致牙髓暴露往往是个问题。暴露牙髓要比仅保留一层软化牙本质更为妥当。"

在检验关于未完全去尽龋坏所带来后果的研究论据前，本文首先关注支持或反对去除活跃龋坏的生物学论据。

6 牙髓－牙本质复合体对龋的反应

牙本质是一种具有活性、含细胞的组织，含有不同生长阶段的成牙本质细胞。因此，牙本质和牙髓应被视为一个整体。在龋病的进展过程中，菌斑生物膜所带来的生物破坏是对具有自我防御能力的组织的侵害。1967年，Massler对关于这方面研究的现有文章进行总结，包括他本人对800多颗人类牙长达11年的一份研究。他对他某些同行的失望体现在以下文字当中："让以生物学为中心的临床教师感到烦恼的是：一些口腔医生过分关注操作性和修复性的阶段、'备洞和充填'，却忽略导致龋损的疾病进程及受损牙体和骨组织的预处理。"

牙本质－牙髓复合体的龋损以防御和变性反应相结合为特征。Massler的杰出贡献在于，他指出如果患牙有任何生物反应，那么鉴别活动龋与静止龋是非常有必要的。依此制订合理的方案，设法将活动龋转化为非活动龋或静止龋，以尝试在充填治疗前促进牙本质和牙髓的防御和修复功能。

Massler指出，在活动病损下层，牙本质小管具有渗透性；而在静止病损下层，牙本质内形成染料和核素不能渗透的硬化层。封闭的牙本质小管形成屏障，有效地阻止有害物质向髓腔进一步渗入。因此，从生物学角度看来，用车针去除硬化层的做法是不合理的。Massler对活动病损作出描述，病损表层（感染层）覆盖大量活性菌落，在表层下方是一层较宽的脱矿层（感染牙本质），含有少量病原微生物。他进一步指出，临床上大部分龋损为活动病损和静止病损混合。在龋损的浅层，无基悬釉下方，活动性龋坏一般沿着釉牙本质界扩散；而龋损的中央，易于清除的部位则质地坚硬，并部分再矿化（图3）。所以，如本文伊始所述，病损反映的是所覆盖的菌斑生物膜的活性。

此外，牙髓－牙本质复合体能形成修复性牙本质，修复性牙本质具有保护性，得益于变得疏松的牙本质，能减少朝向髓腔内的渗透、替换死亡的成牙本质细胞及释放牙本质内的生长因子。以上过程均能促进牙髓的恢复。深龋下方，牙髓产生慢性炎性渗出物，包括淋巴细胞、巨噬细胞及浆细胞。但是，炎性反应并不意味着牙髓不可逆性坏死；炎性反应是牙髓（和其他组织）恢复过程对刺激物产生的正常反应。牙髓的恢复是一个较长过程，取决于微生物的毒性及牙髓自愈能力，因此，预测深龋时牙髓的发展是十分困难的。例如，现在认为，开放性深龋洞与不可复性牙髓炎无直接关联。但临床医生不能做出这种组织学诊断，只能依据经验，通过临床症状判断可复性或不可复性牙髓炎。临床诊断相关内容会在后面的篇幅中讨论。

7 感染牙本质是否必须去除？能否去尽？

如果覆盖在牙体表面的菌斑生物膜会促进龋坏进程，那么从理论上说需要完全去除菌斑微生物以

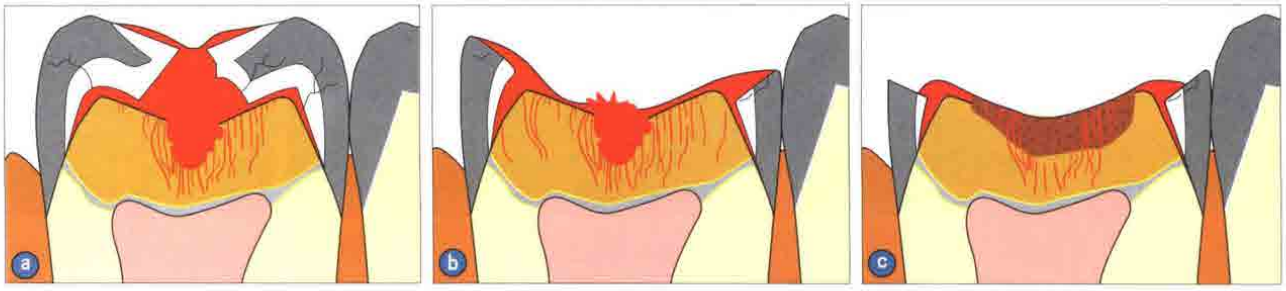

图3 图示为未治疗龋损微生态的转变过程。a. 殆面龋封闭的环境下龋坏的进展；b. 白垩色的脱矿牙釉质在应力下崩解，使微生态环境由封闭转变为开放；c. 继而，进入混合的龋损活跃发展期。殆面为脱矿牙本质颜色变深的慢性龋典型表现，但在具备菌斑最佳生长条件的边缘处，龋损发展显著而活跃。红色区域表示菌斑

抑制龋坏发展。假设临床医生并不同意前文推断，希望能去尽所有感染牙本质，这能否实现？答案是不可能的。1968 年 Shovelton 的一篇综述中显示，牙本质的软化一般是先发生组织反应，即便完全去除软化牙本质，仍有少量微生物存留。

接下来分析的案例是 1 例患有先天性心脏疾病的患儿（图 4a ~ d）。患儿，男，12 岁，患先天性心脏病，咬合片显示左上第一恒磨牙近中深龋。由于某些原因，初次就诊后 8 个月才进行治疗。左上第一恒磨牙行间接盖髓术，玻璃离子充填（Ketac Molar，3M ESPE）。3 年后复诊，去除部分玻璃离子充填体，保存近髓的部分充填体。然后使用牙科树脂充填龋洞。未发现临床症状和（或）根尖病变影像。

8 传统的龋损去除

大多数学者主张的去腐标准是使用牙科挖匙去除所有软化的感染牙体组织。在釉牙本质界上，一些学校的理念是要求去腐后达到无着色及质地坚硬的标准，其他学校认为达到质地坚硬即可，不必去除所有着色牙本质。因为着色并不是判断牙体组织感染程度的可靠标准，同时也因为无论去腐多少，仍有部分微生物残留。保留着色牙本质更为保守。

在髓腔的表层，着色牙本质如果仍有一定硬度应予以保留。假设患牙无临床症状及牙髓活力测试正常，只要洞底足够坚固，完全挖除感染牙本质并不是绝对禁忌证。但是，学生会发现老师对于足够坚固的定义各不相同。表 1 中是在不同研究中去龋技术的概览。

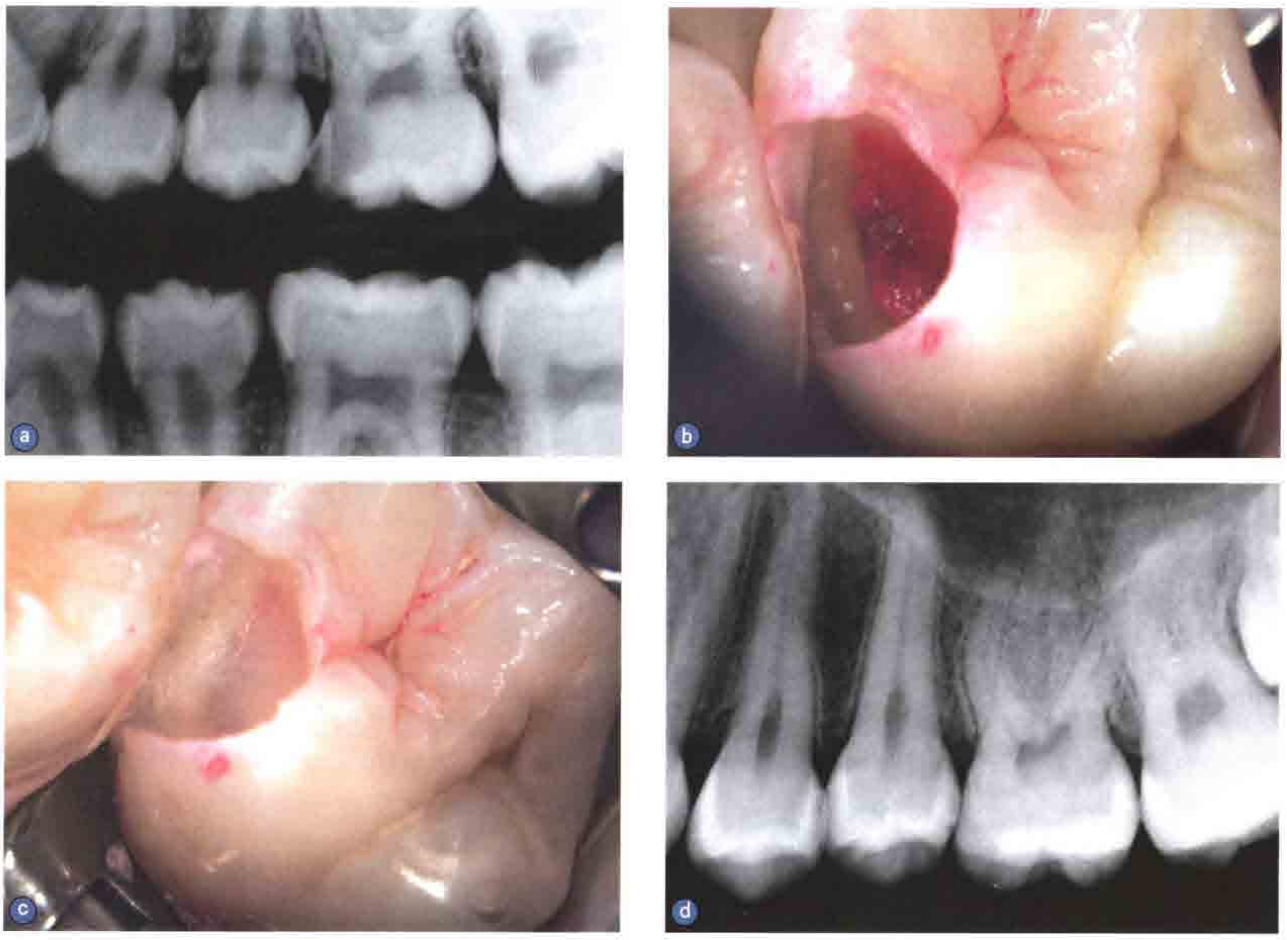

图 4 a. 治疗后 8 个月，咬合片；b. 仅用抛光刷及含氟牙膏去除生物膜，龋损指示剂用于检查釉牙本质界；c. 干燥龋洞后，树脂改良玻璃离子（Vitrebond，3M ESPE）垫底，玻璃离子水门汀（Ketac Molar，3M ESPE）充填；d. 治疗后 3 年，根尖放射线片

表1 文献中报道的去龋技术

作者	年份	深龋去龋
Ribeiro 等	1999	使用低速2号球钻去除表层髓壁和轴壁龋损，有意识地保留可见的潮湿松软的牙本质龋损
Farooq 等*	2000	尽量去除牙本质龋损，但是少量保留以避免露髓
Vij*	2004	
Massara	2002	乳磨牙深龋去龋直到剩余的牙本质使手用器械遇到逐渐增加的阻力，所带出的物质呈碎片状
Falster	2002	
Marchi	2006	使用低速6号或8号碳化钨钻，冒着露髓的风险去龋
Büyükgüra	2008	
Al-Zayer	2003	在髓室顶和髓角处保留足量的龋损，以避免穿髓
Pinto**	2006	用挖匙等非旋转器械去除髓壁的松软的碎片状坏死物
Franzon**	2007	冒着露髓的风险去龋备洞（17/18号车针）
Maltz	2007	去除表层的坏死物质，保留髓壁表面一层软龋
Orhan 等	2010	去除表层龋损后，继续去龋直到术者考虑有可能露髓，此时窝洞的髓壁上有一层松软龋损
Gruythuysen	2010	与Massara类似。该治疗原则包括使用抛光刷。为去除感染牙本质上的菌斑生物膜，使用挖匙（#153/154; Ash Lustra, Dentsply, Addlestone, UK）和（或）使用抛光刷（螺旋状黑色刷, Crescent, Dentsply Rinn, Elgin, IL; 2000rpm）及含氟牙膏。使用龋损指示剂后呈深红色的感染牙本质重新着色
Kotsanos	2011	大多但并非全部的髓壁上的龋损需要去除，仔细小心地避免牙髓外露 所有临床表现为未完全去净龋的髓壁、近髓，却实际上没有出现髓角暴露的患牙可以保留一些变色牙本质
Maltz	2012	在髓壁使用手用器械部分去龋（只去除坏死牙本质）

*/**，同一研究

这些研究评估中的主观性促使Fusayama研发出在临床上使用红色染料以区分感染牙本质和受累及牙本质。感染牙本质指不可逆的破坏层，受累及牙本质指更内层的脱矿区域。

Fusayama初步认为，染色层前缘与细菌入侵层前缘相吻合。因此，理论上说，染色技术可用于区分受细菌感染的需要去除的龋坏牙本质。随后有一些研究显示，染色剂不是区分感染牙本质所必需，染色剂的使用可能导致过度窝洞预备、在釉牙本质界处去除过多牙体组织，以及去除接近髓腔的硬化牙本质和修复性牙本质。因此，我们并不提倡使用龋损染色剂。

9 极端保守去龋方法的理论基础

至此，本文对现代试图去除尽可能多的感染性脱矿牙本质的去龋方法的生物学理论基础提出了质疑。这对龋病的本身及其发展过程的认识是否正确？如果保留大部分感染牙本质直接充填，又会出现怎样的结果？龋坏进程会不会得到抑制？以下研究能带给我们一些线索。

10 关于窝沟封闭充填龋洞的研究

经过窝沟封闭剂封闭的龋损区在临床及影像学上均表现为静止状态；然而在封闭剂脱落的部位或未涂布封闭剂的对照患牙，龋损继续发展。经封闭患牙未出现疼痛，再次为其进行微生物取样检测时，微生物数量随着时间消失或减少。

11 关于阶段性去龋术的研究

采用阶段性去龋术时，初次就诊只将龋损急性期的部分软化牙本质去除。充填龋洞，数周后再次开放。进一步去除龋坏，再行永久性充填治疗。这项技术的目标在于阻止龋损的进程，同时提供足够时间形成修复性牙本质，降低无不可复性牙髓炎临床症状的的深龋活髓牙的牙髓暴露风险。

对这项技术的科学研究已长达30余年。这些研究包括对龋损牙本质的基线调查及行封闭术后一段时间的再分析。这些研究结果均表明了对患牙的感染牙本质行封闭术的重要性。

针对恒牙和乳牙的深龋进行了多项研究。初次

去龋量存在较大的差异，从只到达龋坏牙本质表面至去除大部分龋坏牙本质。采用Hall技术，完全不去除龋坏牙本质。充填材料也存在较大差异，包括氢氧化钙、氧化锌丁香酚、银汞合金、玻璃离子水门汀及复合树脂。两次去龋的时间间隔短至3周，长至2年。龋病活跃性可以在初次就诊或复诊时，通过临床、影像学及微生物学检查评估。尽管所采用的方法各异，但临床成功率均很高，基本避免了牙髓的暴露，两次就诊之间也很少有临床症状出现。另一方面，对照组传统方式去龋往往出现牙髓暴露。复诊时，牙本质有所变化，变得更干、更硬、颜色更深。

和龋洞封闭研究一样，一些涉及微生物监测的研究表明，尽管少量微生物仍然存活，致龋菌的数量显著下降。有趣的是，数个研究表明，再次开放龋洞时，致龋菌种类减少，这也是符合逻辑的，因为供应致龋菌的营养来源减少。不仅从口腔环境阻断了菌群的营养来源，硬化牙本质小管和修复性牙本质也切断了其来自牙髓的营养供应。严峻的生存环境使菌群作出相应的变化。一项研究甚至表明，再开放的菌群和完全去尽龋坏后的对照组患牙的菌群是相同的，严重感染的软化牙本质得到保存。上述的研究共同给予因脱矿牙本质被感染而需去除的观点致命一击。存留下来的少部分微生物似乎是机会的“宠儿”，它们适应了新的环境。

12 为什么阶段性去龋术需要二次进入？

阶段性去龋术与间接盖髓术的不同在于，间接盖髓术旨在牙髓暴露前去除尽可能多的龋坏牙体组织。但是我们却无法判断离髓腔有多近，这种判断是精确而困难的。在阶段性去龋术中则不必担忧上述困难，二次进入及最终去除可保证临床医生避免牙髓暴露。值得注意的是，二次进入的患牙时，器械操作可能导致高达17%的患牙牙髓暴露。这是否合理呢？不同于改变微生物种类，有些人会怀疑这种操作的必要性，特别是针对将会脱落的乳牙龋。其次，二次进入和深度去龋还会给牙髓组织带来医源性创伤。

13 在软化牙本质上覆盖最终充填体

对于大多数学者来说，这似乎是不正确的。但Ribero和他的同事指出，临床实践表明，不完全去除龋坏直接充填并未对患龋的乳牙造成不利影响。在这组研究中还有另外两个临床随机对照实验，在下一部分会提及。

14 临床随机对照实验的系统性回顾

临床随机对照试验的系统性回顾能提供临床操作的依据。作者检阅了8个临床试验，共934例参与者及1372颗患牙，评估1年的疗效。对照如下。

1．阶段性去龋与一次完全去龋的对比（4个实验）。

2．部分去龋和完全去龋的对比（3个实验）。

3．不去除牙本质龋和完全去龋的对比（2个实验）。

研究包括了乳牙和恒牙。对于研究的评估是宽松的，是因为考虑到存在偏斜的风险。

在此需对“不去除牙本质龋”的概念做出解释。一项对于乳牙全科治疗的研究进行了Hall冠和玻璃离子充填的对比。Hall冠是一种不需要去龋或任何牙体预备的技术。只需简单地用玻璃离子水门汀填满预成冠，利用手指加压或让患儿咬紧使其就位。在另一个实验中，恒牙殆面龋，其病灶在影像学上显示龋损累及牙本质中层，只去除湿软龋损上方牙釉质，形成健康的釉质斜面以利粘结。釉牙本质界及髓腔上方的湿软感染牙本质被保留，并进行充填。

研究结果表明：

1．相对于完全去龋，阶段性去龋术将牙髓暴露的发生概率降低56%。在这四个研究中，完全去龋组牙髓暴露的平均发生率为34.7%；阶段性去龋术经过二次进入再次去龋的过程，牙髓暴露的平均发生率为15.4%。这些研究已排除露髓的患者，治疗后患牙牙髓炎症状发生率两组结果无差异，这些患牙的预后并不清楚。

2．相对于完全去龋，部分去龋将牙髓暴露的发生率降低77%（完全去龋组的牙髓暴露平均发生率为29.9%，部分去龋组的牙髓暴露平均发生率为5%）。缺乏充分的依据判断因牙髓炎或因充填失败导致的症状或体征是否有不同。

3．正如上文所述，不同“不去龋”的研究有所不同。在上述殆面龋的研究中，不去除牙本质龋组未出现因牙髓炎或因充填失败导致的症状及体征，这些患牙在随后的10年间并没有证据显示操作失败。在乳牙的的研究中，Hall冠与玻璃离子充填对照组的充填失败率有显著差异，5年随访也证实这一结果。尽管如此，应注意到，对照组使用的是玻璃离子水门汀，这种材料在邻面龋的充填中存

留率较低。

最近发表的一项临床随机对照实验，部分去龋（PCR）与阶段性去龋两者3年复查情况的对比非常有意义。部分去龋组使用玻璃离子水门汀充填，阶段性去龋使用氢氧化钙及氧化锌丁香酚水门汀初步充填，以助于二次进入。3年后复诊，从保持牙髓的活力来看，部分去龋组相对于阶段性去龋组有显著的优势。部分去龋组和阶段性去龋组相应的患牙存活率分别为91%和69%（$P=0.004$）。但这种结果可能是由于阶段性去龋组中使用的临时充填物（氢氧化钙及氧化锌丁香酚水门汀）脱落，而患者未按时复诊。充填物的缺失后，患者因疼痛复诊。作为前车之鉴，永久性充填可能是更好的选择。完成阶段性去龋术的患牙和部分去龋的患牙存留率并没有显著差异。由此可推测，二次进入与较高的存留率没有必然的联系。

15 牙髓的临床诊断

对于深龋患牙而言，临床诊断对治疗方法及预后具有指导意义。当临床诊断为“可复性牙髓炎”时，牙髓反应显示有活力，牙髓炎症考虑为可恢复的。这些患牙是间接盖髓术的理想对象（图5a～g）。患牙受到温度刺激时，牙髓测试立即出现瞬间的疼痛反应，温度刺激去除，疼痛随即消失，无自发痛或继发痛。进食或喝水可引起疼痛，但刺激因素去除，疼痛消失。患者可自行定位患牙。95%的患牙无叩痛。相反，55%诊断为不可复性牙髓炎的患牙对叩诊敏感。尽管间接盖髓术常用于儿童或青壮年，但对于年长的患者同样有效，如案例中所示（图6）。

当临床诊断为“不可复性牙髓炎”时，尽管显示牙髓有活力，牙髓仍会判断为受到不可逆性破坏，需行（部分）牙髓摘除术。在此情况下，温度刺激产生疼痛，刺激去除后疼痛持续。区分可复性和不

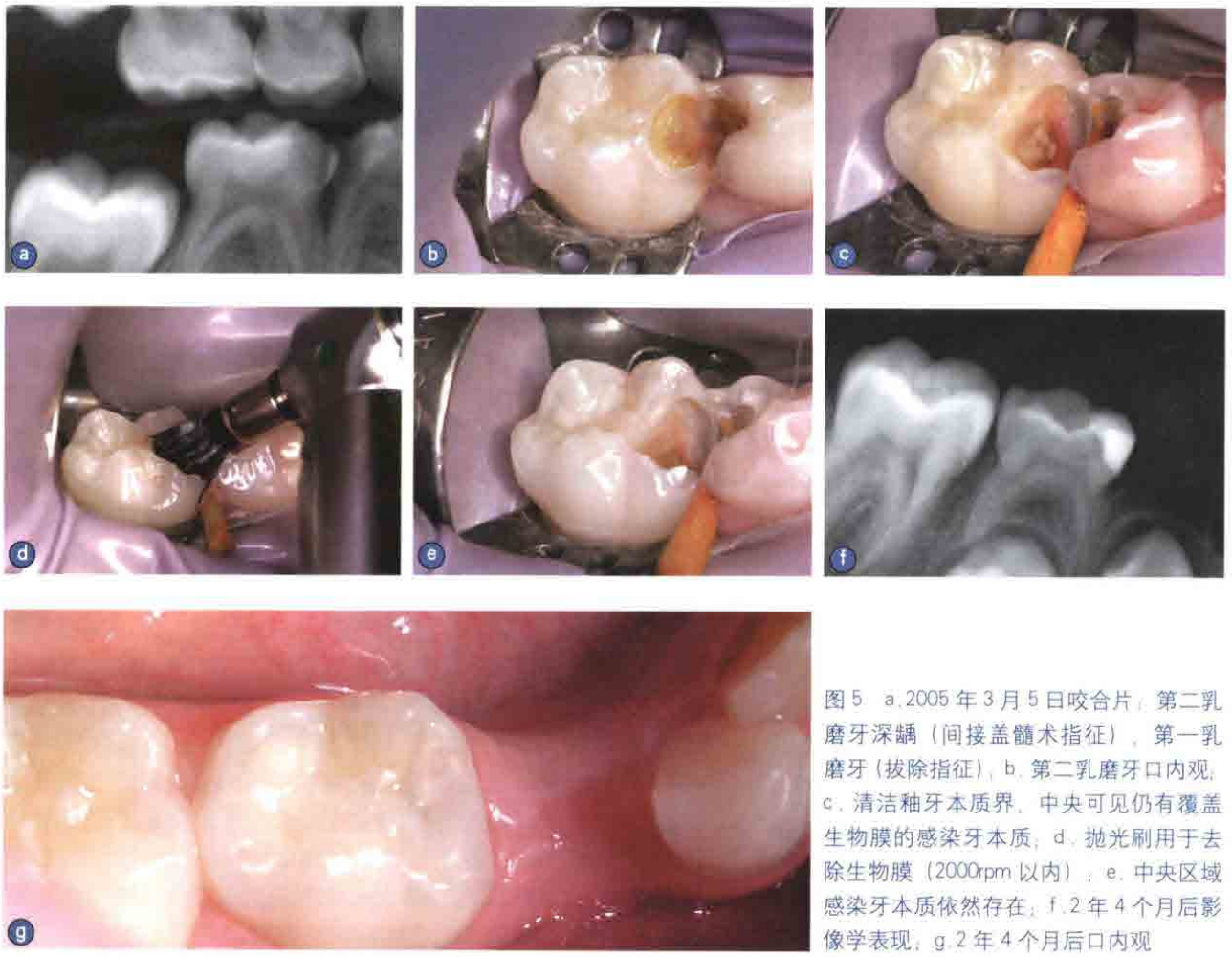

图5 a.2005年3月5日咬合片：第二乳磨牙深龋（间接盖髓术指征），第一乳磨牙（拔除指征）；b.第二乳磨牙口内观；c.清洁釉牙本质界，中央可见仍有覆盖生物膜的感染牙本质；d.抛光刷用于去除生物膜（2000rpm以内）；e.中央区域感染牙本质依然存在；f.2年4个月后影像学表现；g.2年4个月后口内观

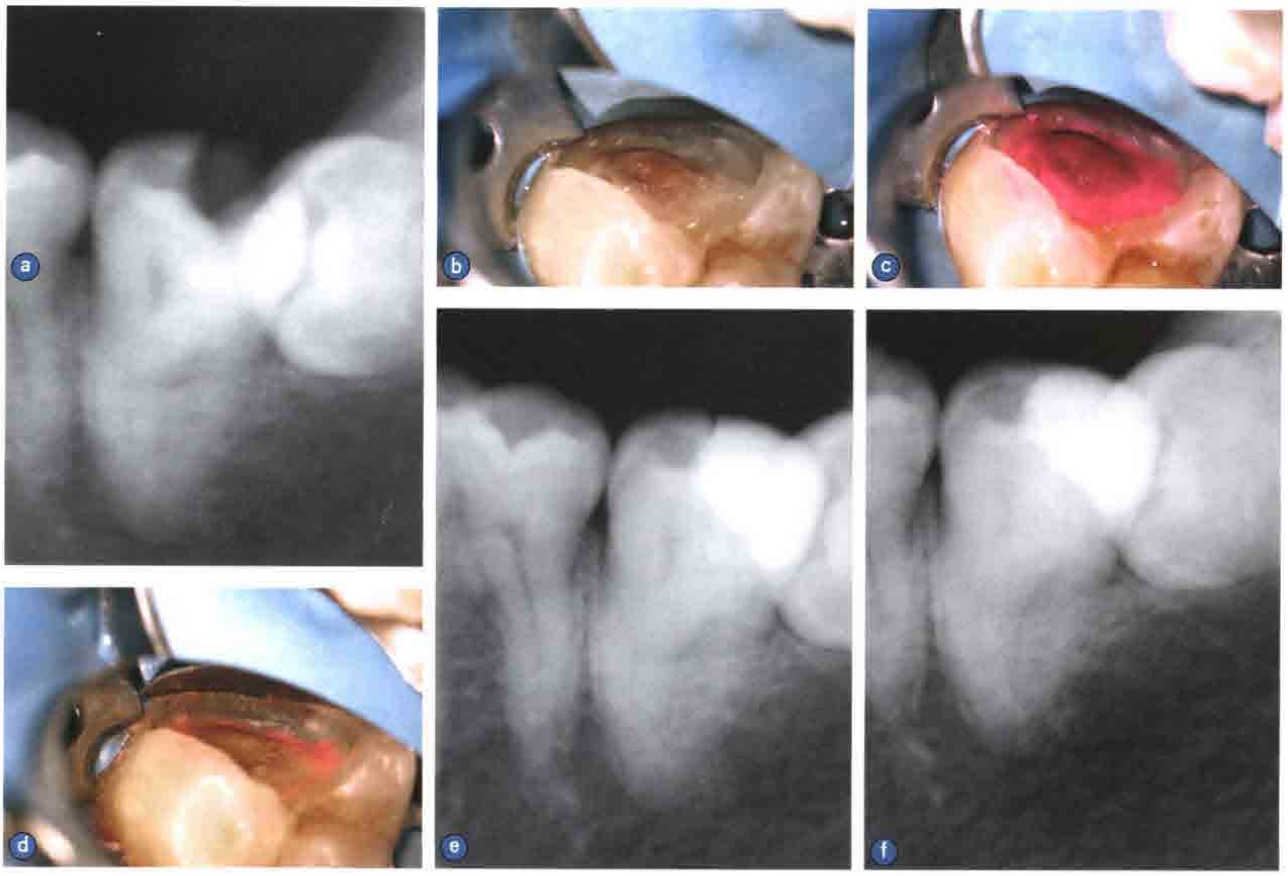

图 6 a. 影像学表现（2006 年）：下颌左侧第二磨牙深龋，有冷刺激痛；b. 口内观：初始情况；c. 口内观：使用龋齿指示剂后；d. 口内观：使用抛光刷后，充填前；e. 治疗后影像学表现；f. 间接盖髓术后 4 年影像学表现（2010 年）。冷测反应敏感，无临床症状

可复性牙髓是困难的，临床诊断有一定的主观性。因此，在做出临床诊断和制订治疗计划时，疼痛的程度和持续时间、早期疼痛主诉、治疗现病史、既往创伤史、深龋充填物及牙髓年龄等应被纳入考虑。

如果研究结果能提高诊断的可靠性，这将是非常有意义的，因为牙髓未来的存活可能性往往取决于临床诊断（图 7）。需告知患者诊断的不确定性和可能的后果以及随诊的必要性。患者知情同意后如决定采用保守的治疗方法，能较好地配合研究。他们就能理解和支持被预先告知的可能有误的诊断，他们已经做好“承担风险”的准备，一旦出现持续疼痛，牙髓摘除将不可避免。

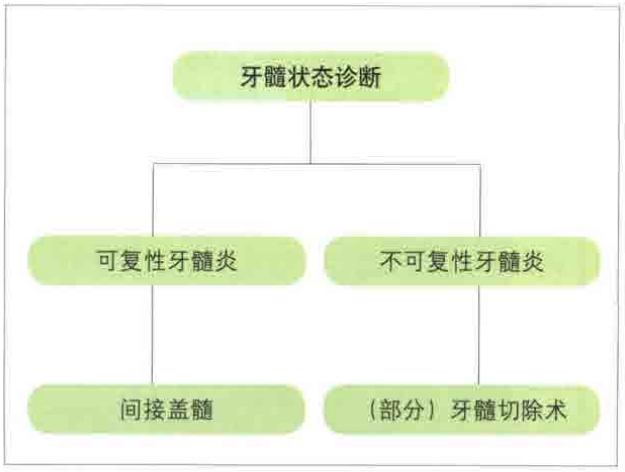

图 7 牙髓状态诊断图

16 循证——我们在临床上能做什么？

有较好的研究证据支持部分去龋和间接盖髓术。间接盖髓术的优势在于不必二次进入（与阶段性去龋术类似）去龋，保留的近髓牙本质能降低牙髓暴露的风险，同时可能促进牙髓的再生。避免牙髓摘除减少了操作时间和医疗费用费，牙体及牙根结构的保留可延长患牙的存留时间。

17 未去龋牙本质表面应覆盖什么材料？

在去除菌斑生物膜后，余留的牙本质是软而湿润的。选择哪种材料覆盖才合适呢？传统来说，选用氢氧化钙，因为它是碱性的、有良好的生物相容性，并可促进牙髓牙本质复合体再矿化。但是，氢氧化钙会随时间推移溶解，可能导致微渗漏而影响充填体的密封性。

玻璃离子水门汀可能具有以下优势。

1．与氢氧化钙相比，充填4年后玻璃离子水门汀具更优良的生物相容性。

2．溶解未见报道。

3．在间接盖髓术的研究中及在牙髓切除术中作为充填材料，获得显著的成功率。

4．具有生物活性，有促进剩余龋坏牙本质再矿化的潜能。

5．电子探针显微分析（EPMA）表明玻璃离子水门汀中的氟离子和锶离子能渗入下方脱矿的牙本质。

6．玻璃离子水门汀的亲水性，使其在湿粘结时其封闭能力良好。

7．树脂改良玻璃离子水门汀在防止微渗漏方面比普通牙科粘结材料更具有竞争性，强度、硬度和抗菌能力比氢氧化钙更具优势。

在市面上还有其他可用于使湿软牙本质变硬的充填材料，如三氧化合物（MTA）及生物陶瓷材料 EndoSequence（Brasseler, Tulsa, OK, USA）。MTA具有良好生物相容性，可诱导羟基磷灰石的形成，同时具有良好的封闭能力，能促进牙本质中细胞因子及生长因子的释放，可用于直接盖髓术。对于那些未被诊断出的牙髓微小暴露是非常有效的。两种材料都能导致pH的升高和产生抗菌效果。

EndoSequence（Brasseler）也具有生物相容性，但它使湿软牙本质变硬的效果受到质疑。可能这些材料比玻璃离子更具优势，但需要通过临床对照试验来确定。最重要的影响因素可能不是牙髓覆盖材料，而是龋洞的封闭性。在部分去龋后，用氢氧化钙、玻璃离子水门汀及蜡作为阴性对照去保护脱矿和感染牙本质，不考虑牙本质的保护，均出现了牙本质硬化、重组及细菌数目下降 。

18 治疗原则

基于以上讨论，作者提出基于一项回顾性临床研究的治疗原则。该研究于2010年由Gruythuysen等发表，包括120颗乳牙及恒牙。患牙3年保存率恒牙达93%，乳牙达96%。

在实施麻醉及安放橡皮障后，去除窝洞表面的菌斑生物膜，充填粘结性充填材料。由于窝洞封闭要求非常严格，边缘适应性及对充填物的支持都是非常重要的。可用慢机球钻在冷水降温下去除釉牙本质界上“松软的”牙本质，直至形成良好的基底（探针质地坚硬）。再用慢速抛光刷（Screw-typed black Crescent，Dentsply Rinn，Elgin，IL，USA；2000rpm）涂布含氟牙膏，去除牙本质表面菌斑生物膜。用玻璃离子水门汀或MTA在牙本质表面垫底，最后进行永久性粘结充填。

19 我们还不知道什么？进一步研究的课题

以下课题值得进一步研究。

1．重复Maltz关于部分去龋及阶段性去龋的对比研究，对两者运用相同的充填材料，论证二次进入的必要性。

2．软化牙本质上充填物的使用寿命。理论上来说，在“潮湿洞底”上充填必然导致失败。然而操作必须在体内完成，松软、潮湿的牙本质会随着初步封闭而变化（变得越来越坚硬、色深及更干燥），致龋菌致病性减弱。这些改变与最终结果息息相关。在实验室中研究上述问题是不合适的，因为体外不能提供促进牙本质硬化和修复性牙本质生成的生物学条件。

3．用于覆盖湿软牙本质的材料应如何选择？

4．最近发表的案例报道显示临床诊断为不可复性牙髓炎的患牙，行间接盖髓术后，牙髓炎出现好转。思考对于不可复性牙髓炎行间接盖髓术后的有效性：是否对于所有不可复性牙髓炎均可行？致使治疗成功或失败的原因是什么（如患者年龄）？

5．治疗前后髓腔形态、修复性牙本质及根尖周炎等的影像学评估。

临床随机对照试验是必须的，但费用昂贵、耗时久。我们欢迎牙医浏览我们的网站（www.pulpodentinalhealth.com），下载相关协议以加入我们的临床研究。

20 结论

由于牙髓治疗的成功率比预期的低，而且耗时昂贵，因此，我们应将注意力集中在尽量避免牙髓

治疗。间接盖髓术是一种简单而且有效的治疗方法，可以应用于深龋近髓患者的牙髓活力保留。有科学数据支持这种技术作为保存健康有活力的牙髓的一种方法。

21 后记

有趣的是，Maltz在实验中没有选择完全去龋作为对照组。她对比了阶段性去龋及部分去龋，由此得出的证据认为对无临床症状、牙髓活力正常的深龋患牙去除所有龋质的治疗是不正确的。我们非常同意她的观点。

22 感谢

我们感谢René Gruythuysen、BSL、Springer Media、Houten、the Netherlands提供图1、图2、图4、图5及相关病例研究，感谢Wim van der Borden提供图6及相关病例研究。

“第三次BITC口腔种植病例大奖赛”（2014）顺利召开

中华口腔医学会从2012年西安第14次学术年会开始连续3年着力打造“中国口腔种植年”，作为这一主题相关学术活动的重要组成部分，由北京口腔种植培训中心（BITC)主办的“BITC口腔种植病例大奖赛”也已经历了两届，并于2014年9月的“2014年第16次全国口腔医学学术会议”期间在上海隆重举行了“第三次BITC口腔种植病例大奖赛”。

此次大奖赛赛制与往年相比有较大改变，特设了4位导师以及11位评审专家，其中导师负责筛选病例，专家对入围病例进行打分。这种赛制，一方面由4位导师充分发掘出病例的闪光点并给予解说；另一方面11位评委打分采用计分器盲打，确保成绩的公平公开。大赛共设置金奖5名，银奖10名，优胜奖15名，另外此次大奖赛还特设“进取奖”用于奖励连续三届参赛并进入决赛的选手。4位导师推荐的金奖银奖选手最终获奖结果与推荐一致最多的导师获得“伯乐奖”。根据前两届大赛的经验，本次大赛将参赛病例分为“数字化种植”，“牙列缺失的种植治疗”，“即刻种植”，“美学区种植”和“骨增量”五大类别，充分体现了我国口腔种植技术的发展与成就。

北京口腔种植培训中心（BITC）