

# 团 体 标 准

T/CHSA 001—2019

---

## 瓷贴面粘接技术规范

Operational specifications for the cementation of porcelain laminate veneers



2019 - 12 - 31 发布

2020 - 01 - 31 实施

---

中华口腔医学会 发布

## 目 次

前言 .....	II
引言 .....	III
1 范围 .....	1
2 术语和定义 .....	1
3 树脂水门汀的选择及试色 .....	1
4 瓷表面处理 .....	1
4.1 氢氟酸酸蚀 .....	1
4.2 超声荡洗 .....	1
4.3 硅烷化处理 .....	2
4.4 树脂粘接剂处理 .....	2
5 基牙表面处理 .....	2
5.1 隔离术区 .....	2
5.2 基牙粘接面的处理 .....	2
6 树脂水门汀的应用、贴面就位 .....	2
7 固化和多余粘接材料清理 .....	3
8 调殆和抛光 .....	3
9 瓷贴面的复查 .....	3
9.1 功能评价 .....	3
9.2 美学评价 .....	3
9.3 生物学评价 .....	4
10 瓷贴面修复后可能出现的并发症及相应处理建议 .....	4
10.1 瓷贴面碎裂 .....	4
10.2 瓷贴面脱落 .....	4
10.3 瓷贴面边缘染色、龈缘红肿 .....	4
10.4 瓷贴面相关区域继发龋坏 .....	4
11 瓷贴面粘接操作路线图 .....	4
参考文献 .....	6

## 前 言

本规范按照GB/T 1.1-2009给出的规则起草。

本规范由中华口腔医学会口腔修复专业委员会提出。

本规范由中华口腔医学会归口。

本规范起草单位：空军军医大学第三附属医院、中国人民解放军总医院、武汉大学口腔医院、北京大学口腔医院、四川大学华西口腔医院、上海交通大学附属第九人民医院、中山大学光华口腔医学院·附属口腔医院、武汉大学口腔医院、福建医科大学附属口腔医院、浙江大学医学院附属口腔医院、温州医科大学口腔医学院·附属口腔医院、大连市口腔医院、天津医科大学口腔医院。

本规范主要起草人：陈吉华、方明、牛丽娜、张凌、李芳、焦凯、张少锋、马楚凡、李源媛、周唯、余凡、沈丽娟。



## 引 言

瓷贴面由于具有微创、美观、生物相容性好等优点,已成为口腔美学微创修复的主流修复技术之一。

由于瓷贴面不要求机械固位形,其固位力主要来源于树脂粘接材料与瓷贴面和牙体组织之间形成的粘接力。瓷贴面的临床使用寿命与贴面粘接后所形成粘接界面的密封性和稳定性息息相关,粘接环节的失误会导致粘接界面结构缺陷、破坏界面稳定性,从而易于发生贴面剥脱、碎裂,乃至修复失败。此外,瓷贴面具有一定程度的透光性,粘接材料的颜色会直接影响瓷贴面修复后的美观效果。因而瓷贴面粘接材料的选择以及临床粘接操作的规范与否是决定瓷贴面修复能否成功的关键,对于牙体预备量进一步减少、甚至无预备的超薄贴面尤为重要。

本规范通过对瓷贴面粘接技术操作制订细化规则,标准化该技术的临床操作流程,提高瓷贴面的修复成功率和临床耐久性,促进瓷贴面修复技术的推广应用。

目前用于瓷贴面修复的主流材料是玻璃陶瓷,因而本规范主要针对玻璃陶瓷的临床粘接操作进行规范,对于玻璃相含量高、陶瓷支架中含有树脂聚合体的可切削复合材料制作的贴面,粘接时也可参照本规范执行。

本规范提出了瓷贴面粘接的常规临床操作技术原则,对于具体瓷贴面材料和粘接材料,除参照本规范以外,还应当参照相关材料的使用说明书,并且以说明书推荐的具体操作为准。



# 瓷贴面粘接技术操作规范

## 1 范围

本规范给出了瓷贴面规范化粘接操作流程的临床技术规范。

本规范适用于玻璃陶瓷材料（如长石质瓷、白榴石基玻璃陶瓷、二硅酸锂基玻璃陶瓷等）制作的常规瓷贴面、微创瓷贴面和无预备瓷贴面。

## 2 术语和定义

下列术语和定义适用于本文件。

**瓷贴面** porcelain laminate veneer

因美观或功能需要，用于修复患牙唇面（或舌面）、切端（或殆面）及部分邻面，通过粘接获得固位的一类薄型瓷修复体<sup>[11]</sup>。

## 3 树脂水门汀的选择及试色

瓷贴面粘接应选择粘度低，能与酸蚀冲洗粘接系统（即全酸蚀粘接系统）或选择性酸蚀处理的通用型粘接系统配合使用的树脂水门汀<sup>[2]</sup>。含水溶性试色糊剂的贴面粘接专用树脂水门汀套装最佳，便于取得理想的修复后颜色效果<sup>[3-4]</sup>。

树脂水门汀固化方式首选以光照为单一固化方式的树脂水门汀。若贴面厚度较厚或者需要高度遮色影响光照透过率时，则应选择双固化树脂水门汀<sup>[5,6-8]</sup>，但需注意含胺类引发剂的双固化材料颜色稳定性低于光固化树脂水门汀<sup>[2]</sup>，远期美学效果可能受到一定影响。

在确认贴面的适合性以及贴面的就位顺序后，在瓷贴面组织面内放置试色糊剂，模拟粘接后颜色效果，确定能达到患者最理想颜色效果的色号。尽可能选择透明度高的树脂水门汀，以减小粘接后出现颜色缺陷的风险<sup>[3]</sup>。试戴时间不宜过长，以免参考牙脱水引起比色偏差。比色完成后需用水冲洗清除牙面及贴面组织面残留的试色糊剂。需注意树脂水门汀固化后的颜色与相同色号试色糊剂之间仍可能存在一定的颜色误差。

## 4 瓷表面处理

### 4.1 氢氟酸酸蚀

采用4%~10%的氢氟酸在口外酸蚀处理贴面组织面20s~120s<sup>[9-17]</sup>，处理时间参照产品说明书执行。一般而言，陶瓷中玻璃相越多，酸蚀时间相应延长；贴面厚度越薄，酸蚀时间相应减少。超薄贴面氢氟酸处理时间比常规贴面减少5s~10s<sup>[18]</sup>。氢氟酸处理后建议采用中和剂中和后再用水冲干净。

注1：有的义齿加工中心在贴面出厂前组织面已进行氢氟酸处理，医生在临床贴面试戴合适、粘接前仅需磷酸酸蚀清洁即可<sup>[19]</sup>，无需重复氢氟酸酸蚀步骤。

1) 根据参考文献有修改。

## 4.2 超声荡洗

瓷贴面经氢氟酸酸蚀后，采用95%的乙醇、丙酮或蒸馏水超声振荡清洗（工作频率至少40kHz）3min-5min<sup>[5,20]</sup>。然后涂擦无水乙醇自然干燥，或采用电吹风进行风干，或者使用无油无水的三用枪吹干<sup>[3]</sup>。

## 4.3 硅烷化处理

使用硅烷偶联剂或含硅烷的瓷处理剂进行贴面组织面的硅烷化处理。反复涂擦偶联剂2-3次，每次涂擦后需待溶剂挥发<sup>[21]</sup>。

注2：也可使用含有硅烷的通用型粘接剂进行贴面组织面处理，此时可省略“4.4 树脂粘接剂处理”步骤，涂布要求同4.4。

## 4.4 树脂粘接剂处理

粘接剂须涂抹全部待粘接的贴面组织面，厚度尽量均匀，吹薄，涂抹后不能光固化，以免形成过厚的粘接剂层，影响贴面的准确就位<sup>[3,20]</sup>。注意涂抹粘接剂后贴面须避光处理。

注3：瓷表面处理步骤建议由助手完成，医生同时进行基牙表面处理，缩短贴面组织面处理至贴面就位的时间<sup>[2]</sup>。

## 5 基牙表面处理

### 5.1 隔离术区

采用橡皮障或棉卷辅助开口器等隔湿，聚四氟乙烯薄膜或成形片隔离邻牙，若瓷贴面预备为龈下边缘，或者平龈、龈上边缘者有龈沟液渗出，则需在贴面就位前对基牙进行排龈<sup>[3]</sup>。

### 5.2 基牙粘接面的处理

贴面粘接前需保证基牙粘接面的清洁，可用抛光杯加无氟抛光膏或浮石粉清洁牙面。

若基牙的待粘接面局限在牙釉质层内，则首选能与酸蚀冲洗粘接系统（即全酸蚀粘接系统）配合使用的树脂水门汀，按照如下经典的“酸蚀-冲洗-粘接”步骤进行牙面处理。处理时，请注意：

- 牙釉质通常的酸蚀时间为15s-30s；对于无预备的牙釉质，酸蚀时间须延长至60s；而氟斑牙，酸蚀时间可进一步延长至120s<sup>[22,23]</sup>。酸蚀后用大量水冲洗牙面至少10s，避免酸蚀剂成分残留。
- 冲洗后完全吹干，表面反复涂擦粘接剂20s，以利于粘接剂向牙体组织内渗入，并促进粘接剂中溶剂的挥发，然后吹薄，且不能光固化，避免形成过厚的粘接剂层影响贴面的被动就位<sup>[20]</sup>。

若待粘接面存在部分牙本质暴露时，首选能与选择性酸蚀处理的通用型粘接系统配合使用的树脂水门汀，需注意：

- 当少量浅表牙本质暴露时，使用不影响树脂粘接的脱敏剂处理牙本质区域。牙釉质选择性酸蚀后，可重复脱敏处理，然后再吹干，涂布粘接剂<sup>[3,20]</sup>。
- 若存在局部较深的牙本质暴露，应进行即刻牙本质封闭（**immediate dentin sealing**），即在贴面牙体预备后、制取印模前，即刻使用牙本质粘接剂封闭暴露的牙本质，避免贴面粘接时牙本质小管液外渗对粘接的影响，减轻粘接术后的牙本质敏感<sup>[4,20,24-25]</sup>。也可在贴面牙体预备后即刻通过树脂充填完善封闭牙本质暴露区，贴面粘接前对树脂表层进行口内喷砂或者车针轻微打磨以粗化粘接面，再行后续的粘接步骤<sup>[3,20]</sup>。

## 6 树脂水门汀的应用、贴面就位

根据前述3选定的试色糊剂的色号,选用相同色号的树脂水门汀涂布于基牙牙面和/或瓷贴面组织面上,轻压瓷贴面沿就位道方向缓慢就位,注意贴面就位时避免与牙面间残留间隙。轻压下,溢出的大量树脂水门汀用刷子或棉卷去除<sup>[20,26]</sup>,用探针检查贴面是否完全就位。然后小心移除邻间隙的成形片等隔离物,使贴面完全被动就位<sup>[20]</sup>。

对于多贴面修复病例,最好每个贴面逐一粘接,即逐一重复前面提到的一系列步骤,包括试戴、瓷表面处理、基牙表面处理以及贴面粘接就位。若多个贴面同时粘接,须按照瓷贴面试戴时确定的就位顺序使贴面逐一就位。但应注意在粘接每个象限最后一个贴面前,必须再次试戴,确认修复体能够完全就位、邻接关系良好后再行粘接固化<sup>[3]</sup>。

## 7 固化和多余粘接材料清理<sup>[3, 27-28]</sup>

固化和多余粘接材料清理步骤如下:

- 根据溢出多余粘接材料的多少及树脂水门汀的固化类型,酌情决定初步光照时间(一般而言,光固化水门汀 1s-2s,双固化水门汀 3s-5s),使溢出的树脂水门汀初步固化时用探针、手工洁治器或牙线清除。
- 清理时固定贴面,防止其移位、脱落,尤其用牙线清洁邻间隙时,避免牵拉牙线向就位道反方向移动导致贴面移位。
- 贴面边缘应用阻氧剂(例如甘油凝胶),然后每个面再次充分光照,根据使用的光固化灯的光强和树脂水门汀材料的要求,确定光照固化时间,使粘接材料完全固化。最后取出龈沟内的排龈线,并彻底清除多余的粘接材料。注意光照时要在不同牙面、不同牙位间循环照射,不要在局部长时间光照,以免产生牙髓不适。
- 使用带有可限定光照范围的“点固化”配件的光固化灯效果最佳。初步清洁前针对贴面正中央短暂光固化,使贴面中央部分初步固化,以避免贴面边缘区树脂水门汀充分固化,清理时发生边缘间隙内的水门汀剥离,产生微间隙。必要时可使用边缘封闭剂填补边缘处产生的微间隙。

## 8 调颌和抛光

光照固化完成后,用牙线检查邻接关系。若牙线无法通过,可使用专用的薄锯片打开邻接,去除邻间隙内残留的粘接材料。然后应用抛光条抛光邻面边缘。再次用牙线检查确认邻间隙内残留粘接材料形成的飞边。

当贴面覆盖颈缘时,采用尖细金刚砂高度抛光车针在喷水状态下抛光颈缘,以避免粘接材料残留刺激牙龈。

对于微创或无预备贴面,采用尖细金刚砂车针在喷水状态下调磨局部边缘残存的微小悬突样结构,然后再进行序列抛光。

对于对接式或包绕式贴面,贴面粘接完成去除橡皮障后,需要细致的咬合调整。检查正中颌、前伸颌和侧方颌,正中颌时咬合接触须均匀,修复体边缘须避开正中咬合的着力点。需要特别强调的是:不管切导是否涉及新的瓷贴面修复体,一定要在下颌前伸运动时保持或重建适合的功能性前牙切导<sup>[20]</sup>。

最后对调磨面和修复体边缘进行序列抛光<sup>[3, 27-28]</sup>。

## 9 瓷贴面的复查<sup>[2, 15, 29-34]</sup>

### 9.1 功能评价

用探针探触贴面边缘检查贴面边缘完整性，用牙线测试患牙与邻牙的邻接关系，使用咬合纸或咬合记录仪测试咬合接触情况，肉眼观察贴面的磨损情况，探诊修复体是否存在松动，用透照法检测是否存在贴面隐裂或折裂，询问患者满意度。

## 9.2 美学评价

用肉眼观察修复体表面光洁度、表面或边缘是否存在染色，颜色匹配性、透光性，以及美学解剖外形。

## 9.3 生物学评价

探针探触结合压缩空气吹拂检查患牙在贴面边缘处是否存在术后敏感，牙髓活力仪测试患牙牙髓活力是否正常，视诊观察基牙是否完整，有无隐裂或折裂，是否存在继发龋，牙周基础检查检测牙周组织是否健康。

## 10 瓷贴面修复后可能出现的并发症及相应处理建议

### 10.1 瓷贴面碎裂

首先需进行咬合检查，排除是否为不良咬合因素造成的瓷贴面碎裂。如果存在不良的咬合因素，必须排除。如果不存在异常的咬合问题，需向患者讲解瓷贴面正常使用方法，避免偶然异常外力再次发生<sup>[35]</sup>。瓷贴面存在隐裂纹若对美观没有明显影响可暂不处理<sup>[3]</sup>；只有当严重影响美观时（如深部严重染色），经患者同意，才可重新更换修复体<sup>[35]</sup>。瓷贴面碎裂影响不大时可仅调磨抛光，或者口内树脂修补或重粘断裂部分（再粘接效果失败风险较高，且存在美学风险）<sup>[2-3, 35-36]</sup>；影响大时需拆除剩余贴面后重做。若基牙存在折裂，则需根据基牙缺损情况更改修复设计<sup>[3]</sup>。

### 10.2 瓷贴面脱落

若基牙和贴面完整无破损，贴面可顺利地完全复位，可尝试清理脱落的瓷贴面组织面和基牙粘接面后重新粘接（存在较高失败风险）<sup>[2-3]</sup>。清除瓷贴面组织面残留树脂水门汀的办法包括车针磨除、超声器械清除、喷砂去除，但都很难保证恰好、完全地清除。如果瓷贴面的材料是允许进入烤瓷炉烧结的，并且修复体有一定厚度和强度，建议再进行一次上釉程序，通过热处理完全去除残留的粘接材料<sup>[3]</sup>。基牙粘接面可采用车针微量磨除或口内喷砂的方式去除残留的树脂水门汀，同时暴露新鲜的牙体组织供重新粘接。

### 10.3 瓷贴面边缘染色、龈缘红肿

若贴面边缘密合性尚好，仅存在轻度外源性染色，可尝试口内精细抛光<sup>[2-3]</sup>。龈缘红肿时需首先检查牙周情况以及贴面边缘是否残留树脂，清除残余树脂后精细抛光颈缘处，必要时联合牙周治疗消除牙龈炎症。若贴面边缘密合性差，则需拆除贴面后重新修复。

### 10.4 瓷贴面相关区域继发龋坏

如果基牙存在继发龋，优先考虑在不破坏原有瓷贴面修复体的前提下进行处理。可选择从瓷贴面非覆盖处入路，去净龋坏组织，并使用复合树脂充填修复。如果龋坏范围过大，可拆除贴面后重新修复，或者更改修复方案<sup>[3, 20]</sup>。

## 11 瓷贴面粘接操作路线图



综上所述，瓷贴面粘接的操作流程总结见图1。

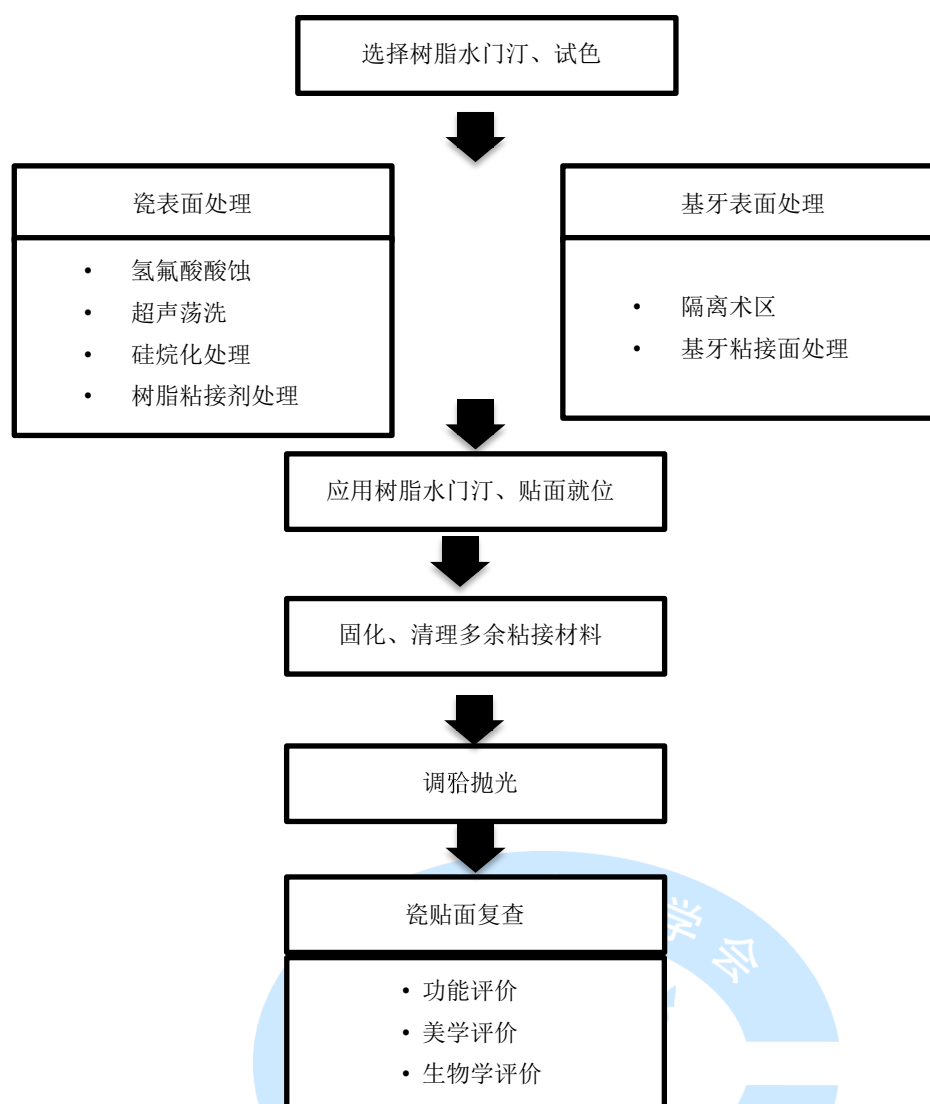


图 1 瓷贴面粘接操作路线图

## 参 考 文 献

- [1] Glossary of Prosthodontic Terms Committee of the Academy of Prosthodontics. The Glossary of Prosthodontic Terms: Ninth Edition[J]. *J Prosthet Dent*, 2017, 117(5S):e1-e105.
- [2] Calamia JR, Calamia CS. Porcelain laminate veneers— reasons for 25 years of success[J]. *Dent Clin North Am*, 2007, 51(2):399-417.
- [3] 刘峰. 瓷贴面修复技术:从标准到微创无预备[M]. 北京:人民卫生出版社, 2017.
- [4] 姜婷. 实用口腔粘接修复技术图谱[M]. 北京:人民卫生出版社, 2019.
- [5] Peumans M, Van Meerbeek B, Lambrechts P, et al. Porcelain veneers— a review of the literature[J]. *J Dent*, 2000, 28(3):163-177.
- [6] Pini NP, Aguiar FH, Lima DA, et al. Advances in dental veneers— materials, applications, and techniques[J]. *Clin Cosmet Investig Dent*, 2012, 4:9-16.
- [7] Vargas MA, Bergeron C, Diaz-Arnold A. Cementing all-ceramic restorations— recommendations for success[J]. *J Am Dent Assoc*, 2011, 142 Suppl 2:20S-4S.
- [8] Linden JJ, Swift EJ, Boyer DB, et al. Photo-activation of resin cements through porcelain veneers[J]. *J Dent Res*, 1991, 70:154-157.
- [9] Renata P, Pini Nbia, Baggio AFH, et al. Advances in dental veneers: materials, applications, and techniques[J]. *Clin Cosmet Investig Dent*, 2012, 4:9-16.
- [10] Santos GC, Santos MJ, Rizkalla AS. Adhesive cementation of etchable ceramic esthetic restorations[J]. *J Can Dent Assoc*, 2009, 75(5):379-384.
- [11] Vargas MA, Bergeron C, Diaz-Arnold A. Cementing all-ceramic restorations: recommendations for success[J]. *J Am Dent Assoc*, 2011, 142 Suppl 2:20S-4S.
- [12] Tian T, Tsoi JK, Matinlinna JP, et al. Aspects of bonding between resin luting cements and glass ceramic materials[J]. *Dent Mater*, 2014, 30(7):e147-162.
- [13] 陈吉华, 施长溪, 方金素, 等. 氟氢酸蚀及偶联剂的应用对烤瓷—树脂粘结强度的影响[J]. *实用口腔医学杂志*, 1998, 14(1): 46-47.
- [14] 陈吉华, 施长溪, 艾绳前, 等. 变色牙瓷贴面修复的临床初步观察及有关问题的探讨[J]. *实用口腔医学杂志*, 1998, 14(1): 48-50.
- [15] Chen JH, Shi CX, Wang M, et al. Clinical evaluation of 546 tetracycline-stained teeth treated with porcelain laminate veneers[J]. *J Dent*, 2005, 33(1):3-8.
- [16] Chen JH, Matsumura H, Atsuta M. Effect of etchant, etching period, and silane priming on bond strength to porcelain of composite resin[J]. *Oper Dent*, 1998, 23(5):250-257.
- [17] Chen JH, Matsumura H, Atsuta M. Effect of different etching periods on the bond strength of a composite resin to a machinable porcelain[J]. *J Dent*, 1998, 26(1): 53-58.
- [18] 孟玉坤, 宗弋. 瓷贴面修复的研究现状及临床应用[J]. *国际口腔医学杂志*, 2017, 44(1):1-10.
- [19] Aschheim K. *Esthetic dentistry: a clinical approach to techniques and materials*[M]. 3<sup>rd</sup> ed. St. Louis: Mosby Elsevier Inc, 2015.
- [20] Magne P, Belser U. *Bonded porcelain restorations in the anterior dentition: a biomimetic approach*[M]. Chicago: Quintessence publishing Co. Ltd, 2003.
- [21] Blatz MB, Alvarez M, Sawyer K, et al. How to Bond Zirconia: The APC Concept[J]. *Compend Contin Educ Dent*, 2016, 37(9):611.
- [22] Albers HF. *Tooth-colored restoratives: principles and techniques*[M]. 9<sup>th</sup> ed. Hamilton:

- BC Decker Inc, 2002.
- [23] 夏雨凝, 马楚凡, 陈吉华. 临床应用瓷贴面美学修复前牙的治疗进展[J]. 牙体牙髓牙周病学杂志, 2018, 28(1): 46-51, 59.
- [24] Magne P. Immediate dentin sealing: a fundamental procedure for indirect bonded restorations[J]. J Esthet Restor Dent, 2005, 17(3):144-154.
- [25] Qanungo A, Aras MA, Chitre V, et al. Immediate dentin sealing for indirect bonded restorations[J]. J Prosthodont Res, 2016, 60(4):240-249.
- [26] 中华口腔医学会. 临床技术操作规范·口腔医学分册(2017 修订版)[M]. 北京:人民卫生出版社, 2017.
- [27] Gurel G. The science and art of porcelain laminate veneers[M]. Chicago: Quintessence Publishing Co. Ltd, 2003.
- [28] Edelhoff D, Prandtner O, Saeidi Pour R, et al. Anterior restorations: the performance of ceramic veneers[M]. Quintessence Int, 2018, 49(2):89-101.
- [29] Beier US, Kapferer I, Burtscher D, et al. Clinical performance of porcelain laminate veneers for up to 20 year[J]. Int J Prosthodont, 2012, 25(1):79-85.
- [30] Cvar JF, Ryge G. Reprint of criteria for the clinical evaluation of dental restorative materials[J]. Clin Oral Investig, 2005, 9(4):215-232.
- [31] Hickel R, Roulet JF, Bayne S, et al. Recommendations for conducting controlled clinical studies of dental restorative materials. Science Committee Project 2/98--FDI World Dental Federation study design (Part I) and criteria for evaluation (Part II) of direct and indirect restorations including onlays and partial crowns[J]. J Adhes Dent, 2007, 9 Suppl 1:121-47. Erratum in: J Adhes Dent. 2007, Dec 9(6):546.
- [32] Hickel R, Peschke A, Tyas M, et al. FDI World Dental Federation: clinical criteria for the evaluation of direct and indirect restorations—update and clinical examples[J]. Clin Oral Investig, 2010, 14(4):349-366.
- [33] Gresnigt M, Kalk W, Ozcan M. Clinical longevity of ceramic laminate veneers bonded to teeth with and without existing composite restorations up to 40 months[J]. Clin Oral Investig 2013, 17:823-832.
- [34] Morimoto S, Albanesi RB, Sesma N, et al. Main clinical outcomes of feldspathic porcelain and glass-ceramic laminate veneers: a systematic review and meta-analysis of survival and complication rates[J]. Int J Prosthodont, 2016, 29(1):38-49.
- [35] Afrashtehfar KI, Pecho OE, El-Mowafy O. How do I manage a patient with a fractured porcelain veneer? [J] J Can Dent Assoc, 2015, 81:f25.
- [36] 赵铤民, 陈吉华. 口腔修复学:第7版[M]. 北京:人民卫生出版社, 2012.