优秀病例

美学区骨增量后软组织裂开——使用 CGF 膜修复的种植治疗

陈靓雯　梁　亮　施　斌*

1　病例简介

患者：程某某，女，48 岁。主诉：右上前牙牙根根尖暴露 3 年，影响美观及咀嚼功能。现病史：患者右上前牙 20 年前外伤，数年前发现牙根根尖逐渐暴露在黏膜外。临床检查：口外：面部对称，无张口受限或偏斜。低位笑线。口内：硬组织：上颌右侧中切牙变色，叩（+），松动（Ⅱ），牙根于前庭沟处暴露 1/3，暴露牙根呈黄褐色。唇侧牙槽嵴轻度凹陷。患者剩余牙体有轻度氟斑牙症状。软组织：前庭沟黏膜红肿，唇系带附着位置正常。薄龈生物型。辅助检查：术前 CBCT 示：上颌右侧中切牙可用牙槽骨高度约 14mm，宽度 2 ~ 3mm，Ⅲ型牙槽窝。根尖周存在低密度影。

2　诊断

上颌右侧中切牙慢性根尖周炎

作者单位　武汉大学口腔医院种植科
地　　址　武汉市洪山区珞喻路 237 号

3　治疗计划

（1）微创拔除上颌右侧中切牙 + 植骨；
（2）种植义齿修复。

4　治疗过程

4.1　术前检查，微创拔牙与骨增量手术

（1）术前 CBCT 检查种植区骨质骨量，确定治疗计划，患者知情同意。

（2）使用微创器械拔除上颌右侧中切牙，牙槽嵴顶偏腭侧水平切口后翻开全厚黏骨膜瓣。可见牙槽嵴颊舌向宽度 2 ~ 3mm。

（3）彻底清理感染的软硬组织，清创后可见唇侧骨板缺失。唇侧骨皮质区制备滋养孔，植入 0.5g 小颗粒 Bio-Oss 骨粉，覆盖 25×25mm Bio-Gide 生物膜并用膜钉固定，严密缝合切口。

4.2　复诊发现软组织裂开（4 周后）

术区唇侧裂开软组织未见明显愈合，有少量骨粉暴露，伤口无红肿，余未见异常。

4.3　CGF 膜关闭软组织创口

（1）抽取患者血液，放置于专用的试管内，梯度离心，可见血液分层。取中间层纤维蛋白凝块，用压膜器压成膜状备用。

（2）牙槽嵴顶水平切口后翻开全厚黏骨膜瓣，将 CGF 膜放置于开裂的软组织下方，行骨膜松弛切口，严密缝合切口。

4.4　软组织复查（1 月后）

术区软组织愈合良好，软组织裂开创口几乎完全愈合，伤口无红肿。

4.5　种植一期手术 + 即刻修复（6 个月后）

（1）牙槽嵴顶偏腭侧水平切口后翻开全厚黏骨膜瓣，取膜钉。牙槽嵴颊舌向宽度 7 ～ 8mm。逐级备洞，以 35N·cm 植入 Zimmer TSV 3.7×11.5mm 植体，放置转移杆，严密缝合切口。

（2）取聚醚印模，灌注石膏模型，椅旁制作种植体支持树脂暂冠。消毒抛光，戴入口内，调整咬合至正中前伸均无咬合接触。

（3）2 周后确认临时修复体周软组织愈合良好，伤口无红肿，拆除缝合线。再次检查咬合，确认正中及侧方 1mm 咬合间隙。1 月，2 月，3 月后复查调整临时牙穿龈外形。

4.6　个性化取模（6 个月后）

（1）临时修复体牙龈成形好，近中龈乳头未完全充盈邻间隙，唇侧软组织有瘢痕形成。

（2）取出临时牙，制作并放置个性化闭合式种植体水平转移杆以复制袖口形态。上颌取聚醚模型，对颌取藻酸盐模型。选择全瓷基台全瓷冠修复，比色 3M2。

4.7　戴牙（2 月后 ）

上颌右侧中切牙试戴最终修复体，调整邻接及咬合。基台加扭矩至 30N · cm，聚四氟乙烯及氧化锌封闭螺丝通道，玻璃离子粘结牙冠。

嘱患者于戴牙 1 月后、3 月后、6 月后及每年复查，检查种植体、种植体周围软组织及咬合情况。

图 1 ～ 5　拔除上颌右侧中切牙后的笑线位置

图 6 ～ 8　治疗之前

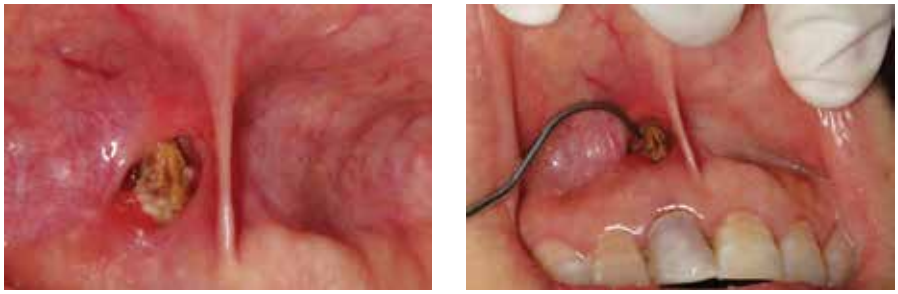

图 9 ～ 10　前庭沟可见牙根暴露

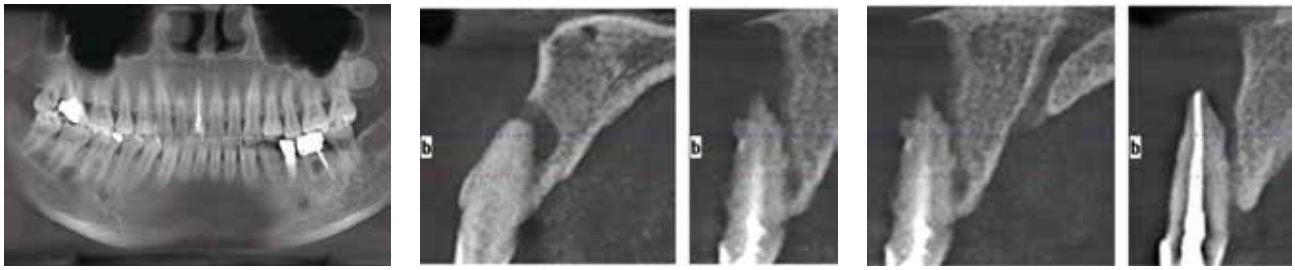

图 11 ～ 13　CBCT 示上颌右侧中切牙可用骨高度 14mm，可用骨宽度 2 ～ 3mm，唇侧骨板缺如

图 14 ～ 16　微创拔除右侧上颌中切牙

图 17 ～ 18　拔除右侧上颌中切牙后

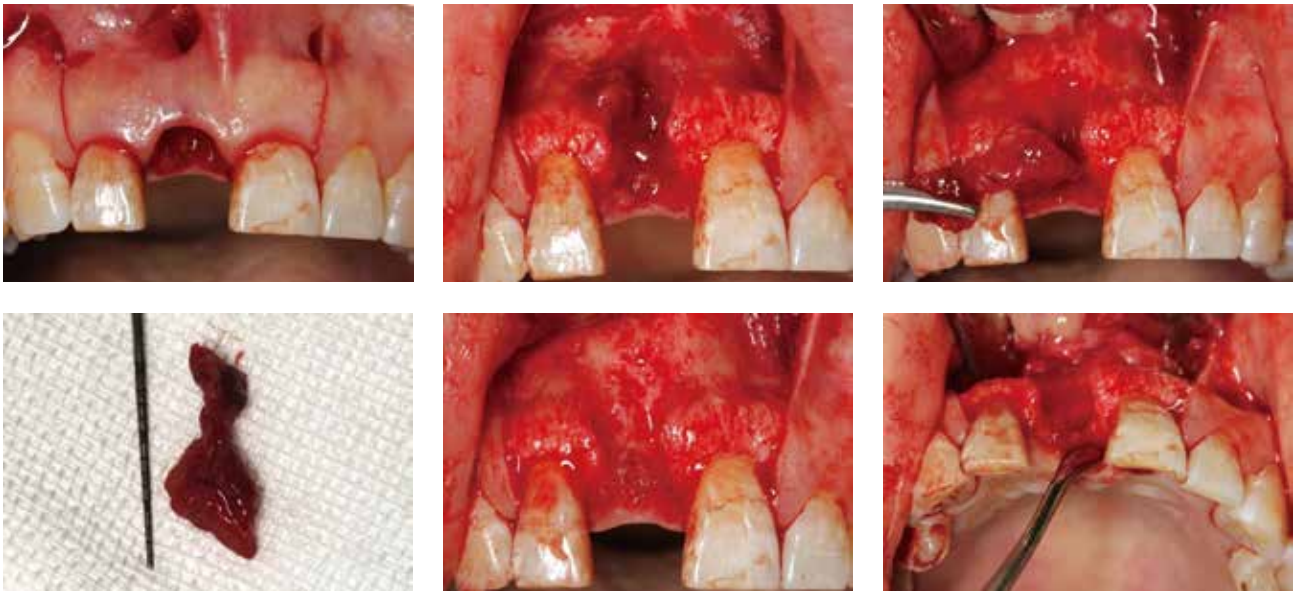

图 19 ～ 24　彻底清创后的牙槽窝

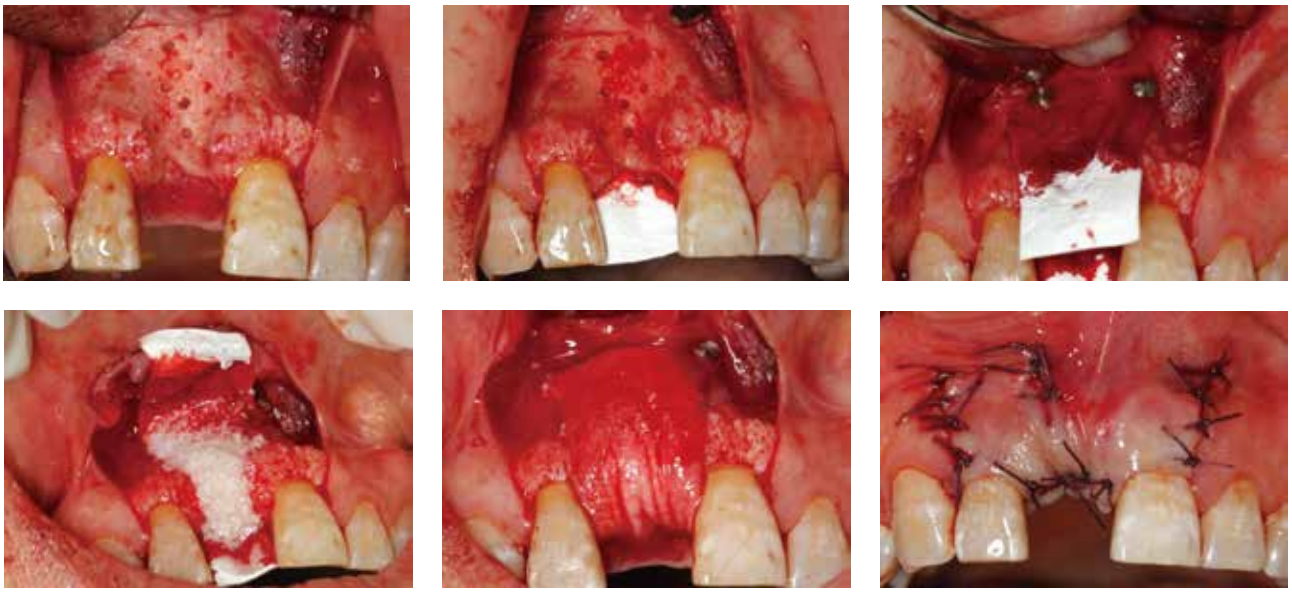

图 15 ～ 30　使用球钻皮质穿孔，以便血液供给和来自骨髓腔的成骨细胞浸润。唇腭侧覆盖

图 31 ～ 33　拆除缝线后可见软组织裂开，术后 1 个月，术后 2 个月，未见组织愈合



图 34 ～ 36　制备 CGF 制备

图 37 ～ 39　在牙槽骨和瓣之间插入 CGF 膜

图 40 ～ 42　术后 1，2，6 个月，软组织裂开逐渐愈合

图 43 ～ 45　术前 CBCT 显示可用骨宽度 7 ～ 8mm

图 46 ～ 48　骨移植手术成功获得了充足的骨量

图 49 ～ 51　植体放置在一个理想的位置，唇侧骨板厚 2mm

图 52 ～ 54　椅旁制作的临时冠切端比上颌左侧中切牙短以便消除咬合接触

图 55 ～ 57　重新制作临时冠，以获得更好的穿龈外形

图 58 ～ 60　个性化取模之前的不同角度的牙龈袖口形态

图 61 ～ 63　个性化印模帽，椅旁制取印模

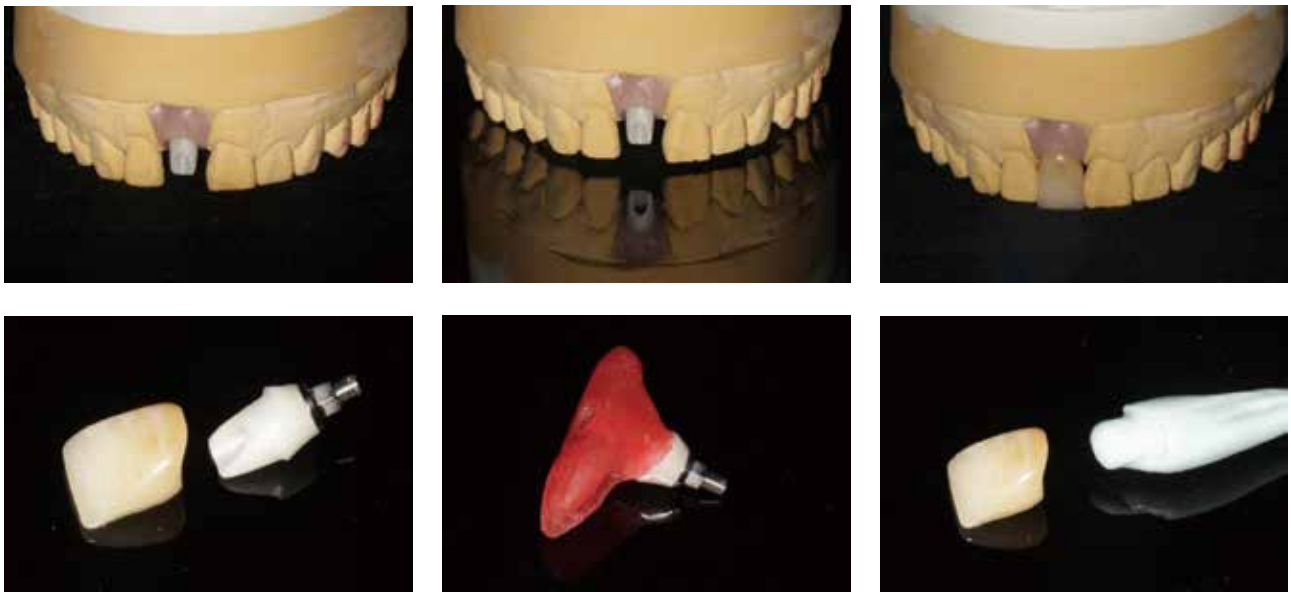

图 64 ～ 69　石膏模型上的最终修复体

图 70 ～ 72　最终修复体的唇侧像和咬合像

图 73 ～ 74　软组织裂开完全愈合，根尖放射线片示冠修复体和基台完全就位

图 75 ～ 77　最终修复后的微笑像