专题研究

上颌后牙区Ⅳ骨质条件下应用短种植体长度和直径的优化分析

涂慧娟　李月玲　　俞　明

【摘　要】**目的：**探讨上颌后牙区Ⅳ类骨质条件下不同长度和直径短种植体的骨界面应力分布情况，为临床上颌后牙区短种植体的临床设计选择提供理论依据。**方法：**采用三维有限元方法分析7种不同直径和长度的Bicon短种植体在Ⅳ类骨质条件下，受到垂直和侧向力时，种植体骨界面的应力分布和Von-Mises应力峰值。**结果：**无论是垂直载荷还是侧向载荷，种植体直径对骨界面的影响均比长度更显著。侧向载荷下，6*6mm组应力峰值最小，垂直载荷下，6*8mm组应力峰值最小，6*6mm组次之，直径5mm组中不同长度之间无明显差异。**结论：**上颌后牙区Ⅳ类骨质条件下短种植体长度与直径的选择中：骨量充足情况下，应优先选择6*6mm种植体；骨量适中情况下，选择5*6mm；骨量不够时选择4.5*8mm。

【关键词】短种植体；有限元分析；VonMises应力；Ⅳ类骨

中图分类号：782.1　　**文献标志码：**A　　**文章编号：**1007-3957(2018)01-01-5

Bivariate evaluation of the short implant diameter and length in type Ⅳ jaw bone of maxillary posterior area

TU Huijuan, LI Yueling, YU Ming

Department of General Dentistry, Shanghai Jiading District Dental Center, Shanghai 201800, China

Abstract

Objective: To analyze the stress distribution of short dental implant with different length and diameter in the type Ⅳ jaw bone of maxillary posterior area, providing the theoretical basis for the clinical design of short dental implant in the maxillary posterior region. **Methods**: Three dimensional finite element was used to simulate the stress size and distribution of implant-bone interface in 7 kinds of Bicon implants with different diameters and lengths under vertical loading and a 45 degree slope loading。**Results**: The effect of implant diameter on bone interface was more significant than that of length, regardless of vertical load or lateral load. Under the lateral load, the von-mises stresses of group 6*6mm was minimum. Under the vertical load, the von-mises stresses of group 6*8mm was minimum, the second place was group 6*6mm. There were no significant difference between 5mm diameter implants with different length. **Conclusion**: The choice of short implant in the type Ⅳ jaw bone of maxillary posterior area: if the bone in good conditions, 6*6mm implant was suggested, if the bone in moderate conditions,5*6mm implant was suggested, if the width of bone was not enough, 4.5*8mm implant was suggested.

Key words: short dental implant, three-dimensional finite element analysis, von-mises stress, Type Ⅳ bone

作者单位：201800上海市嘉定区牙病防治所。

基金项目：上颌后牙区骨量不足条件下应用短种植长度和直径有限元分析；基金来源：上海市嘉定区卫生计生委青年科研课题项目；基金编号：2014-QN-01

中国口腔种植学杂志2018年第23卷第1期

对于上颌后牙区牙槽骨高度不足的病例，目前有许多方法可以改善剩余骨量不足。其中在上颌后牙区使用短种植体具有明显优势，扩大了种植的适应症，简化手术，降低手术风险，并缩短治疗时间，在骨质疏松区域临床效果肯定。且根据研究[1-4]表明：上颌后牙区采用骨增量技术植入常规种植体与直接使用短种植体的具有同样的临床效果及种植体的长期疗效。

众所周知与常规种植体相似的是：短种植体周围的骨组织应力与种植体表面的螺纹设计、种植体的长度以及种植体的直径等多方面因素有关，相同表面设计的短种植体，我们是通过增加种植体的直径还是选择粗直径的种植体，更有利于种植体与骨组织之间的应力分布？Grunder 等[5]研究表明，种植体周边至少要保留大于2mm的骨量才能保证种植体长期稳定性。若种植体直径过大则会导致种植区骨量不足，所以种植体直径并不是越粗越好。Meijer等[6]：骨界面应力不受种植体长短影响；赖红昌等[7]研究不同长度种植体在垂直、斜向、水平三种受载条件下周围骨界面的应力区颈部的最大应力值只下降10%左右，从而提示种植体长短对骨界面最大应力值影响不大；同时对于上颌骨高度不足的患者，种植体的长度越长意味着外科手术风险及治疗时间费用越高，在这种情况下种植体长度设计并不是越长越好。王晗[8]等从生物力学角度考虑，认为上颌后牙区种植体要选择长度≥4.90mm，直径≥4.90mm的种植体；薛洪权等[9]研究：螺纹表面设计的短种植体长度不应小于6mm，鳍式非螺旋设计的短种植体长度可以更小，甚至可以小于5mm；目前针对上颌后牙区骨量不足研究较多，是充分利用骨宽度选择大直径的种植体还是利用骨增量技术增加种植体的长度？在短种植体中哪种尺寸是最佳设计仍然缺乏有力证据。本研究采用三维有限元软件分析上颌后牙区Ⅳ类骨质条件下，Bicon短种植体的不同直径和长度对骨界面应力分布的影响，从生物力学角度探讨短种植体在上颌后牙区的最佳设计，为短种植体临床设计提供理论依据。

1 材料和方法

1.1 上颌后牙区两种骨质骨块的三维有限元模型的建立

Lekholm and Zarb[10]的骨质四分类法：Ⅰ颌骨几乎完全由均质的皮质骨构成；Ⅱ厚层皮质骨包绕骨小梁密集排列的松质骨；Ⅲ薄层皮质骨包绕骨小梁密集排列的松质骨；Ⅳ薄层的皮质骨包绕骨小梁疏松排列的松质骨。上颌后牙区一般多为Ⅲ和Ⅳ类骨质，本研究主要分析上颌Ⅳ骨质，骨块模型简化为正方体，分别在有限元软件ANSYS中对颌骨骨质赋予相关的材料属性（见表1），改变松质骨的弹性模量等生物力学参数，进而得到Ⅳ骨质骨块的三维有限元模型。颌骨骨块模型的尺寸均为10mm×10mm×10mm（近远中向×颊腭向×高度），颊腭侧及牙槽嵴顶表面包绕1.5mm厚皮质骨，其他均为松质骨[11]。

表1 实验有关材料的力学参数

材料	弹性模量（Mpa）	泊松比
皮质骨[12]	13.700×10^3	0.3
松质骨Ⅲ[13]	1.6×10^3	0.3
松质骨Ⅳ[13]	0.69×10^3	0.3
种植体(纯钛)[14]	110×10^3	0.35

1.2 种植体基台三维有限元模型的建立

利用Pro/E软件中的旋转和螺旋扫描功能分别建立4.5*6mm、5.0*6mm、6.0*6mm、4.5*8mm、5.0*8mm、6.0*8mm以及超短种植体6.0*5mm七组Bicon种植体模型，生成同心圆形鳍式、颈部斜肩式种植体的三维实体模型。(Bicon Integra-cpTM种植体：顶角15°、齿高0.4mm、齿距0.8 mm、宽度为0.2mm；Bicon3.0mm柱无肩基台：直径6.5mm、高度为5mm、角度为0度，穿龈高度为2.5mm)

本研究主要观察种植体骨界面的应力分布规律，种植体的上部结构包括基台和牙冠，对结果影响较小，因此对整个上部结构进行简化，咬合力直接加载在基台表面中心。

1.3 网格划分

将模型进行网格划分，采用六面体划分皮质骨和松质骨区域，采用面体划分种植体部分，种植体网格细化（见图1）。



图1

1.4 实验条件假设

种植体各部件之间以及种植体与上部结构之间设定为完全精确吻合。各组织均为连续、各向同性、均质的线弹性材料，材料为小变性，对骨块的上边缘和近远中边缘进行约束。骨-种植体界面设定为完全的骨结合，在载荷作用下二者无相对滑动。

1.5 加载条件

中国人的平均咀嚼力，其范围为3～30 kg力(30～300 N)[15]，因此本研究加载条件（1）垂直加载：(如图2)垂直向静态集中加载于种植体顶部中心点，与种植体长轴方向一致，载荷值为200 N[14]。





图2 垂直向加载示意图　　图3 侧向载荷加载示意图

（2）侧向加载：(如图3)与种植体顶部的中心呈45°，加载于颊侧面，静态集中载荷,载荷值为100 N[14]。

1.6　种植体基台与骨块模型的装配并计算分析

将种植体模型与两种不同骨质骨块模型装配为一整体，种植体颈部位于牙槽峭顶下0.5mm，即种植体-基台平台位于骨下0.5mm。然后利用有限元分析软件ANSYS14.0观察分析功能受载时，不同种植体模型中种植体周围骨界面皮质骨和松质骨Von-Mises应力峰值及分布特征。

2　结　果

2.1　皮质骨应力分布情况

ANSYS用直观的图形显示了应力在模型上的分布云图：七组模型中皮质骨应力主要呈环状分布在种植体颈部周围，且不同尺寸模型的皮质骨EQV应力分布云图均相似。垂直加载时皮质骨应力峰值位于牙槽骨的颊、腭侧；侧向加载时，皮质骨应力峰值位于在牙槽骨颈部压力侧的颊侧。皮质骨中的应力峰值如下图4、图5

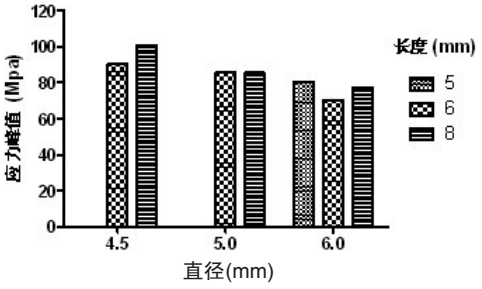

图4 100N载荷下的皮质骨应力峰值

2.2　松质骨应力分布情况

松质骨中的应力分布相对均匀，无论是垂直

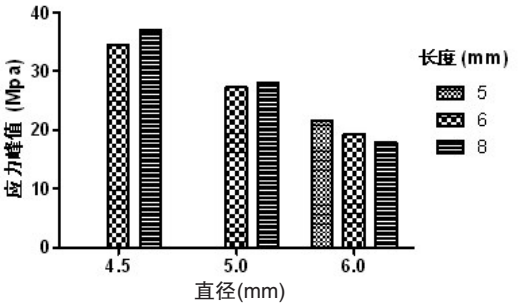

图5 200N载荷下的皮质骨应力峰值

还是侧向载荷，松质骨的应力峰值主要集中分布于颊腭侧的底部第三螺纹周围。皮质骨中的应力峰值如下图6、图7

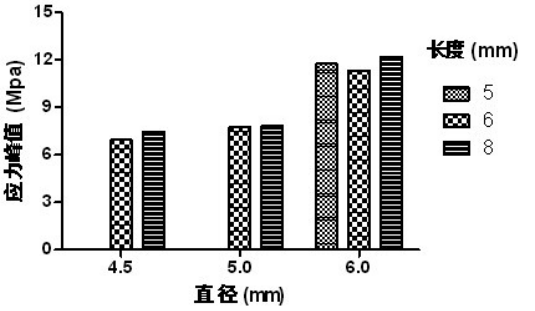

图6

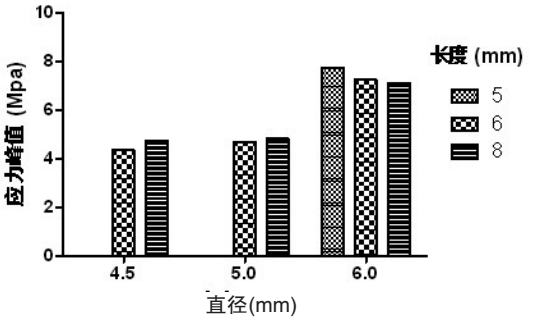

图7　　200N载荷下的松质骨应力峰值

2.3　种植体应力峰值（表2）

在100N侧向载荷作用下，种植体的应力分布基本一致，应力沿基台与种植体的连接处同心圆状散开，Von-Mises应力峰值位于种植体与基台的连接处，并位于压力侧一方，种植体螺纹处基本无应力分布。

在200N垂直向载荷作用下种植体的应力峰值分布在种植体的颊腭侧，其中4.5*6mm、5.0*6mm、6.0*5mm位于种植体颈部第一螺纹处，其他

中国口腔种植学杂志2018年第23卷第1期

组位于种植体根方的颊腭侧螺纹处，侧向载荷与垂直向载荷下种植体应力峰值相差比较大。

表2 垂直向和侧向载荷下种植体应力Von-Mises峰值

种植体种类	种植体应力峰值	
	100N侧向载荷（Mpa）	200N垂直向载荷（Mpa）
4.5*6mm	162.79	52.885
4.5*8mm	161.43	34.291
5.0*6mm	161.95	50.257
5.0*8mm	166.8	35.034
6.0*5mm	168.5	57.275
6.0*6mm	174.58	40.544
6.0*8mm	169.64	41.278

3 讨 论

3.1 短种植体的选择

短种植体具有V形螺旋设计、反支撑形螺旋设计、支撑形螺旋设计和鳍式非螺旋设计四种种植体颈部表面，其中鳍式非螺旋设计较其他3种螺纹设计的应力分布更合理，且种植体长度越短，鳍式非螺旋设计较螺纹设计优势就越大[9]，因此本研究针对独特鳍式非螺旋设计、颈部斜肩式的Bicon种植体为研究对象。

3.2 种植体应力分析

无论是在垂直向载荷还是侧向载荷作用下，种植体周围的应力峰值远大于骨组织中的，皮质骨中应力峰值分布远远大于松质骨中的，说明在受到咬合力作用下，种植体的表面设计较好的分散了应力，减少了对周围骨组织的影响；实验中侧向载荷下的种植体最大应力峰值174.58Mpa，是垂直向的3~4倍，虽然远远低于钛的屈服强度550Mpa，但修复时也应尽量减小牙颊舌径、降低牙尖斜度，避免种植体受到过大的侧向力导致种植体折断。

3.3 种植体-骨界面应力峰值分析

从ANSYS应力分布云图可以看出：无论是垂直还是侧向载荷作用下，种植体-骨界面的应力峰值均出现在皮质骨中，皮质骨中的应力峰值明显高于松质骨中的，且根据Demenko等[16]结论：皮质骨一般先于松质骨发生破坏，所以控制种植体-骨界面的应力峰值即控制皮质骨中的应力峰值。本实验结果提示无论是垂直载荷还是斜向载荷，种植体直径对骨界面的影响均比长度更显著，这与Himmlová等[17]观点一致。种植体-骨界面应力峰值与种植体直径呈反比，相同直径不同长度的种植体之间的应力峰值相差很小，在5mm直径组中不同长度的种植体之间的差异甚至可忽略不计。侧向载荷下，6*6mm组应力峰值最小；垂直向载荷下，6*8mm组表现最佳，6*6mm组次之，侧向载荷的应力峰值明显高于垂直向的。

3.4 松质骨应力峰值分析

另外，值得注意的是本实验中松质骨的应力峰值受直径和长度的影响与理论有一定的差距，表现为相同长度的种植体，直径越大骨界面应力峰值越大；相同直径的种植体， 随着长度的增加，其松质骨表面的应力峰值也增加。这可能是咬合力通过种植体传导至种植体的鳍状螺纹处，而鳍状螺纹与水平面成15°，无论受侧向力还是水平向力作用时都会有侧向分力作用于皮质骨，松质骨由于弹性模量较小，受到种植体螺纹与皮质骨之间相互挤压作用，随着种植体直径和长度的增大，种植体离皮质骨越近，皮质骨的反作用力越大，表现为松质骨的应力峰值也越大，因此我们需要在手术过程中通过骨挤压，增加松质骨的密度，从而减少松质骨应力。

3.5 植入深度对种植体周围骨应力的影响

不同加载下，种植体周围骨应力主要集中在种植体颈部平台与皮质骨接触区，随植入深度加深，从牙槽嵴顶向下转移，减轻了牙槽嵴顶负荷。李英等[18]认为：在Ⅳ类骨质中，种植体基台界面位于牙槽嵴顶下1mm时，皮质骨Von-mises应力峰值最小，该结论提示临床中应使平台转换种植体颈部平台周围有尽可能多的皮质骨包绕，种植体不必植入过深，否则既增加了手术创伤，并有可能加大后期修复难度。本实验选择常规Bicon2.5mm穿龈高度的无肩基台，由于结合上皮形成的软组织封闭需约2mm，即种植体基台平台位于骨下0.5mm。

4 结 论

从生物力学角度，在上颌后牙区的四类骨质条件下，当骨量充分的情况下，可使用尽可能粗大的种植体，以6*6mm种植体-骨界面应力峰值最小，可避免因过度追求种植体长度而造成上颌窦

底穿孔及手术风险增大；当骨量情况适中时，植入粗大种植体难以保证种植体周围有足够的骨量时，建议采用5*6mm种植体；当骨量不足情况下，建议采用4.5*8mm种植体，通过增加种植体的长度来弥补直径不足带来的应力过大。当然本实验是研究Bicon种植体的直径和长度两因素对种植体骨界面的应力峰值的影响，具有一定的局限性，不同种植体表面设计、骨质条件、骨高度、冠根比等因素的影响有待进一步研究。

参考文献

1 Guljé FL, Raghoebar GM, Vissink A, Meijer HJ.Single crowns in the resorbed posterior maxilla supported by either 6-mm implants or by 11-mm implants combined with sinus floor elevation surgery: a 1-year randomised controlled trial. Eur J Oral Implantol. 2014, 7(3): 247-55

2 Bechara S, Kubilius R, Veronesi G, Pires JT, Shibli JA,Mangano FG. Short(6-mm)dental implants versus sinus floor elevation and placement of longer(≥10-mm)dental implants: a randomized controlled trial with a 3-year follow-up. Clin Oral Impl Res. 28, 2017, 1097-1107

3 Thoma DS, Haas R, Tutak M, Garcia A, Schincaglia GP, Hammerle CHF. Randomized controlled multicentre study comparing short dental implants(6 mm)versus longer dental implants(11-15mm)in combination with sinus floor elevation procedures. Part 1: demographics and patient-reported outcomes at 1 year of loading. J Clin Periodontol, 2015, 42 : 72-80

4 梁善钦，佘丽梅，黄凯良. 短种植体在口腔缺牙种植修复中的应用效果. 中国口腔种植学杂志，2017，22（3）：137-139

5 Grunder U, Gracis S, Capelli M, et al. Influence of the 3D bone-to-implant relationship on esthetics[J]. Int J Periodontics Dent, 2005, 25(2): 113-119

6 Meijer HJ, Kuiper JH, Starmans FJ, et al. Stress distribution around dental implants: Influence of superstructure, length of implants, and height of mandible[J]J Prosthet Dent, 1992, 68(1): 96-102

7 赖红昌，熊焕国，薛淼，等. 不同长度种植体对骨界面应力影响的三维有限元分析［J］. 上海口腔医学，1997，6(1)：20-22

8 王晗，朱杨，李鹤佳. 上颌后牙区应用短种植体的优化分析. 黑龙江医药科学, 2015, 38(4): 29-34

9 薛洪权, 衣红梅, 李敏. 短种植体的长度和表面设计对骨界面应力分布的影响. 口腔医学研究, 2012, 28（11）：1111-1114

10 Lekholm U. Patient selection and preparation[J]. Tissue-integrated prosthesis: osseointegration in clinical dentistry, 1985: 199-209

11 张益编著. 下颌骨骨折治疗[M]北京: 北京医科大学中国协和医科大学联合出版社, 1993，7-9

12 Holmes DC, Diaz-Arnold AM, Leary JM. Influence of post dimension on stress distribution in dentin. J Prosthet Dent, 1996, 75(2): 140-147

13 Rho JY, Ashman RB, Turner CH. Young′ s modulus of trabecular and cortical bone material:ultrasonic and microtensile measurements. J Biomech, 1993, 26(2): 111-119

14 Kitamura E, Stegaroiu R, Nomura S, et al. Influence of marginal bone resorption on stress around an implant -a three-dimensional finite element analysis. J Oral Rehabil, 2005, 32（4）: 279-286

15 皮昕. 口腔解剖生理学［M］. 第6版. 北京: 人民卫生出版社，2007: 71

16 Demenko V, Linetskiy I, Nesvit K, et al. Importance of diameter to length ratio in selecting dental implants: a methodology finite element study [J]. Computer method inbiomechanics and biomedical engineering，2014, 17(4): 443-449

17 Himmlová L, Dostálová T, Kácovsk A, et al. Influence of implant length and diameter on stress distribution: a finite element analysis. J Prosthet Dent, 2004, 91(1): 20~25

18 李英，焦艳，军张强，刘夏青. Ⅳ类骨质中平台转换种植体植入深度对周围骨应力的影响. 现代口腔医学杂志, 2014，28（4）：218-221

中国口腔种植学杂志2018年第23卷第1期

不翻瓣即刻种植修复对48例患者的疗效及PES评分的影响分析

欧阳冰

【摘　要】**目的：**研究不翻瓣即刻种植修复对48例患者的疗效及红色美学指数（PES）评分的影响。**方法：**选取2013年2月至2014年8于我院行单牙即刻种植修复治疗的患者96例。根据随机数字表法分成观察组与对照组，每组48例。对照组予以翻瓣即刻种植修复治疗，观察组则采用不翻瓣即刻种植修复治疗。分别对比两组种植成功率、出血率、红肿率、疼痛率，治疗前后PES评分，修复后1年、2年骨吸收量情况以及患者满意度。**结果：**观察组种植成活率为100.00%（48/48），高于对照组的98.00%（47/48），而出血、红肿、疼痛发生率均低于对照组，具有显著性差异（均$P<0.05$）。治疗后两组PES评分分别为（12.5±1.4）、（9.9±2.1），均高于治疗前，而观察组又高于对照组的，具有显著性差异（均$P<0.05$）。修复后1年、2年后观察组骨吸收量分别为（0.50±0.03）mm、（0.53±0.03）mm，均低于对照组的（0.60±0.03）mm、（0.66±0.04）mm，具有显著性差异（均$P<0.05$）。观察组美观满意度、舒适满意度分别为97.92%（47/48）、95.83%（46/48），高于对照组的85.42%（41/48）、81.25%（39/48），具有显著性差异（均$P<0.05$）。**结论：**不翻瓣即刻种植修复效果显著，可显著提高PES评分，提高患者满意度。

【关键词】不翻瓣即刻种植修复；美学；疗效
中图分类号：782.13　　**文献标志码：**A　　**文章编号：**1007-3957(2018)01-06-4

Don´t double disc immediate implant prosthesis from 48 cases of patients with curative effect and the influence of the PES grading analysis

OU Yangbing

Nanyang Stomatological Hospital, Nanyang 473000, Henan Province, China

Abstract

Objective: To study the double disc not immediate implant prosthesis to the curative effect of 48 patients and the influence of red aesthetic index(PES) score. **Methods:** Selected from February 2013 to August 2014 in our line of single tooth immediate implant prosthesis treatment of 96 cases of patients. According to random number table method was divided into observation group and control group, 48 cases in each group. The control shall be double disc immediate implant prosthesis treatment, observation group adopts double disc immediate implant prosthesis treatment. Respectively, compared two groups of planting success rate, the rate of bleeding, pain, redness and swelling rate, ratio, PES score before and after the treatment, 1 year, 2 years after the repair of bone absorption and patient satisfaction. **Results:** The observation group of planting survival rate was 100.00%(48/48), higher than that of control group 84.00%(43/48), and the incidence of bleeding, swelling and pain were lower than the control group, with significant difference($P<0.05$). Two groups of PES grading after treatment respectively (12.5±1.4),(9.9±2.1), were higher than before the treatment, the observation group was higher than that of control group, with significant difference($P<0.05$). Observation group 1 year, 2 years later after the restoration of bone absorption,

作者单位：473000河南省南阳市口腔医院口腔种植科。

respectively was(0.50±0.03)mm, (0.53±0.03)mm, were lower than the control group (0.60±0.60) mm, (0.66±0.04) mm, with significant difference (P<0.05). Observation group of satisfaction was beautiful, comfortable satisfaction were 97.92%(47/48), 95.83%(46/48), higher than that of control group 85.42% (41/48), 81.25% (39/48), with significant differences (all P<0.05). **Conclusion:** Don't double disc immediate implant prosthesis effect significantly, can significantly improve the PES grading, improve patient satisfaction.

Key words: don't double disc immediate implant prosthesis, aesthetics, the curative effect

牙种植修复是临床上较为常见的牙科手术，其主要作用是能显著地改善患者的牙体功能，进一步增加患者的咀嚼等功能[1]。临床上传统的牙种植修复手术主要是指在患者拔除牙12周后进行上部分的固定修复，该手术方式虽然能帮助拔牙后患者的牙槽骨快速吸收，但易导致患者牙龈形态以及结构遭受损害，对患者的疗效有一定的影响[2]。目前临床上应用较为广泛的种植修复方式包括翻瓣即刻种植修复以及不翻瓣即刻种植修复。而前者相比后者具有更长的治疗时间以及疗程，且可能对患者牙龈的自然解剖形态可能造成一定影响。鉴于此，本文通过研究不翻瓣即刻种植修复对48例患者的疗效及红色美学指数（PES）评分的影响，得出一些结论，现作如下报道。

1 材料和方法

1.1 临床资料

选取2013年2月至2014年8月于我院行单牙即刻种植修复治疗的患者96例。纳入标准[3]：（1）不伴有其它口腔疾病；（2）口腔以及颌骨无肿瘤；（3）无骨质疏松症、骨硬化和骨软化等疾病；（4）所有患者缺失牙部位均为上颌前牙区。排除标准[5]：（1）对手术排斥或不愿意接受手术治疗；（2）术后随访困难者；（3）病历资料不完整导致无法统计治疗效果者。根据随机数字表法分成观察组与对照组，每组48例。其中观察组男30例，女18例，年龄26～51岁，平均年龄38.4±6.2岁。对照组男29例，女19例，年龄24～50岁，平均年龄38.2±6.0岁。两组患者的年龄、性别等资料比较无显著性差异（P>0.05），存在可比性。所有患者均签署了自愿协议书，经医院伦理委员会批准。

1.2 研究方法

所有患者均进行拍摄锥形束CT片检查，同时在拔牙后即刻对拔牙窝唇侧骨壁完整情况以及植入种植体和唇侧骨板间的间隙大小进行检查测量。并综合上述情况选翻瓣与不翻瓣手术方式：即患者骨壁完整，且间隙低于2mm选择不翻瓣术式；如患者骨壁不完整，而间隙大于2mm则选择翻瓣术式。两组患者均采用韩国奥齿泰TS3及韩国DIO种植系统SM骨水平种植体进行手术。植骨材料：选用天博骨粉，并将其和种植窝制备时获得的骨屑进行混合，用患者自身血液进行润湿，生物膜选用可吸收海奥胶原膜。两组均给予术前麻醉，同时对口腔进行常规的清理以及消毒。观察组采用不翻瓣即刻牙种植术：对牙龈以及牙周膜韧带进行分离，微创拔除患牙，同时对拔牙窝内的肉芽组织与残留牙周膜进行彻底清除，随后采用双氧水与生理盐水对拔牙窝进行重复冲洗，并探诊明确拔牙窝内与牙槽嵴顶骨壁完整情况。选择拔牙窝偏腭侧根方位置定点，然后顺着腭侧骨板进行逐级备洞，随后将合适的种植体植入，植入深度主要根据邻牙牙龈位置进行确定，过程中尽量保证种植体平台在龈下3～5mm处，种植体与唇侧骨板的间距保持≥2mm，并将Bio-Oss Collagen植入两者之间，压实，然后连接愈合基台，采用可吸收线进行缝合并关闭窗口。在治疗后4个月开始种植体支持的暂时冠进行牙龈诱导塑性，同时进行永久修复。对照组则采用翻瓣即刻牙种植术：其中进行与观察组相同的微创拔除换牙以及备洞植入种植体等。在明确患者种植体与唇侧骨壁间隙大于2mm时予以引导骨再生术，分别于邻牙近远中附加垂直切口，同时将黏骨膜瓣翻开，同时植入Bio-Oss，覆盖配套的Bio-Gide膜加厚唇侧骨板，按照粘膜瓣的张力确定移植腭部游离结缔组织，采用可吸收线缝合并关闭创口。在种植4～6个月后进行二期手术，将种植体充分暴露，并连接愈合基台，待其继续愈合4～6周后开始种植体支持的暂时冠进行牙龈诱导塑性，同时进行永久修复。所有患者均进行为期2年的随访。

1.3 观察指标[4]

分别对比两组种植成功率、出血率、红肿率、疼痛率，治疗前后PES评分，修复后1年、2年骨吸收量情况以及患者满意度。其中PES评分P=总分14分，得分越高表示效果越好。

1.4 统计学方法

针对本文涉及的数据使用SPSS20.0软件实施检测，对于计数资料予以x^2检验，对于计量资料，通过（±）表示，实施t检验，将P<0.05记作差异含统计学意义。

中国口腔种植学杂志2018年第23卷第1期

2 结 果

2.1 两组种植成活率以及术后症状情况比较

观察组种植成活率为100.00%（48/48），高于对照组的84.00%（43/48），而出血、红肿、疼痛发生率均低于对照组，具有显著性差异（均$P<0.05$）。见下表1：

表1 两组种植成活率以及术后症状情况比较（例，%）

组别	例数	种植成活率	出血	红肿	疼痛
观察组	48	48（100.00）	2（4.17）	1（2.08）	2（4.17）
对照组	48	47（97.91）	8（16.67）	6（12.50）	9（18.75）
x^2值	–	5.275	4.019	3.852	5.031
P值	–	0.022	0.045	0.049	0.025

2.2 治疗前后两组PES评分对比

治疗后两组PES评分分别为（12.5±1.4）、（9.9±2.1），均高于治疗前，而观察组又高于对照组的，具有显著性差异（均$P<0.05$）。见下表2：

表2 治疗前后两组PES评分对比（分，$\bar{x}\pm s$）

组别	例数	治疗前	治疗后	T值	P值
观察组	48	6.8±1.2	12.5±1.4	21.417	0.000
对照组	48	6.8±1.3	9.9±2.1	8.696	0.000
T值	–	0.000	7.137	–	–
P值	–	1.000	0.000	–	–

2.3 修复后1年、2年后两组骨吸收量对比

修复后1年、2年后观察组骨吸收量分别为（0.50±0.03）mm、（0.53±0.03）mm，均低于对照组的（0.60±0.03）mm、（0.66±0.04）mm，具有显著性差异（均$P<0.05$）。见下表3：

表3 修复后1年、2年后两组骨吸收量对比（mm，$\bar{x}\pm s$）

组别	例数	修复后1年	修复后2年
观察组	48	0.50±0.03	0.53±0.03
对照组	48	0.60±0.03	0.66±0.04
T值	–	16.330	18.013
P值	–	0.000	0.000

2.4 两组患者满意度对比

观察组美观满意度、舒适满意度分别为97.92%（47/48）、95.83%（46/48），高于对照组的85.42%（41/48）、81.25%（39/48），具有显著性差异（均$P<0.05$）。见下表4：

表4 两组患者满意度对比（例，%）

组别	例数	美观满意度	舒适满意度
A组	48	47（97.92）	46（95.83）
B组	48	41（85.42）	39（81.25）
x^2值	–	4.909	5.031
P值	–	0.027	0.025

图1 植入种植体

图2 种植体支持暂时冠行牙龈塑形

图3 永久修复后2年复查牙龈稳定

3 讨 论

接受牙种植修复的患者前期由于牙齿被拔除而使得牙槽骨容易被吸收，从而可能导致唇颊侧的软组织出现塌陷情况，严重时甚至会发生缺损，对患者生活质量造成一定影响[5,6]。为了避免上述不良反应的发生，由此，即刻牙种植修复开始在牙种植手术中被广泛关注。其具体是指在拔出患者牙齿后立即植入植体的牙种植修复方式，基本方案为通过牙槽窝内钻孔后植入种植体并进行牙周组织的缝合[7,8]。近年来，随着科学技术的不断进步以及医疗水平的逐渐发展，我国即刻牙种植修复开始在临床上广泛应用，并且得到一定程度的完善，具有显著的效果。但临床上常规的即刻牙种植术是在翻瓣情况下进行的，该手术方式会导致患者术后存在明显瘢痕，对患者的外表美观有一定的影响[9,10]。而不翻瓣即刻牙种植术则有效地避免了患者术后出现瘢痕的问题，且效果较为理想。

本研究发现：观察组种植成活率为100.00%（48/48），显著高于对照组的98.00%（47/48），而出血、红肿、疼痛发生率均显著低于对照组。这符合芮宇欣等人的研究报道[11,12]，说明了不翻瓣即刻种植修复能有效提高牙种植成活率，且大大降低了临床症状的发生率。其中主要原因在于：不翻瓣即刻种植修复不会对患者牙龈造成损害，通过在拔牙窝内进行定位、扩孔进行种植体植入的方式对患者口腔内的软组织创伤较小，从而可促进患者的早日恢复。与此同时，治疗后两组PES评分均显著高于治疗前，而观察组又显著高于对照组。这与岳嵌等人的研究报道相似[13,14]，说明了不翻瓣即刻种植修复的美学效果较佳。分析原因，作者认为观察组治疗术式最大程度上保存了患者牙龈以及唇侧骨板的轮廓外形，且有效降低了手术对患者造成的创伤，保证了人体组织的天然美得到有效保存，为下一步的修复提供了有利条件，最终达到提高术后美学效果。且有研究报道显示[15]，不翻瓣牙种植术还能通过改善牙槽骨的吸收，从而有效控制牙龈形状变化，进一步改善美学效果。修复后1年、2年后观察组骨吸收量均显著低于对照组。这提示了不翻瓣即刻种植修复可有效维持种植体边缘骨水平的稳定。另外，观察组美观满意度、舒适满意度均显著高于对照组。其中主要原因在于：不翻瓣即刻种植修复大大缩短了手术时间，使得患者心理焦虑、焦躁等负面情绪大大缓解，进一步降低了患者的疼痛感，提高治疗依从性，保证手术的顺利完成，进一步提高了患者满意度。

术前严格把握好不翻瓣即刻种植的适用症是保证手术成功的关键，对于牙齿拔除后，唇侧骨壁缺损较大接近根尖部、根尖部囊肿较大、牙槽骨唇侧骨轮廓塌陷明显的患者，建议还是切开翻瓣进行，视野清楚并有利于病灶去除及常规GBR进行。

综上所述，不翻瓣即刻种植修复临床效果显著，可显著提高种植体成活率，美学效果较佳。且能促进患者早日康复，提高满意度，安全性较好，值得临床推广应用。

参考文献

1 Zuiderveld EG, Meijer HJ, Vissink A, et al. Immediate placement and provisionalization of an implant after removal of an impacted maxillary canine: two case reports[J]. Int J Implant Dent, 2015, 01(01): 13-13

2 Agrawal AA. Importance of cone beam computed tomography and ridge mapping gauge in determining the residual alveolar bone width for immediate implant placement[J]. Indian J Dent Res, 2016, 27(04): 450-451

3 赵爱萍. 前牙区即刻种植植骨不即刻修复20例临床回顾分析[J]. 中国医药指南, 2016, 14(04): 62-63

4 田杰华, 邸萍, 林野, 等. 单牙即刻种植椅旁数字化即刻修复的临床观察[J]. 中华口腔医学杂志, 2017, 52(01): 3-9

5 Brignardello-Petersen R. Minimally invasive flapless approach results in less pain and better healing after implant-placement compared with conventional surgery[J]. J Am Dent Assoc, 2017, 8177(16): 30983-30987

6 Bassi MA, Andrisani C, Lico S, et al. Increasing volume of vestibular soft tissues in flapless implant surgery through a modified connective punch technique: a controlled clinical trial [J]. Oral Implantol(Rome), 2016, 9(3): 143-150

7 张艳靖, 王柏翔, 刘小利, 等. 即刻种植和延期种植对种植体周围软组织影响的对比研究[J]. 实用口腔医学杂志, 2013, 29(4): 500-503

8 任抒欣, 胡秀莲, 李健慧, 等. Benex微创拔牙技术在前牙不翻瓣即刻种植中的临床应用[J]. 上海口腔医学, 2016, 25(3): 334-339

9 Assaf JH, Assaf DD, Antoniazzi RP, et al. Correction of Buccal Dehiscence During Immediate Implant Placement Using the FlaplessTechnique: A Tomographic Evaluation[J]. J Periodontol, 2017, 88(2): 173-180

10 贺刚, 张晓真, 赵毅, 等. 薄龈生物型患者前牙区的即刻种植即刻修复[J]. 口腔医学, 2014, 34(6): 409-413

11 芮宇欣, 张波. 上颌单颗前牙不翻瓣即刻种植即刻修复的临床研究[J]. 中国药物与临床, 2016, 16(5): 713-715

12 冼逢珠, 陈俊兰, 吴纪楠, 等. 不翻瓣技术在前牙即刻种植修复中的临床应用[J]. 口腔疾病防治, 2016, 24(8): 482-486

13 岳嵌, 胡秀莲, 林野, 等. 上颌前牙翻瓣与不翻瓣即刻种植修复临床效果比较研究[J]. 中国实用口腔科杂志, 2015, 8(7): 410-414

14 伍立乾, 李树春, 刘学恒, 等. 应用平台转移技术不翻瓣行即刻种植即刻修复的临床观察[J]. 广东医学, 2015, 36(23): 3657-3659

15 范震, 王方, 王佐林, 等. 前牙区不翻瓣即刻牙种植术后软硬组织变化的研究[J]

中国口腔种植学杂志2018年第23卷第1期

临床研究

上颌前牙单颗牙即刻种植和延期种植的临床修复效果研究

王　　强

【摘　要】**目的：** 对比观察上颌前牙单颗牙即刻种植和延期种植的临床修复效果。**方法：** 选取2013年1月~2016年12月在本院就诊的36例前牙区单颗牙植牙患者，依据治疗方法分为即刻组（18例）和延期组（18例）。治疗结束后采用红色美学评分（PES）评价种植体周软组织，CBCT测量种植体颈部牙槽骨垂直水平骨吸收量。进而评价上颌前牙单颗牙即刻种植和延期种植的临床修复效果。**结果：** 两组种植成功率均为100%。即刻组PES总得分在修复完成时、修复6个月后以及修复1年后均要高于延期组（$P<0.05$）。即刻组垂直骨吸收量在修复完成时以及修复1年后均要明显少于延期组（$P<0.05$）。**结论：** 即刻种植和延迟种植均可以获得较高的种植成功率，而即刻种植不仅可以减少种植体颈部的牙槽骨吸收水平还可以获得更高的软组织美学效果。

【关键词】即刻种植；延期种植；前牙种植

中图分类号： 782.12　　**文献标志码：** A　　**文章编号：** 1007-3957(2018)01-10-4

The comparison of clinical effect between immediate implant and delayed implant in dental restoration of a single anterior tooth-missing

WANG Qiang

Department of Stomatology, Guangan People's Hospital, Guangan 638500, Sichuan Province, China

Abstract

Objective: To compare the clinical effect of immediate implant and delayed implant in dental restoration of a single anterior tooth-missing. **Methods:** Thirty-six patients undergoing anterior single tooth replacement with implants in our hospital from Jan 2013 to Dec 2016 were divided into immediate implant group(n=18) and delayed implant group(n=18). After the treatment, soft tissue around the implant was evaluated by the pink esthetic scores(PES) and the vertical resorption of alveolar bone were measured by CBCT. **Results:** The success rate of the two groups were 100%($P>0.05$). The PES of the immediate group were higher than that of the delayed group at the time of final restoration, 6m after final restoration and 1y after final restoration($P<0.05$). The vertical bone resorption distance of immediate implant group were significantly lower than that of the delayed group at the time of final restoration and 1y after final restoration($P<0.05$). **Conclusion:** The success rate of immediate implant and delayed implant were high. Compare to delayed implant, the vertical bone resorption were less and the esthetic effect of soft tissue around the implant were higher by immediate implant.

Key words: immediate implant, delayed implant, replacing a single anterior tooth with an implant

自Bränemark教授创立了骨结合理论奠定了现代口腔种植学的生物学基础以来，种植义齿修复已成为有效治疗牙列缺损、缺失，恢复口腔功能的重要手段。随着口腔种植技术的日益完善，目前种植义齿修复，在条件（如缺牙区骨组织的质和量）充足的情况下，已成为治疗牙列缺损、缺

作者单位：638500 四川省广安市广安区人民医院口

失，恢复口腔功能的最佳手段[1]。目前按种植体植入时机可分为延期种植、早期种植以及即刻种植。临床上较为常见的是延期种植，即牙拔除三个月待牙槽骨吸收稳定后再在缺牙部位植入种植体。而即刻种植技术---拔牙后同期植入种植体，由于能缩短修复时间，减少就诊次数及疼痛而受到临床医生和患者的认可和亲睐[2,3]。为了对常规种植与即刻种植两种方法的修复疗效进行比较，本研究对常规种植与即刻种植的临床修复效果进行分析，报告如下：

1 材料和方法

1.1 一般资料

选取2013年1月~2016年12月在本院就诊的36例前牙区单颗牙植牙患者，年龄20～49岁，平均35.8±4.2岁，其中男19例，女15例。即刻种植患者为试验组，共18例，年龄20~45岁，平均34.6±2.8岁，男性11例，女性7例。常规种植患者为对照组，共18例，年龄22~49岁，平均36.3±3.8岁，男性10例，女性8例。两组患者在性别、年龄等一般资料上比较差异均无统计学意义（P>0.05）。

1.2 纳入及排除标准

1.2.1 纳入标准：1）年龄18岁以上；种植区具有健康骨质；患者咬合关系稳定；无明显的软组织损伤者；Ⅰ～Ⅲ类骨质者；患者具有良好的依从性者；具有良好口腔习惯者；口腔黏膜健康者；2）均签署了知情同意书。3）均经医院伦理委员会批准。

1.2.2 排除标准：1）具有急性的炎症及根尖牙周病者；患牙周围软组织有炎症；牙根角度不理想者；有严重的吸烟等不良口腔习惯者；瘢痕体质者；具有骨病、精神疾病患者；2）过敏性体质者或种植过程过程中相关药物过敏者。

1.3 材料

奥齿泰种植系统（OSSTEM，韩国），Bio-Oss骨粉（Geistlich，瑞士）

1.4 方法

1.4.1 术前准备：对患者的口腔拍摄CBCT，对种植部位的牙槽骨及牙周情况进行综合评估，制定相应的治疗方案。术前对患者进行常规检验及口腔清洁并在术前半小时服用抗菌药，0.2%氯已定含漱液消毒。

1.4.2 手术过程

1.4.2.1 即刻种植组：术前常规消毒铺巾，碧兰局部浸润麻醉。分离牙龈后微创拔除患牙，完整取出牙根后，搔刮拔牙窝，彻底清除残留的肉芽组织、牙周膜等，生理盐水冲洗，以修复为导向选择种植体植入位置、方向及种植体的直径、长度，在拔牙窝腭侧骨壁定点，逐级备洞后植入奥齿泰种植体。使种植体的肩部位于邻牙釉牙骨质界下3mm，距相邻天然牙至少1.5mm，一般在种植体的唇侧和骨壁之间存在2mm左右的间隙，若大于2mm，在间隙处植入Bio-Oss人工骨粉。保证植入扭力在35Ncm以上，钝性分离粘膜，无张力缝合伤口。

1.4.2.2 延期种植组：微创拔除患牙，完整取出牙根后，搔刮拔牙窝，彻底清除残留的肉芽组织、牙周膜等，压迫止血。4个月后复诊，常规消毒，铺巾，碧兰局部浸润麻醉，近远中牙槽嵴顶切口，翻瓣，先锋钻定位，扩孔钻的逐级钻孔制备种植窝，植入相应直径和长度的种植体，使种植体的肩部位于邻牙釉牙骨质界下3mm，距相邻天然牙至少1.5mm，一般在种植体的唇侧牙槽骨有2mm左右的厚度，保证植入扭力在35Ncm以上，缝合伤口。

1.5 修复

所有病例均于种植手术6个月拍摄CBCT确定种植体骨结合良好后行二期手术，使用种植体支持式过渡义齿进行牙龈塑形，1个月后完成永久修复。

1.6 评价指标

1.6.1 种植体成功评价：采用Albrektsson等提出的种植体成功标准来计算种植体成功率，该标准包括：①临床检查单个种植体无任何动度；②放射学检查显示种植体周围无透影区；③种植体功能负荷一年后，垂直方向的骨吸收第一年小于2 mm，以后每年小于0.2 mm；④种植后无下列持续性及（或）不可逆的症状及体征，如疼痛、感染、神经疾病、感觉异常等。

1.6.2 软组织美学评价：采用Furhauser软组织评价指标，即红色美学评分（pink esthetic score，PES）评价软组织美学效果，评价指标包括：近中龈乳头、远中龈乳头、唇侧龈缘水平、软组织形态、牙槽突外形、软组织颜色、软组织质地。每项分值分别为2分、1分和0分，得分越高状态越好。近、远中龈乳头评分依据为完整度，其他项目评分依据为与对侧同名牙相比时是否一致。PES总分为14分，PES≥12分可视为软组织美学效果理想，12>PES≥8分可视为软组织美学效果可接受，PES<8可视为软组织美学效果欠缺。测量时间为永久修复时、永久修复后6个月及12个月两个时间点。

1.6.3 种植体颈部牙槽骨垂直吸收水平评价：拍摄CBCT测量种植体颈部牙槽嵴垂直向吸收高度：术前牙槽嵴顶与邻牙釉牙骨质界垂直距离-术后牙槽嵴顶与邻牙釉牙骨质界垂直距离。测量时间为永久修复时及永久修复后12个月两个时间点。

1.7 统计学方法

采用SPSS17.0统计学软件对数据进行处理分析，计量资料以（$X\pm s$）表示，比较采用t检验，计数资料以例（%）表示，比较采用χ^2检验，以P<0.05表示差异有统计学意义。

中国口腔种植学杂志2018年第23卷第1期

2 结 果

2.1 种植成功率

即刻种植组和延期种植组在1年的随访期内种植成功率均为100%，二组之间无统计学差异（$P>0.05$）。

2.2 PES得分

即刻组和延期组的PES总得分随着修复时间的延长而逐渐增加。即刻组PES总得分在修复完成时、修复6个月后以及修复1年后均要高于延期组（$P<0.05$），且在修复完成6个月时差异最明显（见表1）。

表1 即刻组和延期组PES总得分比较（$X\pm s$）

	即刻组			延期组		
PES评分项目	修复完成时	修复6个月	修复1年	修复完成时	修复6个月	修复1年
近中龈乳头	1.12±0.25	1.29±0.30	1.35±0.32	1.03±0.22	1.17±0.28	1.28±0.29
远中中龈乳头	1.20±0.24	1.38±0.29	1.39±0.31	1.02±0.24	1.16±0.26	1.30±0.23
唇侧龈缘水平	1.32±0.29	1.46±0.27	1.48±0.33	1.18±0.32	1.30±0.25	1.41±0.21
软组织形态	1.30±0.25	1.39±0.23	1.43±0.24	1.16±0.26	1.32±0.20	1.38±0.20
牙槽突外形	1.30±0.23	1.46±0.15	1.51±0.16	1.25±0.22	1.37±0.18	1.42±0.19
软组织颜色	1.31±0.27	1.37±0.23	1.43±0.17	1.22±0.27	1.25±0.22	1.30±0.20
软组织质地	1.36±0.22	1.48±0.18	1.50±0.15	1.18±0.19	1.27±0.18	1.43±0.16
总分	8.91±1.08a	9.83±1.03b	10.09±0.89c	8.04±1.13	8.84±1.00	9.57±0.78

注：与延期组比较，修复完成时[a]：$P<0.05$；修复6个月[b]：$P<0.05$；修复1年[c]：$P<0.05$。

2.3 种植体颈部牙槽骨垂直吸收水平

即刻组和延期组的种植体颈部牙槽骨垂直吸收量随着修复时间的延长而逐渐增加。即刻组垂直骨吸收量在修复完成时以及修复1年后均要明显少于延期组（$P<0.05$）。（见表2）。

表2 种植体颈部牙槽骨垂直吸收量比较（$X\pm s$）

	即刻组	延期组
修复时	0.36±0.15a	0.85±0.30
修复1年	0.76±0.22b	1.38±0.37

注：与延期组比较，修复完成时[a]：$P<0.05$；修复1年[b]：$P<0.05$。

3 讨 论

临床上最常见的种植方式是延期种植，即首先拔除患牙，等拔牙创愈合至少3个月后再进行种植体的植入，这种种植方式一方面使患者缺牙时间较长，另一方面由于牙齿拔除后牙槽骨吸收导致缺牙区角化牙龈与骨量不足，种植修复后的美学效果因而受到影响。随着口腔种植治疗技术和现代种植修复的理念-简单化、即时化、美学化的发展，即刻种植逐渐受到关注。1978年Schulte W等[4]首次提出了即刻种植的概念：即在牙齿拔除后的新鲜拔牙窝内即刻植入种植体。几十年来，即刻种植已经得到了大量的临床应用，它具有减少手术次数、缩短疗程、减轻患者痛苦、有效利用牙槽窝的形态防止牙槽骨萎缩而影响美观等优点。

跟传统的延期种植比较，即刻种植的优势体现在：（1）手术修复次数少，可减少患者等待时间，避免长时间缺牙影响咀嚼和生活质量；（2）手术更符合解剖位置和牙齿生物力学特征，更加符合咀嚼运动的生物力学的原理；（3）术后恢复快，牙槽嵴吸收小，可更好保证牙槽嵴形态和稳定性；（4）可减轻牙槽软组织吸收，确保牙龈具有更自然的美观度[5~7]。

本研究发现，即刻种植比延期种植显著减少了种植体颈部周牙槽骨的垂直吸收（$P<0.05$），由于软组织形态是由其下方的骨组织形态决定的，而即刻种植时拔牙窝周围骨壁尚未大量吸收，在拔牙窝冠方骨性封闭完成时，其整体骨吸收量基本一致，以致其软组织改变量也基本一致。因此，在本研究中即刻种植与延期种植PES得分的差异亦有统计学意义。

种植周软组织的形态、质地及颜色除了受其下方的骨组织的形态影响外，还受到多种因素影响，包括了种植体周牙龈生物型、接触点、牙槽嵴顶距离、牙间距、种植体三维位置、外科操作、牙周疾病等[8]。因此本研究中，严格按照纳入标准，种植手术均由同一人完成，在手术中按照以下标准植入种植体：使种植体的肩部位于邻牙釉牙骨质界下3mm，距相邻天然牙至少1.5mm，一般在种植体的唇侧牙槽骨有2mm左右的厚度。研究结果显示，相对比延期种植，即刻种植不仅显著减少了种植体颈部垂直骨吸收，而且软组织美学效果更优。

即刻种植要想获得良好的临床修复效果除了术前严格评估其口腔环境是否达到即刻种植的治疗指征外[9]，术后的临床检查和维护亦至关重要。

术后检查包括软组织检查、修复效果检查、骨结合情况及牙周组织情况的检查以及处理[10]。此外，适时运用抗菌药物和强化个人口腔卫生维护可减少不良反应的发生[11,12]。

综上所述，即刻种植和延迟种植均可以获得较高的种植成功率，而即刻种植不仅可以减少种植体颈部的牙槽骨吸收水平还可以获得更高的软组织美学效果，值得在临床上更广泛的推广，但本次研究的样本量较少，且病例仅选择了单牙因外伤缺失的患者，因此，其是否同样适用于其他类型牙齿缺失患者及其副作用尚待开展进一步的大样本临床对照研究。

参考文献

1 王兴. 现代口腔种植学的发展趋势[J]. 中华口腔医学杂志, 2003, 38(4): 241-243

2 于英. 即刻种植和常规种植在牙齿缺失修复中的临床应用疗效[J]. 中国现代医生，2012, 50(9): 148-149

3 常晓峰, 胡娜, 李大旭, 等. 即刻种植的临床应用及美学研究[J]. 中国美容医学, 2011, 20(5): 817-820

4 Schulte W，Kleineikenscheidt H，Lindner K，et al. The Tubingen immediate implant in clinical studies[J]. Dtsch Zahnarztl Z, 1978, 33(5): 348-359

5 马一文. 单颗前牙即刻种植修复的牙龈美学效果观察[J]. 山东医药, 2016, 56(26): 69-70,71

6 王莺，林野，陈波，等. 即刻种植术后牙槽突骨板改建及美学效果评价［J］. 北京大学学报(医学版), 2016, 48(1): 121-125

7 姚希，张宁，李昀生，等. 前牙的即刻与延期种植: 牙周组织健康程度及成功率比较[J]. 中国组织工程研究, 2015, 19(12): 1958-1963

8 Nisapakultorn K, Suphanantachat S, Silkosessak O, et al. Factors affecting soft tissue level around anterior maxillary single?tooth implants[J]. Clinical Oral Implants Research, 2010, 21(6): 662-670

9 Tripodakis AP, Gousias H, Mastoris M, et al. Five-year volumetric evaluation of periodontally compromised sites restored by immediate implant restorations[J]. Int J Periodontics Restorative Dent, 2016, 36(5): 645-653

10 Park SY, Oh SH, Kim J, et al. Single-tooth implant versus three-unit fixed partial denture: A study of oral health-related quality of life[J]. Int J Oral Maxillofac Implants, 2016, 31(2): 376-381

11 Mali GV, Dodamani AS, Karibasappa GN, et al. Comparative Evaluation of Arimedadi Oil with 0.2% Chlorhexidine Gluconate in Prevention of Plaque and Gingivitis: A Randomized Clinical Trial[J]. J Clin Diagn Res, 2016, 10(7): ZC31-ZC34

12 Esposito M, Blasone R, Favaretto G, et al. A comparison of two dental implant systems in partially edentulous patients: 4-month post-loading results from a pragmatic multicenter randomized controlled trial[J]. Eur J Oral Implantol, 2013, 6(2): 169-179

上颌单前牙即刻种植修复与延期种植修复对患者的临床疗效对比

姚钟雄　　邵　军

【摘　要】**目的：**研究对比上颌单前牙即刻种植修复与延期种植修复对患者的临床疗效。**方法：**回顾性分析2015年4月至2016年4月，于我院接受治疗的上颌单前牙患者72例。根据随机数字表法均分为观察组与对照组，两组各36例。对照组患者予以延期种植修复治疗，观察组患者则予以即刻种植修复治疗。对两组患者予以12个月的随访。分别比较两组植牙成功率，种植修复1个月、12个月后的牙龈美学分级以及牙周袋深度，植牙12个月后的主观满意度情况。**结果：**观察组与对照组种植成功率均为100.00%（36/36），组间对比无统计学意义（均$P>0.05$）。观察组种植修复1个月后、12个月后的牙龈美学分级评分分别为（8.92±1.31）分、（8.41±1.38）分，均明显高于对照组的（8.13±1.22）分、（7.73±0.87）分（均$P<0.05$）。观察组种植修复1个月后、12个月后的牙周袋深度水平分别为（1.38±0.22）mm、（1.49±0.36）mm，均明显低于对照组的（3.71±0.08）mm、（2.02±0.14）mm（均$P<0.05$）。观察组患者咀嚼功能、附着高度以及整体美观满意度评分分别为（8.74±0.64）分、（8.74±1.24）分、（8.81±1.28）分，均明显高于对照组的（6.67±1.32）分、（7.38±0.68）分、（7.56±1.32）分（均$P<0.05$）。**结论：**即刻种植与延期种植修复治疗上颌单前牙的成功率相当，但即刻种植在改善患者牙龈美学分级以及牙周袋深度方面效果更佳，有利于提高患者主观满意度。

【关键词】前牙种植；即刻种植；延期种植；美学效果；主观满意度

中图分类号：782.1　　**文献标志码：**A　　**文章编号：**1007-3957(2018)01-14-4

Comparison of clinical efficacy between immediate implant repair and delayed implant repair of maxillary single front teeth

YAO　Zhongxiong, SHAO Jun

Guangzhou Integrated Traditional Chinese and Western Medicine Hospital, Guangzhou 510800, Guangdong Province, China

Abstract

Objective: To compare and analyze the clinical effects of immediate implant repair and delayed implant repair of maxillary single front teeth. **Methods:** A retrospective analysis from April 2015 to April 2016 in our hospital treatment of 72 cases of maxillary anterior teeth. According to single patients were randomly divided into observation group and control group, two groups of 36 cases in each. The patients in control group was given delayed implant treatment, the observation group was given immediate implant treatment in the two groups. With 12 months of follow-up were compared between two groups. The success rate of dental implant, 1 months, 12 months after the classification of gingival aesthetics and the depth of periodontal pocket implant, subjective satisfaction after 12 months were compared. **Results:** The observation group and the control group of success rate was 100%(36/36), the comparison between the two groups was not statistically significant($P>0.05$). The observation group 1 months after implant restoration,

作者单位：510800　广东广州　广州市中西医结合医院口腔科。

2016年花都区医疗卫生科研项目，项目名称：rhBMP-2基因转染的块状CHA成骨能力的实验研究。
项目编号:16-HDWS-029。

gingival aesthetics grading scores after 12 months respectively (8.92±1.31), (8.41±1.38), which were significantly higher than the control group (8.13±1.22), (7.73±0.87)(P< 0.05). The observation group of implant after 1 months, 12 months after periodontal pocket depth levels were (1.38±0.22) mm, (1.49±0.36) mm, which was significantly lower than the control group (3.71±0.08) mm, (2.02±0.14)mm(all P<0.05). The patients in the observation group were chewing function, attachment height and overall appearance satisfaction scores were (8.74±0.64), (8.74±1.24), (8.81±1.28), were significantly higher than that in the control group (6.67±1.32), (7.38±0.68), (7.56±1.32)(P<0.05). **Conclusion:** Immediate implantation and delayed implant treatment of maxillary anterior teeth single success rate, but the immediate implant in improving patients with gingival aesthetic grade and depth of periodontal pocket has better effect, can improve the subjective satisfaction of patients.

Key words: anterior implant, immediate implant, delayed implant, aesthetic effect, subjective satisfaction

口腔种植修复技术目前已成为临床上治疗牙列缺损的一项较为成熟的临床技术，而如何获取更佳的种植修复美学效果是近年来国内外学者关注的热点[1]。既往，临床上牙种植主要是采用延期种植方式，该治疗方式虽然传统可行，但存在治疗周期较长的缺点。由于患者牙槽骨在拔牙后3个月显著吸收，从而导致牙龈萎缩，进一步对种植效果造成不利影响[2]。而随着近年来相关研究的不断深入，即刻种植开始被应用于牙种植中，该种植方式主要是指在拔除患牙的同时便将种植体植入新鲜拔牙创内，具有周期较短的优势，可明显降低牙槽骨吸收程度，具有较好的近、远期疗效[3]。鉴于此，本文通过研究对比上颌单前牙即刻种植修复与延期种植修复对患者的临床疗效并予以分析，旨在为临床提供一种最佳的牙种植方式。现报道如下。

1 材料和方法

1.1 一般资料

回顾性分析2015年4月至2016年4月，于我院接受治疗的上颌单前牙患者72例。根据随机数字表法均分为观察组与对照组，两组各36例。其中观察组男性患者15例，女性患者11例，年龄21～46岁，平均年龄（33.2±7.5）岁。对照组男性患者16例，女性患者10例，年龄22～45岁，平均年龄（33.4±7.4）岁。两组性别、年龄比较，均无统计学差异（P>0.05），证明组间存在可比性。纳入标准[4]：（1）均为单颗上颌前牙需种植修复者;（2）软、硬组织均无明显缺损者；（3）牙尖处无明显炎症；（4）牙龈健康，且咬 关系稳定者；（5）无种植牙禁忌症者；（6）Ⅰ～Ⅲ类骨质者。排除标准：（1）急性牙周病者；（2）既往有吸烟或磨牙等不良习惯者；（3）治疗依从性较差者。两组患者均签署了知情同意书，我院伦理委员会已批准。

1.2 治疗方法

对照组患者予以延期种植修复治疗，具体方式如下：术前予以常规消毒铺巾处理，同时采用必兰局部麻醉，选择牙槽嵴顶略偏腭侧作为切口，将植骨区彻底暴露，制备种植窝后植入植体，植入扭矩为35～50N·cm，随后置入骨粉，并覆盖海奥生物膜，最后行减张缝合关闭伤口。术后服用抗生素与外用漱口水，7天后拆线。叮嘱患者术后5个月复诊，行二期种植手术。术后2～3周，取模并完成牙冠修复。观察组患者则予以即刻种植修复治疗，具体方式如下：术前予以常规消毒铺巾处理，同时采用必兰局部麻醉，作角形切口，并根据患者牙槽骨以及牙周骨情况予以微创拔除患牙，并对牙槽窝内肉芽组织进行搔刮，随后予以生理盐水冲洗干净。按照XIVE系统制备种植窝，选用合适种植体，植入深度超牙槽窝底3～5mm；种植体冠方低于牙槽嵴顶0.5mm；唇舌侧保留骨壁；扭矩≥35N·cm。选择人工骨粉植入种植体间隙，同时采用海奥生物膜覆盖表面，即刻种植基台。随后采用树脂制备临时冠，冠颈高度抛光，调节好位置后予以中央螺丝固定，并选用树脂粘结并对相邻的牙齿予以固定，保持种植体的稳定性。术后予以抗生素以及漱口水，7天后拆线。叮嘱患者术后半年复诊，取膜并完成牙冠修复。对两组患者予以12个月的随访。

1.3 观察指标

分别比较两组植牙成功率，种植修复1个月、12个月后的牙龈美学分级以及牙周袋深度，植牙12个月后的主观满意度情况。牙龈美学分级采用红色美学指数进行评估，主要包括5个项目，每个项目得分0～2分，得分越高表示牙龈美学分级越高[5]。主观满意度主要包括色泽、咀嚼功能、附着高度以及整体美观，根据视觉模拟评分（VAS）进行评估，每项得分0～10分，得分越高表示患者主观满意度越高[6]。

1.4 统计学方法

本研究数据均采用SPSS20.0软件进行检测分析，采用

中国口腔种植学杂志2018年第23卷第1期

“χ^2”检验、t检验，用“[n(%)]”表示计数资料，用“（$x\pm s$）”表示计量资料均数标准差。P值<0.05表明两组数据对比具有统计学意义。

2 结 果

2.1 两组植牙成功率对比

观察组与对照组种植成功率均为100.00%（36/36），组间对比无统计学意义（均P>0.05）。见下表1：

表1 两组植牙成功率对比（例，%）

组别	例数	成功	失败	成功率
观察组	36	36	0	100.00%
对照组	36	36	0	100.00%
χ^2值	–	–	–	–
P值	–	–	–	–

2.2 两组患者牙龈美学分级情况对比

观察组种植修复1个月后、12个月后的牙龈美学分级评分分别为（8.92±1.31）分、（8.41±1.38）分，均明显高于对照组的（8.13±1.22）分、（7.73±0.87）分（均P<0.05）。见下表2：

表2 两组患者牙龈美学分级情况对比（分，$x\pm s$）

组别	例数	种植修复1个月后	种植修复12个月后
观察组	36	8.92±1.31*	8.41±1.38*
对照组	36	8.13±1.22	7.73±0.87
t值	–	2.658	2.501
P值	–	0.010	0.015

注：与对照组相比，*P<0.05

2.3 两组患者牙周袋深度水平对比

观察组种植修复1个月后、12个月后的牙周袋深度水平分别为（1.38±0.22）mm、（1.49±0.36）mm，均明显低于对照组的（3.71±0.08）mm、（2.02±0.14）mm（均P<0.05）。见下表3：

表3 两组患者牙周袋深度水平对比（*mm*，$x\pm s$）

组别	例数	种植修复1个月后	种植修复12个月后
观察组	36	1.38±0.22*	1.49±0.36*
对照组	36	3.71±0.08	2.02±0.14
t值	–	59.720	8.233
P值	–	0.000	0.000

注：与对照组相比，*P<0.05

2.4 两组患者主观满意度情况对比

观察组患者咀嚼功能、附着高度以及整体美观满意度评分分别为（8.74±0.64）分、（8.74±1.24）分、（8.81±1.28）分，均明显高于对照组的（6.67±1.32）分、（7.38±0.68）分、（7.56±1.32）分（均P<0.05）。见下表4：

表4 两组患者主观满意度情况对比（分，$x\pm s$）

组别	例数	色泽	咀嚼功能	附着高度	整体美观
观察组	36	8.73±1.02	8.74±0.64*	8.74±1.24*	8.81±1.28*
对照组	36	8.67±1.04	6.67±1.32	7.38±0.68	7.56±1.32
t值	–	0.247	33.007	5.770	4.079
P值	–	0.806	0.000	0.000	0.000

注：与对照组相比，*P<0.05

3 讨 论

上颌前牙区对个体美观具有极其重要的意义，患者通常难以忍受常规种植修复所需的长时间缺牙时间，从而可能对患者的身心健康造成严重影响[7,8]。目前，种植修复是临床上用以治疗牙列缺损的主要手段，具有美观舒适、咀嚼效率高等优势[9,10]。然而，常规种植修复具有费用较高以及治疗周期较长等缺陷，从而可能导致部分患者治疗依从性较差，甚至放弃治疗[11,12]。而即刻种植修复可在最大程度上缩短患者牙齿缺失时间，治疗周期相对较短，同时有利于减少患者的就诊次数，缓解其一系列心理负性情绪[13,14]。

本研究结果显示，观察组与对照组种植成功率均为100.00%（36/36），组间对比无统计学意义。这与既往研究报道相一致[15,16]，说明了上颌单前牙即刻种植修复与延期种植修复的临床疗效相似。此外，观察组种植修复1个月后、12个月后的牙龈美学分级评分均明显高于对照组。这表明了即刻种植修复可显著改善患者的牙龈美学分级。其中主要原因在于：即刻修复体对软组织具有一定的支撑作用，有效防止了塌陷情况的发生，同时有利于减少多次手术对软组织造成的刺激以及创伤，且在牙齿拔除的当天有效保持了天然软组织形态，相比二期手术时重建牙龈形态更为简单。另外，观察组种植修复1个月后、12个月后的牙周袋深度水平均明显低于对照组。这说明了即刻种植修复应用于上颌单前牙需种植修复患者中，可显著改善患者牙周袋深度。究其原因，作者认为即刻种植修复无需待拔牙创面愈合，从而有效缩短了治疗时间，有利于避免拔牙后出现牙槽嵴被吸收情况；同时，该治疗方式种植体在植入时，可有效防止制备种植床导致的牙槽骨损伤情况的发生。本文结果还显示了观察组患者咀嚼功能、

附着高度以及整体美观满意度评分均明显高于对照组。这与欧阳冰等人的研究报道相一致[17,18]，提示了即刻种植修复应用于上颌单前牙种植修复患者中，可有效提高患者主观满意度。分析原因，作者认为即刻种植修复有效缩短治疗时间，从而为咀嚼功能的恢复创造了有利条件；同时，即刻种植修复主要是根据原牙根长轴，植入种植体具有较理想的解剖部位，邻牙与冠部协调性较好，可形成显著的自然弧度和龈乳头，进一步有效达到咀嚼运动的生物力学要求。另有研究报道显示，即刻种植修复可帮助术者清晰观察唇侧骨壁厚度，从而有利于控制种植体的植入方向偏向腭侧，进一步为唇侧新骨的形成保留足够的空间，有利于获得与天然邻牙更接近的根面凸度与软组织颜色[19,20]。另外，即刻种植修复存在一定的美学风险，即在种植术后患者唇侧牙龈会存在一定程度的退缩，甚至会显露种植体颈缘，从而严重影响美学效果 。此外，即刻种植对于位点局部解剖条件要求很高，牙龈薄、唇侧骨板缺损的高笑线患者尽量避免采用此技术治疗。因此，对于上颌单前牙种植修复患者而言，应根据患者具体情况以及医院设备、医生操作水平选择最为合理的种植方式。

综上所述，即刻种植与延期种植修复治疗上颌单前牙的成功率相当，但即刻种植在改善患者牙龈美学分级以及牙周袋深度方面效果更佳，有利于提高患者主观满意度。

参考文献

1 Passoni BB, Marques de Castro DS, de Araújo MA,et al. Influence of immediate / delayed implant placement and implant platform on the peri-implantbone formation[J]. Clin Oral Implants Res, 2016, 27(11): 1376-1383

2 郭泽鸿, 周磊. 上颌切牙不翻瓣即刻种植的临床效果[J]. 广东牙病防治, 2012, 20(10): 534-537

3 田杰华, 邸萍, 林野, 等. 单牙即刻种植椅旁数字化即刻修复的临床观察[J]. 中华口腔医学杂志, 2017, 52(01): 3-9

4 谭荣, 胡冬梅, 李静茹, 等. 临时冠对上颌单颗前牙即刻种植义齿周围软组织成形的影响[J]. 中国急救复苏与灾害医学杂志, 2014, 09(08): 739-741

5 骆奇峰. 上颌前牙单牙即刻种植即刻修复与延期种植修复对患者植体周围软组织和主观满意度的影响[J]. 中华全科医学, 2017, 15(08): 1344-1357

6 岳嵌, 胡秀莲, 林野, 等. 上颌前牙翻瓣与不翻瓣即刻种植修复临床效果比较研究[J]. 中国实用口腔科杂志, 2015, 08(07): 410-414

7 Finelle G, Lee SJ. Guided Immediate Implant Placement with Wound Closure by Computer-Aided Design/Computer-Assisted Manufacture Sealing Socket Abutment: Case Report [J]. Int J Oral Maxillofac Implants, 2017, 32(02): e63-e67

8 赵殿才, 何琨瑜, 欧阳舢, 等. 根尖囊肿前牙行即刻种植联合引导骨再生术对骨形成的影响[J]. 中华口腔医学研究杂志(电子版), 2016, 10(02): 129-134

9 徐普, 朱亚丽, 刘德裕, 等. 即刻种植即刻负重中PRF对硬组织修复的促进作用[J]. 中华老年口腔医学杂志, 2012, 10(05): 286-289

10 宁晔, 吴海珍, 陆钰, 等. IP-CT瓣在美学区即刻种植即刻修复中的临床应用[J]. 安徽医学, 2016, 37(03): 301-304

11 刘薇丽, 张颖齐, 李镭, 等. 上前牙区即刻种植与早期种植软组织美学效果对比分析[J]. 第三军医大学学报, 2015, 37(14): 1497-1500

12 任抒欣, 胡秀莲, 李健慧, 等. Benex微创拔牙技术在前牙不翻瓣即刻种植中的临床应用[J]. 上海口腔医学, 2016, 25(03): 334-339

13 张宁, 姚希, 杜文华, 等. 上前牙区延期即刻种植后的骨量变化及美学影响[J]. 中国组织工程研究, 2015, 79(29): 4672-4676

14 靳勇勇, 杜军, 李二红, 等. 上颌前牙区单颗即刻种植和延期种植对唇侧骨量的影响分析[J]. 中国口腔种植学杂志, 2015, 20(04): 168-171

15 曹建强, 王丽芳, 田碧媛, 等. 上颌前牙翻瓣植骨即刻种植美学修复128例疗效观察[J]. 中国医药导刊, 2017, 19(04): 364-366

16 刘宇明, 邬琪, 黄锦洪, 等. 前牙即刻与延期种植在美学、唇侧骨量及牙周组织健康的临床评价[J]. 中国口腔种植学杂志, 2016, 21(03): 116-119

17 欧阳冰. 上颌单前牙即刻种植修复和延期种植修复的临床效果对比[J]. 临床研究, 2017, 25(04)：15-16

18 徐景明, 陈冬雷, 王培, 等. 前牙微创拔牙后即刻种植和位点保存常规种植疗效的临床回顾性研究[J]. 口腔医学, 2017, 37(04): 325-330

19 张文娟, 肖霞, 曹伟靖, 等. 上颌前部单牙种植修复患者即刻、延期种植的疗效观察[J]. 海南医学, 2017, 28(04): 647-649

20 芮宇欣, 张波. 上颌单颗前牙不翻瓣即刻种植即刻修复的临床研究[J]. 中国药物与临床, 2016, 16(05): 713-715

微型种植体支抗与口外弓支抗治疗上牙弓前突的疗效比较分析

陈文洪

【摘　要】**目的：**探讨微型种植体支抗与口外弓支抗治疗上牙弓前突的疗效。**方法：**选择2015年1月~2016年2月80例上牙弓前突患者分组。对照组实施口外弓支抗治疗上牙弓前突，微型组则采用微型种植体支抗治疗上牙弓前突。比较两组上牙弓前突矫治效果；矫治之后中切牙压低长度、中切牙内收宽度；干预前后患者UI-SN角、LI-MP角。**结果：**微型组上牙弓前突矫治效果高于对照组，$P<0.05$。观察组显效的患者33例，有效6例，无效1例，总有效39例，总有效率97.50%；对照组显效的患者21例，有效9例，无效10例，总有效30例，总有效率75.00%。干预前两组UI-SN角、LI-MP角相近，微型组81.31±3.15°、98.13±7.11°，对照组81.32±3.16°、98.13±7.16°，$P>0.05$；干预后微型组UI-SN角、LI-MP角优于对照组，微型组78.13±2.51°、105.24±8.26°，对照组80.78±2.46°、99.24±7.12°$P<0.05$。微型组矫治之后中切牙压低长度、中切牙内收宽度2.65±1.41mm、6.87±1.83mm大于对照组2.12±1.01mm、5.12±1.23mm，$P<0.05$。**结论：**微型种植体支抗与口外弓支抗治疗上牙弓前突的疗效比较，微型种植体支抗效果更好，可更好恢复中切牙压低长度、中切牙内收宽度和头影测量结果，矫治效果良好，值得推广。

【关键词】微型种植体支抗；口外弓支抗；上牙弓前突；疗效；比较

中图分类号：782.12　　**文献标志码：**A　　**文章编号：**1007-3957(2018)01-18-4

Comparison of the curative effect of mini implant implants and oral arch support on the treatment of superior dental arch protrusion

CHEN Wenhong

Department of Stomatology Putian First Hospital, Putian 351100, Fujian Province, China

Abstract

Objective: To investigate the curative effect of mini implant implants and oral arch on the treatment of superior dental arch protrusion. **Methods:** From January 2015 to February 2016, 80 patients with upper arch protrusion were selected. In the control group, the maxillary protraction was performed on the arch of the mouth outside the arch, and the mini-implant was used to treat the maxillary protraction. The effect of correction of maxillary arch protrusion was compared between the two groups. After the correction, the length of incisors was reduced and the width of incision was closed. The UI-SN angle and LI-MP angle of patients before and after intervention were compared. **Results:** The curative effect of maxillary protraction in mini group was higher than that in control group($P<0.05$). In the observation group, 33 patients were markedly effective, 6 were effective, 1 was ineffective, 39 were effective, and the total effective rate was 97.50%. In the control group, 21 were markedly effective, 9 effective, 10 ineffective and 30 effective. Efficiency 75.00%. The UI-SN angle and LI-MP angle of the two groups before intervention were 81.31±3.15° and 98.13±7.11° in the mini-group and 81.32±3.16° and 98.13± 7.16° in the control group, respectively the angle of LI-MP was superior to the control group, mini-group 78.13±2.51°, 105.24±

作者单位：351100 福建省莆田市第一医院口腔科。

8.26°, control group 80.78±2.46°, 99.24±7.12° $P<0.05$. After the mini group orthodontic treatment, the length of the incisors was 2.65±1.41mm, 6.87±1.83mm larger than that of the control group(2.12±1.01mm, 5.12±1.23mm, $P<0.05$). **Conclusion:** Compared with the treatment of superior arch protrusion by mini-implant support, the effect of mini-implant support is better and the reduction of incisors length, incisors width and head shadow measurement results, correction effect is good, it is worth promoting.

Key words: micro implant implants, estuary arch, upper arch protrusion, efficacy, comparison

上牙弓前突为常见错 牙畸形，以下颌后缩和上颌前突为主要表现，可伴随深覆盖。传统治疗多采取拔牙和颌间牵引矫治，容易导致下颌磨牙伸长和上齿龈外露过多，影响矫治效果[1,2]。本研究分析了微型种植体支抗与口外弓支抗治疗上牙弓前突的疗效比较，报告如下。

1 材料和方法

1.1 一般资料

选择2015年1月~2016年2月80例上牙弓前突患者分组。微型组男26例，女14例；年龄18~40岁，平均（27.11±2.12）岁。安氏I类、Ⅱ类各有23例和17例。对照组男25例，女15例；年龄19~40岁，平均（27.24±2.11）岁。安氏I类、Ⅱ类各有22例和18例。

两组基本情况差异不显著。

1.2 方法

所有患者将上颌第一前磨牙拔除之后用直丝弓矫治器促使牙列排列整齐，并促进前牙内收。同时，对照组实施口外弓支抗治疗上牙弓前突，牵引角度和咬合平面之间角度为60°，牵引力为3.43N，从牙列排齐到间隙关闭，每天佩戴10~12小时。

微型组则采用微型种植体支抗治疗上牙弓前突。矫治之前就能够X线进行定位，常规消毒之后，将植入部位牙龈切开，给予止血和骨膜剥离。利用手工先锋钻穿入骨皮质层，在上颌第一磨牙和第二前磨牙之间用微型种植体支抗植入，植入角度和骨面之间呈45~60°，脱落的时候，重新将其植入上颌第一磨牙和第二前磨牙之间，或植入牙间黏膜区。两周之后进行滑动牵引，将六个上前牙内收，持续，直至所有拔牙间隙完全关闭[3]。

1.3 观察指标

比较两组上牙弓前突矫治效果；矫治之后中切牙压低长度、中切牙内收宽度；干预前后患者UI-SN角、LI-MP角。

显效：矫治后牙弓不再突出，面型明显改善，磨牙中性，拔牙间隙关闭，前牙覆 牙覆盖关系良好，上下牙列尖窝关系良好；有效：上述情况均有所好转，但未达到理想状态；无效：矫治前后情况无改善。上牙弓前突矫治效果为显效、有效百分率之和[4]。

1.4 统计学处理方法

采用SPSS18.0软件统计，分别进行t检验（计量资料）、χ^2检验（计数资料），$P<0.05$为差异显著。

2 结 果

2.1 两组上牙弓前突矫治效果相比较

微型组上牙弓前突矫治效果高于对照组，$P<0.05$。观察组显效的患者33例，有效6例，无效1例，总有效39例，总有效率97.50%；对照组显效的患者21例，有效9例，无效10例，总有效30例，总有效率75.00%。如表1。

表1 两组上牙弓前突矫治效果相比较[例数（%）]

组别	例数	显效	有效	无效	总效率
对照组	40	21	9	10	30（75.00）
微型组	40	33	6	1	39（97.50）
X^2					8.538
P					0.003

2.2 干预前后UI-SN角、LI-MP角相比较

干预前两组UI-SN角、LI-MP角相近，微型组81.31±3.15°、98.13±7.11°，对照组81.32±3.16°、98.13±7.16°，$P>0.05$；干预后微型组UI-SN角、LI-MP角优于对照组，微型组78.13±2.51°、105.24±8.26°，对照组80.78±2.46°、99.24±7.12°$P<0.05$。如表2。

表2 干预前后UI-SN角、LI-MP角相比较($x\pm s$，°)

组别	例数	时期	UI-SN	LI-MP
微型组	40	干预前	81.31±3.15	98.13±7.11
		干预后	78.13±2.51#*	105.24±8.26#*
对照组	40	干预前	81.32±3.16	98.13±7.16
		干预后	80.78±2.46	99.24±7.12

注：每组前后比较，#$P<0.05$；两组组间比较，*$P<0.05$

中国口腔种植学杂志2018年第23卷第1期

2.3 两组矫治之后中切牙压低长度、中切牙内收宽度相比较

微型组矫治之后中切牙压低长度、中切牙内收宽度2.65±1.41mm、6.87±1.83mm大于对照组2.12±1.01mm、5.12±1.23mm，$P<0.05$，见表3。

表3 两组矫治之后中切牙压低长度、中切牙内收宽度相比较($x\pm s$)

组别	例数	中切牙压低长度（mm）	中切牙内收宽度（mm）
对照组	40	2.12±1.01	5.12±1.23
微型组	40	2.65±1.41	6.87±1.83
t		8.166	9.355
P		0.000	0.000

3 讨 论

目前临床治疗上牙弓前突主要目的在于减少矢状前突幅度，促使前牙最大限度内收，以恢复面貌协调性。目前治疗上牙弓前突多采用第一前磨牙拔除的方法，但在第一前磨牙拔除之后需给予支抗加强[5~7]。

研究显示，种植支抗的应用可获得良好前牙压低和内收效果，有效实现深覆 和前牙深覆盖的纠正，促进面部突出的改善，提高面容协调性。而上牙弓前突患者矫治能否成功，其主要关键在于支抗的设计[8~10]。传统上牙弓前突多采取口外弓支抗治疗，需依赖患者对治疗的依从性，且影响治疗效果的因素较多，口外弓支抗治疗一般无法达到预期效果。而微型种植体支抗治疗上牙弓前突，可提供持久、稳定的支抗力，可有效解决牙齿移动问题，促使前牙压低和内收效果达到最理想，支抗控制作用明显。研究显示[11]，微型种植体支抗治疗上牙弓前突可在不受患者依从性影响的情况下，提供稳定、持久的支抗作用，且第一磨牙几乎不会出现前移，有助于最大限度保护磨牙支抗，且操作简单方便，其植入位置接近上颌磨牙根部，具有较好的牵引力，且可产生良好咬合面。同时，微型种植体支抗治疗上牙弓前突可通过自身锥形螺纹和周围骨质之间的机械锁合有效提高稳定性[12~15]。

本研究中，对照组实施口外弓支抗治疗上牙弓前突，微型组则采用微型种植体支抗治疗上牙弓前突。结果显示，微型组上牙弓前突矫治效果高于对照组，$P<0.05$。观察组显效的患者33例，有效6例，无效1例，总有效39例，总有效率97.50%；对照组显效的患者21例，有效9例，无效10例，总有效30例，总有效率75.00%。干预前两组UI-SN角、LI-MP角相近，微型组81.31±3.15°、98.13±7.11°，对照组81.32±3.16°、98.13±7.16°，$P>0.05$；干预后微型组UI-SN角、LI-MP角优于对照组，微型组78.13±2.51°、105.24±8.26°，对照组80.78±2.46°、99.24±7.12°$P<0.05$。微型组矫治之后中切牙压低长度、中切牙内收宽度2.65±1.41mm、6.87±1.83mm大于对照组2.12±1.01mm、5.12±1.23mm，$P<0.05$。

综上所述，微型种植体支抗与口外弓支抗治疗上牙弓前突的疗效比较，微型种植体支抗效果更好，可更好恢复中切牙压低长度、中切牙内收宽度和头影测量结果，矫治效果良好，值得推广。

参考文献

1 刘龙坤. 常规矫正与微型种植体支抗用于口腔正畸临床对比研究[J]. 中外医疗, 2016, 35(2): 57-58, 61

2 韩韶丰. 常规矫正与微型种植体支抗用于口腔正畸临床效果比照观察[J]. 中国医疗美容, 2016, 6(12): 60-61

3 高菲. 微型种植体支抗在口腔正畸临床中的应用研究[J]. 山东医学高等专科学校学报, 2017, 39(1): 35-37

4 刘洪, 牟雁东, 于晓光等. 口腔正畸治疗中微型种植体支抗的稳定和安全性[J]. 中国组织工程研究, 2016, 20(8): 1159-1164

5 Zheng, F, Lu, W. F., Wong, Y. S, et al. An analytical drilling force model and GPU-accelerated haptics-based simulation framework of the pilot drilling procedure for micro-implants surgery training[J]. Computer Methods and Programs in Biomedicine: An International Journal Devoted to the Development, Implementation and Exchange of Computing Methodology and Software Systems in Biomedical Research and Medical Practice, 2012, 108(3):1170-1184

6 戴兵, 杨柏霞, 王海艳等. 口腔正畸患者微型种植体支抗钉稳定性危险因素的 Logistic 回归分析[J]. 川北医学院学报, 2016, 31(3): 400-402, 406

7 孙洁, 邓立兰, 凌燕等. 微型种植体支抗在青少年口腔正畸治疗中的效果及安全性[J]. 现代生物医学进展, 2016, 16(9): 1742-1744

8 B.S. Necula, I. Apachitei, L.E. Fratila-Apachitei et

(下转第36页)

短种植体在后牙区骨量不足时应用的临床效果观察

孟 燕　朱学臣　董 倩　　赵保东

【摘　要】**目的：**观察后牙区骨量不足时应用短种植体的临床效果。**方法：**40例后牙区缺牙后骨量不足患者，植入58枚种植体，术后3~6个月行二期手术，4~6周后完成永久固定修复。进行5~10年随访，对种植体效果进行综合评估。**结果：**术后定期行临床及影像学检查，根据Albreksson和Zarb等提出的种植体成功标准，5~10年的累计成功率达96.6%。**结论：**在骨量相对不足的后牙区植入短种植体，不仅避免了植骨手术的过多损伤，降低了并发症，而且能够减轻患者的痛苦及恐惧，降低了手术费用。

【关键词】短种植体；骨量不足，垂直距离不足；种植修复；临床效果

中图分类号：782.1　　**文献标志码：**A　　**文章编号：**1007-3957(2018)01-21-4

Clinical effect observation of application of short implants in the posterior teeth with insufficient bone mass

MENG Yan, ZHU Xuechen, DONG Qian, et al

School of Stomatology, Qingdao University, Qingdao 266200, Shandong Province, China

Abstract

Objective: To observe the clinical effect of short implant in the posterior region with insufficient bone mass. **Methods:** 40 cases of bone deficiency in the posterior teeth were implanted with 58 implants. The secondary stage operation was performed with 3-6 months after operation, and the permanent fixation was completed in 4-6 weeks. After 5-10 years of follow-up, a comprehensive evaluation of implant effects was conducted. **Results:** The clinical and imaging examinations were performed regularly. According to the standard of implant success proposed by Albreksson and Zarb, the cumulative success rate was 96.6% with 5-10 years. **Conclusion:** Application of short implants in the posterior teeth with relatively insufficient bone mass not only avoids excessive injury of bone graft surgery, reduces complications, but also reduces the pain and fear of patients, and reduces the cost of operation.

Key words: short implant, insufficient bone mass, vertical distance, implant repair, clinical effect

较多患者由于缺牙时间较长，牙槽嵴吸收明显，尤其在后牙区，上颌窦腔气化加重，下颌神经管的存在，可用骨量明显不足。随着种植技术的发展，上颌窦提升、onlay植骨等先进技术能够有效的解决骨量不足的问题，而且均取得了较好的效果。但对于很多患者来说，不仅增加了对这些手术的恐惧感，加重了经济负担，而且术中创伤大，术后并发症多。短种植体的应用正好弥补了这些不足。本研究回顾了我院自2006年至2013年的短种植体植入患者40例，通过追踪观察，收到了满意效果，现报道如下：

1　材料和方法

1.1　研究对象

回顾2006年1月~2012年12月在青岛大学医学院附属

作者单位：266071　青岛大学口腔医学院（孟燕）；青岛大学附属医院口腔科（朱学臣，赵保东）；山东省青岛市即墨区人民医院口腔科（董倩）。

通讯作者：赵保东

中国口腔种植学杂志2018年第23卷第1期

医院口腔种植中心治疗的患者40例，其中男19例，女21例，年龄40~66岁，平均56.7岁，共植入58枚短种植体。

纳入标准：患者身体状况良好；牙齿缺失3个月以上；后牙区剩余牙槽嵴高度（>6mm，<10mm）；良好的咬合关系；有良好的依从性；无药物过敏及系统性疾病。

排除标准：患高血压，糖尿病，肾病等手术禁忌的系统性疾病；种植区有明显的骨高度缺损（<6mm）；有上颌窦病变者及未控制的牙周炎症；重度抽烟（>10支/d)等不良嗜好

1.2 材料及设备

Straumann种植系统，Replace种植系统，Ankylos种植系统，Dentis种植系统，3i种植系统，Osstem种植系统，BLB种植系统；OSSEOSET种植机；各种常规的口腔种植手术器械；曲面体层机，CBCT。

1.3 方法

1.3.1 术前准备：术前对患者进行必要的口腔卫生宣教及进行相应的牙周洁治，进行口腔检查及拍摄X线片，取研究模型，对缺牙区及其周围组织的关系，骨质、骨量进行全面评估，确定完善的种植治疗计划，消除患者不必要的紧张心理，并签署知情同意书。

1.3.2 手术过程：术前半小时口服抗生素，常规消毒铺巾，在局麻下，切开粘骨膜，用球钻确定植入位点，先锋钻确定深度及方向，逐级备洞，植入种植体。植体周围有骨缺损者，用植骨材料填充，最后复位粘骨膜，严密缝合。术后口服抗生素预防感染，一周拆线。一月后行X线检查，术后3~6个月行二期手术，放置愈合基台，2~4周后取模行永久修复。

1.4 疗效评价

种植术后即刻，一个月，三个月，永久修复后五到十年，采用临床口腔检查及X线检查的方法，检查种植体的稳定性及种植体周围的骨结合、骨吸收情况。

1.4.1 患者的满意度：主要从患者对美观、咀嚼功能、舒适、发音等方面进行评价。

1.4.2 根据Albreksson和Zarb制定的标准：种植体无临床松动度，X线检查无周围透射区，垂直骨吸收量第一年不超过1mm，以后每年不超0.2mm，无疼痛、感染、神经损伤和感觉异常，修复体美观满意。以此评价短种植体的成功率。

1.4.3 牙槽嵴的骨吸收量及种植体的冠根比：通过根尖片、曲面体层或CBCT等测量种植体周围骨的情况，以种植体实际长度为参照标准，排除X线片放大率的影响，分别记录种植体近远中边缘骨吸收情况（边缘骨高度测量方法：在X线片中，骨-种植体结合的最冠方至种植体根尖的距离）。测量冠-种植体高度比（C/I）：种植体肩台至牙冠最冠方的垂直距离为C，种植体肩台至根尖的垂直距离为I，两者的比例为C/I。

1.4.4 软组织及修复后异常，包括牙龈指数，牙石指数，牙周探诊，有无种植体周围炎、神经功能异常症状等；种植修复后，种植体系统及上部修复体有无折断、修复体脱落、基台折断、烤瓷冠崩瓷、中央螺丝松动或折断等。

2 结 果

参与临床研究的40例患者的58枚种植体中，上颌13枚，下颌45枚，其中Replace系统7枚，Straumann系统17枚，3i系统6枚，Ankylos系统12枚，Dentis系统6枚，Osstem系统4枚，BLB系统6枚。长度分别为8.5mm，8mm，7mm，6mm，植入时初期稳定性良好。通过5~10年的随访观察，平均6.6年，40例患者的58枚种植体中，有2枚种植体于种植术后8年脱落，其直径分别为4.0mm，并发症发生率为10.34%（6/58），其中发生种植体周围炎2例，牙冠松动3例，分别于修复后4年，6年上部修复体松动；崩瓷1例。其余患者的主观感受良好，满意度高，种植体周围骨组织无阴影，获得了良好的骨结合。根据复查X线片或全景曲面断层片测量种植体周围骨吸收情况，短种植体组边缘骨吸收最小为0.08mm，最大为1.72mm。冠根比为1.20±0.53，最小0.96，最大1.53。均未出现神经功能异常。经临床观察统计，种植体获得了良好的临床效果，成功率为96.6%。

表1 7类种植系统种植修复后的临床检查资料

种植系统	植入总数（枚）	植入牙位（枚）	边缘骨吸收（mm）	冠根比（mm）
straumann	17	16（1）26（2）27（1）36（3）37（3）44（2）46（2）47（3）	0.78±0.43	1.18±0.23
replace	7	17（2）26（1）46（3）47（1）	0.85±0.56	1.15±0.17
ankylos	12	34（2）35（1）37（3）46（3）47（3）	0.75±0.35	1.32±0.12
3i	6	36（2）37（2）46（2）	0.54±0.46	1.16±0.16
dentis	6	16（1）27（1）35（1）37（1）26（1）47（1）	0.90±0.38	1.15±0.18
osstem	4	26（1）36（1）37（1）46（1）	0.85±0.40	1.10±0.12
BLB	6	27（2）36（2）37（2）	1.20±0.45	1.25±0.28

表2 7类种植系统种植修复后的临床检查资料

种植系统	修复类型（枚）	牙周检查及并发症	失败（枚）	存留率	随访时间（年）

straumann	单冠(6) 连冠(9)	种植体周围炎(1) 冠体松动(1)	0	100%	6.7
replace	单冠(4) 连冠(3)	冠体崩瓷(1)	0	100%	5.7
ankylos	单冠(5) 连冠(7)	冠体松动(1)	0	100%	6.5
3i	单冠(2) 连冠(3)	(—)	0	100%	5
dentis	单冠(4) 连冠(3)	种植体周围炎(1)	0	100%	7.1
osstem	单冠(2) 连冠(2)	冠体松动(1)	0	100%	5.6
BLB	单冠(2) 连冠(3)	(—)	2	66.7%	10

3 讨 论

短种植体的概念，不同学者对此有不同的标准，一般认为种植体标准长度为10mm(Journal of Prosthetic Dentistry中也有报道认可这一长度)[1]，临床上把小于这一长度的种植体被称为短种植体，目前有学者认为更为精准的定义是骨内长度≤8mm[2]。本研究回顾的种植体的长度在6-8.5mm，直径在4.0~6.0mm。随访时间5~10年，平均6.6年，成功率96.6%。

自短种植体应用之日起，很多的学者对其就产生质疑，也有很多学者经过一定的临床实践，认为短种植体可以达到长期稳定。如2005年美国学者Gentile.MA[3]对短种植体首次研究报道，通过临床随访结果显示短种植体的成活率与常规种植体的成活率无明显差异。而San Diego和Venuleo C[4]等对短种植体（小于8mm）进行长期回顾性研究也得出了短种植体五年成活率达100%。2001年~2008年Anitua[5]等对661名患者植入1287枚短种植体（长度小于8.5mm）进行3~5年的临床随访，存留率为99.3%；国内学者吴茴[6]对77枚短种植体进行5.4年的追踪，存留率为97%，与常规种植无明显差异。国内外较多的文献证明其短期效果和长种植体无异，但国内仍普遍缺乏长时间的疗效观察及评估，并且病例数量较少。

种植体的成功除了与自身的身体状况，手术情况，使用及维护外，获得良好的初期稳定性是种植体成功的重要保证。而初期稳定性的获得与种植体材料，长度和直径，表面积，表面处理，外形设计等因素有关。从种植体的研究基础来讲，种植体长度的减小会减少骨接触面积， 但Pierrisnard L[7]的研究认为种植体应力主要集中在颈部3mm区域，与种植体长度关系不大，3mm之外应力迅速衰减，如果皮质骨能与种植体颈部形成良好的骨结合，那么种植体的长度就是次要因素。Paulomalo也认为负荷的大部分传递到骨种植体的上面一小段而非全长，一旦发生骨愈合，长度也就不太重要。根据Bilhan等[8]通过测量种植体的扭矩和进行共振频率分析认为，临床上采用大直径（≥4.5mm）种植体进行修复，可增强种植体的初期稳定性。本研究中的短种植体大多数应用的是大直径，虽涉及的种植体系统较多，有大颗粒喷砂加酸蚀粗化处理的表面，有经氧化铝喷砂处理的表面，还有Tiunite增厚的二氧化钛层，羟基磷灰石涂布的表面，但其共同点都是经过表面粗化处理，均能增加与骨组织的接触面积。所以本研究中的短种植体其成功率也有了充分的保障。

种植体颈部吸收是导致其脱落的主要原因，所以垂直向骨吸收是评价种植成功的重要指标，对短种植体来说尤为重要，种植体的边缘骨吸收及相应的冠根比也是衡量种植体成功的标准。有研究发现，种植体周围骨量在修复后12个月左右的吸收最为明显，而在随后的几年内会保持相对稳定[9]，正如牙齿缺失患者，牙槽嵴的吸收在前三个月最为明显，3月后会逐渐稳定，变化甚小，也正如Albreksson和Zarb的标准所示垂直骨吸收量第一年不超过1mm，以后每年的吸收量也很小。本研究中所涉及的各大系统的种植体其边缘骨吸收量没有较大差异，与标准所示也无较大差异。很多文献报道出天然后牙的冠根比平均为0.6，种植体的冠根比的要求为1:1，而临床上大多数的临床实践表明其冠根比达不到这一标准，会大于1[10]，尤其是牙槽嵴吸收明显，颌龈距离较大的患者。近些年的调查研究虽然有报道天然牙的冠根比概念不适用于目前的种植修复，但仍有学者的研究对比中发现短种植体组平均冠根比>1.5和标准种植体组平均冠根比<1的 两组累积成功率及边缘骨吸收程度差异无统计学意义，表明使用短种植体虽然增大了冠根比，但对于 力传递未产生明显的不良影响，尚无证据表明冠根比与种植成功率或机械并发症之间存在相关性[11]。本次研究中纳入的短

中国口腔种植学杂志2018年第23卷第1期

种植体中大部分冠根比都超过了这一界限，但超出的范围较大的短种植体都是与标准种植体的联冠，并没有影响其成功，这一点充分说明了冠根比在可控范围内不影响其最终成功率。

由于短种植体多应用于骨量不足尤其是高度不足的区域，为了避免骨增量手术，常选择骨量充足的地方进行种植，很多时候不能以修复为导向将种植体植入理想的位置，种植体植入位置不理想会造成修复后义齿偏颊、舌侧，影响发音及应力分布不集中等情况，尤其是近颈缘处的设计不合理，会导致修复后出现种植体周围结缔组织长入的情况，种植体松动。在分散咬 面，降低颈部应力、增加种植体直径和联冠修复使应力分布更为均衡，并通过减少修复体颊舌径、减牙尖斜度等方式降低种植体受侧向力的影响。

本研究中，观察时间较长，大多数患者的依从性较好，得出的结果与很多文献中的短种植体成功率的报道相一致。其中有1位患者的2枚种植体（BLB）于种植术后8年松动脱落，总结其脱落原因：BLB种植体是应用于临床比较早期的一种种植体，为柱状，无螺纹，羟基磷灰石涂层，容易被吸收，直径为4.0mm，加之患者有夜磨牙，吸烟史，随着年龄增长，对牙周的维护欠佳而导致其失败。并发症发生率为10.34%（6/58），其中发生种植体周围炎2例，经临床检查分析为患者不注意口腔卫生，造成菌斑，牙石堆积，种植体周围软组织探诊出血，少量骨缺损，经及时处理，炎症得以及时控制；牙冠松动3例，分别于修复后4年，6年上部修复体松动，其中1枚因粘结剂粘接失败，另2枚因中央螺丝松动，复诊时重新粘接固位；崩瓷1例，考虑为瓷层厚度不足，饮食不慎而致，经重新修复后粘接。其余患者的主观感受良好，满意度高，种植体周围骨组织无阴影，获得了良好的骨结合，均未出现神经功能异常。本次研究涉及的种植体系统更多，虽有BLB的2枚种植体脱落，但是在种植术后8年的时间才脱落，其余种植系统的植体均较好，这说明短种植体的成功率与种植系统之间无明显关系，但美中不足之处是病例数量不是很多，临床上仍然需要进一步增加病例，继续观察短种植体的更长期的效果。

参考文献

1 Terrence J Griffin, DMD, Wai S, et al. The use of short wide implants in posterior areas with reduced bone height : a retrospective inwestigation. Journal of Prosthetic Dentistry, 2004, 92(2): 139-144

2 TellemanG，RaghoebarGM，VissinkA，et al. A systematic review of the prognosis of short（<10mm）dental implants placed in the partially edentulous patient［J］. J Clin Periodontol，2011, 38（7）: 667-676

3 Gentile MA，Chuang SK · Dodson TB. Survival Estimates and Risk Factors for Failure with 6×5.7mm Implants[J]. Int J 0ral Msxillofac Implants，2005，20(6): 930-937

4 Venuleo C，Chuang SK，Weed M，et al. Long term bone level stability on short implantst a radiographic follow up study C[J]. Indian Journal of Mexillofadal and Oral Surgery. 2008, 7(3)：340-345

5 Anitua E，Orive G. Short imlants in maxillae and mandip-bles：aretrosectine study with 1 to 8 years of follow-up [J]. Jperiodontol, 2010，81(6): 819-826

6 吴茴，李健慧，邸萍，等. 口腔短种植体长期修复效果的评估[J]. 中华口腔医学杂志，2010，45(12): 712-716

7 Pierrisnard L, Renouard F, Renault P, et al. influence of implant length and bicortical anchorage on implant stress distribution clin Implant Dent Res, 2003, 5 : 254-262

8 BilhanH, GeckiliO, MumcuE，et al. Influence of surgical technique，implant shape and diameter on the primary stability in cancellous bone ［J］. J Oral Rehabil， 2010, 37（12）: 900-907

9 Mericske-SternR，GrütterL, RoschR, et al. Clinical-evaluation and prosthetic complications of singletooth replacements by non-submerged implants［J］. ClinOralImplants Res, 2001, 12(4)：309-318

10 童庆春, 张兴文. 上颌后牙区骨量不足应用短种植体的临床疗效观察. 中国口腔颌面外科杂志, 2014, 12(3): 253-256

11 张波, 邵磊等. 下颌后牙区短种植体联冠修复短期临床效果评价. 中国实用口腔科杂志, 2015, 8(1): 22-27

IMS器械管理系统对口腔种植修复操作医院感染控制的效果分析

于明红　韩晓鹏　　吕丽华

【摘　要】**目的：**探讨IMS器械管理系统（Instrument Management System）在控制口腔种植修复操作感染管理中的作用，为降低感染发生率，探寻新型口腔器械管理方法提供理论基础。**方法：**选取2017年1月~2017年12月在口腔修复科就诊的300位患者，随机分为实验组（P）：IMS器械+四手操作；对照组（D）：常规一次性治疗盘+四手操作。在治疗前后，检测诊室内空气、医疗器械和医护人员手套处的细菌数量，并记录针刺伤发生概率。**结果：**实验组的细菌检出率及针刺伤发生率明显低于对照组（$P<0.05$）。**结论：**IMS器械管理系统能够有效降低口腔种植修复操作医院感染的危险因素，预防并减少针刺伤的发生。

【关键词】IMS；院感；口腔；种植修复；针刺伤

中图分类号：782.12　　**文献标志码：**A　　**文章编号：**1007-3957(2018)01-25-3

An analysis of the effect of IMS（instrument management system）on infection management of the department of dental implant prosthodontics

YU Minghong, HAN Xiaopeng, LV Lihua

The Hospital-Acquired Infection Control Department of Yantai Stomatological Hospital, Yantai 264008, Shandong Province, China

Abstract

Objective: To evaluate the effects of IMS(Instrument Management System) on the infection management of the department of dental implant prosthodontics. **Methods:** Selected 300 patients who were admitted to the dental rehabilitation department from January 2017 to December 2017, and then randomly divided into experimental group (P): IMS device + four hand operation, control group (D): Routine disposable treatment disc+four hands operation. Before and after treatment, the number of bacteria in the air, medical devices and staff gloves in the examination room was detected and the probability of the puncture was recorded. **Results:** The rate of bacterial detection and needle stab in the experimental group was significantly lower than that in the control group($P<0.05$). **Conclusion:** The IMS device management system can effectively reduce the risk factors of the infection of the dental restorer, prevent and reduce the incidence of needle puncture.

Key words: IMS, hospital infection, oral cavity, prosthodontics, needle puncture

医院感染是指在医院内获得并发生的，也可是在医院内获得出院后发生的感染。口腔种植修复的治疗操作过程繁杂，治疗器械种类繁多，体积较小且较为尖锐。常规的口腔治疗盘不能有效分类管理器械，往往不能严格遵循无菌原则，并且容易导致针刺伤等不良事件[1-3]。IMS器械管理系统（Instrument Management System）是一种新型的口腔器械盒，能够实现器械的有效分类，操作视野清晰。为了明确该系统对口腔种植修复科院感

作者单位：264008　山东 烟台市口腔医院院感科(于明红，吕丽华)；烟台市口腔医院修复科（韩晓鹏）。

通讯作者：韩晓鹏

中国口腔种植学杂志2018年第23卷第1期

管理的作用，本研究将从细菌检测，医院人员针刺伤率两方面对IMS系统及常规一次性口腔治疗盘进行对比分析。

1 材料和方法

1.1 一般资料

选取2017年1月~2017年12月于烟台市口腔医院修复科就诊的患者300名，其中男性148人，女性152人，平均年龄为45岁，无任何系统性疾病及感染性疾病。将患者随机分为两组，实验组（P）使用IMS管理系统（豪孚迪，美国）；对照组（D）使用常规一次性口腔治疗盘。医护人员均经过院感培训并考核合格，治疗前进行诊室内空气消毒，医护人员手卫生消毒，医疗器械严格灭菌，治疗过程严格遵循四手操作。（图1）

1.2 细菌监测分析

1.2.1 采样方法：口腔种植修复诊室内细菌检测包括空气、医疗器械、医护人员手部3个方面，采样与培养方法均按照WS/T367-2012《医疗机构消毒技术规范》标准进行。室内空气采用平板暴露法采样，医疗器械和医护人员手套及皮肤表面均随机选择3个位点使用无菌棉拭子涂抹采样，样品送实验室培养并观察结果，计数细菌数量。

1.2.2 判断标准：按照WS/T367-2012《医疗机构消毒技术规范》标准判断，口腔种植修复诊室属于四类环境，空气细菌菌落总数≤4 cfu/（5min.9cm培养皿）、消毒后物体表面菌落总数≤10 cfu/cm2、医护人员卫生手消毒菌落总数≤10 cfu/cm2为符合卫生标准。

1.3 针刺伤分析

记录P组及D组的针刺伤发生次数，分析针刺伤发生概率。

1.4 统计分析

采用SPSS 19.0软件进行统计分析，数值变量资料以$\bar{x}\pm s$表示，计数资料用百分率表示，组间计量资料较采用独立样本t检验，组间计数资料的比较采用χ^2检验，以$P<0.05$为差异有统计学意义。

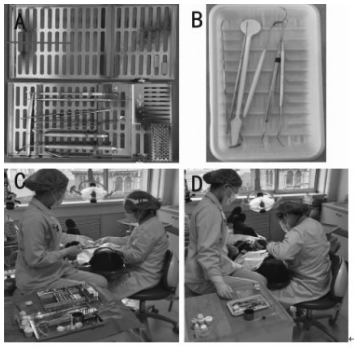

图1 A：IMS口腔器械管理系统；B：一次性治疗盘；C：IMS+四手操作；D：治疗盘+四手操作

2 结 果

2.1 治疗前的消毒效果检测

治疗前，P组和D组的空气、医疗器械和手套及医护人员手部皮肤的细菌检测均合格，符合WS/T367-2012《医疗机构消毒技术规范》标准判断。(见表1)

表1 口腔种植修复诊室治疗前的消毒效果检测

分组	空气	器械	手套	手部皮肤
P	3.15±0.55	0 0	4.01±0.83	
D	3.20±0.64	0 0	4.05±0.51	
F值	3.280	N/A	N/A	0.598
P值	P=0.202	N/A	N/A	P=0.534

注：空气的细菌检测单位为cfu/ 5min，9cm皿；器械、手套、手部皮肤的细菌检测单位为cfu/m3。

2.2 治疗后各部位的细菌检测

治疗后，P组的空气细菌数量（5.2±0.9cfu/ 5 min，9cm皿）、医疗器械细菌数量（12.20±1.02cfu/m3）、手套细菌数量（11.50±1.10cfu/m3）均显著低于D组（6.7±1.2 cfu/5min，9cm皿；17.21±2.17cfu/m3；16.90±1.90 cfu/m3）（$P<0.05$）；而手部皮肤细菌数量（5.0±0.62 cfu/m3）与D组（5.2±0.77cfu/m3）没有显著差异（$P>0.05$）（图2）。

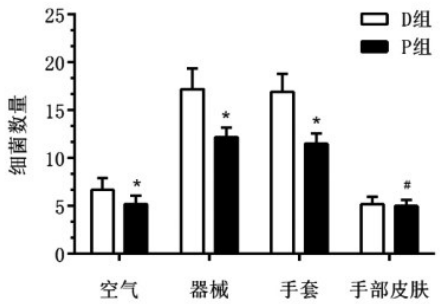

图2 治疗后各部位的细菌数量检测。*：$P<0.05$，#：$P>0.05$。

2.3 针刺伤发生率

P组中的针刺伤发生率小于D组，且差异具有统计学意义（$P<0.05$）（表2）。

表2 针刺伤发生率

分组	未针刺(n)	针刺(n)	合计(n)	针刺率%	χ2值	P值
P	147	3	150	2	4.725	0.03
D	138	12	150	9		

3 讨 论

口腔种植修复治疗过程比较复杂，需要用到大量的治疗器械，这些器械体积较小，内部结构精密复杂，并且非常尖锐，医护人员在治疗期间会频繁接触患者口腔和医疗器械。传统的一次性口腔治疗盘体积较小，没有分区结构，在治疗过程中会堆积大量器械，操作视野不清楚，极容易导致锐器刺伤[4~7]。此外，治疗盘的质地柔软，尖锐的器械非常容易刺穿治疗盘，从而接触周围的非无菌区域造成器械的污染，而口腔修复又是一个非无创性治疗过程，经常会磨损牙龈造成微小创口，若器械受到污染则会有可能造成患者医院感染[8~12]。

IMS器械管理系统（Instrument Management System）是Hu-Friedy和Charles Jerge医生在1983年最先提出的新型口腔管理器械，经过数十年发展革新，最终实现彻底分区，消毒流程规范的IMS口腔管理器械盒。其优点包括：复杂器械精细分类，安全储存，器械锚固，高效清洗，便于操作，以及有效预防刺伤等等。目前，IMS器械管理系统刚刚进入国内，相关研究文献不多，为了探寻其对修复治疗过程院感方面的影响，特与传统一次性治疗盘进行对比。

本研究中，治疗前的消毒检测均符合WS/T367-2012《医疗机构消毒技术规范》标准判断，并且治疗结束后医护人员手部皮肤的细菌数量没有显著变化，这都表明本院修复科术前消毒及医护人员操作均符合院感要求，从而排除人为干扰因素。治疗后，实验组的空气、医疗器械、手套的细菌数量监测以及针刺伤状况均优于对照组，这表明IMS系统确实能够有效减小细菌污染，利于院感控制，并能减少针刺伤发生。其原因可能包括：(1)分区明确，视野清晰，操作便捷准确；(2)器械位置固定不易滑动，且器械盒为金属，与周围污染环境彻底隔离；(3)器械精致小巧，质量过硬，利于医生及护士精细操作，有效减少口腔喷雾等对周围环境的污染。

总之，与传统一次性治疗盘相比，IMS器械管理系统能有效减少细菌数量及针刺伤发生，能够为口腔种植修复治疗提供安全、整洁的工作环境。

参考文献

1 常静华. 口腔修复诊疗过程中医院感染的控制与预防. 中国实用医药, 2014, 9（22）：275-276

2 赵树红, 张晓洁. 口腔诊疗医院感染的因素与对策研究进展. 中华护理教育, 2012, 9(6): 275-276

3 卢宇, 王妹, 杨枫. 口腔修复科交叉感染危险因素分析及预防对策. 中华医院感染学杂志, 2013, 23(10): 2362-2363

4 Powell GL, Runnells RD. The presence and identification of organisms transmitted to dental laboratory. J Prosthet Dent, 1990, 64(2): 235-237

5 李士文. 口腔科医疗器械污染与消毒灭菌. 当代医学, 2012，21(21): 80-81

6 汪丽红. 门诊口腔科医院感染预防与管理. 临床合理用药, 2012, 21(2): 78

7 宋小勤. 口腔修复科医院感染的危险因素及其预防措施. 健康必读, 2013(5)：346

8 陈文平, 黄少宏. 口腔科环境感染传播预防措施. 中国实用口腔科杂志, 2015，8(1): 56-60

9 梁淑华. 口腔修复科医院感染原因分析及其预防对策. 中国卫生产业, 2015, 5(4):136-137

10 Muzaffar D, Braden M, Parker S, et al. The effect of disinfecting solutions on the dimensional stability of dental alginate impression materials. Dent Mater, 2012, 28(7) : 749-755

11 Gerhardt DE, Sydiskis RJ. Impression materials and virus. J Am Dent Assoc, 1991, 122(1): 51- 54

12 韩会芳, 白乐康, 刘冬贤. 口腔修复科医院感染因素分析与管理. 中国美容医学, 2011, 20(4): 658-660

中国口腔种植学杂志2018年第23卷第1期

上颌侧切牙根折致唇侧组织缺损的即刻种植与即刻修复病例

王丽君　杨小东　　董　鑫

【摘　要】**目的：**观察美学区牙根折裂伴有唇侧骨壁缺损，牙龈明显退缩的患牙，采用拔牙同期进行微创骨增量后，做即刻种植并即刻修复的临床效果。**方法：**不翻瓣微创拔患牙，采用骨膨胀技术制备种植床，植入种植体后做螺丝固位临时冠修复，术后7个月完成烤瓷冠永久修复。**结果：**种植体周软组织状况逐步改善，最终龈缘高度恢复到与对侧同名自然牙一致，定期复查25个月，种植体周围软硬组织健康稳定，美学效果超出预期。**结论：**该案例采用微创骨增量解决了唇侧骨缺损，是获得治疗成功的基础。

【关键词】美学区；牙周病变；骨壁缺损；即刻种植

中图分类号：782.12　　**文献标志码：**A　　**文章编号：**1007-3957(2018)01-28-3

Immediate implant placement of the compromised site in aesthetic zone-a case report

WANG Lijun, YANG Xiaodong, DONG Xin

West China Dental Implant Hospital, Chengdu 610041, Sichuan Province, China

Abstract

Objectives: To observe the clinical results of tooth root fracture in the aesthetic area accompanied with the defect of the labial bone and the gingival recession by minimally invasive bone augmentation, immediate implant and immediate repair after tooth extraction. **Methods:** Minimal-invasive and flapless method were used for tooth extraction, the bone expansion technique was used to prepare implant bed, temporary crown was used to restore the occlusion, the restoration was completed by permanent crown 7 months later. **Results:** The status of peri-implant soft tissue was improved gradually, the gingival margin recovered to the same level as that of the contralateral natural tooth after 25 months. The soft and hard tissue surrounding the implant was healthy and stable, and the aesthetic result exceeded expectations. **Conclusion:** In this case, we figure out the labial defect could be successfully treated by using the minimally invasive bone augmentation.

Key words: aesthetic area, periodontal disease, periodontal bone defect, immediate implant

前牙缺失会对面容美观造成不利影响，因此临床上有不少患者对已经无法保留的病变前牙仍不愿拔出，或要求拔牙后不能有缺牙期。即刻种植并即刻修复技术满足了这些患者要求[1]。但是病变牙部位的组织状况，会影响即刻种植治疗的功能和美观效果。本文报告一例上颌牙周严重病损患牙的即刻种植治疗效果，以及连续观察25个月后软硬组织健康状况。

1　材料和方法

1.1　临床资料

患者，男性，27岁。主诉：右上前牙松动一周。口腔检查见右上侧切牙烤瓷冠松动，牙龈红肿退缩4mm，龈缘线与邻牙及对侧同名牙明显不协调（图1），CBCT影像见12牙根折，唇侧骨壁不完整（图2）。

作者单位：610041 四川成都华西牙种植医院。

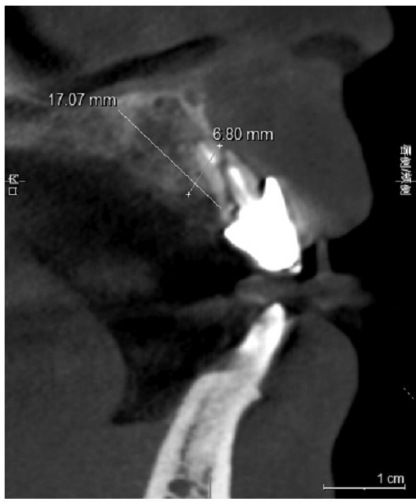

图2 术前 CBCT检查;(矢状面)见折断处上方骨壁缺损

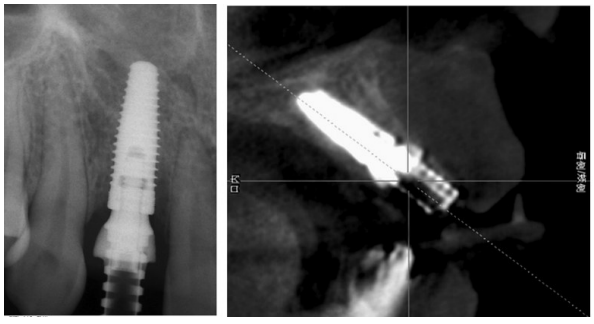

图5 术后根尖片和CBCT检查：见种植体唇侧的骨壁完整

1.2 治疗方案

尽早拔除12患牙，在充分认识到修复美学风险后，患者仍强烈要求采用拔牙后同期种植，还必须完成固定临时修复的治疗方案。

1.3 手术

不翻瓣微创拔除12患牙（图3），采用骨膨胀技术，在牙槽窝腭侧制备种植床，并在种植床唇侧形成骨壁。植入NobeL Replace CC骨水平种植体，长度13mm，直径4.3mm。获得良好初期稳定性，扭矩45Ncm。用临时基台完成螺丝固位的树脂牙冠修复（图4）。术后口服抗生素，种植体周局部使用派力奥软膏。定期复诊，观测种植体周组织变化。术后7个月完成永久性修复。

2 结 果

术后CBCT影像显示种植体植入三维位置理想，种植体周围均有骨包绕，颊舌向骨壁完整（图5）。术后3个月复查见患者牙周状况逐步好转，退缩的牙龈也逐渐恢复正常（图6），术后6个月龈缘高度最终达到与对侧同名牙协调一致。种植体稳固，术后6个月CBCT影像显示种植体与骨组织结合好，种植体周围骨壁完整，种植体颈部边缘未见骨吸收。术后7个月完成永久性修复（图7）。连续定期复查25个月，种植体周围软硬组织健康，保持稳定，美学效果超出预期，患者非常满意（图8，9）。（图1，3，4，6~9见封二）

3 讨 论

3.1 即刻种植适应证

即刻种植治疗方案，有着减少手术次数，缩短疗程的优点，得到患者的欢迎[1]，尽管有研究认为，即刻种植不能改变牙槽骨吸收的进程[2]，然而有文献报道和我们临床上的观察表明，美学区即刻种植更有利于保存软组织原有的形态。

美学区种植时机的把握，选择即刻还是延期，依据循证医学思想，慎重准确明智地应用目前可获得的最佳研究证据，同时结合临床医师个人的专业技能和长期临床经验，考虑患者的价值观和意愿，完美地将三者结合在一起，制定出具体的治疗方案。

在ITI的2013年共识性研讨会提出：美学区即刻种植要获得稳定的美学效果，病例选择和操作必须满足下列条件：①完整的牙槽窝骨壁；②唇侧骨壁厚度>1mm；③厚的牙龈组织；④无急性炎症；⑤牙槽窝根尖下方和腭侧的骨组织能提供种植体的初期稳固性；⑥种植体平台处于正确的三维空间位置；⑦牙槽窝内种植体与唇侧骨壁有2 mm间隙，并植入替代率低的骨充填材料[3]。

本例患者的即刻种植存在着一些客观的不利点：①唇侧骨壁缺损；②软组织量不足；③有急性炎症。其中最大的风险因素是急性炎症，病因是根折，只有拔出已折断牙体部分炎症才能消退。但是患者不愿先控制炎症，坚决要求即刻种植并修复。

即刻种植治疗可行的有利条件是：①由于原来的修复体龈缘退缩已经较为显著。患者对种植修复美学效果的期望值已经降低了；②尽早拔牙可有效终止软硬组织进一步破坏，消除炎症；③尽管唇侧骨壁缺损，但CBCT矢状面观分析表明，偏腭侧植入有足够骨量支持，可获得即刻负重所需的种植体的即刻稳固性；④我们有一定的临床

中国口腔种植学杂志2018年第23卷第1期

经验，可以采用骨膨胀技术，来恢复种植体唇侧缺损的骨壁。

3.2 种植体唇侧骨壁

种植体唇侧骨壁的完整和一定的厚度，是避免术后牙槽嵴吸收和牙龈组织退缩的关键[3]。本例唇侧骨壁缺损的解决，采用GBR存在很大的风险和不确定性，炎症状态脆弱软组织无法严密缝合。我们利用骨膨胀技术增加唇侧骨量。原唇侧骨缺损呈倒三角形，接近种植体颈部其实只有少量骨缺损,在拔牙窝偏腭侧骨植入，当用骨膨胀器将牙窝偏腭侧骨组织逐步挤压推向唇侧缺损部位后，弥补了唇侧骨缺陷，唇侧有1.5毫米骨厚度，同时提高种植体初期稳定性。微创种植不翻瓣，骨膜血运正常，保证有良好的血供，减少拔牙后唇侧骨壁的吸收，种植体唇侧骨组织对软组织提供了支持。本案例中种植手术增加了种植体唇侧骨组织，所以软组织没有进一步退缩，而是逐渐恢复正常。

3.3 种植修复的红色美学

Furhauser R提出了美学区单个种植修复体的软组织美学评分PES[4]，涉及近远中的牙龈乳头，龈缘高度，龈缘曲线，牙龈色彩，牙龈表面质地，唇侧牙龈丰满度这7个方面。本案例获得了超预期的美学结果，无论是牙龈颜色形态质地和龈缘高度，都得到极大的改善，特别是术前退缩达4毫米的牙龈缘最终恢复到正常位置。尽管唇侧牙龈丰满度仍显不足，但总体红色的美学效果良好。

有文献提出：美学区即刻种植后的1到3年间，龈缘根向>1mm退缩的发生率为9%到41%[5]。而本文的患者术前退缩4mm的龈缘，术后5个月龈缘高度恢复到正常。追踪观察至今2年后，龈缘一直保持健康稳定，未见退缩。

值得一提的是，本案例获得的成功修复结果，是采用一种微创种植的方式，减少手术次数和手术复杂程度，最大限度地减少患者的痛苦和不适，缩短治疗时间，降低风险，以较低的代价获得可预期的治疗结果。

4 结 论

对于美学区根折导致牙周病损的病例，采用微创种植，能够获得功能，美观，健康的治疗结果。

参考文献

1 Hammerle CH, Chen ST, Wilson TG Jr. Consensus statements and recommended clinical procedures regarding the placement of implants in extraction sockets. Int J OralMaxillofac implants. 2004, 19 Suppl : 26-8

2 Araujo MG, Lindhe. Dimensional ridge alterations following tooth extraction. An experimental study in the dog. J Clin Periodontol. 2005, 32 : 212-18

3 Qahash M, Susin C, et al. Bone healing dynamics at buccal peri-implant sites. Clin Oral Implants Res. 2008, 19(2): 166-172

4 Furhauser R, Florescu D, Bnensch T et al. Evaluation of soft tissue around single-tooth implant crowns: the pink esthetic score.Clin Oral Implants Res. 2005, 16(6): 639-44

5 Chen S T, Buser D,Esthetic outcome following immediate and early implant placement in the anterior maxilla-asystematic review. Int J Oral Maxi Imp. 2014, 29: 186-215

流程优化在口腔种植门诊护理质量管理中的应用

赵昕霞　程 静　凌雄健　　马 蓉

【摘　要】**目的：**摸索口腔种植门诊护理工作流程优化管理模式。**方法：**自行设计口腔种植门诊护理工作流程优化管理方案，包括：种植门诊开诊前的护理准备流程、种植门诊治疗中的护理配合流程、种植门诊诊疗结束后椅位单元的护理处置流程和管理评价机制。**结果：**我院口腔种植门诊通过流程优化的应用，护士开诊前的环境、物资工作准备充分，治疗后椅位单元卫生处置工作开展率达100%，有效地防止了院内交叉感染的发生。**结论：**流程优化管理可以保证患者更好地接受口腔种植专科系统地治疗和护理，医生和患者对护理工作的满意度均上升，提高医护配合的默契，缩短病人候诊时间；治疗后坚持椅位单元卫生处置流程工作，可以有效地防止院内交叉感染，保障患者在院就医安全。管理评价机制使护理质量得到持续改进，种植门诊管理更加有序。

【关键词】流程优化；口腔种植门诊；护理管理

中图分类号：782.05+3　　**文献标志码：**A　　**文章编号：**1007-3957(2018)01-31-3

Application of process optimization in nursing quality management of dental implant outpatient

ZHAO Xinxia, CHENG Jing, LING Xiongjian, et al

West China Dental Implant Hospital, Chengdu 610041, Sichuan Province, China

Object: To explore a management mode for outpatient nursing process optimization in dental implantology clinics. **Methods:** Design a management plan for outpatient nursing process optimization in dental implantology clinics, including nursing preparation before consolation hour, nursing cooperation in dental implantology therapy, posttreatment nursing interventions for single therapeutic unit, and management evaluation mechanism. **Result:** By applying the new management plan for outpatient nursing process optimization in dental implantology department of our hospital, the nursing preparation of environment and material are adequate before consolation hours, the nursing interventions for single therapeutic unit ups to 100%, therefore, it can effectively prevent the intra-hospital cross infection. **Conclusion:** The management for outpatient nursing process optimization can ensure patients get systematic dental implantology nursing and treatment as good as possible, increase the nursing satisfaction of patients and dentists, improve skilled health care with the tacit understanding between dentists and nurses, shorten the waiting time, prevent the intra-hospital cross infection, ensure the medical security, improve the nursing quality continuously, put the dental imlantology nursing management in an orderly manner.

Key words: process optimization, dental implantology clinics, nursing management

口腔种植门诊的医务工作者接诊口内、口外、修复、正畸和种植等病人，开展口腔手术、治疗和抢救工作。有口腔医院调查，口腔诊室的空气合格率仅为61.4%[1]，患者咳嗽喷出的飞沫、口腔治疗过程中产生的气溶胶，修复义齿打磨的粉尘等是口腔种植空气污染的主要原因。据文献报道，口腔医务人员属于病毒易感者，其感染率及发病率是普通人群的2倍[2]。环境的洁净水平直接关系病人的健康和安全，不良的环境是引起医院感染的重要因素。本院通过对口腔门诊护士工作进行长期观察、总结和借鉴经验，制定了一套口腔种植门诊护士的接诊流程且进行流程优化，满足在治疗时及前、后尽量避免病人受到感染风险的同

作者单位：610041 成都华西牙种植医院。

中国口腔种植学杂志2018年第23卷第1期

时，更保障患者的体液及血液等污染源不触碰到医务人员。种植门诊的所有护士都遵照流程优化程序工作，做到忙而不乱、有条不紊、有效地保障了患者就医的正常秩序与安全，更好地为患者服务。

1 临床资料

本口腔种植门诊护理人员32名，女性，年龄20~35岁，学历：大专4名，本科28名。所有护士均在知情同意下参与研究，并愿意积极配合完成相关调查。2016年3月~2017年2月开展口腔门诊护理流程优化管理前后1年，各抽取门诊患者200例进行满意度，患者在性别、年龄、疾病种类方面无显著差异（P>0.05），具有可比性。

2 方 法

2.1 自制口腔种植门诊护理流程优化工作程序

① 提前到岗，做好开诊前的准备工作；② 4~6手操作，医护默契配合，完成诊疗工作；③坚持做好每位患者治疗后的椅位单元卫生处置工作；④完成当天离岗前护理工作。以上②、③、④程序为工作的重点内容，必须严格遵守，其中程序③，是护士最容易忽略的步骤。严格按照流程顺序先后进行，保证患者在我院的就医安全。

2.2 具体程序如下

2.2.1 口腔种植门诊护理接诊准备程序：开启诊室有电源的仪器设备及牙种植综合治疗椅调试至工作位；医护手易接触的部位及操作界面，使用一次性卫生隔离膜覆盖；查看医生当日预约记录，准备好所需牙模、试戴的义齿、X光片、复诊病历及所需灭菌和消毒的器械物资；预计诊疗时间，合理调整就诊顺序；预计治疗护理时可能发生的问题及特殊情况等。

2.2.2 种植门诊治疗中的护理配合程序：迎接患者入座，放置好治疗所用消毒器械物资及一次性医疗用品；根据不同年龄患者的心理特点，适时给予心理护理；治疗前给予患者0.1%洗必泰液口腔含漱，可在一定程度上控制口腔内致病菌的数量，减少感染几率，提高和改善诊室的空气质量，这是有效预防和降低医院感染的重要途径之一[3]；调节好椅位及灯光，置患者头部舒适，面部和肌肉放松，处于半卧位。根据牙病情况和就诊人次，我们安排四手~六手操作，来提高工作效率，缩短就诊时间，减少因候诊时间长造成的纠纷[4]；每位患者就诊时都使用吸唾器，可使病人唾液或血液中的气溶胶在未播散前即被吸除大部分，可减少口腔治疗区需氧菌和厌氧菌的数量，还可减少打磨牙体过程中产生的碎屑对诊室空气的污染[5]。

2.2.3 种植门诊诊疗后椅位单元卫生处置程序收拾用物，医废分类丢弃。

污手机处置步骤：空转20~30秒，以排除高速涡轮手机涡轮室残留的物质，减少污染[6]；强效杀菌型湿巾擦拭机头、手柄、挂架及管道连接部分；取下机头，放置在回收盒内。

管道及痰盂处置步骤：配置1:200的84冲洗液1000ml；吸唾器吸引冲洗管理道；用冲洗液刷洗痰盂；一次性纸巾擦干。

椅位托盘处置：用强效杀菌型湿巾擦拭触摸操控键盘及托盘支架。

手柄部分处置：更换一次性卫生隔离膜。

2.2.4 种植门诊当天工作结束时的护理工作程序：协助医生做好文字记录，完成护理门诊工作日志，便于回访；退还病历资料；配合供应室工作人员进行物资调换；整理清洁诊断桌面、台面及椅面，并用强效杀菌型湿巾擦拭，吸引管道、机头连线、支架及灯罩是擦拭的重点；紫外线灯照射半小时进行空气消毒；离岗前开窗通风，可使空气的细菌数量明显降低，即使在冬天，也应间隔时间通风一次，通风是最简单的消毒方法。

2.2.5 管理评价时机：种植门诊护士长每天对在岗护士的接诊流程进行跟踪评价，例会时就前一天的流程执行情况进行总评。由相关护士述说特殊情况，再分析、评价、小结。总结：这个机制使临床工作中能做到预见性，及时地把工作做好，减少突发事故的发生。

3 结 果

通过对32位口腔门诊护士接诊200例口腔治疗的患者观察，流程优化护理管理实施前，有13名护士对使用后的牙种植椅位单元进行卫生处置，处置率为40.62%；实施后，此步骤作为全种植护士的接诊流程规范，处置率上升至100%，全部合

表1 流程优化护理管理在口腔种植门诊实施前后椅位卫生处置率

组 别	护士处置	护士未处置	卫生处置率
实施前	13	19	40.62%
实施后	32	0	100%

表2 流程优化在口腔种植门诊实施前后医疗纠纷发生率及患者满意率比较

项 目	例 数	医疗纠纷发生率	患者满意率
实施前	200	7（3.5）	128（64.0）
实施后	200	1（0.50）	192（96.0）

格，两组比较有显著差异（$P<0.05$），见表1。医疗纠纷发生率实施前有7例，患者满意率64.0%；实施后，仅有1例纠纷，患者满意率96.0%；两组比较有显著差异（$P<0.05$），见表2。

4 结 论

4.1 流程管理的意义

流程管理是一种以规范地构建输入端到输出端的卓越业务流程为中心，以持续提高组织业务绩效为目的的系统方法[7]。运用持续改进的方法达到规范化、流程化、持续化和系统化。它从医院战略和患者需求的角度出发，对医院业务流程以更优化的标准不断地进行根本性的再思考、彻底性的再设计并持续改进，以最大限度地提高医院工作质量、效率与患者满意度。这一管理模式被纳入流程化标准管理。

4.2 口腔种植门诊护理流程优化管理

护理是医院工作的重要组成部分，其安全与质量是医院医疗安全与质量举足轻重的一环。而护理工作的顺利进行离不开种植学的护理管理。口腔种植门诊护理接诊流程优化管理的实施，缩短了病人的等待时间，充分提高了牙种植椅位的利用率，减少了医疗纠纷，降低了护理缺陷，提高了病人就诊时的满意度。以上方面取得了令人满意的结果，提高了护理服务质量。

4.3 护理风险控制与护理缺陷事件的发生

口腔种植门诊护士共同参与制定质控管理措施，质量管理过程更加制度化、标准化。各项工作流程更加明确，保证患者尽早接受口腔种植专科系统的治疗和护理，提高护理效果与服务效果[8]。同时，护士直接参与流程优化管理，有利于种植科骨干护士的培养，充分调动护士工作的主动性和积极性，提高护士口腔专业操作技能和护理水平。降低护理风险与护理缺陷事件的发生，使护理工作趋于完善，从而提高护理效率与患者满意度。

4.4 坚持开展治疗后椅位单元卫生消毒处置工作，控制医院感染的发生

针对目前医院口腔科感染事件高发的现状，医务人员在操作时频繁地接触牙科综合治疗椅结合医疗机构医院感染管理监督检查，以及口腔医护人员、设备、器械的诊疗过程情况，确定口腔诊疗过程中播散传染性疾病的“感染链”，提出了预防、控制医院感染，制定了口腔门诊护士接诊优化流程。坚持开展治疗结束后的椅位卫生消毒处置工作，控制医院感染，保障患者就医安全。

4.5 管理评价机制的应用，使护理质量得到持续改进，管理更加有序

口腔种植门诊护士接诊流程优化管理，规范了护士接诊流程和护理人员行为，有效地实施到整个护理工作过程中，实现了优质、高效、低耗和安全的管理目标，避免了无计划性、随意性的经验式管理，更好地为种植患者服务。

参考文献

1 王海雪, 周慧霞, 左亚新等. 浅谈口腔的感染管理[J]. 解放军护理杂志，2000, 16（2）：38

2 周冬平, 杨宗萍, 全文斌. 口腔种植病毒交叉感染状况的初步研究[J]. 中华口腔医学杂志, 2000, 35（4）：15

3 高津福, 徐菁玲. 消毒含漱液漱口对口腔种植诊室菌落数量的影响[J]. 天津医药，2005, 33（9）：567-569

4 万康林, 朱维建等. 主编四手操作对乳牙龋非创伤性修复治疗的效果与效果评价. 中国实用护理杂志，2007, 23(12): 32-33

5 俞雪芬, 吴刚, 俞小莲等. 强力吸引对口腔种植治疗室微生物污染的效果[J]. 中华护理杂志，2006, 41（1）：80-81

6 傅春来, 胡涛, 周学东. 新型防回吸手机防止牙种植综合治疗台水道生物膜形成及污染作用的研究[J]. 中华医院感染学杂志,2004, 14(5):505-507

7 杨亚萍. 流程管理理论在医院管理中的应用探讨[J]. 中华医院管理杂志，2007, 23（5）: 421

8 刘庆兰, 唐竟学. 洁净手术室感染控制与管理研究进展[J]. 护理进修杂志，2014, 29（9）: 787-789

中国口腔种植学杂志2018年第23卷第1期

浅谈CDIC锥状种植体在前牙即刻种植护理

程 静　赵昕霞　凌雄健　　杜建华

【摘　要】**目的：**总结前牙微创拔除后即刻植入CDIC锥状种植体手术的护理经验。**方法：**采用微创手术拔除患牙，同期在36例患者共55个牙位上植入CDIC锥状种植体，总结CDIC锥状种植体在前牙即刻种植术前、术中、术后与即刻修复的护理方法。**结果：**充分的术前准备、默契的术中护理配合及完善的术后与即刻修复护理保证了锥状种植体即刻种植手术成功。**结论：**护士在即刻种植术前准备、术中护理配合、术后与即刻修复护理，是保证即刻种植手术成功的重要环节。

【关键词】CDIC锥状种植体；即刻种植；　护理

中图分类号：782.05+3　　**文献标志码：**A　　**文章编号：**1007-3957(2018)01-34-3

Brief introduction of immediate implantation nursing of CDIC conical implant on anterior teeth

CHENG Jing, ZHAO Xinxia, LING Xiongjian, et al

West China Dental Implant Hospital, Chengdu 610041, Sichuan Province, China

Abstract

Objective: To summarize the nursing experience of implantation of CDIC conical implant after minimally invasive extraction of anterior teeth. **Method**: Extracting affected teeth by using minimally invasive surgery, a total of 55 teeth in 36 patients were inserted into CDIC conical implant, summarizing the nursing methods of CDIC conical implant in anterior, intraoperative, postoperative and immediate repair of anterior teeth. **Result**: Adequate preparation in preoperative, tacit coordination in intraoperative and excellent immediate repair nursing in postoperative is ensuring the success of immediate implantation of conical implant operation. **Conclusions:** It is an important link to ensure the success of immediate implant surgery by the preparations of preoperative, coordination of intraoperative and immediate repair nursing in postoperative.

Key words: CDIC conical implant, immediate implant placement, nursing

即刻种植是指拔牙后于新鲜拔牙窝内同期植入种植体，是伴随着种植外科技术的提高和种植体加工技术改进而逐步发展成熟起来的种植技术。由于不需要等待拔牙创口愈合，既可缩短种植疗程，同时明显减少病人痛苦。且在前牙区采用锥状种植体还能在获得初期稳定的情况下，即刻修复恢复美学效果。即刻种植相对于常规种植而言，即刻种植手术技术复杂，对种植及拔牙等器械均有特殊要求。护理人员充分的术前准备、良好的术中配合及术后及时的口腔教育，对即刻种植手术成功起着重要作用[1]。现将我院锥状种植体在前牙即刻种植护理相关经验进行总结，报道如下：

1　材料和方法

1.1　临床资料

2016年7月至2017年7月在我院行CDIC锥状即刻种植手术患者36例，年龄19~58岁。其中男28例，女8例，其中外伤性牙折28例，残根11例，牙周病16例。其中上颌前牙区32枚，下颌前牙区23枚。锥状种植体分为大头锥状、可调磨锥状及特制锥状。种植体类型及分布情况见表1

1.2　术前准备

1.2.1 患者准备：做好种植术前的初诊沟通：配合医生通过

作者单位：610041 成都华西牙种植医院。

表1 55枚CDIC锥状种植体类型及分布情况

牙位分布	锥状种植体数量	大头锥状	可调磨锥状	特制锥状
下颌前牙	32枚	0枚	24枚	8枚
上颌前牙	23枚	9枚	14枚	0枚

模型、图片及影像资料向患者介绍前牙即刻种植的有关知识，即刻种植的适宜症、禁忌症，种植手术流程，术后并发症及注意事项，种植术后的家庭护理，治疗费用。了解患者全身健康状况，排除种植手术禁忌症。患者知情同意后，术前1~5天牙周洁治，同期完善影像学检查、血液检查，填写种植手术病历。

1.2.2 种植牙治疗室的环境准备、种植手术器械及物品准备：种植牙治疗室的感染控制是保证医疗护理质量的重要环节。常规采用壁挂式动态消毒机进行空气消毒。锥状即刻种植手术除常规种植器械及物品外，还需准备微创拔牙器械、GBR相关材料等。

1.2.3 心理护理：大多数患者对种植缺乏了解，对手术流程、义齿寿命、种植费用等存在担心[2]。而即刻种植手术较常规种植手术时间长，拔牙及种植手术过程中出血、疼痛、声响、肿胀等都会引起患者不同程度的紧张心理，应在手术的过程中向患者进行心理安抚，语言谨慎、热情、温和，使患者消除疑虑，能主动配合手术过程。

1.3 术中配合

1.3.1 在种植牙准备间为患者进行口内及面部消毒：术前0.1%洗必泰含漱3次，每次1min，常规面部消毒三次（男性病人面部用0.5%醇洗必泰消毒，女性病人面部用0.25%水洗必泰消毒，消毒范围为上至眶下，下至颏下，左右至耳屏前。《种植治疗记录单》记录术前生命体征监测结果、药物过敏史等病人资料。引导患者进入种植手术间。

1.3.2 消毒铺巾及种植机准备：电脑准备相应影像学资料，调整好病人体位及光源。打开常规准备铺好的种植手术包，常规铺巾及连接好种植机及吸唾管，根据手术医师习惯调节好转速及水量。完善种植患者的资料登记工作，把种植手术包及种植器械包的包外指示标签及包内指示卡贴在《种植治疗病人档案资料复查记录单》上。

1.3.3 充分暴露视野 、配合医生手术：术中护理人员站在病人的左侧，即四手操作法中2~4点的工作位，便于传递器械。协助吸唾，充分暴露手术视野，术中及时配合术者调整椅位及灯光照明，方便术者操作，随时观察患者全身情况。配合手术医生行无创拔牙，保证在拔牙过程中牙槽窝的完整无损，在种植窝洞预备及植入植体前用4℃0.9%生理盐水20ml+8万μ庆大霉素稀释配制成冲洗液做好冲洗工作，及时吸出口内的冲洗液及血液，完善术中降温处理。在操作间隔，让患者闭口休息，减少患者关节疲劳，手术医生根据患者术区条件选择合适锥状种植体，巡回护士在种植体拆封前需再次核对种植体型号， 术毕协助医生缝合清理，种植手术全程保持无菌操作。术后检查口腔，两人清点核对器械，避免小器械遗漏在口腔中造成误吞或误吸。巡回护士将病人术中情况记录在《种植治疗记录单》上，包括种植牙位、类型、种植体型号、GBR材料使用情况、局麻药使用情况、缝线情况及拆线时间、术中生命体征监测等。

1.3.4 GBR配合：患者骨壁薄或拔牙创面大等种植骨量不足时，协助手术医生行GBR手术，在配合过程中协助医生暴露视野，吸唾，输送GBR材料。协助医生缝合清理。

1.4 术后（即刻修复）护理

1.4.1 锥状种植体预备及制作暂时牙冠：术毕拍摄CBCT，了解种植体在牙槽骨内情况。配合医生做好种植体预备，协助吸唾及暴露术区，保护患者口角及粘膜。配合制作与安装暂时牙冠。

1.4.2 种植术后健康教育：①术后24小时内可局部冷敷，减轻水肿；术后保持良好口腔卫生，术后48小时即开始定时漱口、刷牙，若患者吸烟，可劝其尽量戒烟；②按医嘱服用抗生素及止痛药；③术后1–2天，伤口有轻微疼痛、不适及唾液中带血丝均为正常现象，不必过度紧张，若疼痛或出血严重应及时复诊；④为保证种植体于骨的良好结合，在术后3个月内禁止用暂时牙冠或种植体桩咀嚼食物；⑤术后7~10天拆线，术后定期复查。⑥术后3~6个月行X线片及CBCT检查显示种植体与骨结合良好后，可作恒久牙冠修复。

2 结 果

充分的术前准备、默契的术中护理配合及完善的术后与即刻修复护理保证了锥状种植体即刻种植手术成功。

3 讨 论

3.1 种植牙手术是在狭小的口腔等污染区内进行复杂的操作，发生感染的机会多[3]。即刻种植手术时种植体的形状与拔牙创存在差异，种植体颈部与骨不能形成紧密接触，易发生感染的机会。在种植术过程中，洗手护士在手术医生种植窝洞预备及植入植体前配合用8万μ庆大霉素/20ml 4℃生理盐水作为冲洗液，庆大霉素对格兰氏阳性菌具有强大的抗菌活性。其作用机理是阻碍细菌蛋白质合成，抑制格兰氏阳性菌细菌生长，达到抑制感染的目的。引起种植术后感染的常见菌群可分为以金黄色葡萄球菌、溶血性链球菌、绿脓杆菌为代表的化脓性细菌，与以嘌呤单胞菌、中间普氏菌、伴放线杆菌为代表的牙周感染菌群。其中

中国口腔种植学杂志2018年第23卷第1期

大部分致病菌均为革兰氏阳性菌[4]。因此庆大霉素对预防种植术后感染效果明显[5]。

3.2 目前即刻种植技术在临床上已得到广泛应用，但由于种植技术精细，难度较高，价格较昂贵，患者的期望值高，因此不仅要求医生具备娴熟的操作，而且要求护士能熟练掌握种植手术配合流程，严格遵守和执行无菌技术操作，稳、准、快的传递器械，配合手术医生在种植窝洞预备及植入植体时做好冲洗工作并及时吸出口内的冲洗液及血液，完善术中降温处理。在种植手术过程中，最大限度地减小骨组织的热损伤是非常重要。骨组织对热损伤的敏感性很高，在47℃以上1min则会造成骨损伤，60℃以上1min则可造成骨组织表面不可逆转的热损伤[6]。

3.3 即刻种植大大缩短了疗程，避免了传统种植方法中拔牙创4~6个月的愈合期，并且在保证初期稳定性的情况下可选择即刻修复，但仅恢复患者美观，为保证种植体与骨的良好结合，在术后3个月内禁止用暂时牙冠或行使功能。种植术后的相关健康宣教不可忽视，定期复诊及种植术后良好的口腔卫生指导也十分重要。

参考文献

1 雷逸灵，何静，廖玲玲. 即刻种植牙手术患者的护理[J]. 广东牙病防治, 2011, 19(2): 103-105

2 宋治峰, 丁载雄, 张莉萍. 失牙患者对种植义齿认知情况分析[J]. 广东牙病防治，2003, 11(3): 226-227

3 宫苹, 梁星, 陈安玉. 口腔种植学[M]. 北京：中国标准出版社，1994 : 75-78

4 孟焕新. 牙周病学[M]. 3版. 北京：人民卫生出版社，2009 : 32-35

5 张艳, 赵洪贞. 山东医药，2003，43（4）：72

6 赵士杰等编著. 临床口腔种植学. 北京 ：中国标准出版社，1994.6

（上接第20页）

al. Titanium bone implants with superimposed micro/nano-scale porosity and antibacterial capability[J]. Applied Surface Science: A Journal Devoted to the Properties of Interfaces in Relation to the Synthesis and Behaviour of Materials, 2013, 273(May 15): 310-314

9 吴昌敬, 王蔚璐, 甄恩明等. 微型种植体支抗技术用于前牙列拥挤Ⅲ度以上患者治疗中的价值研究[J]. 中国口腔种植学杂志, 2016, 21(2): 74-77

10 王利辉. 成人口腔正畸应用微型种植体支抗的效果观察[J]. 临床医学, 2016, 36(8): 93-94

11 Jawad, M.M, Husein,A.,Alam, M.K, et al. Overview of non-invasive factors (low level laser and low intensity pulsed ultrasound) accelerating tooth movement during orthodontic treatment[J]. Lasers in medical science, 2014, 29(1): 367-372

12 曹芳. 微螺钉种植体支抗与口外弓增强支抗在口腔畸形矫正中的临床疗效对比[J]. 吉林医学, 2015,(16): 3522-3523

13 苟颖. 微螺钉种植体支抗在口腔正畸中的临床效果分析[J]. 医药前沿, 2016, 6(6): 256-257

14 DANIELA JUMANCA, ATENA GALUSCAN, ANGELA CODRUTA PODARIU, et al. Infiltration Therapy - an Alternative to Fluoride Varnish Application for Treatment of White Spot Lesion After Fixed Orthodontic Treatment[J]. Revista de Chimie, 2012, 63(8): 783-786

15 岳士超, 杜跃华, 唐晓君等. 微镙钉种植体支抗与口外支抗对正畸前后上颌或双颌前突变化的Meta分析[J]. 中国组织工程研究, 2012, 16(21): 3881-3885

文献综述

口腔数字化种植外科导板的研究进展

王美娟　肖慧娟　张 佳综述　　柳忠豪审校

【摘　要】数字化种植外科导板作为虚拟到现实的信息载体，可实现种植体精准植入，避免损伤邻牙牙根、神经血管束等重要的解剖结构，同时兼顾生物力学与美学效果，有利于种植修复体的长期稳定。本文就数字化导板的概念、组成、分类、导板设计、制作流程以及精确性等方面做一综述，以期为临床应用提供参考。

【关键词】数字化种植；种植导板；CAD/CAM；精确性

中图分类号：782.12　　文献标志码：A　　文章编号：1007-3957(2018)01-37-5

随着现代计算机技术不断发展，数字化已广泛应用于口腔种植治疗的整个过程，不仅体现在口腔种植治疗的诊断评估程序上，在种植外科阶段以及上部结构的设计制作过程也越来越多地应用数字化技术。现代口腔种植体的种植理念是以修复为导向，要求种植体的植入位置能够保证修复体获得最佳的功能和美观效果，并有利于种植体的长期稳定[1]。种植导板作为这一理念的载体，在术前设计与手术操作过程中起到了不可替代的桥梁作用[2]。

以往由于部分临床医师经验不足、口内操作视野局限，手术后经常出现种植体植入的角度、部位与深度不正确，给后期的修复带来困难。数字化导板的应用可使以上这些问题得到一定程度的解决[3]。本文就数字化导板的概念、组成、分类以及制作流程和精确性、注意事项做一综述。

1　数字化种植导板简介

数字化种植导板是首先在获得计算机断层扫描数据的基础上，由专业的种植软件设计，利用工业成型技术加工而成。外科导板作为种植手术最终信息的载体，将种植医生的设计思路通过手术导板的精确定位和引导赋予实现[4]。

1987年，Edge[5]首次应用种植导向模板辅助种植体的植入，改变了之前仅凭借种植医生临床经验和仅有的术前二维影像学信息进行种植牙手术。数字化种植手术导板是以微创、修复为导向的结合成新兴的技术，符合种植修复的发展趋势。

2　数字化导板的组成和分类

2.1　数字化导板的组成

导板主要由两部分组成：定位板与引导管（sleeve）；其中，引导管（图1）的位置和角度记录了术前设计种植体的位置、角度和深度信息，通过引导管将信息转移到手术中，可使种植体植入到预期位置，不同的导板系统，根据不同的导板类型，引导管有不同的形状和规格（图2所示为瑞士，士卓曼公司原厂2种规格引导管）。定位板（图1）是导板的主要组成部分，是导板的主体，主要由树脂组成，与骨、牙齿或牙槽嵴表面相贴合，起固位稳定作用[6]，此外，在导板的设计过程中还会添加查看窗口和加强杆（图1），以便于术中检查导板就位以及增加导板强度和稳定性。另外，对于牙列缺失患者导板，其中还设有固位钉引导管。



图1 数字化导板组成部分

图2 Struamann引导管

2.2　数字化导板的分类

2.2.1　数字化种植导板依照其支持方式可分为骨支持式(图3)、黏膜支持式（图4）、牙支持式（图5）以及牙-黏膜混合支持式。牙支持式导板适用于缺失牙较少的牙列缺损，导板覆盖在邻近缺损区的基牙上获得固位；骨支持式导板适用于无牙颌以及缺牙较多的牙列缺损，手术时需要翻开黏骨膜瓣，暴露出骨面，导板直接覆盖在颌骨表面；

作者单位：264000 烟台 滨州医学院（王美娟）；滨州医学院附属烟台口腔医院（王美娟，肖慧娟，张佳，　柳忠豪）。

中国口腔种植学杂志2018年第23卷第1期

黏膜支持式导板主要适用于无牙颌患者，导板直接覆盖在牙槽嵴的黏膜上，不需要翻开黏骨膜瓣，通过环切的方式去除局部黏膜，植入种植体[7]。混合支持式导板通常用于牙列缺损患者的游离端缺失情况，缺牙区远中无天然牙支持，导板的近中依靠天然牙支持，远中部分与黏膜相贴合。



图3 骨支持式导板　图4粘膜支持式导板　图5 牙支持式导板

2.2.2　数字化导板根据引导方式分为全程导航导板（图6）和半导航导板（图7）和先锋钻导航导板（图8）。全程导航导板在整个种植手术过程中引导种植窝预备，其中包括种植窝洞的预备和种植体植入过程。全程导航的数字化外科导板可以更加精确地引导种植体的植入，但是由于导板的应用往往影响种植手术过程中冷水降温，当使用全程导航的模板时需要辅助增加降温措施，尤其使用非内给水的种植手术器械时。半导航导板是指在手术过程中，种植窝洞预备前几钻在种植导板的引导下进行，而后徒手操作，这种导板可以用在不同工具盒和不同系统种植体规格，使用较灵活，但需要对不同种植器械工具盒和不同系统种植体规格熟练掌握。先锋钻导航导板是指在种植窝洞预备过程中，只在使用先锋钻时发挥作用，此时导板的作用是可以起到定点和定位的作用，而后的种植窝洞预备和种植体的植入不使用导板，其精确性相比全程导板会有一定的差别[8,9]。

图6 全程导航导板　图7 半导航导板　图8 先锋钻导航导板

3　数字化导板制作流程（图9）

首先需获取患者的颌骨三维CT数据，将DICOM格式的CT数据导入到专用的医学牙种植设计软件中重建患者的颌骨三维模型，再将术前口内扫描数据或者全口义齿的影像数据导入设计软件，将这两者数据相匹配后设计种植体的数目、位置、方向和深度，将术前种植体虚拟设计数据发送到技工室进行数字化导板的成型制作。

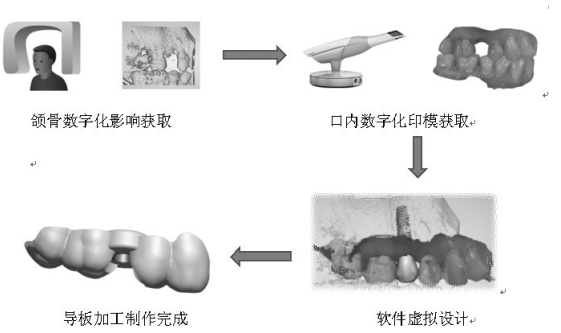

图9　数字化导板设计制作主要步骤

3.1　颌骨数字化影像获取

1998年首次报道了口腔颌面CBCT（cone beam computed tomography，CBCT），CBCT用三维锥形束X线扫描代替扇形束的螺旋CT扫描，获得的直接数据是二维数据，重建后得到三维图像，因此金属伪影小、重组数据的精确度高[4]。CBCT的出现彻底改变了传统口腔颌面放射学设备仅能提供二维图像的历史，可以三维显示病变结构，大大提高了诊断能力，弥补了二维影像片的缺陷，不仅可以显示颌骨的三维信息，还可以从不同角度观看颌骨信息[10]。

CBCT影像和3D数字化导板设计软件相结合，允许颌骨、重要解剖结构以及修复方式获得明显增强的可视化效果。基于CT的影像和手术引导包含了丰富的影像学信息，例如骨的高度、密度和宽度以及必要的临床信息，成功修复体的长轴方向和位置等，因此可以掌握种植体植入的三维空间和分布；导板软件设计系统同时允许临床医生处理数字化3D图像和设计制作修复导板，使得完善的种植计划更易于完成[11]。

3.2　数字化口腔印模获取

口腔数字印模是对口腔牙列形态或传统的石膏模型通过各种数据采集方法，将其转换为数字模型。方法有：直接法（口内法）和间接法（口外法）；间接法需要先制取口内牙列石膏模型，后对石膏模型进行三维数字扫描，获得数字化模型。直接法是指通过应用小型探入式光学扫描探头，直接在患者口腔内获取牙齿、牙龈等软、硬组织表面形态，将患者口腔内牙列和黏膜直观地反映到电脑上，形成三维数字化印模。

数字化印模能够支持基于印模数据的立体光刻（三维打印）或切削加工模型，包括修复体，种植导板等，已有大量研究表明其加工精度达到

临床可接受范围（50μm）[12]。Ng等[13]对比研究了传统印模方式和数字化印模制作的30颗右上第二前磨牙的边缘垂直距离，结果显示，数字化印模制作的单冠边缘适应性优于传统印模方式制作的。

目前临床可用的数字印模口内扫描系统主要有德国Sirona公司的CEREC系统、美国3M公司的Lava C.O.S.系统、美国Cadent/Straumann公司的itero系统、NobelBiocare公司的Procera（Yorba Linda，CA）系统以及瑞典3shape公司的3shape系列等。这些系统获取印模的原理、方式和软件不同各具优势[14,15]。

3.3 数字化导板的软件设计（图10）

3.3.1 数字化导板设计软件发展历史

1988年美国哥伦比亚科学公司 (Glen burnie，MD，USA)引进了三维牙科软件，此软件中将计算机断层扫描轴向切片转变为牙槽嵴的重建横断面图像，用来进行临床诊断和应用。1993年，美国哥伦比亚科学公司生产出第一个版本的口腔种植软件，即SimPlant软件，此软件可以使种植体在计算机断层图像的横断面、轴向和全景图上进行精确地虚拟设计[16]。1998年比利时Verstreken等[17]在尝试将修复体/放射线模板与颌骨模型整合时，首次提出了双扫描技术（double scanning procedure），主要是用于黏膜支持式导板，第一次患者需佩戴放射线模板进行CT扫描，获得患者口腔硬组织信息及放射线模板阻射性标记物信息；第二次扫描，只扫描放射线模板，获得义齿信息；将两次扫描的信息，利用两次扫描获得修复体组织面数据，配准后间接得到黏膜表面的形态。至此，计算机辅助设计种植技术，已能够将所有信息通过CAD软件整合为一体，借助CAD软件实现以修复为导向的种植设计。

3.3.2 设计软件中颌骨三维模型数据重建

获得患者的CT数据（Dicom格式）后，导入种植辅助设计软件中，构建颌骨的三维数字模型图。种植模型的三维重建的难点在于牙槽骨、牙齿和黏膜组织数据的精确采集。目前常见的数据采集方式为单次CT和CT辅以二次扫描数据配准[18]。颌骨的三维影像数据通过CT扫描获得，而理想修复体轮廓和口内软硬组织形态信息可通过放射导板CT（或锥形束CT）数据采集以及石膏模型光学扫描（或口腔模型印模、口内光学印模）的方式获取[19]。

3.3.3 重建的颌骨数据与口内扫描数据配准

重建后的颌骨三维数据与事先在口内或者模型法上通过扫描的方式或者二次CT方法得到的口内牙列以及黏膜数据进行三维空间上的匹配。不同的操作软件中匹配的方式有所不同，如在SimPlant软件（SimPlant公司，比利时），其两者数据的匹配使自动的，不需要人工手动匹配；3 shape implant studio（3 shape公司，瑞典）是需要在两者的三维模型的工作颌的牙体硬组织上分别选取三个对应的点，通过相同位置对应点进行匹配。

数据匹配完成后，进行虚拟修复体的摆放，实现以修复为导向的种植，而后种植体三维位点的虚拟设计。目前市场上主要的可用于CAD/CAM数字化外科导板制作的软件应用较多是瑞典Nobel Biocare公司Procera口腔种植辅助规划设计软件和比利时Materlise公司的Simplant口腔种植辅助规划设计软件以及瑞典的3 shape implant studio。

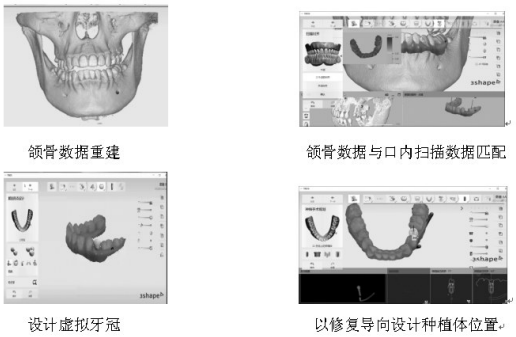

图10 软件设计主要步骤

3.4 数字化导板的加工制作

导板的数字加工技术包括光固化快速成型技术、数控切割技术、机械仪器切割技术、快速制造技术等。数字化外科导板的制作多采用快速成型（rapid prototyping，RP）技术制作完成。该技术是三维数字化模型以三角网格数据（STL）格式保存输入快速原型机器，控制打印，获得物理模型[20]。常用的导板制作材料光敏树脂。

较成熟的RP技术有7种，其中SLA（立体光刻成型stereolithograhpy apparatus）技术是目前最常用的数字化外科导板制作方法。SLA技术是以液态光敏树脂为原料，采用计算机控制下的紫外激光束，通过连续分层聚合的方式，将3D数字化信息转化为立体的树脂模型。数字化外科导板需要将设计好的手术方案连同模板信息一起导出，在此基础上用SLA技术制作立体光刻外科导板（stereolithographyic surgical tem-plate)[4]。

中国口腔种植学杂志2018年第23卷第1期

4 数字化种植导板的设计制作要求

（1）拍摄CBCT时，要将患者上下颌分开，显露清晰的牙体结构，便于后期的数据匹配；保持患者拍摄过程头部稳定不动；尽量减少口内金属，减少伪影；

（2）无牙颌患者须拍摄双CT时，在预设放射导板上的阻射标记点时前后牙区尽量均匀分散，避免重叠，建议数量为6~8个。

（3）获取口内数字化印模时，数据要清晰，软硬组织信息完整，有足够的范围；保证咬合关系准确。

（4）为了保证术中导板固位稳定，在设计过程中可添加支撑杆或者设计固位钉，减少导板在手术操作过程中翘动和移位；添加大小合适的就位查看窗口，以便在术前试戴和术中检查导板是否就位。

（5）导板要有足够的的厚度，要求一般为3mm，以保证导板的强度，避免折断；导板设计的大小范围要适中，既保证导板的强度，又能便于手术操作，不能有妨碍手术操作的部位。

（6）导板制作材料必须可以消毒的材料，不能与消毒材料发生化学反应，现阶段使用的导板多为树脂材料，采用化学药物浸泡的方式消毒。

（7）术前要在患者口内进行导板试戴，检查导板是否顺利就位和取下，是否有翘动等不稳定情况；导板是否有折断变形；导环有无松动。

5 数字化导板精确性

在多篇研究报道导板引导的种植手术要比仅凭经验种植误差小[21,22]，精确度高，因为当不用导板定位进行种植时，种植钻倾向于向阻力小的方向偏移，特别是在骨密度低的骨质上种植容易导致严重偏差。Schneider D 等[23]在一篇系统评价中报道符合纳入标准评价精确性的8篇文献中，种植体颈部平均误差是1.07mm（95% CI:0.76-1.22mm），根部平均误差是1.63mm（95%CI: 1.26 - 2mm）。D′haese J 等[24]系统评价报道：根部偏差比颈部偏差要大，一个体外研究报告平均根部偏差为1.0mm，三个体外研究报告根部偏差介于0.6-1.2mm，在六个体内研究一个根部偏差在0.95-4.5mm。虽然数字化外科种植导板引导下种植体实际位置存在偏差，但是这些偏差是在临床可接受范围内。然而，也有文章中研究指出，种植术后出现的最大偏差值，超出了临床可接受的范围。这些异常值可能是来自于外部因素，Di Giacomo[25]等学者指出手术过程中导板的不稳定可导致种植的偏差。

数字化外科导板的制作，通常要经过诊断导板、放射线导板、CBCT扫描、三维激光扫描、计算机辅助设计和计算机辅助制作等环节，任何一个环节的误差都会累积成为最终外科导板的误差。在文献中评估外科导板精确度时，所讨论的影响因素包括导板的支持方式（牙、黏膜、骨）、是否应用固位钉、颌骨状况、导板制作方式以及所选择的导航系统等[26~28]。

6 展 望

随着计算机辅助种植牙技术的发展，数字化种植外科导板的应用把原本复杂的种植手术简单化，既减小了手术风险，缩短了手术时间，又减少了病人的焦虑与痛苦，受到国内外的广泛关注和应用。但是从辩证的角度来看，任何事物都有其两面性，我们应该取长补短，计算机辅助种植外科目前仍然处于一个发展阶段，在实践应用中，临床医生应该充分了解并尽量避免可能产生的偏差与并发症，采取预防措施，正确选择适应症。同时，需要有更多的研究进行改进和优化，目前对于进一步地评估对数字化种植导板的临床并发症或者临床应用结果的研究较少，因此将是我们后期研究的方向，以期给临床提供更多更可靠的指导和依据。

参考文献

1 Buser D, Wittneben J, Bornstein MM, Grcutter L, Chappuis V, Belser UC. Stability of contour augmentation and esthetic outcomes of implant-supported single crowns in the esthetic zone: 3-year results of a prospective study with early implant placement post extraction. J Periodontol, 2011, 82 : 342-349

2 D′Souza KM, Aras MA. Types of implant surgical guides in dentistry: A review[J]. Journal of Oral Implantology, 2012, 38(5): 643-652

3 白石柱，刘宝林，陈小文等. 种植导板的制作及CAD/CAM 技术的应用［J］. 实用口腔医学杂志，2011，27(1): 138-142

4 耿威. 数字化口腔种植治疗现状与研究进展[J]. 中国实用口腔科杂志, 2016, 9(01): 2-9

5 Edge MJ. Surgical placement guide for use with osseointe-grated implants. J Prosthet Dent, 1987, 57(6): 719-722

6 Pattanaik S，Pattanaik BK. Fabrication of a surgical guide with help of a milling machine by ridge mapping method［J］. J Indian Prosthodont Soc，2013，13（1）：61-65

7 Ramasamy M, Raja R, Narendrakumar R. Implant surgical guides:From the past to the present[J]. Journal of Pharmacy And Bioallied Sciences，2013，5(5)：98

8 Sato D，Kanazawa M，Kim YK，et al. Immediate loading of two freestanding implants placed by computer-guided flapless surgery supporting a mandibular overdenture with magnetic attachments［J］. J Prosthodont Res，2016，60（1）：54-62

9 Meloni SM，Tallarico M，De Riu G，et al. Guided implant surgery after free-flap reconstruction：Four-year results from a prospective clinical trial［J］. J Craniomaxillofac Surg，2015，43（8）：1348-1355

10 郭树琴,王立军. 数字化种植外科导板研究新进展[J]. 中国口腔种植学杂志, 2013, 18(04) : 205-209

11 Scherer MD. Presurgical implant-site assessment and restoratively driven digital planning［J］. Dent Clin North Am，2014，58（3）：561-595

12 Hack GD，Barns D，Depaola L.In vitro evaluation of the ITero digital impression system［J］. ADA Pro Pro Rev，2011，6（2）：6-10

13 Ng J, Ruse D, Wyatt C. A comparison of the marginal fit of crowns fabricated with digital and conventional methods[J]. Prosth Dent, 2014, 112(3): 555-560

14 Abduo J, Lyons K. Rationale for the use of CAD/CAM technology in implant prosthodontics［J］. Int J Dent，2013，2013：768121. doi: 10.1155/2013/768121

15 Fuster-Torres MA，Albalat-Estela S，Alcaniz-Raya M，et al. CAD/CAM dental systems in implant dentistry：update［J］. Med Oral Patol Oral Cir Bucal，2009，14（3）：E141-E145

16 D′haese J, Ackhurst J, Wismeijer D, et al. Current state of the art of computer-guided implant surgery[J]. Periodontology, 2000, 2017, 73(1): 121-133

17 Verstreken K，Van Cleynenbreugel J, Martens K，et al. An image-guided planning system for endosseous oral implants[J]. IEEE Trans Med Imaging，1998，17（5）：842-852

18 Ramasamy M, Raja R, Narendrakumar R. Implant surgical guides:From the past to the present[J]. Journal of Pharmacy And Bioallied Sciences, 2013, 5(5): 98

19 Krauser J. The use of computerized treatment planning and a customized surgical template to achieve optimal implant placement[J]. Inside Dentistry，2008, 4(22): 15-17

20 胡秀莲, 蒋析, 任抒欣. 种植外科手术导板数字化加工. 中国实用口腔科杂志, 2012, 5(5): 266-272

21 Assche NV, Steenberghe DV, Quirynen M, et al. Accuracy assessment of computer -assisted flapless implant placement in partial edentulism. J Clin Periodontol, 2010, 37 (4) : 398-403

22 Valente F, Schiroli G, Sbrenna A. Accuracy of computer-aided oral implant surgery: a clinical and radiographic study. Int J Oral Maxillofac Implants, 2009, 24 (2) : 234-244

23 Schneider D, Marquardt P, Zwahlen M, et al. A systematic review on the accuracy and the clinical outcome of computer-guided template based implant dentistry. Clin Oral Implants Res, 2009, 20(4) : 73-86

24 D′haese J, Van De Velde T, Komiyama A, et al. Accuracy and Complications Using Computer Designed Stereolithographic Surgical stuides for Oral Rehabilitation by Means of Dental Implants: A Review of the Literature. Clin Implant Dent Relat Res, 2012, 14 (3) : 321-335

25 Di Giacomo G, Cury PR, de Araujo NS, Sendyk WR, Sendyk CL. Clinical application of stereolithographic surgical guides for implant placement: preliminary results. J Periodontol 2005: 76: 503-507

26 Cassetta M，Di Mambro A, Giansanti M，et al. The intrinsic error of a stereolithographic surgical template in implant guided surgery[J]. Int J Oral Maxillofac Surg，2013，42（2）：264-275

27 Cassetta M，Giansanti M，Di Mambro A，et al. Accuracy of two stereolithographic surgical templates：a retrospective study［J］. Clin Implant Dent RelatRes，2013，15（3）：448-459

28 Vieira DM，Sotto-Maior BS，Barros CA，et al. Clinical accuracy of flapless computer-guided surgery for implant placement in edentulous arches[J]. Int J Oral Maxillofac Implants，2013，28（5）：1347-1351

中国口腔种植学杂志2018年第23卷第1期

上颌前牙区即刻种植的应用研究进展

顾亚军　翁 涛　王仁飞综述　　林海燕审校

【摘　要】获得前牙区种植美学是一个具有挑战性和高要求的过程，创造模仿天然牙具有和谐的种植修复体是科学与艺术的结合。即刻种植因可以最大限度保存软硬组织，并且能有效缩短疗程而深受患者的喜爱，因此即刻种植技术成为修复前牙缺牙的首选外科技术。本文将对即刻种植的牙槽嵴早期改建，适应症，相关的外科技术，即刻修复等方面进行综述。

【关键词】即刻种植；牙槽嵴改建；适应症；外科技术；即刻修复

中图分类号：782.12　　文献标志码：A　　文章编号：1007-3957(2018)01-42-4

自Branemark教授提出骨结合理论最初的几十年里，常规都是拔牙六个月以上等待牙槽窝愈合后再植入种植体，直到1978年德国的图宾根即刻种植体上市才为口腔种植开辟了新的思路。然而由于上颌前牙区的软硬组织结构以及功能的特殊性，Tan等学者通过研究提出拔牙后往往会伴随有1.24mm的垂直向骨吸收以及3.79mm的水平向骨吸收[1]。因此，系统有序并且个性化的即刻种植方案才能取得成功。2008年Chen和Buser提出将植入时机分为四类：即刻种植（Ⅰ型种植）：拔牙后同期植入种植体；早期种植：Ⅱ型种植为拔牙后4~8周植入种植体，Ⅲ型种植为拔牙后12~16周植入种植体；延期种植（Ⅳ型种植）：拔牙6个月之后植入种植体[2]。拔牙后即刻植入种植体以修复缺失的牙齿能有效的保存软硬组织并缩短治疗周期，在植入种植体能获得良好的初期稳定性之后进行即刻修复又能最快的恢复缺失的牙齿，让患者在整个治疗周期中没有缺牙期，提高了患者的心里舒适感，因而即刻种植越来越受到关注并且已经在临床上大范围的开展。

1　即刻种植的牙槽嵴早期改建

上颌前牙区的唇侧牙槽骨是一层薄的束状骨板，一旦牙齿拔除后缺乏牙周膜的血供会导致牙槽嵴发生生理性吸收，水平向吸收尤为明显，一般3个月后水平向吸收百分之30，12个月后吸收百分之50[3]，因此有学者提出拔牙后即刻植入种植体以减小牙槽嵴的吸收。但是对于即刻种植到底能否保留骨量至今仍是专家学者讨论的焦点。

1.1　即刻种植后牙槽嵴的垂直向改建

Paolantonio等将种植体分别植入新鲜的拔牙窝以及拔牙后已经完全愈合的拔牙窝内并潜入式愈合12个月，结果显示所有位点种植体-骨接触面积都较大，paolantonio因此认为即刻种植可以减小垂直向的骨量吸收[4]。而Araujo等做了一项前瞻性的研究，该研究拔除了比格犬的双侧下颌前磨牙，一侧在新鲜拔牙窝内即刻植入4.1mm直径的士卓曼软组织水平种植体，另一侧的拔牙窝不做处理待其自行愈合，术后3个月显示两组拔牙窝的颊侧牙槽嵴均明显吸收且颊舌侧的牙槽嵴在垂直向的平均距离都在2.0mm以上[5]，Araujo的另一项动物实验研究也证实即刻种植后3个月牙槽嵴发生明显吸收且颊侧牙槽嵴的吸收多余舌侧，因此Araujo认为即刻种植不能阻止牙槽嵴的吸收[6]，但是Blanco等学者的动物实验研究却显示即刻种植后的牙槽嵴的垂直向吸收平均为1.33mm，吸收并不明显[7]。但是值得商榷的是Blanco是在比格犬的拔牙窝内植入3.3mm直径的士卓曼软组织水平种植体，而Araujo的动物实验是植入了4.1mm直径的种植体，直径较大的种植体植入后对牙槽嵴的过大应力会导致颊侧骨壁的吸收。

1.2　即刻种植后牙槽嵴的水平向改建

目前认为上颌前牙区的水平向牙槽嵴改建吸

作者单位：310000 杭州口腔医院

通讯作者：林海燕

基金项目：浙江省卫生科技计划项目：个性化三维钛网GBR技术的研究及临床应用2016DTB006；浙江省特色学科口腔种植学2014-112-01。

收是不可避免的，Araujo等做了一项动物实验，该实验拔除了比格犬的牙齿后即刻植入种植体行半潜入式愈合，术后四周颊侧牙槽嵴的水平向宽度吸收达百分之71[8]，Huynh-Ba做了一项前瞻性临床研究，在93例患者中即刻植入种植体后行潜入式愈合，术后四个月颊侧骨板的厚度由0.5~3mm降到0.5~1mm。然而有研究报道牙根拔除后偏舌腭侧即刻植入种植体可以减少水平向牙槽嵴的吸收[9]。因此，影响即刻种植种植体周围骨改建的因素复杂多样，尚需要多中心、大样本、系统性地研究并追踪其规律。

2 即刻种植的适应症

即刻种植与延期种植的存留率类似，但是Chen等的研究提出即刻种植常更容易出现唇侧牙龈缘退缩的风险[10]，因此适应症的选择非常重要。Kan教授将上前牙与上颌前部骨弓在失状方向的位置关系分为四类，Kan教授认为第一类适合即刻种植[11]。2004年Kois[12]提出的五要素对即刻种植有重要的临床指导价值：（1）牙与牙龈的位置关系；（2）牙周情况；（3）牙龈组织类型；（4） 牙冠形态；（5） 拔牙前牙槽嵴高度。2013年第5次ITI研讨会上对即刻种植的适应症达成共识：（1）拔牙窝骨壁必须完整，唇侧龈缘下3mm骨壁无缺失；（2）颊侧骨壁至少有1 mm厚度；（3）厚软组织生物学类型；（4）拔牙位点/种植位点无急性感染；（5）拔牙窝腭侧及根方至少有3~5mm的骨量能够为种植体提供足够的初期稳定性。当然，随着设备与技术的改善，即刻种植的适应症正在扩大，以往认为根尖区感染是即刻种植的禁忌症，但是经过多位学者的研究发现根尖慢性病变的位点经过规范的处理后仍然可以获得较高的成功率，重度牙周病不能保留的患牙行即刻种植甚至即刻负重也能取得良好的效果。

3 即刻种植相关的外科技术

3.1 微创拔牙

虽然即刻种植与延期种植的成功率在差异上没有统计学意义，但是如何最大程度的保存软硬组织以获得理想的美学效果仍是一个难题。传统的牙钳、牙挺拔牙不可避免的会造成牙槽骨的损伤，影响到种植修复后的红白美学效果，因此微创拔牙在即刻种植中显的非常必要。国内有学者会将上前牙沿牙体长轴纵分成近远中两块，然后利用微创拔牙挺避开唇侧在近远中以及腭侧用力将牙根挺松拔除。也有部分国外专家将Benex器械用于即刻种植的拔牙，Benex微创拔牙器利用牵引的原理将患牙拉出，摒弃了传统的杠杆、轮轴拔牙原理，最大限度的保存了软硬组织[13]。更有学者将超声骨刀用于前牙的微创拔除，利用 sonosurgery tips 超声振断牙齿，使其分解成多个小块取出，但是稍有摆动就会磨削骨内壁，操作较难。

3.2 跳跃间隙内植骨

即刻种植后骨壁与种植体间通常会有间隙的存在，20世纪90年代，学者们普遍采用引导骨再生术确保种植体周围骨缺损的修复和拔牙窝骨壁不发生骨吸收，以此实现软组织的稳定。随着对拔牙窝骨改建的不断认识，对于间隙的处理也有了新的认知。Paolantonio的临床研究表明水平间隙小于2mm不需要植骨，3个月后会有血块机化的新骨形成[14]。Botticelli等的临床研究表明水平向间隙小于3 mm也可完全愈合[15]。然而为了最大程度的保存唇侧骨量，学者们都建议即刻种植时将种植体偏腭侧植入，在种植体与唇侧骨壁间留出2mm的跳跃间隙（jumpping gap），在间隙内植入低替代率的骨移植材料来抵抗唇侧骨板的吸收。Ferrus等研究表明，当跳跃间隙大于2mm时，必须使用骨替代材料，才能避免软组织长入，获得良好的成骨[16]。

3.3 软组织的处理

3.3.1 翻瓣或者不翻瓣：翻瓣手术可以精准确定牙槽嵴高度与宽度，根尖病变和骨组织的破坏程度，有利于彻底处理病变，并能按照术中的临床发现，进行GBR程序。然而翻瓣后因为受到骨膜血供的影响势必会导致唇侧骨板的吸收，因此有学者建议进行不翻瓣的即刻种植，减少手术创伤，最大程度的保存软硬组织。当然，不翻瓣的即刻种植手术只有术前确定牙槽窝骨壁的厚度、患牙完整，根尖无病变的情况下，由经验丰富的医生完成[17]。Al-Khayatt等认为与传统翻瓣种植相比，不翻瓣技术可明显缓解患者术后疼痛不适症状，但在软组织的处理效果上是否一定优于其他方

中国口腔种植学杂志2018年第23卷第1期

案则无定论[18]。

3.3.2 软组织创口的关闭：软组织创口的关闭不全会导致骨移植材料暴露而引起种植体周围感染，因此软组织的严密封闭对即刻种植的成功具有重要意义。如果初期稳定性良好，可以安放愈合帽关闭植牙窝，如果初期稳定性不佳则需在种植体上安放封闭螺丝，用转瓣的方式关闭创口，通常有以下几种转瓣方式。① 唇侧冠向推进瓣：这种唇侧推进瓣要求减张充分，否则容易发生软组织裂开影响成骨[19]，唇侧冠向推进瓣的血供好，易于成活，但是会牺牲膜龈联合的位置从而使前庭沟变浅。②血管化的带蒂黏骨膜瓣（vip-ct瓣）：血管化的特性使瓣的成活率极高，并且可以增加种植区的软组织量，ElChaar使用血管化的带蒂黏骨膜瓣关闭用位点保存后的上后牙拔牙窝洞口，软组织均能无张力闭合，后期成骨效果好。但该瓣的制取难度较大，若厚度不足4mm时分层困难，供区粘膜有坏死可能[20]。③游离软组织移植：包括游离龈移植与结缔组织移植，通常取自腭部，但是由于非血管化，瓣的可预期性底，通常不含上皮的结缔组织移植成活率较高，但是成活后抵抗机械创伤及抗收缩能力较全厚瓣差。游离软组织移植用于即刻种植的软组织封闭时，可避免唇颊侧软组织滑行瓣带来的软组织美学并发症，Lee等通过临床研究观察了多例上颌切牙即刻种植联合结缔组织移植病例，术后两年显示种植体周围软组织水平及角化龈宽度改进明显，结缔组织移植显著提高了软组织的美学效果[21]。④软组织原位扩增技术：软组织原位扩增技术由Langer教授提出，将拟拔除牙齿在种植手术前3~4周将牙根磨到嵴顶下，这样牙龈会自然覆盖根面，相比较其它几项技术，软组织原位扩增技术在创伤最小的程度上能获得最完全的无张力缝合以及同时增加局部角化龈的量。

4 即刻修复

种植体植入后，一周之内戴入临时修复体，修复体与对颌牙无功能性接触即为即刻修复。种植体的初期稳定性是即刻种植即刻修复获得成功的首要因素，如果种植体植入不具备初始稳定性，承受负荷时就会发生移动，Brunsuki等研究证明，种植体的微动度大于150μm将会有纤维组织长入而形成纤维性结合[22]。因此，Perrungaro等提出，上前牙即刻修复时，在正中咬、侧方咬和前伸咬时，应避免过度负载，前牙在注意美观修复的同时，与对颌牙应减少接触[23]。最初的即刻种植通常采用愈合基台成型牙龈形成袖口，但愈合基台成型后的袖口边缘与未来修复体的龈缘常不一致，最终的修复体的颈部形态与穿龈轮廓常不一致，龈缘常受修复体挤压而退缩，可能造成龈缘处金属基台透色而影响了种植义齿的美观效果，而即刻修复的应用，可以让患者没有缺牙期，更重要的是可通过动态加压技术调改临时牙的颈部形态塑造出最佳的穿龈形态，有助于充分保存牙龈乳头的丰满度。大量研究报道了即刻种植获得了极佳的美学效果，其中绝大多数都进行了即刻修复[24]。研究认为，牙龈失去天然牙的支撑会塌陷，而即刻修复安装的临时修复体支撑了软组织、避免塌陷的同时也减少了多次就诊对软组织的刺激和创伤。Kan和Rungcharassaeng报道的即刻种植即刻修复的系列病例几乎没有牙龈乳头的丧失[25]。

5 结 语

即刻种植能缩短患者疗程，减轻患者创伤，受到了患者极大的青睐。然而影响即刻种植获得成功的因素众多，要想获得极佳的美学效果更是面临巨大的挑战。只有在严格掌握适应症的前提下，术前做好规划、术中应用规范的的手术技巧以及术后采取正确的修复方案才能获得理想的临床效果，而且即刻种植具有组织保存作用和较高美学效果优势还需要进一步研究证明。

参考文献

1 Tan W L, Wong T L, Wong M C, et al. A systematic review of post-extractional alveolar hard and soft tissue dimensional changes in humans[J]. Clinical Oral Implants Research, 2012, 23 Suppl 5(Supplement s5): 1

2 Chen S, Buser D, Wismeijer D. ITI TREATMENT GUIDE: IMPLANT PLACEMENT IN POST-EXTRACTION SITES[J]. Catholic New Times, 2008, 3(March 6)

3 Schropp L, Wenzel A, Kostopoulos L, et al. Bone healing and soft tissue contour changes following single-tooth ex-

traction: a clinical and radiographic 12-month prospective study [J]. International Journal of Periodontics & Restorative Dentistry, 2003, 23(4): 313

4 Paolantonio M, Dolci M, Scarano A, et al. Immediate implantation in fresh extraction sockets. A controlled clinical and histological study in man[J]. Journal of Periodontology, 2001, 72(11): 1560-71

5 Araújo M G, Sukekava F, Wennstrom J L, et al. Ridge alterations following implant placement in fresh extraction sockets: an experimental study in the dog[J]. Journal of Clinical Periodontology, 2005, 32(6): 645-652

6 Araaojo M G, Sukekava F, Wennstra M J L, et al. Tissue modeling following implant placement in fresh extraction sockets[J]. Clinical Oral Implants Research, 2006, 17(6): 615-624

7 Blanco J, Nunez V, Aracil L, et al. Ridge alterations following immediate implant placement in the dog: flap versus flapless surgery[J]. Journal of Clinical Periodontology, 2008, 35 (7): 640

8 Araújo M G, Wennstrom J L, Lindhe J. Modeling of the buccal and lingual bone walls of fresh extraction sites following implant installation[J]. Clinical Oral Implants Research, 2010, 17(6): 606-614

9 Covani U, Cornelini R, Calvo J L, et al. Bone remodeling around implants placed in fresh extraction sockets[J]. International Journal of Periodontics & Restorative Dentistry, 2015, 30(6): 601-7

10 Chen S T, Buser D. Clinical and esthetic outcomes of implants placed in postextraction sites[J]. International Journal of Oral & Maxillofacial Implants, 2009, 24 Suppl(24 Suppl): 186

11 Kan J Y, Roe P, Rungcharassaeng K, et al. Classification of sagittal root position in relation to the anterior maxillary osseous housing for immediate implant placement: a cone beam computed tomography study.[J]. Int J Oral Maxillofac Implants, 2014, 26(4): 873-876

12 Kois JC. Predictable single-tooth peri-implant esthetics: five di-agnostic key [J]. Compend Contin Educ Dent, 2004, 25: 895-896, 898

13 Farmer M, Darby I. Ridge dimensional changes following single-tooth extraction in the aesthetic zone[J]. Clinical Oral Implants Research, 2014, 25(2): 272-277

14 Dolci M, Scarano A, Paolantonio M, et al. Immediate implantation in fresh extraction sockets. A controlled clinical and histological study in man. [J]. Journal of Periodontology, 2001, 72(11): 1560

15 Botticelli D, Berglundh T, Lindhe J. Hard-tissue alterations following immediate implant placement in extraction sites.[J]. Journal of Clinical Periodontology, 2004, 31(10): 820-828

16 Ferrus J, Cecchinato D, Pjetursson E B, et al. Factors influencing ridge alterations following immediate implant placement into extraction sockets[J]. Clin Oral Implants Res, 2015, 21 (1): 22-29

17 Chen S, Buser D. ITI treatment guide, Volume 3. Implant place-ment in post-extraction sites: Treatment options [M]. Oxford: Quintessence, 2008

18 Alkhayatt A S, Eliyas S. Soft tissue handling during implant placement[J]. Evidence-based dentistry, 2008, 9(3): 77

19 Small P N, Tarnow D P. Gingival recession around implants: a 1-year longitudinal prospective study[J]. Int J Oral Maxillofac Implants, 2000, 15(4): 527-532

20 Shaban M. Soft tissue closure over immediate implants:classification and review of surgical techniques[J]. Implant Dentistry, 2004, 13(1): 33-41

21 Lee Y M, Kim D Y, Kim J Y, et al. Peri-implant soft tissue level secondary to a connective tissue graft in conjunction with immediate implant placement: a 2-year follow-up report of 11 consecutive cases.[J]. International Journal of Periodontics & Restorative Dentistry, 2012, 32(2): 213

22 Brunski J B. Avoid pitfalls of overloading and micromotion of intraosseous implants[J]. Dental Implantology Update, 1993, 4(10): 77

23 Petrungaro P S. Immediate restoration of multiple tooth implants for aesthetic implant restorations[J]. Implant Dentistry, 2002, 11(2): 118

24 Cosyn J, Eghbali A, Bruyn H D, et al. Immediate single-tooth implants in the anterior maxilla: a 3-year case cohort study on hard and soft tissue response and aesthetics[J]. Journal of Clinical Periodontology, 2011, 38(8): 746-753

25 Kan J Y, Rungcharassaeng K. Interimplant papilla preservation in the esthetic zone: a report of six consecutive cases [J]. Int J Periodontics Restorative Dent, 2012, 23(3): 249-259

中国口腔种植学杂志2018年第23卷第1期

种植义齿修复中过渡义齿的应用现况

彭佳梅综述　王颖卉　程　　辉审校

【摘　要】过渡义齿是种植义齿修复中一个重要的环节。在种植义齿修复中应用过渡义齿，能一定程度上恢复患者的美观和咀嚼功能，提高患者在最终修复体完成之前的生活质量。同时根据过渡义齿提供的一系列诊断信息来指导最终修复体的制作，达到最理想的修复效果。本文依据种植义齿修复中过渡义齿使用的时机对其进行分类，并据此对过渡义齿的应用现况及发展进行综述。

【关键词】种植修复；过渡义齿；美观；功能

中图分类号：782.1　　文献标志码：A　　文章编号：1007-3957(2018)01-46-4

随着现代口腔种植修复技术的不断发展，种植义齿逐渐成为医生和患者重要的修复选择方式。Branemark认为种植体需要4~6个月的零负载愈合期以形成良好的骨结合，之后方可行永久修复[1]。目前，尽管种植体表面处理技术的发展加速了骨结合进程[2, 3]，但患者仍需历经一段缺牙期，其美观、发音和咀嚼功能都受到了影响。在此期间使用种植过渡义齿，就可以恢复患者的美观、发音和咀嚼功能。对于医生而言，种植过渡义齿更是一种重要的诊断和评估工具：评价义齿颜色、形态、位置、咬合、牙周反应、种植体骨结合情况以及整体的美学效果，可为最终种植修复体的制作提供参考[4]。本文就种植过渡义齿的应用现况进行阐述，以期为临床医生提供参考。

医生应该在制定种植修复治疗计划时就确定好过渡义齿的类型。根据使用的时机，过渡义齿可以分为三种：拔牙后种植手术前使用的过渡义齿、种植手术后未利用种植体支持的过渡义齿以及种植手术后利用种植体支持的过渡义齿。根据患者能否自行摘戴，分为可摘过渡义齿和固定过渡义齿。

1　拔牙后种植手术前使用的过渡义齿

由于拔牙后会发生骨的吸收和改建，传统的种植程序推荐等待3个月以上的愈合期再进行种植手术。此阶段使用的过渡义齿，在满足患者美观需求的同时，必须保证不能对拔牙窝有任何压力。在口腔临床中，常于拔牙后行位点保存，以预防及减少牙槽嵴的萎缩和吸收。Conte[5]建议位点保存术后即刻使用压膜过渡义齿，患者每天24小时佩戴并坚持2~4周。2~4周后待伤口初步愈合，如果术区范围较小，此时可改用可摘过渡局部义齿；如果术区范围较大或涉及美学区，可改用固定过渡义齿。需要注意的是，可摘义齿的动度可能导致移植物的吸收，因此应尽可能采用固定过渡义齿。

软组织由于其粘弹性较硬组织更难以维持最初的形态。当美学区单牙缺失不符合即刻种植适应症时，拔牙后即刻或拔牙后7天内使用粘接桥修复缺牙区，深入拔牙窝1~2mm的卵圆形桥体可对拔牙窝产生适当的支持和维持，减少拔牙窝龈缘周围软组织的塌陷和收缩，有利于后期种植体支持的过渡义齿对牙龈进一步塑形，以获得更好的美学效果[6]。此方法对口腔卫生维护有较高的要求，且要求义齿与对颌牙无咬合接触。

2　种植手术后未利用种植体支持的过渡义齿

2.1　可摘过渡义齿

2.1.1　可摘局部义齿（Removable partial denture, RPD）式过渡义齿利用卡环、树脂基托等固位，制作简单，花费少，易于调改，适用范围广。当患者存在分散的多颗牙缺失或采用策略性拔牙方案，

作者单位：350004 福建 福州 福建医科大学口腔医学院（彭佳梅）；福建 福州 福建医科大学附属口腔医院修复科（王颖卉，程辉）。

通讯作者：程辉

基金项目：福建医科大学附属口腔医院科技创新领军人才项目（编号：2015-KQYY-LJ-3）。

医生甚至可以利用患者原有的活动义齿，通过增加人工牙或使用软衬材料等方式调整后继续使用[7]。Cortes等[8]报道使用RPD过渡性修复策略拔除上颌患牙的8名患者，在平均观察了21个月后种植体成功率100%，且未发现肿胀、探诊出血等种植体周围软组织炎症；影像学检查也显示了良好的种植体周围骨高度。然而，RPD对于高笑线患者而言美学效果欠佳，且因义齿体积较大而影响发音。当患者说话或者咀嚼时，不协调的咬合接触可能对种植体及其周围的骨移植物或软组织移植物产生不良的压力。因此，使用RPD式过渡义齿时应尽量减少修复材料与种植术区的接触。另有文献通过三个月的观察认为隐形义齿总体性能优于传统胶连可摘义齿[9]，然而隐形义齿常利用骨组织倒凹固位，可能对其下方软硬组织产生不良压力，故其长期影响有待进一步观察。

2.1.2　压膜式过渡义齿属于牙支持式义齿，美观性能较好且对种植术区不产生压力，适用于缺牙间隙较小的患者，制作简单快速：首先在石膏模型上选择合适的人工牙恢复缺失牙的形态，再使用透明热塑压膜片进行压模，人工牙经过调磨后成为此类过渡义齿的桥体[10]。然而，由于义齿覆盖牙咬合面，可能导致咬合面快速的磨损，且因为影响患者咀嚼而不宜长期使用。此外由于没有与软组织接触，无法对软组织进行诱导塑形。

2.2　固定过渡义齿

2.2.1　粘接桥式过渡义齿是通过粘接剂将修复体粘固于基牙上。随着微创修复理念的兴起，粘接桥因其不磨牙或少磨牙、椅旁操作时间短、异物感小、美观性能好，在固定修复中应用得越来越广泛，且因对种植术区不产生压力，也越来越多的应用于种植过渡修复。此种修复方式尤其适用于前牙区缺牙间隙较小且基牙牙体及牙周情况良好，患者无不良咬合关系或咬合习惯[11]。关于粘接桥式过渡义齿的修复材料，可以是将拔除的天然牙通过调磨后直接粘接于邻牙[12, 13]，也有使用新型固位纤维粘接人工牙于邻牙[14]，也可以是金属翼板粘接桥、全瓷粘接桥以及纤维加强型复合树脂粘接桥[15, 16]。目前，随着数字化技术的发展，CAD/CAM树脂粘接桥因其加工周期短、边缘适合性好、美观性能高等优点而逐渐应用于种植过渡修复，且有文献研究发现具有二氧化硅纳米复合膜涂层的CAD/CAM复合树脂在表面硬度及抑制细菌粘附上具有明显的优势[17]，进一步推动了CAD/CAM复合树脂材料在种植过渡修复中的应用。

与传统的固定桥相比较，粘接固定桥固位力较差因而存在脱落的可能性。目前，主要通过改进釉质粘接面及修复体粘接面的处理方法、应用全酸蚀树脂粘接系统、提高粘接桥固位体与基牙的密合性等方法来提高粘接固定桥的固位力[16]。金属翼板粘接桥可通过在翼板上预留金属小孔，使树脂粘接剂溢出以获得机械固位从而提高固位力，也便于后期通过超声洁治器工作尖的震动以震松粘结剂从而取下过渡义齿[18]。然而，粘接桥的操作技术敏感性高，在粘接过程中应充分隔湿，注意保护种植术区。

2.2.2　固定桥（Fixed partial denture，FPD）式过渡义齿适用于种植位点邻牙符合全冠修复的适应症。当种植体植入后，可以即刻戴入预先制作好的过渡义齿。由于桥体不与软组织接触，术后对种植术区不产生任何压力。此外，当患者因牙周炎采取策略性拔牙时，可以在种植体愈合阶段利用这些预后差的患牙，预备后作为过渡义齿的基牙，当种植体形成骨结合后再拔除，此时过渡义齿也可以完成由牙支持式转换为种植体支持式[7]。这种修复方式拥有传统FPD的诸多优点，更易于被患者接受，但也存在修复体松动、根面敏感、龋坏等并发症。

2.2.3　正畸方式的过渡义齿常用于前牙区多颗牙缺失，可在两侧的磨牙安装正畸带环，在其腭侧连接金属弓丝。金属弓丝经过前磨牙腭侧牙龈延伸至缺牙区，利用树脂将人工牙粘接于金属弓丝从而制作成桥体[19]。它的美观性能较好，使用较为持久，不影响患者发音且不对种植术区产生压力。当然，这种装置固位非常紧，只能通过专用钳取下；若患者在使用期间未注意口腔卫生，容易发生龋坏。因此这种修复方式在临床上较少使用。

2.2.4　过渡种植体支持式过渡义齿一般应用于牙列缺失或缺牙较多的牙列缺损患者。当永久种植体不能即刻负重时，可以用过渡种植体为固定义齿或覆盖义齿提供充足的固位、稳定和支持，有学者通过数字化种植导板的指导，其过渡种植体支持的过渡义齿经过4个月的负载，成功率达95.7%[20]。使用过渡种植体支持的过渡义齿，能较好的维持患者咀嚼和发音功能，患者舒适度良好，且在永久种植体形成良好的骨结合之前能有效维持骨高度，保护骨移植物及软组织移植物[21]。然

中国口腔种植学杂志2018年第23卷第1期

而，当患者自身存在某些系统性疾病、种植术区可用骨高度小于14mm或皮质骨的量不足以提供稳定、没有条件植入足够数量的过渡种植体来提供合适的生物力学支持时，不宜使用过渡种植体[22]，且过渡种植体植入位置不当可能对牙槽嵴和永久种植体造成损害。

3 种植手术后利用种植体支持的过渡义齿

当种植体植入后，由种植体支持的过渡义齿分为即刻戴入和经过一段骨结合期后再戴入两种。虽然经典的种植体骨结合理论要求种植体植入后有3~6个月无负重愈合期，以保证种植体和骨之间形成骨结合，但研究表明，只要种植体不存在超过100μm的微小动度，即刻负重的种植体仍可形成骨结合[23, 24]。有研究报道，种植体于不同时期开始负重（即刻、早期与传统负重），其修复体存留率、种植体存留率、种植体边缘骨水平改变并无统计学差异；此外即刻或早期负重与即刻或早期修复的临床结果之间也无统计学差异[25, 26]。

3.1 即刻或早期修复技术一般用于牙列缺损中牙缺失数量较少时，尤其是美学区，与对 牙无咬接触，主要恢复患者美观及发音功能[27, 28]，患者可以看到预期的修复效果，能更加遵守医嘱。此外，过渡义齿可对种植体周围软组织进行支持和塑形，使最终修复体从过渡义齿塑造的龈沟中穿龈而出获得更好的美观效果，而不是试图强迫义齿戴入由愈合基台塑造的圆形空间[29, 30]。制作美学区种植体支持式过渡义齿，可利用塑料或金属标准临时基台与树脂材料直接制作，也可使用CAD/CAM技术直接切削出个性化基台及临时冠[31]。建议过渡义齿使用螺丝固位，既能方便检查种植体的稳定性，也便于调整过渡义齿的形态从而对种植体周围软组织进行成型。牙龈成型临时冠的制作具有特殊的要求，即制作上冠龈颈段应参照邻牙、对侧同名牙颈部的形态，基台水平达龈以下，呈紧密接触状态[32]。

3.2 即刻或早期负重技术一般用于牙列缺失的种植修复，以恢复患者的咀嚼功能及满足患者的美观需求。要求种植体能获得合适的初期稳定性，种植术区有充足的骨量且未进行骨组织引导再生术。一般认为大于35 N·cm的扭矩值可为即刻负重的种植体提供适宜的初期稳定性[33]。过渡义齿的被动就位是影响即刻负重种植体早期骨结合的重要因素[34]，应保证种植体与基台及上部结构的精确被动就位。宜采用连杆式支持单颌覆盖义齿或固定义齿修复，使多个种植体稳定连接从而最大限度地减小各种植体松动度，分散 力，避免个别种植体过度负重[24, 33]。也有学者建议即刻负重种植体使用螺丝固位型金属支架塑料义齿，该设计中种植体间刚性连接，有效地减少了种植体微动，有利于即刻负重种植体的初期稳定和早期骨结合[27]。目前，无牙颌患者种植后即刻负重技术已在国内外取得较为广泛的应用[35]，但应严格把握其适应症。

种植过渡义齿是种植修复中十分重要的程序，关系到最终修复体的美观及功能表达。尽管常规制作的过渡义齿在美观和固位方面存在不足，但因其价格便宜、制作简单，仍在国内广泛使用。随着数字化技术的发展，口内扫描制取印模结合计算机辅助设计和制作过渡义齿以更加简便快捷的方式实现可预期的治疗效果，也因此具有更加广阔的应用前景。临床医生应该深刻认识到种植过渡义齿的重要性，了解其种类及相应的适应症，结合患者的实际情况，在种植不同时期为患者选择最为适合的种植过渡义齿。

参考文献

1 Branemark PI. Osseointegration and its experimental background. J Prosthet Dent. 1983, 50(3): 399-410

2 Huang MS, Chen LK, Ou KL, et al. Rapid Osseointegration of Titanium Implant With Innovative Nanoporous Surface Modification: Animal Model and Clinical Trial. Implant Dent. 2015, 24(4): 441-7

3 Shibli JA, Mangano C, Mangano F, et al. Bone-to-implant contact around immediately loaded direct laser metal-forming transitional implants in human posterior maxilla. J Periodontol. 2013, 84(6): 732-7

4 Siadat H, Alikhasi M, Beyabanaki E. Interim Prosthesis Options for Dental Implants. J Prosthodont. 2017, 26(4): 331-338

5 Conte GJ, Fagan MC, Kao RT. Provisional restorations: a key determinant for implant site development. J Calif Dent Assoc. 2008, 36(4): 261-7

6 邸萍, 林野, 罗佳, 等. 上颌前牙单牙种植修复中过渡义齿对软组织成型作用的临床研究. 北京大学学报(医学版). 2012, 44(01): 59-64

7 Santosa RE. Provisional restoration options in implant dentistry. Aust Dent J. 2007, 52(3): 234-42; quiz 254

8 Cortes AR, Cortes DN, No-Cortes J, et al. Transition

from failing dentition to full-arch fixed implant-supported prosthesis with a staged approach using removable partial dentures: a case series. J Prosthodont. 2014, 23(4): 328-32

9 徐鲁勇, 张娜, 匡正, 等. 隐形过渡义齿在种植修复中应用的临床研究. 中西医结合心血管病电子杂志. 2014, (4): 22-24

10 Moskowitz EM, Sheridan JJ, Celenza F, et al. Essix appliances. Provisional anterior prosthesis for pre and post implant patients. N Y State Dent J. 1997, 63(4): 32-5

11 陈俊宇, 万乾炳. 全瓷粘接桥的临床研究进展. 国际口腔医学杂志, 2016, 43(6): 690-694

12 Misch CM. The extracted tooth pontic-provisional replacement during bone graft and implant healing. Pract Periodontics Aesthet Dent, 1998, 10(6): 711-8; quiz 720

13 Eskitascioglu G, Eskitascioglu A, Belli S. Use of polyethylene ribbon to create a provisional fixed partial denture after immediate implant placement: a clinical report. J Prosthet Dent, 2004, 91(1): 11-4

14 邵军, 吴昌敬, 陈永吉. 固位纤维在种植过渡性义齿修复中的应用. 中国口腔种植学杂志, 2011, 16(3): 161-162

15 Priest G. Esthetic potential of single-implant provisional restorations: selection criteria of available alternatives. J Esthet Restor Dent, 2006, 18(6): 326-38; discussion 339

16 陈西文, 周进茹, 朱智敏. 粘接固定桥的固位及研究进展. 国际口腔医学杂志,2016, 43(05): 537-541

17 Kamonwanon P, Hirose N, Yamaguchi S, et al. SiO2-nanocomposite film coating of CAD/CAM composite resin blocks improves surface hardness and reduces susceptibility to bacterial adhesion. Dent Mater J, 2017, 36(1): 88-94

18 王险峰, 黄建生, 刘琼. 金属树脂临时粘结桥在上颌前牙种植义齿修复中应用的临床效果. 中国口腔种植学杂志, 2011, 16(3): 158-160

19 Favot LM, Cuzin JF, Schouver J, et al. Transitional prosthodontic treatment on implant: A new orthodontic proposal. Int Orthod. 2010, 8(4): 399-408

20 Gallucci GO, Finelle G, Papadimitriou DE, et al. Innovative approach to computer-guided surgery and fixed provisionalization assisted by screw-retained transitional implants. Int J Oral Maxillofac Implants, 2015, 30(2): 403-10

21 Heberer S, Hildebrand D, Nelson K. Survival rate and potential influential factors for two transitional implant systems in edentulous patients: a prospective clinical study. J Oral Rehabil, 2011, 38(6): 447-53

22 Babbush CA.Provisional implants: surgical and prosthetic aspects. Implant Dent. 2001, 10(2): 113-20

23 Brunski JB. Avoid pitfalls of overloading and micromotion of intraosseous implants. Dent Implantol Update, 1993, 4 (10): 77-81

24 邸萍, 林野, 邱立新, 等. 牙种植即刻修复的临床研究. 中华口腔医学杂志, 2004, 39(4): 265-268

25 Chrcanovic BR, Albrektsson T, Wennerberg A. Immediate nonfunctional versus immediate functional loading and dental implant failure rates: a systematic review and meta-analysis. J Dent, 2014, 42(9): 1052-9

26 Esposito M, Grusovin MG, Maghaireh H, et al. Interventions for replacing missing teeth: different times for loading dental implants. Cochrane Database Syst Rev. 2013, (3): CD003878

27 汤易, 汤春波. 种植义齿即刻负重技术的临床进展. 口腔医学, 2016, 36(12): 1142-1144

28 徐普, 杨玄. 种植体即刻负重的临床修复设计. 中华口腔医学杂志, 2010, 45(4): 252-255

29 Bornstein MM, Schmid B, Belser UC, et al. Early loading of non-submerged titanium implants with a sandblasted and acid-etched surface. 5-year results of a prospective study in partially edentulous patients. Clin Oral Implants Res. 2005. 16 (6): 631-8

30 Furze D,Byrne A, Alam S, et al. Esthetic Outcome of Implant Supported Crowns With and Without Peri-Implant Conditioning Using Provisional Fixed Prosthesis: A Randomized Controlled Clinical Trial. Clin Implant Dent Relat Res, 2016,18(6): 1153-1162

31 Proussaefs P. Immediate provisionalization with a CAD/CAM interim abutment and crown: a guided soft tissue healing technique, J Prosthet Dent, 2015. 113(2): 91-5

32 冯远华, 罗翠芬, 彭国光, 等. 美学区种植义齿临时冠修复的美学效果评价. 中国口腔种植学杂志, 2017, 22(01): 29-32+35

33 Penarrocha-Diago M, Penarrocha-Diago M, Zaragozí-Alonso R, et al. Consensus statements and clinical recommendations on treatment indications, surgical procedures, prosthetic protocols and complications following All-On-4 standard treatment. 9th Mozo-Grau Ticare Conference in Quintanilla, Spain. J Clin Exp Dent. 2017. 9(5): e712-e715

34 Nkenke E, Fenner M. Indications for immediate loading of implants and implant success. Clin Oral Implants Res, 2006, 17 Suppl 2 : 19-34

35 林野. 当代牙种植体设计进步与临床意义. 华西口腔医学杂志, 2017, 35(1): 18-28

中国口腔种植学杂志2018年第23卷第1期

《中国口腔种植学杂志》投稿须知

1　中国口腔种植学杂志(China Joumal of Oral Implantology)于1996年创刊,是我国目前唯一的口腔种植学专业学术刊物。本刊为季刊,在国内外公开发行。设有专题研究、临床研究、临床报告、专家论坛、文献综述等栏目。主要刊登口腔种植学的基础研究、临床应用研究、新材料应用等方面的论文、综述、讲座、经验和技术革新等临床报道,以反映我国口腔种植学的新进展、新动向和新成果。

2　写稿要求和注意事项

文稿文字一般用中文,用16开方格稿纸工整誊写或打印,标点符号占一格,要求字体端正、易于辩认。字数一般限制在4000字以内,综述不要超过5000字,来稿一式两份,其中一份应是原稿,另一份应是清晰的复印件。有条件者请附光盘1张。投稿并附光盘将给予优先发表。论文著作须附作者单位介绍信,并加盖公章。稿件的保密审查和科研成果的归属问题应由作者单位负责。不得一稿两投。

论著要求论点明确、论据严谨、结构严密、层次分明。文章应该有题名、作者及作者单位、中文摘要和关键词、正文、致谢、参考文献,以及英文的题目、作者及作者单位、摘要和关键词。

2.1　题名:题目应该尽量简单明了,能概括文章主题。中文和英文题名必须一致。

2.2　作者:论文署名不宜过多。每位作者应该是论文学术内容的创始构思或设计者;实验数据采集并能给予解释者;能对编辑部提出的审改意见进行核修者;能在学术界就论文内容进行答辩者。对该文有贡献的其他人可写在脚注或致谢项中。来稿须经全体作者同意。包括作者排列顺序。

2.3　工作单位:注明作者从事工作时的单位,以及单位所在城市名和邮政编码。若是国外的工作单位,则应加国名。

2.4　摘要:中文摘要不得超过200字,须简要地说明研究的目的、方法、结果与结论,着重于创新与发现。英文摘要采用16开白纸打印,字迹应清晰。内容与中文摘要一致。

2.5　关键词:每篇文章拟关键词3～8个。最好按中国科技情报研究所和北京图书馆主编的《汉语主题词表》及中国医学科学院医学情报研究所编的《医学主题词注释字顺表》上收载的词汇选入。亦可根据文章自拟关键词。中文关键词应与英文Key words一致。

2.6　正文:论文著作要求写作思路清楚、文章层次分明。层次的划分一般不宜超过4级。第一级标题--1,第二级标题--1.1,第三级标题--1.1.1, 第四级标题--1.1.1.1。数字序号左起顶格书写,有标题时,在序号后空一字书写,第一级和第二级标题后另起行写具体内容;没有标题时,在序号后空一字位置再写具体内容。

2.7　致谢:对在原则上指导本项研究工作和对部分工作作过实质性贡献的人,应进行书面致谢,以示尊重他人的劳动。

2.8　参考文献:按正文首次出现的次序编号,在右上角用方括号注明。只用已发表过的原始文献,请勿用内部资料、鉴定会资料以及未发表资料、待发表资料。作者应对所引用资料的准确性和完整性负责,切忌把自己未亲自阅读的文献引入。

示例:[书籍]:著者.书名.版本(第一版除外),出版地:出版单位,出版年:页次。

1 Aoki H. Medical Application of Hydroxapatite. Tokyo: Ishiyaku EuroAmeria, Inc, 1994:1～12

[期刊]:著者.题(篇)名.刊名,出版年,卷号(期号):页

2 Akao M, Miura N, Aoki H. Artificial tooth root and bone based on synthetic hydroxyapatite. Jpn Chen Indus, 1984, 37:243

多著者需列出前3名著者姓名,后加等(中文)、et al(英文)。译著应先写原著者,后写译者。外文期刊名按Index Medicus缩写,不加缩写点。

2.9　稿中简化字按《新华字典》(1987年重排本)为准。

2.10　文稿中采用的计量单位应按国务院1984年2月27日所颁布的《关于在我国统一实行法定计量单位的命令》执行。

2.11　凡能用文字说明的问题尽量不用表和图。如用表和图,则文中就不须重复其数据,只须摘述其重点强调说明。图要设计美观、线条光滑。照片应清晰易辩。显微照片内应标长度标尺或注明放大倍数。照片在反面注明作者、文题、图号和照片方位等,集中放在一封套内,以免遗失或玷污。

3　本刊编辑部收到稿件后,即进行分类编号,并给回执。日后查询时应告知编号。稿件若有不符合投稿须知要求处,则退回作者修改,达到“齐、清、定”的要求。“齐”即全稿包括表、图及照片等齐全;“清”即缮写清楚,段落分明,利于排版和校对;“定”即做到稿件内容臻于完善。在排校过程中不再增删修改。修回稿只需一份,连同原稿以及对审稿意见的逐条答复(不管同意或不同意),一并寄回本刊编辑部。

4　编辑部对来稿有修改权。鉴于编辑部工作人员较少,来稿不退,请自留底稿。

5　来稿请寄本刊编辑部,地址:610041　四川省成都市小天竺街75号财富国际1708,《中国口腔种植学杂志》社编辑部。