专题研究

三种复合型骨移植材料早期修复骨缺损的比较

宋亚平　陈传耀　温　璞　　孔　羽　　吴琴艳

【摘　要】**目的：**通过建立简易骨缺损模型，将珊瑚羟基磷灰石(CHA)与富血小板纤维蛋白(PRF)的复合物、珊瑚羟基磷灰石与自体骨的复合物、珊瑚羟基磷灰石与重组人骨形成蛋白-2(rhBMP-2)的复合物以及单纯珊瑚羟基磷灰石这四种骨移植材料分别植入相同的骨缺损区；比较四组骨移植材料在早期不同时段的骨缺损修复能力。**方法：**在6只比格犬双侧胫骨干骺端制备四个相同骨缺损，分别植入PRF/CHA、自体骨/CHA、rhBMP-2/CHA、CHA；术后第2、4、8周于比格犬颈部皮下分别注射盐酸四环素，钙黄绿素，茜素红行荧光标志；12周后处死比格犬、取材，观察四组大体标本植骨区骨生长情况，制作硬组织切片，测量荧光标记率，比较不同植骨区不同时段的新骨形成量。**结果：**大体标本见四组骨缺损间隙均完全关闭，植骨区无明显差异。硬组织切片观察：2周后四组均可见橙黄色荧光带，即均有新骨形成，成骨量：自体骨/CHA组>PRF/CHA组≈rhBMP-2/CHA组>CHA组；术后2～4周，绿色荧光带明显增多，四组成骨能力均增强，成骨量：自体骨/CHA组>PRF/CHA组≈rhBMP-2/CHA组>CHA组；4～8周均有红色荧光带，成骨量：PRF/CHA组>自体骨/CHA组>rhBMP-2/CHA组>CHA组。**结论：**12周内，三种复合型骨移植材料的成骨效能均明显优于单独使用珊瑚羟基磷灰石；三组复合型骨移植材料在早期不同时段的成骨量不同，自体骨/CHA组成骨效能最强，PRF/CHA组优于rhBMP-2/CHA组；术后2周，四组骨移植材料均有新骨形成，随着时间延长，新骨量增多。

【关键词】骨缺损修复；复合型骨移植材料；荧光标记率；骨生长因子

中图分类号：782.13　　**文献标志码：**A　　**文章编号：**1007-3957(2018)02-51-6

Comparison of three kinds of composite bone graft materials in the early of bone defect repair

SONG Yaping, CHEN Chuanyao, WEN Pu, et al

Guangzhou Hospital of Traditional Chinese Medicine, Guangzhou 510100, Guangdong Province, China

Abstract

Objective: Through the establishment of a simple model of bone defect, the complex of escoral hydroxyapatite(CHA)and platelet rich fibrin(PRF), the complex of coral hydroxyapatite and autogenous bone, the complex of coralline hydroxyapatite and recombinant human bone morphogenetic protein-two (rhBMP-2) and pure coral hydroxyapatite, four types of bone graft materials were implanted into four same bone defect areas. Then the ability of bone defect repair was compared between the four groups of bone graft materials in early different stages. **Methods:** Four bone defect areas were prepared in the six beagle dogs of canine bilateral tibial metaphyseal and were implanted with PRF/CHA, autogenous bone/CHA, rhBMP-2/CHA and CHA. The neck subcutaneou of six beagle dogs was injected with tetrac- ycline rochloride, calcein, alizarin red after second, fourth and eighth week, The six beagle dogs were executed and drawn after twelfth week, then bone growth condition of four bone graft areas was observed by gross specimen, hard tissue slices were made to compare the new bone formation in different bone graft area at different time by measuring fluorescence labeling rate. **Results:** Four groups of bone defect areas were

作者单位：510100 广州　广州市中医医院。

通讯作者：宋亚平

基金项目：广东省社会发展领域科技计划项目（2011B080701056）。

中国口腔种植学杂志2018年第23卷第2期

completely closed in the gross specimen and there was no significant difference between the four groups of bone defect areas. Hard tissue slices observation result: four groups of bone defect areas showed orange fluorescence band after second week, namely new bone was found, the quantity of new bone: autogenous bone/CHA group>PRF/CHA group≈rhBMP-2/CHA group>CHA group, the green fluorescence band was increased significantly after second to fourth week, namely osteogenic ability was enhanced, the quantity of new bone: autogenous bone/CHA group>PRF/CHA group≈rhBMP-2/CHA group>CHA group, the four groups of bone defect areas showed red fluorescence after fourth to eighth week, the quantity of new bone: PRF/CHA group>autogenous bone/CHA group>rhBMP-2/CHA group>CHA group. **Conclusion:** During the twelve weeks, the osteogenesis effects of three kinds of composite bone graft materials were significantly better than that the pure coral hydroxyapatite, In the early stage, the quantity of new bone of three groups of composite bone graft materials were different in different time and autogenous bone/CHA group was best, PRF/CHA group was better than rhBMP-2/CHA group, after second week of operation, new bone was found in four groups of bone defect areas, the longer,the more of the quantity of new bone.

Key words: bone defect repair, composite bone graft material, fluorescence mark rate, bone growth factor

种植牙术区常因骨量不足需植骨，因自体骨具有骨形成的所有特性，包括骨诱导性、骨传导性和成骨能力，是目前骨移植物的金标准。但自体骨获取需二次手术，取骨量有限，易产生各种并发症，术后取骨部位疼痛发生率约20%[1]。目前，替代自体骨的材料有多种，但尚无任何一种单一骨代用品具备骨形成的所有特性[2]。因此，把多种骨材料复合在一起，寻找理想的骨移植材料是当今种植领域的研究热点。

1 材料和方法

1.1 主要实验器材和药品

种植机（德国，Dentsply）；低速离心机（美国，Sorvall）；环形取骨钻（德国，Stoma）；BMJ-1型生物组织包埋机（天津，天利机电有限公司）；硬组织切片机（德国，Leica公司）；荧光显微镜（日本，Olympus）；CHA（北京，意华健科贸有限责任公司）；rhBMP-2(北京，义翘神州生物技术有限公司)；盐酸四环素、钙黄绿素、 茜素红（美国，Sigma公司）。

1.2 实验方法

1.2.1 动物的选择及分组：6只健康比格犬(所有比格犬符合国际实验动物要求)，随机编号1～6号。体重约12～14 kg，独立笼中圈养，每天定时、定量饮食，自由饮水；术中及术后对动物的处置符合动物伦理学要求[3]。

1.2.2 制备复合材料：rhBMP-2与CHA的复合：将250μgrhBMP-2溶于4mol/L盐酸胍溶液，再将1.5gCHA浸入上述溶液30min，经双蒸水透析48h，低温负压真空冻干，环氧乙烷消毒(37℃，3小时)，4℃低温保存rhBMP-2/CHA[4]。

PRF与CHA复合：常规消毒，按0.1ml/kg速眠新Ⅱ肌注比格犬后肢臀部，麻药生效后，再用3%戊巴比妥钠按0.3ml/kg肌注；每只比格犬采集10ml静脉血，用低速离心机离心，产物分三层，上层为血清，中间层为PRF，下层为红细胞，分离出PRF，将PRF按压成膜状与CHA均匀混合成PRF/CHA。

1.2.3 骨缺损的制备及充填：静脉血采集完后，固定比格犬于手术台上；常规术区剃毛、1%碘伏消毒，铺巾，术中严格遵守无菌操作。用手术刀在比格犬双侧胫骨干骺端全层切开黏骨膜，剥离，翻瓣，用环形取骨钻制备4个直径6mm、深5mm的相同骨缺损；用骨磨将制备骨缺损得到的自体骨彻底碾碎，按1:1与CHA均匀混合成自体骨/CHA[5]。4个骨缺损随机分为A、B、C、D组，分别植入PRF/CHA、自体骨/CHA、rhBMP-2/CHA、CHA（对照），骨移植材料轻压填紧（图1），术区分层缝合（图2）。

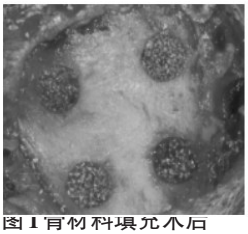

图1 骨材料填充术后

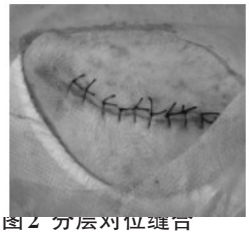

图2 分层对位缝合

1.2.4 注射荧光标志物：术后第2周，在6只比格犬颈部皮下注射盐酸四环素荧光素（30mg/kg）；术后第4周，注射钙黄绿素荧光素（6mg/kg）；术后第8周，注射茜素红荧光素（30mg/kg），每种荧光素分两天连续等量注射。

1.2.5 标本制取：术后12周，用空气注射法处死6只比格犬，取出植骨区，分离4个骨缺损区。10%福尔马林固定、经梯度酒精脱水、不同浓度氯仿溶液浸润、包埋夜包埋、聚合，制备成不脱钙硬组织切片，用硬组织切片机切片，磨成70～80um厚的磨片，在荧光显微镜下观察、拍照[6,7]。

2 结 果

2.1 大体观察

术后6只比格犬均无死亡，术区无感染，饮食、活动正常；12周后，四组骨缺损区间隙均完全关闭，骨生长良好，术区与边界尚清晰，四组大体观察差异不明显(图3、4)。



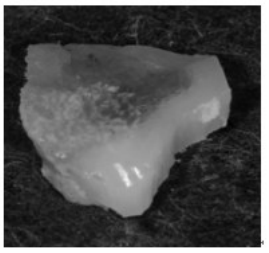

图3 骨缺损修复区横断面　图4 骨缺损修复区纵断面

2.2 不脱钙硬组织切片荧光观察

荧光标记的原理：荧光素与游离的钙离子结合，在不同时间注射不同的荧光素，该时段的新生骨会出现不同的条带状标志，标记率越高提示骨转换率高、新生骨越多[8]。术后第2周、4周、8周分别注射的盐酸四环素、钙黄绿素、茜素红，附着在新生骨上后，在荧光显微镜下分别显橙黄色、绿色、红色[9]。橙黄色与绿色荧光可在同一张图片中呈现出来，绿色与红色荧光需用Photoshop9.0将两种图片合在一张图片上，便于比较、观测。四组植骨区在不同时段的荧光标记情况如下（图5、图6）：

每个标本随机取2张硬组织磨片，每张磨片取植骨区3个成骨最旺盛的视野拍照（40倍荧光显微镜），用图像处理软件（Image Pro Express 6.0）测量3次荧光标记率，取平均值（拍照及测量均为同一人）[10]。

用SPSS13.0软件行方差分析，以$P<0.05$为有

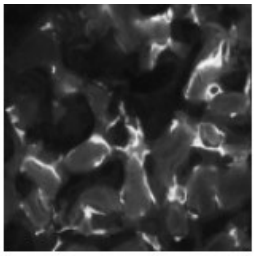

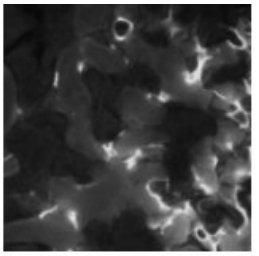

自体骨/CHA组　PRF/CHA组

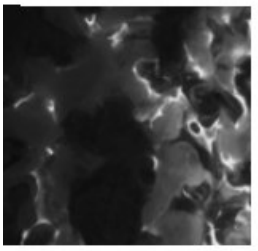

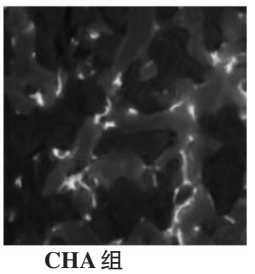

rhBMP-2/CHA　CHA组

图5 0～2周及2～4周时荧光标志情况，橙黄色荧光带为0～2周时形成的；另一种荧光带为2～4周时形成的，本为绿色，因绿光太强覆盖了橙黄色，为使橙黄色荧光带清晰，拍照时将绿色调为图中颜色（×100）

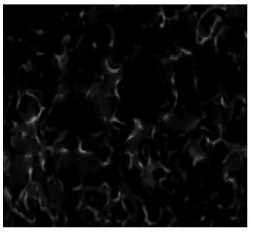

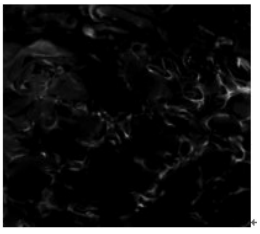

自体骨/CHA组　PRF/CHA组

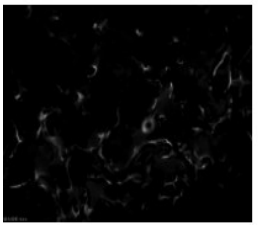

rhBMP-2/CHA组　CHA组

图6 2～4周及4～8周时荧光标志情况，绿色荧光带为2～4周时形成的，红色荧光带4～8周时形成的（×

统计学意义，结果如表1。

表1 四组植骨区各时段荧光标记率($\bar{x}\pm s$，%)

时间段	处理组		
	0～2周	2～4周	4～8周
rhBMP-2/CHA	10.37±2.06	30.68±3.90	21.76±3.51
PRF/CHA	10.83±2.01	29.66±3.40	42.44±4.21
自体骨/CHA	20.74±2.76	43.56±4.36	31.36±3.59
CHA	7.40±1.77	13.61±2.20	18.63±3.34
合计	12.33±5.50	29.38±11.28	28.55±10.04
F值	85.019	142.656	102.265
P值	0.000	0.000	0.000

中国口腔种植学杂志2018年第23卷第2期

（1） 0～2周四组进行组间方差分析

四组间差异有统计学意义(F=85.019，P<0.05)。进一步作两两比较，结果如表2：PRF/CHA组与rhBMP-2/CHA组间差异无统计学意义(P>0.05)，其余各组间两两比较差异均有统计学意义(P<0.05)；四组荧光标记率比较：自体骨/CHA组>PRF/CHA组≈rhBMP-2/CHA组>CHA组，即自体骨/CHA组在0～2周新骨形成量最多，PRF/CHA组与rhBMP-2/CHA组新骨形成量无明显差别，CHA组最少。

表2　0～2周四组荧光标记率两两比较结果

	组别	组别	P值
LSD	自体骨/CHA	CHA	0.000
	自体骨/CHA	PRF/CHA	0.000
	rhBMP-2/CHA	PRF/CHA	0.610
	PRF/CHA	CHA	0.000
	rhBMP-2/CHA	CHA	0.002
	rhBMP-2/CHA	自体骨/CHA	0.000

（2） 对2～4周四组进行组间方差分析

四组间差异有统计学意义(F=142.656，P<0.05)。进一步作两两比较，结果如表3：PRF/CHA组与rhBMP-2/CHA组间差异无统计学意义(P>0.05)，其余各组间两两比较差异均有统计学意义(P<0.05)；四组荧光标记率比较：自体骨/CHA组>PRF/CHA组≈rhBMP-2/CHA组>CHA组，即自体骨/CHA组在2～4周新骨形成量最多，PRF/CHA组与rhBMP-2/CHA组新骨形成量无明显差别，CHA组最少。

表3　2～4周各组荧光标记率两两比较结果

	组别	组别	P值
LSD	自体骨/CHA	CHA	0.000
	自体骨/CHA	PRF/CHA	0.000
	rhBMP-2/CHA	PRF/CHA	0.486
	PRF/CHA	CHA	0.000
	rhBMP-2/CHA	CHA	0.000
	rhBMP-2/CHA	自体骨/CHA	0.000

（3） 4～8周四组进行组间方差分析

四组间差异有统计学意义(F=196.094，P<0.05)。进一步作两两比较，结果显示（表4)：每两组间差异均有统计学意义（P<0.05)；四组荧光标记率比较：PRF/CHA组>自体骨/CHA组>rhBMP-2/CHA组>CHA组，即PRF/CHA组在4～8周新骨形成量最多，其次为自体骨/CHA组，CHA组最少。

表4　4～8周各组荧光标记率两两比较结果

	组别	组别	P值
LSD	自体骨/CHA	CHA	0.000
	自体骨/CHA	PRF/CHA	0.000
	PRF/CHA	CHA	0.000
	rhBMP-2/CHA	CHA	0.043
	rhBMP-2/CHA	自体骨/CHA	0.000
	rhBMP-2/CHA	PRF/CHA	0.000

3　讨　论

3.1　骨移植材料选择

口腔种植中骨移植物主要有：自体骨及各种骨代用品。自体骨虽是骨移植物的金标准，但单独移植时吸收多，有学者研究表明自体骨与人工骨联合运用，既减少了骨吸收又减少了取骨量，可获得更好的效果[11-13]。

CHA主要成分为磷酸钙，具有均匀一致、相互联通的网格状空隙结构，能为间充质干细胞的募集和粘附，即新生骨的长入提供一个良好支架，作骨传导框架[14]。目前CHA被认为是成骨细胞和骨生长因子的极好载体[15]。

rhBMP-2是一种骨诱导生长因子，有明显的跨种族异位诱导成骨作用[16]；但rhBMP-2不易成形、弥散能力很强、价格昂贵，单独运用容易弥散而被吸收掉；rhBMP-2复合CHA具有明显的缓释rhBMP-2作用，在大段骨缺损的成骨化与血管化表现良好[17]；CHA具有与类似松质骨的多孔支架结构，是rhBMP-2的理想支架载体，二者结合起来，既可充填骨缺损，又可为成骨提供支架，可传导成骨，也可诱导骨的生成[18]。

PRF是新一代血小板浓缩制品，延续了PRP优点，制备简单，来源于自体血，避免了交叉感染及伦理道德的争议等。PRF含有多种生长因子，有较好的骨诱导性，但单独运用时吸收速度较快，修复较大骨缺损时需联合其他骨移植材料[19]。Zhou CM[20]将PRF与骨髓干细胞复合修复牙槽骨缺损，Tian Z[21]将PRF与自体骨复合修复下颌骨缺损，均取得了较好的成效。

由此可知，若将CHA与自体骨复合、CHA与rhBMP-2复合、CHA与PRF复合，可获得骨引导和骨诱导双重活性俱佳的复合型骨移植材料。

3.2　结果分析

许多学者研究发现，骨缺损愈合分两个阶段[22]：第一阶段是骨的形成，主要由缺损区周壁及骨移植材料残存的成骨细胞增生、分泌出未成熟类骨质基质，此阶段新骨形成的数量与骨移植材料中成骨细胞的数量、密度成正比；第二阶段主要为骨诱导性和骨传导性，此阶段开始得较慢，约在骨移植材料植入数周后，可持续大约2年以上。

术后2周，四组骨缺损区均有新生骨形成，但自体骨/CHA组成骨量最多。可能因此时段主要为骨缺损愈合第一阶段，自体骨中残存了大量的成骨细胞，植入骨缺损后成骨细胞可立即增生、分泌未成熟的类骨质基质有关；而rhBMP-2/CHA，PRF/CHA、CHA中无成骨细胞，骨缺损愈合第一阶段主要以利用缺损区四周骨壁及底部的成骨细胞成骨为主，虽有新骨形成，但这类成骨细胞相对较少，因此自体骨/CHA组成骨量最多。rhBMP-2/CHA组与PRF/CHA组差别不大，均优于CHA组，可能是rhBMP-2、PRF这两种生长因子在骨愈合第一阶段发挥了促进作用。

术后第2～4周，四组缺损区成骨量均明显高于其在0～2周。可能因骨缺损愈合第一阶段需要经历一系列复杂的免疫和炎症反应，24h后才开始出现骨吸收、血块机化，加上新骨的形成需要一定的周期，因此，术后2周内各组成骨量均较少；而在2～4周时，随着成骨细胞不断增生，分泌大量的胶原纤维和钙化泡，加上部分新骨是由前2周未完全形成的骨质得来的；骨缺损愈合第二阶段：CHA的骨传导性，自体骨的诱导性、骨引导性以及rhBMP-2、PRF的骨诱导性。自体骨/CHA组因具有诱导性、骨引导性在此时段仍为最强的成骨能力。rhBMP-2/CHA组、PRF/CHA组均具有较高的生长因子浓度，因此，成骨能力差别不大。

术后4～8周，PRF/CHA组成骨效能优于其他三组。可能因PRF除包含FGF、VEGF、PDGF等多种丰富的细胞因子外，其具有疏松的三维立体网状结构，使氧气、营养容易弥散到细胞周围，可快速促进骨髓中的间充质细胞向成骨细胞分化，骨质沉积，加快骨的形成，可延长生长因子的作用时间，还可为修复区细胞的增殖、分化与迁移提供良好的场所，并有利于其他各种生长因子及间充质细胞的粘附和迁入[23]。而rhBMP-2/CHA组在此时段成骨能力明显下降，可能与其在此时段的浓度降低有关；TakahashiY[24]的研究也证明了这点，将b-磷酸三钙/明胶可降解的疏松多孔海绵与rhBMP-2复合，在鼠背部的皮下植入，研究结果表明rhBMP-2持续在体内释放了4周。自体骨/CHA组因残存的大量成骨细胞在前阶段消耗，因此该时段的成骨能力稍次于PRF/CHA组。

结果表明：12周内,三种复合型骨移植材料的成骨效能均明显优于单独使用珊瑚羟基磷灰石；三组复合型骨移植材料在早期不同时段的成骨量不同，自体骨/CHA组成骨效能最强，PRF/CHA组优于rhBMP-2/CHA组；术后2周，四组骨移植材料均有新骨形成，随着时间延长，新骨量增多；但本研究周期较短，还有待进一步延长研究时间及增加测量指标，通过动静态等多方面来比较研究四组骨移植材料的远期成骨效能。

3.3 三色荧光标记的意义

荧光标记法可提示骨钙化的开始及有无障碍，确认新骨的形成以及提示新骨形成的速率，荧光标记可靠，方法简单；盐酸四环素、钙黄绿素、茜素红常用来标记骨的生长代谢、新骨生长方向、形成定位及矿化沉积速率检测等研究中；新骨的形成常分两个阶段：第一阶段是骨基质的纤维构成，主要由成骨细胞进行，第二阶段是骨结晶和沉积的过程，荧光素标记的原理是在骨矿化形成的第一阶段，不同荧光素与无定形的磷酸钙螯合，在荧光显微镜下显示不同颜色条带，而在骨矿化的第二阶段，则不能与结晶性经基憐灰石或未矿化的类骨质结合，因此，荧光标记常常是对于骨矿化的第一阶段进行标记[25]。因此，我们可以选择不同时间点注射不同荧光标志物来追踪新骨的形成情况。本研究中采用盐酸四环素、钙黄绿素、茜素红这三种荧光标记物，测量到了各时段新骨形成的量，定量的比较了四组骨移植材料在不同时段的成骨效能。此种连续荧光标志的方法，避免了传统研究中为观察比较每个时段的成骨效能，在不同时段处死动物的缺点，不仅减少了动物的数量，操作更简易，节省了劳力、物力，并且可在同一动物体内比较各时期的成骨效果，减少了实验误差，更有对比性，结果更准确、可靠。

本研究结果表明复合型骨移植材料具有较好的成骨性，不同复合型骨移植材料的新骨形成特

中国口腔种植学杂志2018年第23卷第2期

点不同，本研究结果具有一定的临床指导意义，但其远期成骨效能还有待进一步研究。

参考文献

1 Mauffrey C, Barlow B, Smith W. Management of segmental bone defects [J]. Am Acad Orthop Surg, 2015, 23(3): 143-153

2 Herford A, Nguyen K. Complex bone augmentation in alveolar ridge defects [J]. Oral Maxillofac Surg Clin North Am, 2015, 27(2): 227-244

3 Clara M.Towards an animal-centred ethics for Animal-Computer Interaction[J]. International Journal of Human - Computer Studies, 2017, 9(8)：221-233

4 王忠东，陈俊兰，陈觉尧，等. 个体钛支架复合珊瑚羟基磷灰石和重组人骨形成蛋白2修复兔下颌骨缺损[J/CD]. 中华口腔医学研究杂志：电子版，2012，6(4)：336-341

5 Zhang D Y, DU N, Liu Y E, et al. [The experimental study of subcutaneous ectopic ossification with different proportional mixtures of human autologous bone and hydroxyapatite in nude mice[J]. Shanghai kou qiang yi xue Shanghai journal of stomatology, 2013, 22(6): 655-658

6 郭泽鸿，容明灯，朱安棣，等. 含种植体硬组织骨计量学不脱钙塑料包埋技术[J]. 广东医学，2008，29(3): 385-386

7 王东胜，刘洪臣，吕燕，等. 带种植体骨磨片的标准化制作[J]. 中华老年口腔医学杂志，2008，6(4): 203-205

8 Young T A, Cunningham C C, Bailey S M. Reactive oxygen species production by the mitochondrial respiratory chain in isolated rat hepatocytes and liver mitochondria: studies using myxothiazol[J]. Archives of Biochemistry and Biophysics, 2002, 405(1): 65-72

9 虞惊涛，马信龙，马剑雄等. 骨质疏松动物模型评价方法[J]. 中华骨质疏松和骨矿盐疾病杂志，2014(1): 66-70

10 Koo S, Konig B, Allegrini S, et al. Titanium implant osseointegration with calcium pyrophosphate in rabbits[J]. Journal of Biomedical Materials Research Part B: Applied Biomaterials, 2006, 76(2): 373-380

11 Rickert D, Vissink A, Slot W J, et al. RaghoebarMaxillary sinus floor elevation surgery with BioOss(r) mixed with a bone marrow concentrate or autogenous bone: test of principle on implant survival and clinical performance[J]. International Journal of Oral & Maxillofacial Surgery, 2014, 43 (2), pp.243-247

12 Kumar N K, Shaik M, Nadella K R, et al. Chintapalli Balakrishna Manohar Compa - rative study of alveolar bone height and implant survival rate between autogenous bone mixed with platelet rich plasma versus venous blood for maxillary sinus lift augmentation procedure[J]. Journal of maxillofacial and oral surgery, 2015, 14 (2), 417-422

13 刘鹏, 马敏杰, 杨小彬, 等. 纳米人工骨混合自体骨用于骨肿瘤骨切除后填充效果[J]. 现代仪器与医疗，2016, 22 (5): 33-36

14 Georgiannos D, Lampridis V, Bisbinas I. Phenolization and coralline hydroxyap- atite grafting following meticulous curettage for the treatment of enchondroma of the hand. A case series of 82 patients with 5-year follow-up[J]. HAND, 2015, 10 (1):111-5

15 Albayrak O, Ipekoglu M, Mahmutyzicioglu N, et al. Preparation and characteri-zation of porous hydroxyapatite pellets: Effects of calcination and sintering on the porous structure and mechanical properties[J]. Proceedings of the Institution of Mechanical Engineers Part L Journal of Materials Design & Applications, 2015 : 1-9

16 曾吉阳. 骨移植材料BMP/bFGF/XACB的异位成骨实验研究. 贵州医科大学硕士毕业论文，2017

17 陈泽鹏. DS/rhBMP-2/CS复合微球联合CHA人造骨修复大段骨缺损的成骨化和血管化研究. 广州中医药大学硕士毕业论文，2017

18 李春威, 陈珺. rhBMP-2复合牛松质骨载体对兔同种异体眶骨移植愈合影响的实验研究[J]. 全科医学临床与教育, 2016, 14(5): 488-491

19 Dohan D M, Choukroun J, Diss A, et al. Platelet-rich fibrin(PRF): a second -gen eration platelet concentrate. Part I: technological concepts and evolution[J]. Oral Sur gery, Oral Medicine, Oral Pathology, Oral Radiology, and Endodontology, 2006, 101(3): e37-e44

20 Zhou C M, Li S H, Wen Q G, et al. The expressions of the Notch and Wnt signaling pathways and their significance in the repair process of alveolar bone defects in rabbits with bone marrow stem cells compounded with platelet-rich fibrin[J]. Hua xi kou qiang yi xue za zhi = Huaxi kouqiang yixue zazhi = West China journal of stomatology, 2016, 34(2)：130-5

21 Tian Z, Hua W Y, Zhuo W T, et al. Effect of Choukroun Platelet-Rich Fibrin Combined With Autologous Micro-Morselized Bone on the Repair of Mandibular Defects in Rabbits [J]. Journal of Oral and Maxillofacial Surgery, 2017

22 Yi F L, Li J C, Seemun R, et al. Osteoporosis influences osteogenic but not angiogenic response during bone defect healing in a rat model[J]. Injury, 2013, 44(7) ：923-929

23 刘德裕. PRF在即刻种植负重种植体周围骨缺损修复中应用的实验研究. 中南大学硕士毕业论文，2012

24 Takahashi Y, Yamamoto M, Tabata Y. Enhanced os-

(下转第83页)

珊瑚羟基磷灰石圆柱体骨传导能力的初步动物研究

姚钟雄　徐淑兰　　邵　军

【摘　要】**目的：**通过将可降解珊瑚羟基磷灰石圆柱体植入大白兔股骨远中极限骨缺损中，探讨珊瑚羟基磷灰石圆柱体新骨的形成情况，为种植体植入的时机提供参考。**方法：**将30只新西兰大白兔分为实验组24只和对照组6只。实验组，在兔子股骨远中干骺端植入48块珊瑚羟基磷灰石，在4周、8周、12周时分别处死8只，行大体标本观察和组织学分析；对照组，饲养至12周时全部处死，行相应分析。**结果：**实验组24只大白兔均愈合良好，4周时仅植入物边缘有少量新骨形成，8周时植入物中心有明显新生骨长入，12周时植入物边缘与中心新骨形成均增加。实验组新生骨面积百分比，4周与8周之间差异具有统计学意义，8周与12周时无明显差别。对照组缺损中心仅有少量炎症细胞和成纤维细胞长入，无骨组织形成。**结论：**可降解珊瑚羟基磷灰石圆柱体植入兔子股骨远中极限骨缺损中后愈合良好，8周时骨块中心有新骨显著形成，此时，适合种植体的植入。

【关键词】珊瑚羟基磷灰石圆柱体；极限骨缺损；新骨面积百分比；骨传导性

中图分类号：782.13　　**文献标志码：**A　　**文章编号：**1007-3957(2018)02-57-4

A preliminary animal study on osteoconduction capacity of coralline hydroxyapatite cylinders

YAO Zhongxiong, XU Shulan, SHAO Jun

Department of Stomatology, Guangzhou Hospital of Integrated Traditional and West Medicine, Guangzhou 510800, Guangdong Province, China

Abstract

Objective: The biodegradable coralline hydroxyapatite cylinder was implanted into the bone defect of the distal femur of rabbits, and the formation of new bone of coralline hydroxyapatite cylinder was discussed, so as to provide references for the timing of implant placement. **Methods**: 30 white New Zealand rabbits were randomly divided into 24 rabbits in the test group and 6 in the control group. In the experimental group, 48 coralline hydroxyapatite were implanted in the distal femur of the rabbit, and 8 rabbits were sacrificed at 4, 8 and 12 weeks, respectively. Gross specimens were observed and histologically analyzed. In the control group, all the animals were killed at 12 weeks, and the corresponding analysis was performed. **Results:** The 24 rabbits in the test group healed well. At the 4th week, there was only a few new bone formation at the edge of the implant. At the 8th week, there was obvious new bone ingrowth in the implant center. At the 12th week, both the edge of the implant and the new bone in the center increased. The percentage of new bone area in the test group was statistically significant between the 4th week and the 8 week, and there was no significant difference between the 8 week and the 12 week. In the control group, only a small amount of inflammatory cells and fibroblasts grew into the defect center, and no bone tissue was formed. **Conclusion**: The biodegradable coralline hydroxyapatite cylinder healed well after implantation into the bone defect of rabbit femur, and at 8 weeks, new bone was formed in the center of the bone, which is suitable for implant placement.

Key words: coralline hydroxyapatite cylinder, critical bone defect, percentage of new bone area, osteoconduction

作者单位：510800 广东 广州 广州市中西医结合医院口腔科（姚钟雄，邵军）；南方医科大学口腔医院（广东省口腔医院）（徐淑兰）。

基金项目：2016年花都区医疗卫生科研项目(16-HDWS-029)

中国口腔种植学杂志2018年第23卷第2期

珊瑚羟基磷灰石（coralline hydroxyapatite，CHA）是近年较常用的一种多孔羟基磷灰石，其作为一种新型骨替代材料，具有良好的生物相容性、骨传导性、无免疫源性等独特的优势。临床上使用主要有颗粒状产品和块状产品两种形式[1]。在骨增量手术中，颗粒状的产品应用较为广泛，颗粒状珊瑚羟基磷灰石结合GBR一般仅能增加2mm的高度[2]。最近十几年来，随着大量文献报道了颗粒状的珊瑚羟基磷灰石在种植术中引导骨再生的良好表现以及块状珊瑚羟基磷灰石加工工艺的进步，块状珊瑚羟基磷灰石在下颌骨垂直onlay骨增量手术中的应用也有了少量报道[3]。Michele等[4]通过CAD/CAM技术，根据下颌骨后牙区骨高度吸收后的具体形态，在术前将可降解珊瑚羟基磷灰石制备成个性化的onlay移植物，借助钛钉固定，在恢复4mm垂直高度缺损方面获得了理想的临床和组织学效果。姚钟雄等[5]通过超声骨刀在下颌后牙区预备箱状洞形，借助楔入力固定边长为7mm的块状CHA，在恢复下颌后牙区牙槽骨高度方面获得了良好的临床效果。但国内尚无相关文献报道块状CHA植入后的中心新骨的长入情况以及种植体植入的合适时间。

1 材料和方法

1.1 器械与材料

直径为6mm，长为9mm的可降解珊瑚羟基磷灰石圆柱体（天博齿固骨块，北京市意华健科贸有限责任公司），W&H Austria口腔种植机。

1.2 样本与方法

由南方医科大学动物实验中心提供的健康雄性新西兰大白兔30只，体重在3.0kg至3.5kg之间。新西兰大白兔的质量合格证号码为SCXK（粤）2011-0015。30只新西兰大白兔随机分为实验组和空白对照组两组。实验组包含24只大白兔，在大白兔实双侧股骨的远中干骺处，制备直径6mm，深度9mm的圆柱形骨缺损，并植入相应大小的珊瑚羟基磷灰石圆柱体。观察时间点分别为4周、8周、12周。在上述每个时间点分别处死8只动物，共获得48个标本。对照组含有6只大白兔，在其双侧股骨的远中干骺处，制备与实验组大小一致的圆柱形骨缺损，不植入任何骨替代物，12周后处死，共获得12个标本。先行大体观察，观察植入圆柱体与周围自体骨的结合情况，然后标本经生理盐水反复冲洗后，置于体积至少10倍的10%的中性福尔马林溶液中浸泡一周后，大白兔骨组织行脱钙石蜡包埋常规HE染色。

1.3 测量指标

每个标本股骨远中干骺端缺损中部纵向连续切片3张，选取其中1张苏木素-伊红染色的切片，光镜下观察缺损区中部修复情况及缺损区与宿主骨交界处情况，光镜40倍视野下，每张切片分别在圆柱形材料与骨组织交界处取4个视野，圆柱体材料中部取2个视野，总共6个视野，在显微镜下观察分析组织学切片，利用软件Image Pro ExPreSS6.0图像处理软件测量记录分析新生骨面积及骨缺损面积，利用公式：新生骨面积比=新生骨面积/骨缺损区面积×100%，计算出实验组各时间段的新骨面积比。

1.4 统计学方法

计算出的数据结果全部以$x \pm s$表示，使用统计软件SPSS19.0，采用单因素方差分析对组间比较进行分析。先用Levene′ test检查方差齐性，如方差齐性采用样品均数间的两两比较的LSD检验，若方差不齐则采用We1ch检验。若$P<0.05$，实验组不同时间段的新生骨面积比具有统计学差异。

2 结 果

2.1 大体标本观察

手术共植入48块圆柱体骨块，均固位良好，未见松动及脱出，松动率为0%。

手术后4周，实验组8只大白兔行耳缘静脉注射空气处死后，植入区做斜行切口，珊瑚羟基磷灰石圆柱体与周围自体骨结合良好，生物相容性佳，无明显炎症反应及肉眼可见缝隙。植入物与周围自体骨边界尚清楚(图1)。

手术后8周，实验组第二批8只大白兔处死后取标本，圆柱形植入物与周围自体骨结合良好，周围骨质长入珊瑚羟基磷灰石圆柱体四周，两者之间的边界模糊(图2)。

手术后12周，实验组剩余8只大白兔处死后取标本，可见珊瑚羟基磷灰石圆柱体与周围骨质边界基本消失，周围骨质长入珊瑚羟基磷灰石圆柱体中，其横切面白色圆形区域缩小(图3)。空白对照组创面缩小，中间形成空腔，无骨组织长入。



2.2 组织学形态分析

4周时的实验组骨组织切片均可见红色新生骨

沿着骨柱的边缘生长，骨细胞被生长快速的新生骨基质包绕其中。边缘的珊瑚羟基磷灰石有少量降解。新生骨与周围的宿主骨紧密结合，形成骨性连接，无明显纤维组织介入。这个阶段的新生骨主要由含较多骨细胞的细小编织骨组成(图 4)。

8周时，柱状珊瑚羟基磷灰石的边缘结构进一步溶解，新生骨组织明显增多，骨小梁变粗并发生融合。周围的宿主骨与新生骨形成骨性紧密结合，无明显纤维组织介入。圆柱体中央有少量血管长入，并有少量新骨形成。这个阶段的新生骨主要由较为粗大的编织骨构成(图 5)。

12周时，圆柱体植入区边缘珊瑚羟基磷灰石降解明显，圆柱体边缘新生骨量进一步增多，板状骨有相当规模的量形成，少量骨髓腔分化形成。圆柱体与周围的宿主骨形成紧密结合的骨性连接，无纤维组织介入。圆柱体中央有较多血管长入，骨小梁增粗融合(图 6)。12周时，对照组圆柱形骨缺损的边缘仅有少量新骨生成，缺损主要由炎症细胞以及成纤维细胞构成，缺损中心为空白区域没有明显骨组织长入。

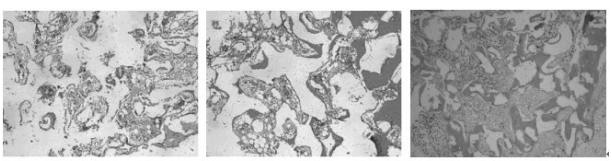

2.3 实验组新生骨计量学统计分析

实验组4周、8周、12周的新生骨面积百分比采用One-Way ANOVA，对各时间段间进行两两比较，4周与8周时比较，4周时明显小于8周，差异具有统计学意义（P=0.02）；4周与12周时比较，4周时明显小于12周，差异具有统计学意义（P=0.001）；8周与12周之间的差异不具有统计学意义（P=0.15）。具体数据见表1。

表1 CHA圆柱体在不同时期新生骨面积百分比(%, $x\pm s$)

	动物例数	$x\pm s$	最小值	最大值
4周	8	10.5±1.5*	8.50	13.01
8周	8	13.1±1.1	11.50	14.90
12周	8	14.2±1.7	12.40	15.60

注：*实验组4周与8周、12周的新生骨面积百分比进行比较，差异均具有统计学意义；8周与12周比较，无统计学差异。

3 讨 论

骨缺损的动物研究模型主要有两大类：犬、羊、猪等大型动物以及鼠、兔等小型动物。犬、羊、猪等大型动物骨骼较大，具有可操作的骨骼体积大等优点，但成本、饲养要求均较高，骨替代材料植入后愈合时间较长等缺点，不易在较短时间内得到确定的实验结果。鼠是近年来医学研究中常用的动物模型之一，成本较低，成长期短，饲养方便，但其不适合临床常用大小骨块的植入[6]。本研究结合以往的文献报道以及自身实际选择新西兰大白兔为实验动物模型，其饲养容易，价格较为低廉，骨骼系统发达，容易制得理想大小的骨缺损模型。韦从云等[7]研究表明新西兰大白兔股骨远中干骺端矢状切面上，皮质骨加上松质骨平均横向长度为11mm，平均纵向长度为13mm。兔股骨远中干骺端外上髁至内上髁的最短距离平均为11.7mm。新西兰大白兔的股骨远中干骺端适合制备直径为6mm，深度为9mm的圆柱形极限骨缺损，即没有干预的情况下大白兔终身不能自行愈合的骨缺损[8]。经过综合考虑之后，本实验选取兔子股骨远中干骺端作为实验位点。

本实验采用珊瑚羟基磷灰石圆柱体，由天然角孔珊瑚制成，具有连接通畅的三维多孔立体结构，孔隙率约75%，孔径大小为200至500um，主要由表层的磷酸钙和内层的碳酸钙组成[9]。孔径大小在200至500um之间是具有良好骨传导性的骨移植替代材料的一个重要特征[10]。珊瑚羟基磷灰石成分及结构与天然骨相似，植入机体后，具有良好的生物相容性，不会产生全身或者局部毒性反应，无免疫排斥反应[11]。Yuan Ning等[12]将块状珊瑚羟基磷灰石植入新西兰大白兔胫骨极限骨缺损中，在3月、半年时进行影像学检查，珊瑚羟基磷灰石部分吸收且被健康的新生骨所替代，未见炎症反应。2011年，Takayasu Kubo等[13]通过用颗粒状以及圆柱状珊瑚羟基磷灰石恢复比格犬的下颌骨缺损。研究表明不管颗粒状还是圆柱状的珊瑚羟基磷灰石都可以很好地恢复狗下颌骨的缺损。

本实验在兔子两侧股骨远中端制备直径6mm，深度9mm的圆柱形极限骨缺损，实验组植入相应的珊瑚羟基磷灰石圆柱体。定期取组织学标本，研究其成骨效能。4周时珊瑚羟基磷灰石圆柱体与

中国口腔种植学杂志2018年第23卷第2期

周围自体骨表现出良好的生物相容性，HE染色显示实验组珊瑚羟基磷灰石圆柱体与宿主骨周缘可见外形连续的新生骨组织形成。珊瑚羟基磷灰石圆柱体中心未见新骨形成。12周时，珊瑚羟基磷灰石圆柱体与周围骨质边界基本消失，周围骨质长入珊瑚羟基磷灰石圆柱体中，其横切面白色圆形区域缩小，缺损中心已经有较多血管和新生骨长入。实验结果表明，珊瑚羟基磷灰石圆柱体植入后呈现出良好的生物相容性，在骨缺损界面成骨是以骨传导的方式进行的。圆柱体内部无成骨，则表现了其无诱导成骨的特征。Naaman等[14]将珊瑚羟基磷灰石做异位移植，结果显示仅仅是软组织内向生长，未发现骨生成，因而认为珊瑚羟基磷灰石只有骨传导作用，无诱导成骨性。其研究结论与本实验的研究结果相同。

临床上使用珊瑚羟基磷灰石圆柱体时，其中心的新生骨长入程度是决定种植体植入成功与否的一个重要因素。不同直径的骨块植入后其中心新生骨长入的速度和程度将有所不同。因为直径为4mm的种植体是临床上常用的种植体种类，因此植入的骨块直径选择6mm是比较合适的[15]。

本实验中实验组植入的CHA圆柱体的新生骨百分面积比在4周时仅为（10.5±1.5）%，8周时为（13.1±1.1）%，12周时为（16.2±1.7）%，明显小于韦从云等[5]将相同成分的颗粒状CHA植入兔子远中股骨干骺端相同大小骨缺损后，新生骨百分面积比4周时的（19.12±2.02）%，8周时的(21.42±1.95)%以及12周时的（27.63±1.95）%，主要原因可能是颗粒状珊瑚羟基磷灰石颗粒间的表面有效面积明显大于圆柱状珊瑚羟基磷灰石，有利于血液浸透及骨细胞的长入，从而导致颗粒状CHA的新骨形成速度快于圆柱状CHA。

因此，临床上使用成块CHA时需适当延长其愈合时间，以便种植体植入时可以获得较好的初期稳定性以及血供。根据人与大白兔生长速度的比例，6mm直径的珊瑚羟基磷灰石圆柱体在临床上使用后，至少需要24周（相当于大白兔8周）的愈合时间才可以保证骨块的中心获得较好的血供[16]。

参考文献

1 Vercellotti T，De Paoli S，Nevins M. The piezoelectric bony window osteotomy and sinus membrane elevation：introduction of a new technique for simplification of the sinus augmentation procedure[J]. Int J Periodontics Restorative Dent, 2001, 21(6)：561-567

2 Rocchietta I, Fontana F, Simion M. Clinical outcomes of vertical bone augmentation to enable dental implant placement: a systematic review[J]. J Clin Periodontol, 2008, 35 (8): 203-215

3 杨烁，徐淑兰，姚钟雄，等. 可降解珊瑚羟基磷灰石与脱矿无机牛骨在上颌窦提升术后改建的临床对比研究[J]. 实用口腔医学杂志, 2013, 29 (3): 334-338

4 Michele F, Francesco G, Leonzio F, et al. Vertical Ridge Augmentation of the Atrophic Posterior Mandible with Custom-Made, Computer-Aided Design/Computer-Aided Manufacturing Porous Hydroxyapatite Scaffolds[J]. J Craniofac Surg, 2013, 24(3): 856-860

5 姚钟雄，徐淑兰，王朝，等. 块状珊瑚羟基磷灰石重建下颌骨高度缺损的临床效果[J]. 广东医学, 2014, 35 (8): 1229-1232

6 Ono D, Jimbo R, Kawachi G, et al. Lateral bone augmentation with newly developed beta-tricalcium phosphate block: an experimental study in the rabbit mandible[J]. Clin Oral Implants Res, 2011, 22(12): 1366-1371

7 韦从云, 周磊, 赖春花, 等. 骨代用品实验中兔股骨远端标准骨缺损模型的建立[J]. 广东牙病防治, 2010, 18(6): 304-308

8 Torres J, Tamimi F, Alkhraisat MH, et al. Vertical bone augmentation with 3D-synthetic monetite blocks in the rabbit calvaria[J]. J Clin Periodontol, 2011, 38 (12): 1147 - 1153

9 高文峰，许竞，钟永荣. 羟基磷灰石生物陶瓷在上颌埋伏尖牙拔除术中的应用[J]. 广东牙病防治, 2012, 20 (5): 261-263

10 李娟, 郑闻颖, 卢岩, 等. 骨形成蛋白-2基因修饰的β磷酸三钙/胶原复合材料修复颅骨缺损[J]. 材料科学与工程学报, 2013, 12(02): 248-252

11 陈钢, 李树春, 马练, 等. 下颌骨取骨onlay植骨改善种植骨量不足的临床研究[J]. 口腔颌面外科杂志, 2005, 15 (2): 166-169

12 Ning Y, Wei T, Defu C, et al. The research of degradability of a novel biodegradable coralline hydroxyapatite after implanted into rabbit[J]. J Biomed Mater Res A, 2009, 88(3): 741-746

13 Kubo T, Doi K, Hayashi K, et al. Comparative evaluation of bone regeneration using spherical and irregularly shaped

(下转第80页)

骨劈开技术与Onlay植骨技术用于上颌前牙美学区临床效果的对照研究

岳喜龙　许 胜　柳忠豪　　周文娟

【摘　要】**目的：**本文回顾性研究骨劈开技术与Onlay植骨技术用于上颌前牙区美学种植修复的临床效果。**方法：**选取烟台市口腔医院种植科自2013年1月~2015年1月共50位患者以骨劈开技术及Onlay植骨技术完成种植修复。其中骨劈开患者25例，Onaly植骨患者25例，骨劈开组同期植入种植体25枚，Onlay植骨组6个月后植入种植体25枚，4个月复诊进行单冠固定修复，术后随访24个月，观察并记录相关指标，包括：种植体成功率、种植体稳定性、并发症（轻度并发症：术后创口部分裂开、轻度感染、骨折；重度并发症：术后创口完全裂开、骨块坏死、感觉异常）、术后反应等指标，将获得数据导入SPSS17.0进行分析，比较两种术式之间的临床效果差异。**结果：**本研究中，骨劈开组种植体成功率88%，Onlay植骨组种植体成功率92%，两组数据差异无统计学意义（$p>0.05$）。骨劈开组种植体植入当天ISQ值为62.31±1.76，Onlay植骨组种植体植入当天ISQ值为75.12±1.21，数据差异具有统计学意义。种植体植入4个月后，骨劈开组ISQ值为83.28±2.15，Onlay植骨组ISQ值为82.21±1.53，数据差异无统计学差异。两组术式轻度并发症（$p=0.068$）和重度并发症（$p=0.214$）发生率数据无统计学差异。本文通过视觉评估量表VAS的方式直观的反映出患者术后反应，骨劈开组3.67，Onaly植骨组6.13，差异数据具有统计学意义。两组最终修复后24个月时，骨劈开组边缘骨吸收为0.97±0.76mm，Onaly植骨组边缘骨吸收为0.86±0.59mm，两组差异无统计学差异（$p=0.34$）。**结论：**在前牙美学区，骨劈开术与Onlay植骨技术均可取得满意临床效果，种植体成功率无明显差异，骨劈开组初期稳定性略低于Onlay植骨组，两组边缘不吸收无明显差异，从并发症发生率及患者术后反应考虑，骨劈开术式是患者更易接受的一种手术方式。

【关键词】口腔种植；骨劈开；Onlay植骨

中图分类号：782.1　　**文献标志码：**A　　**文章编号：**1007-3957(2018)02-61-5

Comparative study between alveolar ridge splitting technique and augogenous onlay bone grafting technique in aesthetic implant dentistry

YUE Xilong, XU Sheng, LIU Zhonghao, et al

Department of Dental Implantation ,Yantai,Yantai Stomatological Hospital, Yantai 264001, Shandong Province, China

Abstract

Objective: To make a retrospective analysis of the clinical aesthetic outcomes between alveolar ridge splitting technique(ARS)and augogenous onlay bone grafting technique(OBG) in the maxillary anterior region. **Methods:** 50 patients for dental implant treatment with either alveolar ridge splitting or augogenous onlay bone grafting procedure between January 2013 and January 2015 were included Yantai Stomatological Hospita. Of which, 25 patients undergone alveolar ridge splitting surgery with simultenoulsy implantation, while 25 patients for augogenous onlay bone grafting surgery received implants 6 months after. Single crown restorations were conducted 4 months after implant surgery. The following-up periods were 24 months, the following parameters were employed for the comparison: implant success rate, implant sta-

作者单位：264001 山东 烟台　烟台市口腔医院种植科。

基金项目：山东省自然科学基金培养基金；基金编号：ZR2015PH007。

bility, complications(minor complications: soft tissue fenistration, minor infection, bone fracture, major complications: soft tissue dehiscence, bone necrosis, inordinary sensory), and post operative reactions. SPSS17.0 was used for statistical analysis. **Results:** The success rates were 88% for alveolar ridge splitting and 92% for augogenous onlay bone grafting respectively, there was no statistical difference between this two techniques(p>0.05). ISQ value immediately after implantation was 62.31±1.76 for alveolar ridge splitting and 75.12±1.21 for onlay grafting, which demonstrated a statisticaly higher primary stability for the augogenous onlay bone grafting group. 4 months after implant surgery, there was no statistical difference for the ISQ value between this two techniques (83.28±2.15 vs. 82.21±1.53) (p=0.068). There were also no differnces for the rates of complications(p=0.214). The VAS evaluation for post-surgery reaction was 3.67 for alveolar ridge splitting and 6.13 for augogenous onlay bone grafting , which demonstrated a higher VAS for the augogenous onlay bone grafting group. **Conclusions:** Both of the alveolar ridge splitting technique and onlay grafting technique are reliable techniques. The primary stability with augogenous onlay bone grafting is better than ridge splitting technique. There is no significant difference of bone graft bone absorption in the ARS and OBG Groups . Ridge splitting technique is more acceptable for patients considering complications and post operative reactions.

Key words: oral implat, alveolar ridge splitting (ARS), augogenous onlay bone grafting(OBG)

当今，种植修复技术已经成为牙列缺损或牙列缺失的常规治疗手段。在前牙区，由于自身解剖条件限制，牙齿拔除后唇侧薄层束状骨会迅速发生吸收，导致水平向、垂直向骨缺损，为后期种植修复造成困难。据文献报道拔牙后2年内牙槽骨吸收总量70%～80%是在拔牙后3个月内发生。拔牙6个月后，牙槽嵴水平吸收平均为4.4mm，垂直吸收为1.2mm[1]。目前水平向骨增量方式包括骨劈开技术、Onlay植骨、引导骨再生技术、牵张成骨技术等[2,3]，但对于何种骨增量技术效果最佳尚无定论。本文回顾性研究骨劈开技术与Onlay植骨技术用于上颌前牙区美学种植修复的临床效果，术后随访24个月，对比其临床效果及并发症发生率，试图找到一种更适合前牙美学区的水平向骨增量的技术，为临床医生的操作提供安全、有效的经验。

1 材料和方法

1.1 临床资料

选取烟台市口腔医院种植中心自2013年1月~2015年1月共50位患者以骨劈开技术及Onlay植骨技术完成种植修复。其中骨劈开患者25例，其中男性患者12例，女性患者患者13例，年龄26~55岁，平均年龄41.5±6.3岁，Onaly植骨患者25例，男性患者14例，女性患者患者11例，年龄30~53岁，平均年龄43.3±7.2岁，骨劈开组同期植入种植体25枚，Onlay植骨组6个月后植入种植体25枚，植入种植体均为Straumann骨水平种植，种植体愈合方式均采用非潜入式，4个月后复诊，进行上部结构修复，上部结构修复采用的单冠固定修复，术后随访24个月，观察并记录相关指标，包括：种植体成功率、种植体稳定性、并发症（轻度并发症：术后创口部分裂开、轻度感染、骨折；重度并发症：术后创口完全裂开、骨块坏死、感觉异常）、术后反应等指标，将获得数据导入SPSS进行分析，P<0.05有统计学差异，比较两种术式之间的临床效果差异（见表1）。

纳入标准：1.可用骨高度充足，可用骨宽度≥3mm。2.骨质类型为II、III类骨。

排除标准：1.未控制的牙周病患者。2.患者全身情况不稳定，存在未控制的系统性疾病的患者，如高血压症、骨质疏松症、糖尿病等。3.吸烟>10支/天的患者。4.正接受放疗的患者。

表1 骨劈开组与Onlay植骨组患者资料对比($x\pm s$)

	骨劈开组（n=25）	Onlay植骨组（n=25）	$\bar{p}$
年龄,岁	41.5±6.3	43.3±7.2	0.573
性别,例（%）			0.346
男性	12（48%）	14（56%）	
女性	13（52%）	11（44%）	

p>0.05无统计学差异，年龄、性别因素在两组中无显著影响。

1.2 材料器械

Straumann骨水平种植体系统，型号3.3/4.1*10/12mm（Straumann公司，瑞士）、Bio-oss骨粉（Geistlich公司，瑞士）、Bio-gide屏障膜（Geistlich公司，瑞士），Peizotom超声骨刀（Silfradent公司，意大利），NSK Surgic XT Plus种植机（NSK公司，日本）、X-Mind DC口内X射线系统（SATELEC公司，法国），骨凿、骨挤压器（stoma公司，德国），Osstell ISQ动度测量仪（Osstell公司，瑞典）。

1.3 手术过程

骨劈开组：常规消毒、铺巾，阿替卡因肾上腺素注射液局麻下于牙槽嵴顶上做“一”字切口，近远中做减张切口，剥离术区黏骨膜，使用超声骨刀垂直牙槽嵴顶处切开皮质骨，保证唇、腭侧剩余骨板>1.5mm，于缺牙间隙近远中做平行的纵向切口，深达骨皮质全层，采用骨凿沿截骨线垂直向下劈开，采用骨挤压器撑开颊侧骨板，切忌暴力操作，依照种植系统推荐备洞程序低速备洞并植入种植体，将Bio-oss骨粉植入缺牙区颊侧，表面覆盖Bio-gide屏障膜，钛钉固定，采用OSSTELL动度测量仪测量动度系数，安装愈合基台，严密缝合。

Onlay植骨组：常规消毒、铺巾，阿替卡因肾上腺素注射液局麻下于牙槽嵴顶上做“一”字切口，近远中做减张切口，剥离术区黏骨膜，探针测量骨缺损范围，小球钻预备植骨床。使用超声骨刀于颏部或下颌骨外斜线处按所需大小取自体骨块，修整锐利边缘后置于缺牙区唇侧植骨床上，螺纹钛钉固定，骨块周围覆盖Bio-oss骨粉，表面覆盖Bio-gide胶原膜，钛钉固定，严密缝合。6个月后复诊，依照种植系统推荐备洞程序逐级备洞并植入种植体，采用OSSTELL动度测量仪测量动度系数，安装愈合基台，严密缝合。

两组术后拍摄平行投照及全景片，口服抗生素3天。种植体植入术后4个月复诊，检查种植体是否达到骨结合状态，检查方法包括：1、临床检查见种植体周围牙龈愈合良好，颜色正常，无红肿；2、种植无松动，金属器械杆叩击发出清脆声音；3、平行投照检查见种植体与周围骨组织紧密贴合无投射间隙；4、OSSTEL动度测量仪测量种植体稳定性，ISQ>68。满足以上要求即可行上部结构修复，修复方式为单冠固定修复。

1.4 观察指标

1.4.1 成功率：采用Micsh[3]等学者在2008年提出的成功标准进行评估，出现以下任何一项均视为失败，1）疼痛；2）种植体松动；3）X线片上牙槽骨吸收超过种植体长度的1/2；4）种植体周围龈沟液渗出增多；5）种植体脱落。

1.4.2 种植体稳定系数（ISQ）：采用OSSTELL动度测量仪分别于种植体植入当天、种植体植入后4个月2个时间点对种植体稳定性进行测量，每个牙位测量4个位点，包括唇侧、舌侧、近中侧、远中侧，同一测量者每颗种植体测量3次，种植体稳定系数为3次测量值的平均值。

1.4.3 并发症：并发症分为轻度并发症和重度并发症，其中轻度并发症包括：术后创口部分裂开、轻度感染、骨折；重度并发症包括：术后创口完全裂开、骨块坏死、感觉异常。

1.4.4 视觉评估量表（VAS）：采用视觉评估量表的方式直观的反映出患者术后反应，其中0-2为无明显疼痛，3-4为轻度疼痛，5-6中度疼痛，7-8为重度疼痛，9-10为剧烈疼痛，影响日常生活。

1.4.5 采用X-Mind DC：口内X射线系统进行X线测量，以种植体边缘或其延长线与近中、远中牙槽骨的最低接触点作为边缘骨水平（图1），种植体肩台水平记为0，边缘骨水平高于肩台记为“+”，低于肩台记为“—”，边缘骨吸收实际高度h=H*L/l，其中L为种植体测量出的长度，l为种植实际长度，H为测量出的边缘骨吸收值。记录种植体近远中牙槽骨吸收情况。为避免误差，同一测量者需每侧测量3次，取平均值，每枚种植体边缘骨吸收值为近、远中边缘骨吸收的平均值。

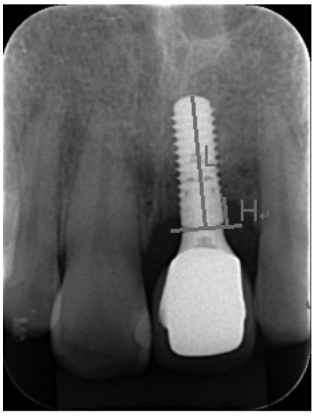

图1 边缘骨水平线定点

1.5 统计学分析

研究数据采用SPSS17.0进行统计分析，组间计量资料比较采用t检验，以$P<0.05$为差异具有统计学意义。

2 结 果

本研究中，骨劈开组有3枚种植体认定失败，其中有2枚种植体骨吸收大于种植体长度1/2，1枚种植体脱落，种植体成功率88%，Onlay植骨组有2枚种植体认定失败，其中有1枚种植体骨吸收大于种植体长度1/2，1枚种植体脱落，种植体成功率92%，两组数据差异无统计学意义（$p>0.05$）（表2）。

骨劈开组种植体植入当天ISQ值为62.31±1.76，

中国口腔种植学杂志2018年第23卷第2期

Onlay植骨种植体植入当天ISQ值为75.12±1.21，差异具有统计学意义。种植体植入4个月后，骨劈开组ISQ值为83.28±2.15，Onlay植骨组ISQ值为82.21±1.53，差异无统计学差异（表3）。两组轻度并发症发生率并无统计学差异（p=0.068）。骨劈开组术后部分裂开2例（16%），Onlay植骨组术后部分裂开7例（28%）。骨劈开组轻度感染1例（4%），Onlay植骨组轻度感染2例（8%），两组数据并无统计学差异。骨劈开组发生术中骨折2例（8%）。两组重度并发症发生率差异无统计学（p=0.214）（表4）。

本文通过视觉评估量表VAS的方式直观的反映出患者术后反应，骨劈开组3.67，Onlay植骨组6.13，差异具有统计学意义（表5）。

两组最终修复后24个月时，骨劈开组边缘骨吸收为0.97±0.76mm，Onaly植骨组边缘骨吸收为0.86±0.59mm，两组差异无统计学差异（p=0.34）（表6）。

表2 骨劈开组与Onlay植骨组种植体成功率对比

	骨劈开组（n）	Onlay植骨组（n）	p
种植体数量	25	25	0.612
成功种植体数量	22（88%）	23（92%）	

p>0.05，差异无统计学意义。

表3 骨劈开组与Onlay植骨组种植体稳定性（ISQ）对比（x±s）

术式	手术当天ISQ	术后4个月ISQ
骨劈开组	62.31±1.76	83.28±2.15
Onlay植骨组	75.12±1.21*	82.21±1.53

*p<0.05差异具有统计学意义，同时间段两组对比。

表4 骨劈开组与Onlay植骨组并发症发生率对比表

并发症	骨劈开组（n=25）	Onlay植骨组（n=25）	p
轻度并发症，n（%）	5(20%)	7（28%）	0.068
术后创口部分裂开	2（8%）	5（20%）	0.054
轻度感染	1（4%）	2（8%）	0.432
骨折	2（8%）	–	–
重度度并发症，n（%）	–	1（4%）	0.214
术后创口完全裂开	–	–	
骨块坏死	–	1（4%）	0.214
感觉异常	–	–	–

p<0.05，差异无统计学意义。

表5 骨劈开组与Onlay植骨组VAS评估值对比表

术式	VAS	p
骨劈开组	3.67	0.012*
Onlay植骨组	6.13	

*p<0.05差异具有统计学，同时间段两组对比。

表6 骨劈开组与Onlay植骨组边缘骨吸收对比表

术式	边缘骨吸收（mm）	p
骨劈开组	0.97±0.76	0.34
Onlay植骨组	0.86±0.59	

*p<0.05差异具有统计学，同时间段两组对比。

3 讨 论

据文献报道，骨劈开技术同期植入种植的成功率为91.7~100%[4,5]，本研究中骨劈开组种植体成功率为88%，分析原因为骨劈开后部分种植体植入位置过浅，种植体冠方牙槽嵴由于血供较差，发生边缘骨吸收，导致种植体失败，这一点提示我们骨劈开患者要注意种植体植入深度问题。同时有学者报道：前牙美学区由于术后佩戴临时义齿未行良好的缓冲，局部压迫牙槽嵴亦可导致牙槽嵴顶骨吸收[6]。Chiapasco M[7]等学者研究指出Onlay植骨后行种植手术，种植体成功率为60~100%，种植体平均成功率为91.5%，这一数据显示Onlay植骨后行种植手术的种植体成功率更高。本研究中，Onlay植骨组共植入25枚种植体，其中失败种植体2枚，种植体成功率92%，与以往文献报道数据相近。

种植体初期稳定性是种植体成功的重要影响因素，本研究中采用瑞典OSSTELL动度测量仪通过采用共振频率分析的方法，直观的反映出种植体-骨结合强度，将种植体稳定性量化。测量时将感应器置于种植体上，即可无创的测量种植体的的稳定性。本研究中，种植体植入当天骨劈开组与Onaly植骨组ISQ值差异具有统计学差异，种植体植入后4个月后ISQ值无统计学差异。分析原因为骨劈开组由于颊侧骨树枝状骨折后稳定性下降，导致种植体初期稳定性下降，种植体植入4个月后，两组种植体均形成骨结合，ISQ值对比无明显差异。Milinkovic I[8]等学者在一项研究表明骨劈开技术并发症发生率为0.9%~26%，平均并发症发生率为6.8%。其中主要并发症为术中唇侧骨板意外骨折，通常原因为术区唇侧倒凹较大、缺牙间隙较小、操作暴力等因素造成。在本研究中，并发症发生率为16%，术中唇侧骨板骨折发生率为8%，与以往文献报道数据相近。骨劈开术中应操作轻

柔，低速备洞，植入种植体时用手扶住唇侧骨板，避免唇侧骨板发生骨折。Cordaro L[9]等学者研究结果显示：Onlay植骨术后并发症平均发生率为6.3%，主要并发症为术后创口裂开，分析原因多为缝合时软组织减张不足，本研究中Onlay植骨创口裂开率为28%，高于骨劈开组（20%），虽然两组差异并无统计学差异，但结果显示骨劈开组术后裂开几率低于Onlay植骨组。

自体骨中富含大量成骨细胞及生长因子，具有良好的骨引导性，同时骨量充足并具有良好的稳定性，因此一直作为骨移植材料的金标准[10]。但由于需要开辟第二术区，增加术后并发症发病几率，扩大了患者的术后不适反应。同时Onaly植骨后患者通常需要等待6~8个月后再行种植，延长了患者治疗周期。视觉模拟评估法VAS在临床上可以客观的反映出患者对某种治疗的满意度，此方法简单易行，相对比较客观，而且敏感。本研究作者通过视觉评估量表VAS的方式评估了患者术后反应，结果表明患者更易接受骨劈开术式。

4 结 论

在前牙美学区，骨劈开术与Onlay植骨技术均可取得满意临床效果，种植体成功率无明显差异，骨劈开组初期稳定性略低于Onlay植骨组，两组边缘不吸收无明显差异，从并发症发生率及患者术后反应考虑，骨劈开术式是患者更易接受的一种手术方式。

参考文献

1 Scipioni A, Bruschi GB, Calesini G. The edentulous ridge expansion technique: A five-year study. Int J Periodontics Restorative Dent, 1994, 14 : 451-9

2 Jensen SS, Terheyden H. Bone augmentation procedures in localized defects in the alveolar ridge: Clinical results with different bone grafts and bone-substitute materials. Int J Oral Maxillofac Implants. 2009, 24 : 218-236

3 Masahiro Yamada, Hiroshi Egusa. Current bone substitutes for implant dentistry. Journal of Prosthodontic Research.2017, 12 : 1-11

4 Bassetti MA, Bassetti RG, Bosshardt DD. The alveolar ridge splitting/expansion technique: A systematic review. Clin Oral Implants Res, 2016, 27 : 310-324

5 Buser D, Janner SF, Wittneben JG, et al. 10-year survival and success rates of 511 titanium implants with a sandblasted and acid-etched surface: A retrospective study in 303 partially edentulous patients. Clin Implant Dent Relat Res. 2012, 14 : 839-851

6 邱立新, 林野, 王兴. 骨劈开技术在上颌前牙种植外科中的应用. 中国口腔种植学杂志, 2006, 6(5): 67-69

7 Chiapasco M, Casentini P, Zaniboni M. Bone augmentation procedures in implant dentistry. Int J Oral Maxillofac Implants, 2009, 24 : 237-259

8 Milinkovic I, Cordaro L. Are there specific indications for the different alveolar bone augmentation procedures for implant placement? A systematic review. Int J Oral Maxillofac Surg, 2014, 43 : 606-625

9 Cordaro L, Terheyden H. Literature review. In: Cordaro L, Terheyden H, eds. Ridge Augmentation Procedures in Implant Patients: A Staged Approach. Berlin, Germany: Quintessence, 2014 : 9-12

10 Esposito M, Felice P, Worthington HV. Interventions for replacing missing teeth: augmentation procedures of the maxillary sinus. Cochrane Database Syst Rev. 2014, 13(5): CD008397

Bicon种植体在后牙即刻种植的临床应用研究

郭水根 岑 雯 王 轶 孟 展 黄江琴 张 越 魏洪武

【摘 要】**目的：**评价Bicon种植体应用于后牙即刻种植的短期临床疗效。**方法：**2015年1月～2015年8月，选择24例患者共31颗无急性炎症的磨牙，经微创拔牙后彻底清除炎性组织并同期植入Bicon种植体，种植体颈周植入自体骨，术后3～6个月完成冠修复，修复后追踪观察时间为18.6±4.3个月，通过临床、影像学检查以及患者满意度调查来评估Bicon种植体在即刻种植中的治疗效果。**结果：**31枚种植体在随访期间存留率为100%，修复后1年种植体近、远中边缘骨吸收分别为(0.32±0.41)mm与(0.28±0.34)mm，自修复完成至最后一次复查，全部正常行使功能，患者满意度较高。**结论：**Bicon种植体应用于后牙区即刻种植近期可获得良好的临床疗效。

【关键词】即刻种植；后牙区；Bicon种植体；存留率；边缘骨吸收

中图分类号：782.1 **文献标志码：**A **文章编号：**1007-3957(2018)02-66-5

Study on clinical application of Bicon dental implant in the immediate implantation of posterior teeth

GUO Shuigen, CEN Wen, WANG Yi, et al

The Fourth Affiliated Hospital of Nanchang University in Jiangxi Province, Nanchang 330003, Jiangxi Province, China

Abstract

Objective: The purpose of this study was to evaluate the short-term clinical outcomes of Bicon dental implants in the immediate implantation for posterior teeth. **Methods:** 24 patients(31 posterior teeth) with non-acute inflammation to be scheduled for immediate implant were selected to be treated with Bicon dental implants after minimally invasive extraction and removing inflammatory tissue from January, 2015 to August, 2015. Autologous bone was implanted around the neck of the implant. Prostheses were restored after 3 to 6 months. The follow-up time was 18.6±4.3 months after the repair. To evaluate the clinical effect of Bicon implants in immediate implantation through clinical and radiological perspectives as well as patient satisfaction surveys. **Results:** During the follow-up, the survival rate of implants was 100%. The mesio and distal marginal bone loss during the implant is respective(0.32±0.41)mm and(0.28±0.34)mm in a year after implantation. All dental implant were in normal function and patient satisfaction was very high. **Conclusion:** Bicon implants in the immediate implantation of posterior teeth could yield good clinical results in short term.

Key words: immediate implant, posterior teeth, Bicon implants, survival rate, marginal bone loss

在我国后牙缺失的病例发生的年龄早，发病率高，由于后牙是咀嚼的主要功能牙，后牙长期缺失常常直接危害身体健康，因此需要及时修复。与常规种植相比，即刻种植具有缩短疗程、减少手术次数、保存牙槽骨骨量等优点[1]，而被广泛地应用于临床。本研究采用Bicon植体在后牙区进行微创拔牙后的即刻种植，在观察期内获得了良好

作者单位：330003 江西 南昌 南昌大学第四附属医院。

通讯作者：魏洪武

基金项目：江西省教育厅科学技术研究项目（编号：GJJ160174）

疗效，现将做进一步分析，并探讨该植体的临床应用体会。

1 材料和方法

1.1 一般资料

2015年1月~2015年8月至南昌大学第四附属医院口腔科求治，因磨牙无法保留而拟行后牙区即刻种植的患者24例，其中女性患者15例，男性患者9例，年龄18~72岁，平均年龄约48岁。共植入植体31枚，其中上颌7枚，下颌24枚（表1）。纳入标准：①各种原因导致的磨牙无法保留而需拔除者；②患牙无急性炎症；③无严重的系统性疾病等种植手术禁忌证；④患者依从性好。

1.2 材料

Bicon种植系统（百康，美国）；可即邦医用胶原蛋白海绵（无锡贝迪生物工程有限公司）。

1.3 术前准备

常规口腔临床检查及术前必要的牙周治疗；拍摄CBCT评估判断种植区的情况，包括患牙的牙根、周围骨组织的情况、植入位点、植体型号等，初步制定出合理的治疗方案；术前常规行血常规、凝血功能、传染病四项等检查；患者或家属术前签署手术知情同意书。

1.4 手术步骤

1.4.1 拔除患牙：术前30min给予布洛芬缓释胶囊和地塞米松口服；术前复方氯己定漱口水漱口，患者仰卧位，消毒铺巾，阿替卡因局部浸润麻醉，采用微创方式拔除无法保留的患牙，尽可能保留患牙周围的骨组织，对有慢性炎症的，用刮匙彻底去净炎性肉芽组织，分离牙龈袖口处带有炎性组织的薄层肉芽组织，用生理盐水反复多次冲洗。

1.4.2 即刻种植术：根据拔牙窝的情况和术前的CBCT分析设计，先用先锋钻确定植入的方向和深度后依次用成形钻逐步扩大窝洞，收集备洞过程中的自体骨屑，植入Bicon种植体，种植体位于骨下至少2mm，并在种植体颈周填人自体骨屑。颊舌（腭）侧牙龈减张，用可即邦胶原蛋白海绵覆盖创面，缝合软组织。术后当天拍摄该牙的全景片。

1.4.3 术后护理：术后连续三天至医院护理手术创面，口服抗生素及漱口水含漱7天，1周后拆线。

1.4.4 上部结构修复：术后3～6个月行二期手术，安装愈合基台，拍摄全景片；2周后待牙龈成型后取硅橡胶种植体水平印模，灌制模型，设计和制作种植修复冠，试戴修复体，口外粘接冠，敲击就位，拍摄X线片。种植体完成上部结构修复后随访12~24个月。

1.5 观察指标

1.5.1 临床观察指标：观察种植后软组织的愈合情况；检查种植体有无出现松动或脱落；检查有无种植体周围炎发生。

1.5.2 牙槽骨测量：所有种植病例于手术后当天、上部结构修复当天、修复后一年拍摄全口曲面体层X线片，观察种植体骨结合情况及种植体边缘骨高度变化。

1.5.3 患者满意度调查：评价时，给每位患者1份100mm长的视觉模拟评分（visual analogue scale，VAS）量表，左端标注0，右端标注100，让患者根据自己对本次种植修复的满意度在线段上进行标注，分数越高即代表满意度越高。

2 结 果

2.1 种植体植入后基本情况

2例术后当天出现比较明显的术区疼痛不适，还伴有轻微面部软组织肿胀，口服抗生素和镇痛药后症状有缓解，愈合良好；1例术后3天创面血凝块脱落，植体冠部硅胶暴露，予以重新刮治后，使血液充盈创面，最终软组织愈合良好。

2.2 种植体存留率

31枚植体植入后骨结合良好，无植体松动或脱落等情况出现；定期复查植体X-ray片，种植体周围无明显的病理性骨吸收现象，骨质情况良好，所有患者顺利完成种植体上部结构的冠修复，植体存留率100%。

2.3 近远中骨吸收量

修复后一年种植体近、远中边缘骨高度变化分别为(0.32±0.41)mm与(0.28±0.34)mm（表2）。

2.4 患者满意度

行使功能6个月后，对患者进行满意度调查，总体满意度较高，占90分以上为83.3%，占85分以上为12.5%，占80分以上为4.2%(表3)。

表1 即刻种植基本信息

基本信息	总数（n=31）
拔牙原因	
龋坏/根管因素	11
牙周病	18
其他	2
植入位点	
上颌后牙	7
下颌后牙	24
植体型号	
Bicon 4.0mm*6.0mm	2
Bicon 4.0mm*8.0mm	3
Bicon 4.5mm*6.0mm	5
Bicon 4.5mm*8.0mm	4
Bicon 5.0mm*6.0mm	8
Bicon 5.0mm*8.0mm	4
Bicon 6.0mm*5.7mm	5

中国口腔种植学杂志2018年第23卷第2期

表2 修复一年后种植体近远中边缘骨吸收值（*x*±*s*,*mm*）

种植体数	近中	远中
31	0.32±0.41	0.28±0.34

表3 患者满意度结果

分值	人数	百分比(%)
≥90	20	83.3
≥85	3	12.5
≥80	1	4.2

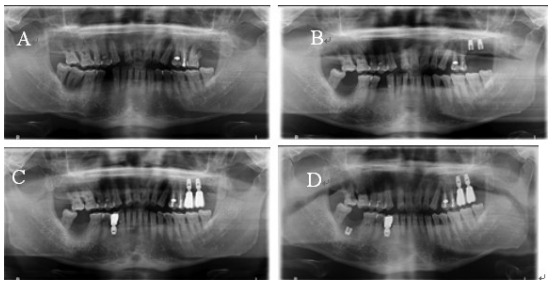

A：26牙周炎；B：26即刻种植；C：26修复完成时；D：26修复一年后。

图1 典型病例X-ray

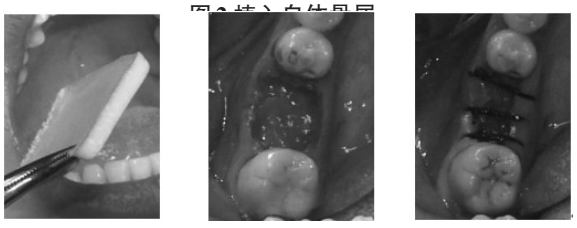

图3 可即绑覆盖创面

3 讨 论

3.1 存留率

有文献指出在严格选择适应症、合理的修复设计、精确的外科操作下，即刻种植的成功率可达92%~99%，与延期种植的成功率相差无几[2]。本研究观察时间为12~24个月，平均观察时间为18个月，31枚Bicon种植体获得了100%的存留率。

Bicon种植体在后牙区的即刻种植中获得较高的短期存留率，可能与以下几点有关：（1）局部炎症处理有文献报道[3~5]，通过使用抗菌药物和微创拔牙术，在可控制范围内的慢性炎症的拔牙窝内同期植入种植体，即刻种植可以获得较高的成功率。纳入本研究中的31颗患牙有慢性根尖周炎，均在术中采用微创拔牙以尽可能保留剩余牙槽骨，以及尽量彻底清除拔牙窝内的炎性肉芽坏死组织和大量生理盐水冲洗以降低细菌感染的风险。（2）植体的外形 Bicon种植体的鳍式设计与同尺寸的螺丝型种植体相比，其表面积增大了至少30%，并且能在种植体的鳍之间即发性地形成成熟的哈佛氏骨，不仅增大骨结合的表面积，还提高了骨结合的强度。（3）骨下种植 Urdeneta和Lombardo G[6,7]的研究结果证实短种植体的深部植入更容易诱导骨再生，其骨结合能力优于长种植体。本研究中Bicon种植体采用骨平面下植入（骨下≥2mm），并在种植体颈周填入自体骨屑，有利于在无干扰的条件下进行良好的骨结合。

3.2 近远中骨吸收

种植修复成功的基础是种植体周围骨组织的稳定，因此边缘骨水平和骨吸收量是衡量种植体成功与否的重要指标。palattella等人2年的随访研究[8]中实验组16名患者接受了即刻种植，对照组接受了延期种植，他们没有发现试验组和对照组的边缘骨丢失有统计学上的显著差异。其他研究报告了类似的结果[9,10]。Draenert 等[11]1~3年回顾性研究中，共247枚Bicon种植体，结果显示平均牙槽骨吸收量为0.6-0.7mm。本研究在种植修复完成后1年内出现了边缘骨吸收，近远中边缘骨吸收分别为(0.32±0.41)mm与(0.28±0.34)mm，均值小于1mm，说明本研究中Bicon种植体颈部骨组织较稳定，没有出现明显的病理性骨吸收。我们推测研究结果与Bicon种植体-基台结构有关，其1.5°的自锁锥度连接方式和平台转换达到了完全的细菌封闭作用，有效防止微渗漏，避免骨吸收，同时其独特的斜肩式设计有助于维持植体颈周牙槽嵴的高度，不仅提供了更大的骨生长空间，还有利于提供充足的牙乳头的增长空间，获得良好的美学效果。

3.3 患者满意度

随着当代口腔种植理念的更新，种植修复技术正朝着简单、快速和微创的方向发展，这也符

合广大患者的种植需求。本研究结果展示了患者较高的满意度，这在很大程度上得益于Bicon短种植体的选择，后牙区由于受到上颌窦和下颌神经管的解剖限制，当可用骨高度<10mm时，限制了常规种植体的植入，但Bicon短种植体可以扩大种植适应症的范围，避免重要解剖结构的损伤，降低手术的风险性；尽可能避免骨增量手术，减少了手术创伤和减轻了患者的经济负担。正因为本研究中对患者应用Bicon种植体，达到了上述微创经济的优点，同时种植冠实现了良好的咀嚼功能，最终体现了良好的满意度。

3.4 Bicon植体应用于后牙区即刻种植的技术特点

3.41 深部植入和骨缺损间隙的处理

即刻种植术采用的种植体大小及形状与拔牙窝常不吻合，在种植体周围往往存在间隙，不能与周围骨及组织紧密接触，出现种植体初期稳定性差，而影响种植成功率[12]。为了尽量获得较高的种植体初期稳定性，可以采取深部植入的方式以获得植体根部的固位，所有植体均置于骨下≥2mm，尽量选用大直径的植体，来填满拔牙窝以减少骨缺损间隙，选择在种植体颈周植入备洞过程中保留的自体骨屑(图2)，因为自体骨有一定的骨引导和骨诱导作用，没有抗原性，且在备洞过程中获取而不增加患者额外费用及痛苦，方法简便，本研究最终结果显示并未影响植体的一期愈合，在二期手术时发现种植体颈部上方均有不同程度的骨生长，功能负载后植体周围骨稳定。

3.42 软组织创口关闭

后牙区的即刻种植中，拔牙创口往往较大不易关闭，而通过大范围翻瓣减张的方式将破坏颊侧牙槽骨粘骨膜的血供，可能引起牙槽骨吸收，同时造成的创伤较大，易引起严重的术后肿胀反应。本研究中一些软组织缺损较多的病例采用可即邦胶原蛋白海绵来覆盖大的创面(图3)，不仅促进软组织的愈合，还兼具有保护膜的功能，对细菌的入侵起到一定的屏障作用，在复查期间，创面愈合良好，未发现感染。此外，一些小缺损利用血凝块遮盖创面(图3)，未发现植体骨结合失败等并发症，但其中1例术后3天创面血凝块脱落，这可能与该患者术后用力漱口有关，其余病例均获得了软组织的愈合。

综上所述，在选择好适应症，掌握外科植入特点，加强临床精细技术的前提下，Bicon种植体在后牙区的即刻种植可以获得良好的临床疗效，能有效维持牙槽骨的稳定。在即刻种植时，可通过应用短种植体，简化种植手术，减少并发症和减轻患者的经济负担。但本研究样本量较少，随访时间短，还需要进一步进行远期临床观察及相关临床问题的研究。

参考文献

1 Koh R U, Rudek IWang H L. Immediate implant placement: positives and negatives[J]. Implant Dentistry, 2010, 19(2): 98

2 Block M S, Kent J N. Placement of endosseous implants into tooth extraction sites.[J]. Journal of Oral & Maxillofacial Surgery Official Journal of the American Association of Oral & Maxillofacial Surgeons, 1991, 49(12): 1269-76

3 Becker W, Dahlin C, Lekholm U, et al. Five-year evaluation of implants placed at extraction and with dehiscences and fenestration defects augmented with ePTFE membranes: results from a prospective multicenter study[J]. Clin Implant Dent Relat Res, 1999, 1(1): 27-32

4 Blus C, Szmuklermoncler S, Khoury P, et al. Immediate implants placed in infected and noninfected sites after atraumatic tooth extraction and placement with ultrasonic bone surgery [J]. Clinical Implant Dentistry & Related Research, 2015, 1(S1): 287-97

5 Durnovo E A, Klochkov A S, Kazakov A V. [Immediate implantation after extraction of teeth with chronic apical periodontitis[J]. Stomatologiia, 2013, 92(3): 88-92

6 Urdaneta R A, Daher S, Lery J, et al. Factors associated with crestal bone gain on single-tooth locking-taper implants: the effect of nonsteroidal anti-inflammatory drugs.[J]. International Journal of Oral & Maxillofacial Implants, 2011, 26(5): 1063

7 Lombardo G, Corrocher G, Pighi J, et al. The impact of subcrestal placement on short locking-taper implants placed in posterior maxilla and mandible: a retrospective evaluation on hard and soft tissues stability after 2 years of loading[J]. Minerva Stomatologica, 2014, 63(63): 391-402

8 Palattella P, Torsello F L. Two-year prospective clinical comparison of immediate replacement vs. immediate restora-
t
i

(下转第77页)

中国口腔种植学杂志2018年第23卷第2期

钛锆小直径种植体在双尖牙区即刻种植中的应用

戴俊峰　薛丽燕　　刘婉琦

【摘　要】**目的：**探讨钛锆小直径种植体在双尖牙区即刻种植的应用。**方法：**选择2015年6月到2017年3月来就诊的40名患者，采用即拔即种方法共46枚种植体，其中应用钛锆小直径种植体22枚，常规种植体24枚，应用钛锆小直径的设为实验组，常规种植体设为对照组，比较两组负重1年的存留率；负重时间；种植体近远中及颊舌向骨量变化。数据用PASW statistic 18.0软件进行统计学分析。**结果：**两组负重1年存留率为100%；实验组平均负重时间明显短于对照组；两组骨吸收量比较有显著性差异。**结论：**钛锆小直径种植体在双尖牙区即刻种植的效果优于常规直径植体。

【关键词】双尖牙区；钛锆种植体；小直径；稳定性

中图分类号：782.1　　**文献标志码：**A　　**文章编号：**1007-3957(2018)02-70-3

The application of small-diameter titanium-zirconium implant in immediate implantation in bicuspid area

DAI Junfeng, XUE Liyan, LIU Wanqi

Stomatology Hospital of Dalian, 116000, Liaoning Province, China

Abstract

Objective: To investigate the application of titanium-zirconium small diameter implant in immediate implantation in the bicuspid area. **Method**: 46 implants of 40 patients from June 2015 to March 2017, were randomly divided into two groups, 22 titanium-zirconium small diameter implants were applicated as the experimental group, 24 conventional implants were applicated as the control group. The changes of bones mass were observed, the load time, the success rate of dental implants were compared. Data using PASW 18.0 statistic software for statistical analysis. **Results:** The retention rate of the two groups was 100% in 1 years. The average loading time in the experimental group was significantly shorter than that in the control group, and there was significant difference in bone resorption between the two groups. **Conclusion**: The effect of immediate implantation of titanium-zirconium small diameter implant in bicuspid area is better than that of conventional diameter implant.

Key words: bicuspid area, titanium-zirconium implant, small-diameter, stability

双尖牙区是比较特殊的区域，有一定的美学需求，又要负担较大咬合力，同时间隙较窄。对于无法保留的双尖牙可以即拔即种，但种植体与邻近天然牙间骨量要求最少1mm，双尖牙区因牙根多为扁根，间隙较小，再伴有邻牙倾斜的，植入常规直径植体往往骨量不足，引起邻间隙和唇侧骨吸收。窄径植体（直径<3.5mm）是理想选择，但因为后牙区咬合力大，窄径种植体容易因机械疲劳而断裂[1]。本文应用士卓曼的钛锆合金3.3mm直径种植体，在双尖牙区进行即拔即种取得满意的临床效果。

1　材料和方法

1.1　病例资料

选择2015年6月到2017年3月来就诊的40名患者，采用即拔即种方法共46枚种植体，其中应用钛锆窄径种植体22枚，常规直径（直径4.1mm）种植体24枚，应用钛锆窄

作者单位：116000 大连市口腔医院。

径的设为实验组，常规种植体设为对照组，比较两组负重时间；负重1年的存留率；种植体近远中骨量变化。数据用PASW statistic 18.0软件进行统计学分析。纳入标准：全身情况良好，邻牙及对侧同名牙无严重的牙体或牙周疾患。

1.2 方法

对不能保留的双尖牙，进行微创拔除，搔刮干净牙槽窝，对于有慢性根尖炎的牙槽窝刮净之后进行双氧水和盐水冲洗；然后常规定点制备种植窝，种植体尽量靠腭侧或舌侧植入，种植体与颊侧骨壁及周围骨壁间的间隙植入Bio-oss骨粉，盖Bio-gide胶原膜，减张缝合创口。将植入钛锆植体的患者设为实验组，共植入22枚植体；将植入常规植体的患者设为对照组，共植入24枚植体。钛锆种植体按8周进行负重，常规植体按12周负重。修复后12个月复查，拍平行投照X光片，检查记录近远中骨吸收情况及颊舌向骨宽度变化情况。结果用PAWS18.0软件进行分析。

2 结 果

表1 负重1年两组存留率

	颗数	1年存留	存留率（%）
实验组	22	22	100
对照组	24	24	100

注：两组间比较P>0.05

表2 负重1年种植体周围骨吸收量相关指标

	近中	远中	颊舌向
实验组	0.48±0.07	0.56±0.07	0.88±0.09
对照组	0.73±0.08	0.71±0.14	1.04±0.09
t	0.08	−4.832	−6.164
P	0.000	0.000	0.000

两组负重1年存留率均为100%，两组无差异；负重时间实验组明显早于常规组（早4周），骨吸收等种植体周围组织情况两组有显著性差异（P<0.01）。

3 讨 论

即刻种植的优点较多，比如缩短修复周期，较早恢复功能，能够较好保存住骨弓轮廓，有利于美学及功能修复[2]。但即拔即种也有不利因素，牙槽窝的形态与种植体形态不匹配，导致种植体与骨之间存在大小不等的间隙，不利于种植体初期稳定性。本文在种植体与牙槽窝骨壁间植入骨粉，采用的Bio-oss骨粉是小牛骨来源骨粉，属于低替代率材料，能够起到维持空间的作用，另外能诱导、快速成骨。加盖胶原膜，能够最大限度的成骨[3]。结果显示小直径植体周围骨吸收小于常规直径，这可能和植入骨粉量多少有关系，小直径植体周围植骨量大，能更多保存骨宽度。为了保持种植体周围骨稳定，种植体与天然牙间要保持1mm以上的间距，双尖牙因牙根扁，间隙小，这种情况下适合选择直径小于3.5mm的种植体。小直径纯钛植体因壁薄，无法承担双尖牙区的咬合力。但钛锆合金的种植体因其成分变化而强度增加，满足这一临床需要[1]。本文中选取的病例均为双尖牙区，间隙均小于等于6mm，均不适合小直径纯钛种植体植入修复。因此，本文选择的是钛锆合金小直径种植体（直径3.3mm）进行种植并修复。经过一年多的临床观察，认为其机械强度完全满足临床需要。另外，因其具有亲水性表面，骨结合能力增强，能够迅速吸附血液中的胶原蛋白，加快骨结合，其愈合期大大缩短（约4周），对于即刻拔牙即刻种植是理想的选择。另外对于植入最终扭矩大于35N.m的病例，我们还做了即刻修复（不负重），效果也是理想的。

钛锆合金小直径植体其含锆比例大约为（13%～17%)，其强度增加1.4～1.6倍[1]。士卓曼的钛锆3.3mm直径种植体在机械强度上等效4.1mm直径种植体的强度，完全可以用在双尖牙区。另外其亲水表面加速骨结合过程，对于即刻种植是理想的选择。本文中实验组种植体近远中骨吸收量明显少于对照组实验组基本保持在0.5mm左右，对照组保持在0.7mm左右，这与间隙保持足够距离有关，也与材料亲水性有关，结果与国外学者研究相似[4,5]。

双尖牙区因牙尖斜度大，咬合力较大，容易劈裂，特别是进行过根管治疗的。即刻拔牙即刻种是解决其缺失的有效办法，钛锆小直径种植体有效的解决了该区域间隙小咬合力大的问题，并能缩短骨结合时间。本文观察时间较短，其成功率和种植体周围软硬组织稳定性与国外研究结果一致[6,7]，但远期效果仍需继续随访。

4 结 论

钛锆小直径种植体在双尖牙区即刻种植的效果优于常规直径植体。

中国口腔种植学杂志2018年第23卷第2期

参考文献

1 Bernhard N，Berner S，De Wild M，et a1.The binary TiZr alloy-A newly developed Ti alloy for use in dental implants[J].Forum Implantol，2009，5：30-39

2 张艳靖, 王柏翔, 刘小利, 等. 即刻种植和延期种植对种植体周围软组织影响的对比研究[J]. 实用口腔医学杂志, 2013, 29(04): 500-503

3 12-month intravascular ultrasound observations from BiOSS(r) first-in-man studies. Robert J. Gil, Jacek Bil, Ricardo A. Costa, Katarzyna E. Gil, Dobrin VassilievThe International Journal of Cardiovascular Imaging, 2016, Vol.32 (9), pp.1339-1347

4 A1-Nawas B，Bragger U，Meijer HJ，et a1. A double-blind randomized controlled trial(RCT)of titanium-13 zirconium versus titanium grade IV small-diameter bone level implants in edentulous mandibles-Results from a 1-year observation period [J]. Clin Implant Dent Relat Res，2012，14(6)：896-904

5 Al-Nawas B, Bragger U, Meijer HJ, et al. A double-blind randomized controlledtrial(RCT)of Titanium-13Zirconium versus Titanium Grade IV small-diameter bone level implants in edentulous mandibles-results from a 1-year observation period. Clin Implant Dent Relat Res. 2012, 14 : 896-904

6 Romeo E, Lops D, Amorfini L, et al.Clinical and radiographic evaluation of small-diameter(3.3-mm)implants followed for 1-7 years: A longitudinal study. Clin Oral Implants Res. 2006, 17 : 139-148

7 Benic GI, Gallucci GO, Mokti M, et al. Titanium-zirconium narrow-diameter versus titanium regular-diameter implants for anterior and premolar single crowns:1-year results of a randomized controlled clinical study. J Clin Periodontol, 2013, 40 : 1052-1061

《中国口腔种植学杂志》征稿启事

《中国口腔种植学杂志》1995年经国家科学技术委员会批准创办，获正式国内统一刊号（CN10-1535/R），国际标准号ISSN1007-3957。本杂志是全国公开发行的中国种植界的主导刊物，由国家卫生和计划生育委员会主管，中华口腔医学会主办，卫生部口腔种植科技中心协办，1996年4月创刊（季刊），在国内、外公开发行。由我国资深的医学专家、知名学者执编，审稿严慎，期刊具有较高的实用性、指导性和权威性。

征稿要求：来稿最好用Office软件录入保存为Word文档，用电子邮件的“附件”投寄。若不能用电子邮件投稿，可用微机打印稿投寄，来稿若用手写，请勿潦草，用工整楷体字，尤其姓名、地址不能潦草。

征稿范围：口腔种植界及相关行业的专家学者；临床医师、各地、各级、各类院校教师及在校学生。

稿件处理：本刊处理稿件及时，在收稿一周内会向作者发送邮件回执。未收到回执，请即来电查询。编辑部对来稿有删修权，不同意删修的稿件务须来函声明。

投稿信箱：cdicchina@163.com

联系电话：028-85108211

传　　真：028-85555787

联 系 人：吴英

CGF联合Bio-oss骨粉在拔牙窝保存术中的应用

夏舟斌　任 静　周 甜　陈加祥　尹志华　苏亦豪

【摘　要】**目的：**评价CGF联合Bio-oss骨粉在拔牙窝保存术中的作用。**方法：**收集20位下颌磨牙拔牙患者作为拔牙窝保存术病例，采用锥形束计算机断层扫描（CBCT）技术，测量拔牙前及拔牙后植入CGF联合Bio-oss骨粉6个月后牙槽骨的高度、宽度和密度。**结果：**拔牙前和拔牙后6个月比较，牙槽骨高度差异无统计学意义（Z=-1.475，P>0.05），宽度差异具有统计学意义（Z=-3.716，P<0.05），密度差异无统计学意义（Z=-1.195，P=0.23）；拔牙后植入CGF联合Bio-oss骨粉6个月后牙槽骨高度和宽度吸收率比文献统计吸收率平均值低。**结论：**CGF联合Bio-oss骨粉在拔牙窝保存术中能有效维持牙槽骨的高度和宽度，同时较快促进牙槽骨的生成。

【关键词】CGF；Bio-oss骨粉；拔牙窝保存；CBCT

中图分类号：782.13　　**文献标志码：**A　　**文章编号：**1007-3957(2018)02-73-5

CGF combined with Bio-oss in the preservation of tooth extraction socket

XIA　Zhoubin, REN Jing, ZHOU Tian, et al

The First Hospital of Kunming，*Kunming* 650224，*Yunnan Provine, China*

Abstract

Objective: To evaluate the role of CGF combined with Bio-oss in the preservation of tooth extraction socket. **Methods:** A total of 20 mandibular molar extraction patients were collected as the case of the tooth extraction socket in this study. The cone-beam computed tomography (CBCT) technique was used to measure the bone height, width, and density from CGF combined with Bio-oss 6 months before and after extraction. **Results**: There was no statistical significant difference in alveolar bone height between pre-extraction and post-extraction (P>0.05). The width had significant difference (P<0.05). There was no statistical difference in density(P>0.05). After 6 months of implantation of CGF combined with Bio-oss bone meal, alveolar bone height and width absorption rate was lower than the average of the literature. **Conclusion**: CGF combined with Bio-oss bone powder can effectively maintain the height and width of alveolar bone in the extraction site of tooth extraction, and accelerate the generation of alveolar bone more quickly.

Key words: CGF, Bio-oss bone powder, preservation socket for extraction tooth, CBCT

拔牙后，牙槽骨的吸收速度大于新生速度。Tan等研究发现，拔牙后6个月内牙槽骨水平向吸收3.8mm，相当于牙槽骨吸收29%~63%，垂直向吸收1.2mm，相当于牙槽骨吸收11%~22%[1,2]。拔牙后牙槽骨的吸收易导致种植区骨量不足，从而增加了种植修复的难度。为保证足够骨量利于种植修复，拔牙窝的保存成为了近年来学界的研究热点。研究表明，拔牙窝位点保存术可有效减少骨量的吸收，维持牙槽骨的高度和宽度。

CGF是新一代血浆提取物，能有效缩短术区成骨时间，提高成骨质量，促进骨组织的愈合，原因在于其内含有大量生长因子，如血小板源生长因子（platelet-derived growth factor，PDGF），骨形成蛋白（bone morphogenetic proteins，BMPS）和成纤维细胞生长因子(fibroblast growth factor，FGF)。

作者单位：650224　云南 昆明　昆明市第一人民医院甘美医院口腔科。

通讯作者：曹良菊

中国口腔种植学杂志2018年第23卷第2期

本实验旨在通过探讨CGF联合Bio-oss骨粉用于拔牙窝的保存，利用Bio-oss骨粉维持成骨空间，CGF促进骨细胞形成的功能，为拔牙窝保存术提供一定的临床依据。

1 对象和方法

1.1 临床资料

病例收集2015年至今，来昆明市第一人民医院甘美医院口腔科就诊，因无法保留而须拔除磨牙且行种植修复的病人20例，所有患者行种植修复前对其血压、血糖进行监测，并签署手术知情同意书。所有拔牙、CGF制备及拔牙位点操作均由第一作者完成。

1.2 材料与设备

甘美医院口腔科种植术患者血液；离心机 意大利Silfraelent塞法登特公司；真空采血管 Greiner Bio-one GmbH；缝针缝线 ETHICON；Bio-oss骨粉 瑞士盖氏制药有限公司；Kavo 3D eXam CBCT 卡瓦盛邦牙科医疗器械有限公司；手术器械 甘美医院口腔科

1.3 方法

1.3.1 CGF的制作：首先采集10ml患者的静脉血，注入试管中，注满后勿摇动，立即放入离心机的转筒中。设定制备CGF程序，旋转12分钟后，可见试管中分为三层（最上层为血清，中间为纤维蛋白层，底层为红细胞及血小板），留取纤维蛋白层及底层的红细胞层，并存储在稀释的抗菌溶液中备用。



图1 CGF离心制备

1.3.2 微创拔牙：用高速涡轮机分根，微创拔牙挺拔除患牙，最大限度的保证牙槽骨壁的完整性，搔刮拔牙窝，清除

图2 拔牙前　　**图3 拔牙窝清创后**

1.3.3 拔牙窝位点保存：将CGF剪碎与Bio-oss骨粉混合后植满拔牙窝，再将另一块CGF压成膜覆盖住拔牙创口，且压

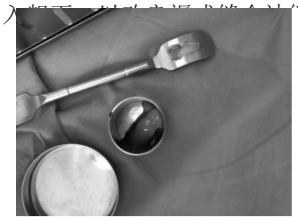

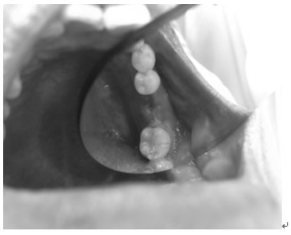

图8 严密缝合创口　　**图9 术后3天创口愈合良好**

1.4 测量方法

术前和术后6个月分别进行CBCT扫描，测量术前和术后6个月拔牙窝牙槽骨高度、宽度和密度，比较术前术后牙槽骨的变化。所有病例测量均由一人完成，且每个位点重复测量三次取平均值。

1.4.1 牙槽骨高度：参考线：以下颌两侧颏孔连线作基线，基线上颊舌侧骨板连线作参考线。

测量位点：以参考线颊舌侧点作测量起点，测量颊舌侧牙槽骨最高点至参考线的垂直距离，即牙槽骨高度。（如图10-12）

a. 拔牙前：测出参考线长度（蓝色线条）及颊舌侧牙槽骨高度（红色、绿色线条）。

b. 拔牙后植入Bio-oss和CGF 6个月：参考线与拔牙前参考线相同，以参考线为基准，测出颊舌侧牙槽骨高度。

通过拔牙前后颊舌侧牙槽骨高度差值判断拔牙前后牙槽骨高度的变化。

（注：蓝色线条即基线上颊舌侧骨板连线，其长度恒定；红

线即拔牙前 舌侧牙槽骨高度。）

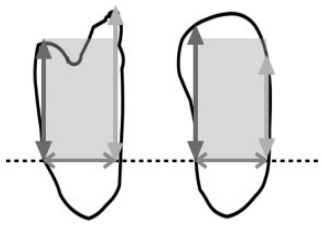

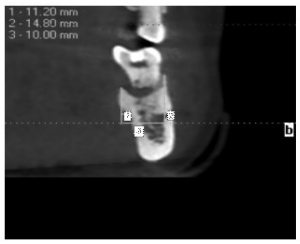

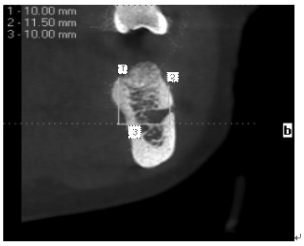

图11 拔牙前　　图12 拔牙后6月

（注：1表示颊侧骨板高度，2表示舌侧骨板高度，3表示参考线）

1.4.2 牙槽骨宽度

参考线：下牙槽神经管至牙槽窝中点的连线。

测量位点：拔牙窝中点至两侧牙槽骨的宽度。（如图13-15）

c. 拔牙前：测出参考线及测量位点长度。

d. 拔牙后植入Bio-oss和CGF 6个月：由于拔牙创愈合后拔牙窝中点无法确认，因此以拔牙前测量的参考线长度为基准线，测量出参考线对应牙槽骨的宽度。

通过拔牙前 拔牙前后牙槽骨宽度的变化。

（注：红色线条即 拔牙前牙槽骨的宽度；蓝色线条即拔

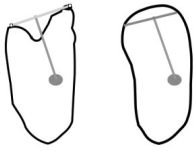

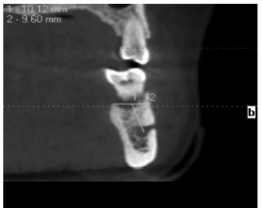

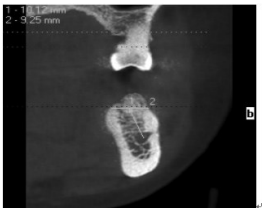

图14 拔牙前　　图15 拔牙后6月

（注：1表示下牙槽神经管至牙槽窝中点的连线；2表示牙槽骨宽度）

1.4.3 牙槽骨密度：Hu值

骨密度：单位骨体积或面积的平均骨矿物质含量，是反应骨量的重

在植骨 的区域，分别测量Hu值。 骨密度差距大；差值小 差距小（如图16）

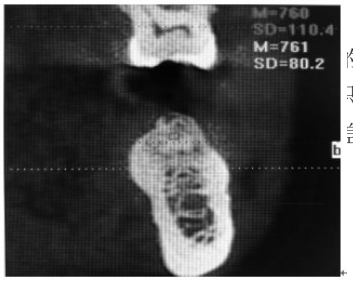

图16 植骨区和正常骨组织区骨密度

1.5　统计学分析

术前、术后牙槽骨高度、宽度和密度均不服从正态分布，故采用中位数和四分位数间距进行统计描述，术前术后的比较利用配对设计资料的符号秩和检验（Wilcoxon符号秩和检验）进行统计推断，检验水准定义为0.05。

2　结　果

拔牙后植入CGF与Bio-oss骨粉混合物后6个月前后对比：

2.1　术前牙槽骨高度M=8.81；术后牙槽骨高度M=8.85，术前术后牙槽骨高度比较差异无统计学意义（Z=-1.475，P=0.140），说明拔牙窝内植入CGF联合Bio-oss骨粉，可较好维持牙槽骨高度。

2.2　术前牙槽骨宽度M=8.78；术后牙槽骨高度M=8.35，术前术后牙槽骨宽度比较，差异具有统计学意义（Z=-3.716，P<0.05）。术后植骨区宽度减少，说明拔牙窝内植入CGF联合Bio-oss骨粉，对牙槽骨宽度维持相对较差。

2.3　植骨区牙槽骨密度M=848.5；非植骨区牙槽骨密度M=859.83，植骨区和非植骨区牙槽骨密度比较差异无统计学意义（Z=-1.195，P=0.232），说明拔牙窝内植入CGF联合Bio-oss骨粉后，牙槽骨成

中国口腔种植学杂志2018年第23卷第2期

骨效果明显，正常骨组织与植骨区骨密度接近。

2.4 CBCT显示术区有明显的骨小梁形成，植骨区与正常骨组织区对比骨密度接近，创口愈合良好。

3 讨 论

拔牙后，牙槽骨吸收速度大于新生速度。研究表明，拔牙后3至6个月内牙槽骨吸收最活跃，至6个月时，存在约40%牙槽嵴高度和60%牙槽嵴宽度的丧失[3]，唇颊侧骨质流失速度大于舌侧[4]。在牙槽骨吸收的同时牙龈萎缩塌陷，影响唇颊侧丰满度，对缺牙修复造成很大困难，影响种植成功率。在针对骨量不足患者的临床实践中，移植材料常包括自体骨、同种异体骨、异种异体骨和人工骨等[5-8]。自体骨被广泛认为是最佳植骨材料，但其来源有限，对供区创伤大，患者可能存在较大术后反应。Bio-oss骨粉为小牛骨，属异种骨移植材料，在骨增量手术中应用较广泛。其结构呈多孔状，孔隙率为65%，对成骨细胞有支架作用，可维持或增加成骨空间。但Bio-oss无骨诱导性，仅起骨引导作用，与骨面直接接触的部位首先引导形成新骨，外围无直接接触部位在术后一年才可见新生骨完全接近正常骨组织，成骨时间长[9]。本研究结果表明，采用CGF联合Bio-oss骨粉进行拔牙窝保存，不仅维持了牙槽骨的高度，同时加快了牙槽骨的形成。

本次研究采用CGF联合Bio-oss骨粉，发现3-4例病例在术后仅3天创口缝线自然脱落，创口愈合良好。可表明CGF具有快速促进软组织生长的功能。

本研究中Bio-oss骨粉与CGF的联合应用，在Bio-oss骨粉发挥支架作用的同时，CGF内各种生长因子能促进骨组织再生，缩短成骨时间，从而达到维持牙槽骨高度的作用[10]。CGF中的生长因子包括：血小板衍生生长因子(PDGF)、骨形成蛋白(BMPs)、血管内皮生长因子(VEGF)、表皮生长因子(EGF)、类胰岛素生长因子 (IGF)、成纤维细胞生长因子（FGF）以及转移生长因子-β(TGF-β)等[11]。PDGF可促进结缔组织的修复和再生；BMPs合成胶原，促进骨基质的形成，形成钙化的骨组织；VEGF增强血管通透性；EGF促进纤维组织形成；IGF调节细胞的生长、发育和代谢；FGF诱导骨再生；-β(TGF-β) 促使伤口处的成骨细胞聚集。除各种生长因子，CGF中还含有丰富的纤维蛋白，加速了组织的生长和愈合能力，有利于所有再生组织的恢复[12]。此外，本研究用CGF膜完全覆盖创口，不仅提供了组织愈合的空间，同时由于其内富含的大量浓缩生长因子，还能极大程度促进软组织的愈合能力及愈合时间。

本研究通过测量比较拔牙前和拔牙后植入Bio-oss骨粉联合CGF 6个月后颊舌侧牙槽骨高度，宽度及植入6个月后植骨区和正常骨组织密度的变化，对比说明植骨前后牙槽骨的改变。结果显示植骨前后牙槽骨高度及密度无明显变化，植骨后牙槽骨宽度降低，说明Bio-oss骨粉和CGF联合应用，对拔牙窝内牙槽组织的再生有明显的促进作用，且再生所需时间短；植骨后术区拔牙窝愈合良好；CBCT显示术区可见明显的骨小梁形成。

植骨后牙槽骨宽度降低的原因仍有待进一步研究。Bio-oss骨粉降解吸收慢，研究表明，一年后行骨组织切片仍可见Bio-oss颗粒存在[13]。同时，常用Bio-oss骨粉颗粒直径为1-2mm和0.25-1mm两类，大颗粒骨粉构成骨空间大，而小颗粒骨粉构成骨密度大，但两者间具体差别，以及Bio-oss骨粉和CGF的混合比例、两种混合物植入拔牙窝的松紧度等因素对拔牙窝保存是否存在影响亦有待进一步研究。

参考文献

1 Tan WL, Wong TLT, Wong MCM, Lang NP. A systematic review of post- extractional alveolar hard and soft tissue dimensional changes in humans[J]. Clinical Oral Implants Research，2012, 23 : 1-21

2 Calasans-Maia M, Resende R, Fernandes G, Calasans-Maia J, Alves A, Granjeiro J. A randomized controlled clinical trial to evaluate a new xenograft for alveolar socket preservation[J]. Clinical Oral Implant Research，2013, 25 : 1125-30

3 Lekovic V. Camarg PM, Klokkevold PR, et al.Preservation of alveolar bone in extraction sockets using bioresorbable membranes.J Periodontal,1998, 69(9): 1044-1049

4 Kumasaka A，Iikubo M，Nishioka T，et al. Insulin-Like Growth Factor I Inhibits Alveolar Bone Loss Following Tooth Extraction in Rats[J]. Clinical Implant Dentistry & Related Research，2016 , 17(6): 1174-1179

5 Maria TML, Cesar CR. Maxillary sinus reconstruction with Calvariun bone grafts and Endosseous implant[J]. J Oral Maxillofac Surg, 2004, 62(3):344-347

6 Andreana S，Comelini R，Edsberg L，et al. Maxillary sinus elevation for implant placement using Calcium Sulfate with and without DFDBA ： six cases[J]. Implant Dentistry, 2004, 13(3): 270-277

7 Mazor Z, Peleg M, Garg AK, et al. Platelet-rich plasma for bone graft enhancement insinu floor augmentation with simultaneous implant placement: patient serious study [J]. Implant Dent, 2004, 13(1): 65-72

8 John HD, Wenz B. Histomorphometic analysis of natural bone mineral for maxillary sinus augmentation[J]. J Oral Maxillofac Implants, 2004, 19(2): 197-207

9 张智勇，张晓. Bio-oss骨粉单独应用于上颌窦提升的临床效果评价[J]. 中国口腔种植学杂志，2012，17（4）：158-160

10 Honda H, Tamai N ,Naka N, et al. Bone tissue engineering with bone marrow-derived stromal cells integrated with concentrated growth factor in Rattus norvegicus ,calvaria defect model[J]. J Artific Organ, 2013,16(3): 305-315

11 Fennins LF. Stoelinga PJ. Jansen JA，Mandibular reconstruction: a clinical and radiograpgic animal study on the use of autogenous scaffolds and platelet-rich plasma[J]. Int J Oral Maxillofac Surg, 2002, 31(3): 281-286

12 Sohn DS, Heo JU，Kwak DH，et al. Bone regeneration in the maxillary sinus using an autologous fibrin-rich block with concentrated growth factors alone[J]. Implant Dent,2011,20 (3): 389-395

13 MGAraujo，DCarmagnola，TBerglundh, et al. Orthodontic movement in bone defects augmented with Bio-Oss. An experimental study in dogs [J]. Journal of Clinical Periodontology, 2001, 28(1): 73-80

(上接第69页)

on of single tooth in the esthetic zone[J]. Clinical Oral Implants Research, 2008, 19(11): 1148-1153

9 Jordi Ortega-Martínez, Tania Pérez-Pascual, Santiago Mareque-Bueno, et al. Immediate implants following tooth extraction. A systematic review[J]. Medicina Oral, Patología Oral Cirugía Bucal, 2012, 17(2): e251

10 Lindeboom J A H, Yang T, Kroon F H M. Immediate placement of implants in periapical infected sites: A prospective randomized study in 50 patients[J]. Oral Surgery Oral Medicine Oral Pathology Oral Radiology & Endodontics, 2006, 101(6): 705

11 Draenert F G, Sagheb K, Baumgardt K, et al. Retrospective analysis of survival rates and marginal bone loss on short implants in the mandible[J]. Clinical Oral Implants Research, 2012, 23(9): 1063

12 Monteiro D R, Silva E V F, Pellizzer E P, et al. Posterior partially edentulous jaws, planning a rehabilitation with dental implants[J]. World J Clin Cases, 2015, 3(1): 65-76

中国口腔种植学杂志2018年第23卷第2期

美学区单牙缺失窄间隙的种植修复一例

王丽君　董 鑫　赵昕霞　　程 静

【摘　要】**目的：**探讨上颌美学区单牙缺失窄间隙的种植修复方式。**方法：**不翻瓣微创种植，术后4个月全瓷冠永久修复。利用天然牙错落排列条件，采取借位遮掩式折中修复方式，弥补缺牙间隙窄小、牙齿比例不调的美观缺陷。**结果：**种植牙冠和天然牙大小颜色外形轮廓协调一致，健康的红色美学和良好的白色美学提升了面部美学效果，治疗结果超出预期，患者非常满意。**结论：**美学区间隙不足情况下，采用此种种植修复方式，能满足患者功能和美观的要求，在临床治疗中有一定意义。
【关键词】美学区；窄间隙；微创种植

A case of a single-tooth implant restoration in maxillary aesthetic zone with narrow gap

WANG LIjun, DONG Xin, ZHAO Xinxia, et al

West China Dental Implant Hospital, Chengdu 610041, Sichuan Province, China

Abstract

Objective: This study is aimed to investigate the single-tooth implant restoration in maxillary aesthetic zone with narrow gap. **Methods:** This study did the implant surgery in a minimally invasive flapless way. And the permanent restoration was performed with an all-ceramic crown 4 months after the implant surgery. The restoration took the advantage of the teeth disorder to restore the gap with the cover of the disorder to make up the narrow gap and disproportion between the teeth. **Results:** The color and the shape of the crown were in coordination with the natural teeth. And healthy pink aesthetics and proper white aesthetics enhanced the whole facial aesthetic effect. The treatment effect was beyond expectation and the patient left with great satisfaction. **Conclusion:** The implant restoration in this study can meet both the functional and aesthetic demand of the patients with narrow gap in maxillary aesthetic zone which is significant in clinical therapy to some degree.

Key words: aesthetic zone, narrow gap, minimally invasive

上前牙缺失对人的容貌影响极大，因为自身口腔局部条件的限制以及技术水平的制约，以至于有些患者不得不长期忍受美观和功能都不良的修复体。随着科学技术的不断进步发展，人民生活水平日益提高，人们对美好事物的追求更加迫切，牙齿的缺陷不再忽视，希望得到改变。

1　材料和方法

1.1　材　料

1.1.1 患者资料：女，53岁，主诉：要求做种植固定牙。病史：上前牙在13岁时外伤折断，感染后拔除，后采用活动义齿修复，由于间隙小，制作的活动义齿窄小短缩，与同名牙极不协调，美观和舒适性极差，寻求改变此种不良状况，多年未能如愿。患者强烈要求做种植牙。检查：21牙缺失，间隙小，测量缺隙最窄处只有3.5毫米，对应同名牙11牙冠宽度为8mm，邻牙22牙近中倾斜移位且偏舌侧错位，对颌下前牙拥挤错位，31牙唇侧错位伸长已被调磨，32牙

作者单位：610041 成都华西牙种植医院。

舌侧错位，磨牙咬合关系良好，患者牙周健康，身体状况良好，否认有高血压心脏病糖尿病史及药物过敏史(图1)。

1.1.2 拍摄CBCT片，测量21牙槽骨高度19毫米，缺隙牙槽嵴顶间近远中水平距离为6.5毫米，厚度5.5毫米，22牙根向远中倾斜。

1.1.3 治疗方案：种植固定修复

1.2 方法

调磨22近中邻面倾斜部位约1㎜，不翻瓣微创种植，利用骨膨胀技术，植入Nobel Replace CC骨水平锥形种植体，直径3.5㎜，长16㎜（图2）。术后4个月固定修复。

2 结 果

术后CBCT显示（图3），种植体植入在预先设计的三维理想位置。颊舌侧骨壁大于2毫米，种植体位于牙槽嵴顶下1毫米，种植体近远中与邻牙间有完整骨壁。患者继续佩戴原活动义齿过度，调磨原活动义齿组织面，确保不压迫软组织，定期复诊。术后4个月软硬组织健康稳定，CBCT显示骨组织健康，牙槽骨嵴未见吸收（图4）。碧兰麻局麻下小环形刀切龈，软组织成型，转移杆取模，定制个性化钛基台，全瓷冠修复。修复的全瓷冠远中与舌侧错位的22牙冠近中部分重叠遮盖2.5毫米左右，使得种植牙与同名天然牙大小形态接近一致，红色美学和白色美学效果良好，患者非常满意（图5）。修复完成8个月后随访效果良好（图6）。（图1，2，4~6见封二）

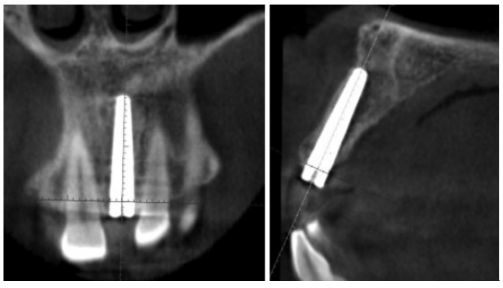

图3 种植术后的CBCT检查

3 讨 论

3.1 建立以修复为导向的种植治疗方案

种植体植入在理想的三维位置保证了牙周组织健康，为固定修复奠定有利的基础，为美学修复效果创造必要条件。使用微创种植，减少创伤，减少患者痛苦，良好的血供更有利于骨组织改建和健康骨组织形成，利用骨膨胀技术增加唇腭侧骨量，使种植体唇腭侧有2毫米骨量，种植体周围有足够的骨组织包绕是种植长期健康稳定的基础，保障修复体长期正常行使功能。

3.2 关于种植体的选择

关于种植体直径的选择，要依据缺牙牙槽骨的具体条件和缺失牙位。按种植美学风险评估12项内容中，缺牙间隙的宽度单颗牙≤7㎜属于中等风险水平[1]。本例患者缺牙时间长，邻牙移位致使缺牙间隙变小，最窄处只有3.5毫米，实在不具备种植条件，在调磨22牙冠近中倾斜邻面后，切端方向获得4.5㎜间隙，基本满足手术器械的进入及种植体植入。CBCT测量缺牙间隙牙槽嵴近远中距离为6.5㎜。Buser用安全带和危险带界定种植体平台在每个维度上所处的位置。近远中向位置种植体平台与邻牙牙根之间距离应该超过2㎜，最低也不能小于1.5㎜[2]。否则可能出现种植修复后的美学并发症。在6.5㎜缺牙间隙内种植，极为有限的空间位置，要求医生种植精准度更高，不能出现任何偏差，否则会伤及邻牙和鼻腭神经管。若选用3㎜小直径种植体，手术难度会稍有降低，考虑到上颌中切牙位置，以及医师多年的美学区修复的临床经验和外科手术操作技巧，我们选择3.5㎜骨水平锥形种植体，以利于修复体获得更大的支持力量。

3.3 关于修复体的设计

中切牙在前牙美学中占据着最重要的位置。Belser等[3]于2009年引入白色美学评分（WES）用于评价上部修复体的美学效果，由5个指标组成：形态，颜色，大小，表面质地和透明度。依据修复SAC分类[4]项目中前牙单颗近远中向距离，对应对侧同名牙，对称大于1㎜为高度复杂。而本文患者不同点是：前牙单颗近远中向距离，对应对侧同名牙，对称性小于3㎜。修复最大难点是缺牙间隙过小。术前对22牙进行适度调磨，以不出现酸痛症状为前提，若再度调磨邻牙，过量邻面去釉对牙体组织牙周组织造成不可逆损伤[5]，不利于牙齿健康。若按照间隙大小镶牙，完全不可能做到牙齿对称协调，美观性不会有显著提高，常规的修复方法显然无法达到与天然牙齿大小形态协调一致的。在美学标准中最为重要的就是：和谐，

中国口腔种植学杂志2018年第23卷第2期

更像天然牙。针对患者要求及口腔牙齿不齐的实际排列状态，与患者沟通交流后，做出模拟上下颌天然牙排列形态来修复设计。利用天然牙错落关系，再度呈现自然状态。通过重新排列布局前牙位置，做到适当拥挤，利用掩饰性修复，让种植牙21牙冠远中与22牙冠近中有部分重叠遮盖，使左上中切牙冠远中略向唇侧适度扭转倾斜。择选此种修复的方法原因有三点：其一，21牙间隙小，希望通过‘借’的方法获得更多空间位置，缩小中切牙冠宽度差距。其二，22牙原本就偏舌侧错位，22牙调磨后形态及牙冠长宽比例达不到理想的比值，与邻牙及对侧同名牙并不协调，选择适度被隐藏不失为一种有效方法；其三，对颌下前牙31牙唇侧拥挤错位，原活动义齿修复成开合状态，美观和功能不良。通过如此唇侧及远中借位补偿，21，31，32咬合关系恢复到正常的覆覆盖，达到更加自然和谐状态。种植修复体周围软组织与周围健康牙列协调一致，修复体与天然牙齿颜色外形大小表面质地和透明度协调一致。美观和功能都得到极大改善，获得满意的治疗结果。观察12个月，种植周围软硬组织健康稳定，拍摄牙片未见骨吸收。值得一提的是，本案例获得成功的治疗结果是建立在完美的植入到正确的三维位置，避免美学并发症。

4 结 论

上颌美学区单牙缺失窄间隙的病例，利用此种种植及修复方式满足患者功能和美观的要求，在临床治疗中有一定意义。

参考文献

1 于海洋. 口腔固定修复学[M]. 人民卫生出版社, 2016, 548-549

2 Chappuis, V, Engel, O, Shahim, K, Reyes, M, Katsaros, C., & Buser, D. (2015). Soft tissue alterations in esthetic postextraction sites: a 3-dimensional analysis. Journal of Dental Research, 94(9 Suppl), 187S

3 Belser U C, Grütter L, Vailati F, et al. Outcome evaluation of early placed maxillary anterior single-tooth implants using objective esthetic criteria: a cross-sectional, retrospective study in 45 patients with a 2- to 4-year follow-up using pink and white esthetic scores.[J]. Journal of Periodontology, 2009, 80 (1): 140-151

4 Lee M, Wright R F. The SAC Classification in Implant Dentistry[J]. Journal of Prosthodontics, 2010, 19(4): 335-336

5 Rossouw P E, Tortorella A. Enamel reduction procedures in orthodontic treatment.[J]. Journal of the Canadian Dental Association, 2003, 69(69): 378-383

（上接第60页）

granules of interconnected porous hydroxylapatite[J]. J Prosthodont Res, 2011, 55(2): 104-109

14 Naaman BAN, Patat JL, Guillemin G, et al. Evaluation of the osteogenic potential of biomaterials implanted in the palatal connectivetissue of miniaturepigs using undecalcified sections[J]. Biomaterials, 1994, 2(15): 201-202

15 Tania MC,Jose MG,Gerson FA,et al. Bone repair and augmentation using block of sintered bovine-derived anorganic bone graft in cranial bone defect model[J]. Clin Oral Impl Res. 20, 2009, 20: 340-350

16 宋亚平，徐世同，刘虎，等. 4种骨移植材料修复骨缺损动物模型的建立[J]. 广东牙病防治, 2014, 22(5): 229-233

口腔种植手术用钻针清洗消毒方法的改进与探讨

赵昕霞　程 静　刘 集　滕立钊　　王丽君

【摘　要】**目的：**为提高种植手术用钻针类尖锐小器械清洗质量。**方法：**针对种植科室器械个性化管理要求，我院制定了种植手术用钻针类尖锐小器械清洗消毒流程。科室椅旁护士与供应室消毒护士密切配合，根据流程管理与风险控制，各自完成对尖锐小器械的清洗消毒流程步骤。**结果：**自*2016*年*7*月清洗方法的改进后，两者结合，获得了满意的效果。**结论：**钻针类尖锐器械使用后由椅旁护士预处理，再送供应室装入精密篮筐内机洗消毒。使清洗质量提高，减少丢失与损坏，满足临床的需要，提高了工作效率，降低了护士清洗消毒职业暴露的风险。

【关键词】口腔种植；尖锐小器械；清洗；感染控制

中图分类号：782.05+2　　**文献标志码：**A　　**文章编号：**1007-3957(2018)02-81-3

The improvement and discussion on cleaning and disinfection of drill needle for oral implant surgery

ZHAO Xinxia, CHENG Jing, LIU Ji, et al

West China Dental Implant Hospital, Chengdu 610041, Sichuan Province, China

Abstract

Objective: To improve the cleaning quality of sharp surgical instruments for oral implant. **Methods:** In order to meet requirements of the oral implant of the in dividual device management in our hospital, a new process for cleaning and sterilization was set. Nurses in clinic and disinfection supply room cooperated according to the process management and risk control to complete the cleaning and sterilizing process seperatedly. **Results:** Satisfied results were achieved after combining the new process with the improved cleaning method since July 2017. **Conclusion:** Better effect was achieved for new process: Processing by chairside then strictly cleaning and sterilizing in supply department. Meanwhile, the efficiency to satisfy clinical demand could be improved, abrasion and uselessness of instruments were prevented and the risk of occupational exposure was decreased.

Key words: oral Implant, sharp and small device, cleaning, infection contrvol

随着口腔种植技术的成熟，种植治疗越来越为大多失牙患者所接受，口腔科种植器械的使用大大增加。这类种植手术器械的特点是：小而尖锐的钻针类器械数量较多，完成一台种植手术需要50~60件小器械；钻针结构精细，锋利尖锐且有沟槽和螺纹等结构，使用频繁，价格昂贵。我院是一所有着40台牙科综合治疗椅的口腔种植专科医院，消毒供应中心实施集中式管理，每天回收处理的种植手术用钻针类器械数量多，清洗消毒成为一项繁锁而重要的任务[1]。我院传统的清洗消毒流程为：回收至供应室的污染钻针，手工预处理去除肉眼可见的血液、骨屑、材料等污物后，将污染钻针插入多孔插架，置于超声清洗机内，使用多酶清洗剂超声清洗3~5min；然后取出，在流水下彻底冲洗表面污物、碎屑和清洗剂，使用纯化水进行终末漂洗；最后采用纯化水煮沸消毒，再置于烘干机干燥或擦干。由于种植牙治疗室椅旁护士用后的污染钻针没有立即刷洗，回收至供应室时污针上的各种污渍已干涸，很难彻底清洁，费工费时；且还由于插架只有排列钻针的功能，不能使其固定。因此，手工清洗过程的各个步骤

作者单位：610041 成都华西牙种植医院。

中国口腔种植学杂志2018年第23卷第2期

都要谨防丢失及针刺伤，特别是煮沸消毒的步骤，体小质轻的钻针极易漂出插架，造成器械混乱。为克服上述两个问题，我们制定了相应的流程：其一，钻针类尖锐器械使用后，椅旁护士预处理流程和消毒护士清洗消毒流程；其二，使用盛装钻针类尖锐器械的专用精密清洗篮筐，并于2016年7月投入使用。两者结合，获得了满意的效果。器械回收高峰期种植手术用钻针类尖锐器械清洗的消毒护士由原来的2-3名减少为1名，既能减轻劳动强度，提高工作效率，保证清洗质量，又能防止尖锐小器械的丢失及损坏，避免器械的混乱，满足科室器械个性化管理的要求[2]。现介绍如下。

1 口腔种植手术用钻针类尖锐小器械科室椅旁护士和供应室消毒护士清洗消毒处置流程

1.1 科室椅旁护士预处理流程

①用后污针浸泡于盛有0.1%洗必泰溶液的不锈钢药杯中。②镊子夹住污针柄端，刷洗工作尖。③肉眼观察洁净后放入闭合回收器皿中，湿式暂存。（我院使用的是德国保湿剂，直接喷于器械表面，确保器械完全被浸润）④放入种植科室器械标识牌。

1.2 消毒护士清洗消毒处置流程

①确认污针的种植科室器械标识。②肉眼观察椅旁护士对污针预处理洁净度。③污针连同标识牌一起置入口腔尖锐器械专用清洗精密篮筐中，并扣紧锁扣。④放入全自动长龙清洗机进行清洗、消毒、干燥。

2 口腔尖锐器械专用清洗精密篮筐的加工与使用

2.1 专用清洗精密篮筐的加工

专用清洗精密篮筐采用不锈钢板冲孔+不锈钢丝网制成。圆形篮筐12*14cm（容量1.2升），整体采用不锈钢冲孔制成，冲孔直径约1.2mm；方形篮筐15*10*6cm（长*宽*高），由0.8mm粗不锈钢丝网制成，框架加粗不锈钢。两种尺寸的圆形和方形精密篮筐为本院清洗机标配篮筐大小，且均有加粗锁扣密封，不脱扣，不泄漏，更有40cm加粗加长一端带钩链条，可固定于清洗机内。

2.2 临床应用

2.2.1 应用范围：适用于口腔种植手术用钻针类尖锐小器械的机械清洗。如：先锋钻、麻花钻、扩孔钻、定位钻、中空钻、锥状膨胀器以及种植附加手术的配套器械等。

2.2.2 使用方法：评估回收的种植手术用钻针的污染程度，以及科室椅旁护士预处理的洁净程度。若有肉眼可见的血液、骨屑、变性蛋白质等污物须手工去除，然后连同标识牌一起置入清洗篮筐内，盖好盖子，锁紧锁扣，防止钻针清洗时随水流漂出篮筐。再将其置于长龙清洗一体机内进行预洗、超声清洗、高温漂洗消毒、干燥等程序。待清洗消毒程序结束后，直接在包装区将专用清洗篮从长龙清洗机的出料口卸载，包装人员进行质量检查、包装，然后进行灭菌。

3 体 会

3.1 尖锐器械的定义

尖锐器械指的是任何可以引起刺入性损害的物体。通常有两类：一类是一次性使用的尖锐器械；另一类是灭菌后循环使用的尖锐器械。口腔种植科尖锐器械的特点：种类繁多，精密度高，形态不一，材质各异，器械细小，锋利尖锐且带有沟槽和螺纹结构，使用频繁，价格昂贵，使用后器械表面粘附的材料、血液和骨屑等不易清洁，是病原体传播的载体。

3.2 口腔种植手术用钻针类尖锐小器械进行自动化机械清洗，提高了工作效率。

由于种植手术用钻针类器械体小质轻，多属于尖锐器械。若没有固定及保护加盖装置，清洗时钻针会随水流漂出篮筐外，造成丢失及损坏。此类小器械的清洗消毒多数以单体超声清洗和手工清洗为主，消毒方法多采用煮沸或化学消毒。消毒供应室实施集中式管理后，这类小器械的清洁消毒成为一项繁重的工作。种植手术用钻针等口腔尖锐器械专用清洗精密篮筐的投入使用，克服不足，很好地完成了尖锐小器械的清洗、消毒、干燥工作，减少了清洗消毒人力的投入，提高了工作效率，减轻了工作人员的劳动强度。

3.3 提高了清洗质量及干燥效果

使用传统的不锈钢杯[3]，不锈钢小盒，玻璃器皿等作为清洗盛放工具时，各钻针相互重叠，器皿底部无水流自由通过，使钻针不能充分暴露，影响清洗质量及干燥效果。而专用清洗精密篮筐提供提供装载篮筐四周多孔且密封固定的空间，盖上网状盖子，凹型盖底距离待清洗的钻针约5~8cm，清洗时钻针有一定的活动度，让每根钻针的各个面都能接触到水流和清洗剂，有利于超声波的传导[4]，提高清洗质量，但又不至于掉离清洗篮，造成丢失或损坏。且又提高了干燥效果。

3.4 减少职业暴露的风险

各种类型的口腔种植手术用钻针器械，多数属于尖锐器械及高危器械，手工清洗方法的清洗、漂洗、消毒、干燥等各步骤均需要频繁接触，增加了消毒护士锐器刺伤的风险。一旦造成伤害，是引起工作人员感染血源性疾病最主要，亦是危险性最高的途径。新增科室椅旁护士污针预处理步骤，与供应室消毒护士合作完成的器械双消毒方法的应用，以及专用清洗精密篮筐的使用，即在装载和卸载时，只需用手接触篮筐边缘或挂钩提手，就可进行装载和卸载。实现了不直接频繁接触尖锐器械，从而减少了职业暴露的危险。口腔种植科尖锐器械使用的安全管理，一方面是医务人员正确使用尖锐器械的安全管理，避免发生意外针刺伤；另一方面是尖锐器械清洗灭菌的安全管理，确保尖锐器械的清洁灭菌效果，保证病人的就医安全，避免交叉感染。

3.5 满足临床器械个性化管理要求，节约清洗成本。

尖锐小器械专用清洗精密篮筐运用于供应室长龙清洗一体机，可同时清洗不同科室、不同种类尖锐小器械的清洗、消毒和干燥，且防止了科室器械的混乱，满足了临床医生器械专人专用的要求，有利于科室器械个性化管理，达到合理装载的最大化，节约了清洗成本。

参考文献

1 姚志清，叶发明，张芳. 口腔专科医院尖锐器械使用的安全管理 [J]. 护理进修杂志，2011,26（21）: 1949-1951

2 戚维舒，陈佩珠，邓惠芬. 口腔专科医院诊疗器械个性化管理的方法及效果 [J]. 中华护理杂志，2010, 45（8）：724-725

3 石艳燕. 口腔小器械的清洗与消毒灭菌[J]. 护理研究，2008, 22（12）: 1042

(上接第56页)

teoinduction by controlled release of bone morphogenetic protein-2 from biodegradable sponge composed of gelatin and< i>β </i>tricalcium phosphate[J]. Biomaterials, 2005, 26(23): 4856-4865

25 Schwarz F, Herten M, Sager M，et al. H istological and immuno histochemical analysis of initial and early osseous integration at cheni ically modified and conventional SLA titanium im plants: prelim inary results of a pilot study in dogs. Clin Oral Implants Res，2007, 18(4) : 481-488

中国口腔种植学杂志2018年第23卷第2期

种植牙治疗室标准化管理的探讨

程 静　赵昕霞　滕立钊　　王丽君

【摘　要】**目的：**为提高种植牙治疗护士工作效率，确保种植手术安全顺利进行。**方法：**我们对种植牙治疗室进行标准化管理：物资方面计划使用、固定位置摆放及标准化抽屉的管理；各功能间确定环境责任人管理，种植体、种植器械专人兼职管理；不同种植品牌的种植器械按标准化统一配置；加强对病人在整个手术过程中的观察并将结果记录。**结果：**减少护士种植术前准备时间，医护配合更加默契，提高了相同时间内完成种植手术的数量，增加了手术医生满意度；增强了种植治疗室护理团队的协作；便于种植器械的清点核对，避免丢失，满足了手术医生对种植器械个性化管理的需求；减少护理风险，确保种植手术安全顺利进行。**结论：**提高了种植手术过程中医护的配合效率，减少了护理风险和差错事故的发生，确保种植手术安全顺利进行。

【关键词】种植牙治疗室；标准化管理

中图分类号：782.05+3　　**文献标志码：**A　　**文章编号：**1007-3957(2018)02-84-5

Discussion on standardized management of dental implant therapeutic room

CHENG Jing, ZHAO Xinxia, TEN Lizhao, et al

West China Dental Implantolongy Hospital, Chengdu 610041, Sichuan Province, China

Abstract

Objective: To improve the efficiency of dental implant nursing treatment, and ensure the implant surgery to be executed safely and smoothly, **Methods:** The management process was set in dental implant therapeutic room: materials distribution was controlled with planning, materials placement was categorized with specified position and standardized management of drawer was deployed, the environmental ownership of respective functional room was clearly specified, the dedicated person was assigned to manage dental implants and implant instruments, and the multiple brands of dental instruments were allocated by following the standard process, the monitoring on the patients was strenghened throughout the whole surgery procedure with status logged. **Results:** In consequence, nurse′s preparation time was shortened before dental implant surgery, and the cooperation between surgeon and nurse runed more smoothly, therefore more surgeries could be accomplished by spending the same time while the surgeon′s satisfaction be improved. Besides that, the collaboration skill among dental implant nursing team had also been improved. This practice also benefited the implant instruments recalling on the loss prevention. The surgeon′s specialized requirement was met, too. The nursing risk was decreased respectively to ensure the surgery been executed safely and smoothly. **Conclusion:** After the standardized management method, the efficiency of collaboration could be improved obviously between surgeon and nurse with the risks and faults decreased, the surgery could be executed safely and smoothly.

Key words: dental implan therapeutic room, standardized management

我院是口腔种植专科医院，种植牙治疗室接近手术室标准配置。手术室是施行手术治疗的场所，手术室的科学配置及标准化管理是保证手术安

作者单位：610041 成都华西牙种植医院。

全顺利进行的重要保障，也是提高手术工作效率，减轻手术人员工作负担的有效方法[1]。手术室的标准化管理是将每个手术室内配置的仪器、设备、物品、耗材固定位置，固定数量，定岗负责，定期检查[2]。随着种植手术数量增加，为满足手术需求，我院种植间相应增加，常规物资、耗材、未固定位置，种植体系统增加，人员配备相对不足，我院于2017年1月开始对种植牙治疗室采取标准化管理并制定了标准化流程，明确职责，种植体及种植器械定专人管理，种植牙治疗室标准化管理后减少了种植术前准备时间，相同时间完成手术数量增加及手术医生满意度，保证了种植手术顺利开展，满足了手术需求。现将管理方式报告如下：

1 材料和方法

1.1 一般资料

我院是中国口腔医学界最早成立的一家以人工种植牙技术为核心的特色的牙种植医院，目前我院规模有40多台牙椅，种植牙治疗室建筑面积200㎡，设有四间门诊普通手术室及多个辅助功能间。现使用的五个品牌的种植体系统：CDIC、Nobel Biocare、Straumann、Zimmer、ICX，不同系统的种植体型号、规格、工具盒均不同，即便同一种植系统，也会因不同批次的进货，产生差异，种植系统的使用和管理复杂、繁琐，给护理和配合的工作带来困难。

1.2 方法

在实行种植牙治疗室标准化管理前，我们找出了存在的问题，分析原因，讨论改进措施从而制定种植牙治疗室物资及环境标准化规定，方法如下：

1.2.1 问题1：手术中巡回护士部分工作时间都消耗在器械间、种植手术间、无菌物品存放间来回走动拿取物资。

原因：（1）管理不善，未深入细节化，培训未到位；（2）各功能间物资未标准化管理，器械物资未定量、定位放置。

改进措施：（1）定期组织人员学习，加强人员培训；（2）由分管种植牙治疗室科主任根据每个功能间的功能不同规定出每个功能间需要放置的仪器、设备、物品、耗材的数量，定位放置，并将种植体保密柜、手术间标准化抽屉、无菌器械柜进行整理，将手术间标准化抽屉及无菌器械柜内的物资及器械名称及数量标识贴在柜外，无菌器械按品种数量分盒装置、无菌种植器械包按类别分层放置，标识醒目，按使用流程及类别规定摆放顺序与层次，如国产膨胀器、棘轮与扳手，Summer′s骨凿、骨锤等放置位置相互毗邻，这样使用起来方便快捷。种植体按类型和型号，分层放置，标识清楚,专人管理。定时检查种植体库存情况，根据使用情况及时补充各类型种植体。

1.2.2 问题2：种植牙治疗室护士长、巡回护士及洗手护士分工及岗位职责有重叠，出现工作忙乱。

原因：（1）种植牙治疗室护士长承担事务多、工作量大、繁琐。如：种植体管理、种植器械及常规器械管理、抢救车管理、设备管理以及与其他科室的协调沟通等；（2）其他护士未能参与种植牙治疗室的事务管理。

改进措施：（1）制定出种植牙治疗室护士长、巡回护士、洗手护士岗位职责签订岗位责任书；种植体管理由护士长专人兼职管理，器械间内增加4个保密柜按不同品牌种植体分规格、型号分层放置，标识清楚，每天核对计划补充。种植器械专人兼职护士管理，确保器械的完整不丢失，且做好维护保养；（2）制定出各功能间环境责任人，明确各自管理内容及范围，共同参与种植牙治疗室事务管理。如①开诊前15分钟做好种植牙治疗室各功能间的标准化物资准备。②下班前完成种植牙治疗室各功能间的环境卫生处置。③定期更换好各功能间的消毒瓶。④责任间内的固定物资落实到人。

1.2.3 问题3：种植工具盒类型多，各种植器械盒未按标准配备，数量不统一，造成清洗、使用时清点核对困难。

原因：种植体类型多，配置种植体工具盒内器械小、样数多、价格昂贵且数量不统一，与供应室交接清洗时清点困难，易丢失。

改进措施：（1）要求厂家配货时各类型的种植体工具盒相同配置；（2）我院是国内唯一CDIC

中国口腔种植学杂志2018年第23卷第2期

种植体研发与临床为一体的医院，可以加工改进个性化小器械，不同种植品牌的种植器械按标准化配置，达到标准统一种植器械数量，相同品牌种植器械数量、规格、型号达到统一。目的是：①避免种植器械丢失；②减少术中急需常规小器械时巡回护士来回走动，节约了巡回护士术中的劳动时间，提高工作效率；③满足了手术医生对种植器械个性化的需求。

1.2.4　问题4：种植手术配合中病人观察不到位，增加了护理风险。

原因：（1）术中巡回护士用部分时间进出取所需物资；（2）护士人员配备不足；（3）记录资料缺乏。

改进措施：（1）种植牙治疗室各功能间物资定位、定量统一放置，完善术前准备工作，护士进出拿取物资的次数由原来的6~8次减少到3~4次，加强对种植患者术中及术后生命体征的监测；（2）手供一体人员一体化，手供一体人员弹性调配，种植手术间同时开始时及时从供应室调配人员加强种植牙治疗室工作，巡回护士，每间手术间巡回护士和洗手护士配比按1:1配置；（3）新增《种植治疗记录单》及《种植治疗病人档案资料记复查录单》，《种植治疗记录单》记录术前、术中、术后生命体征监测结果。

2　小　结

3.1　加强门诊手术室护理管理，建立正常的工作制度，在很大程度上取决于管理制度的落实，而执行制度是门诊手术工作保证[3]。因此，明确了护士长、巡回护士、洗手护士岗位职责；种植体、种植器械专人兼职管理；制定出各功能间环境责任人，明确各自管理内容及范围。通过了对种植牙治疗室的标准化管理，提高了护士自我管理能力，促使手术室护士们对术中所需物的放置做到井然有序，心中有数，避免了因物品提供不及时延误手术进行的现象发生，通过明确职责，制定检查制度，也减少了物品的积压、过期等现象，降低了成本，减少了工作中的差错，体高了工作质量和效率[4]。种植术前准备时间由以前的22分钟减少至17分钟。

3.2　培训。

领导重视是关建，要有专职人员管理。由于护理内容的丰富性，护士担负者多元化的角色，加快培养专业护士的步伐，提高种植牙治疗室护士的综合素质以及临床技能的多样化，从而提升护理队伍的整体水平。

3.3　管理细节工作

①标准统一的种植器械包；②标准统一的手术功能间；③标准统一的护理操作流程；④标准统一的术后处置流程。

3.4　加强护理组织的调控和管理

护士长及护理人员的管理松懈，会增加护理的风险。护理是一种对人员提供连续性、综合性医疗保健服务，它需要护理人员熟练掌握护理专业的各专科基本理论知识和技能，还应掌握医疗相关科学，人文科学等知识。因此，管理者在组织、协调、管理方面的作用，提高了种植手术过程中医护的配合效率，减少了护理风险和差错事故的发生，降低成本起到至关重要的影响。

参考文献

1　邢改兰，孙雅波. 争议现代手术室的护理管理. 临床误诊误治, 2009, 22（10）: 120-121

2　王佩君，五常管理模式在手术室护理配合中的应用. 中国社区医师. 医学专业半月刊, 2009, 11（15）：237-238

3　孙秀玲，孙桂芝，王春梅. 手术室的应变处置与

文献综述

美学区域即刻种植中红色美学效果的影响因素

靳夏莹综述　　仲维剑审校

【摘　要】前牙即刻种植的成功率已与常规种植的成功率相近，但美学效果的实现仍是前牙区的种植难点，评价前牙美学效果的指标主要为红色美学及白色美学，白色美学主要与技工技术及加工工艺相关，而红色美学的效果是术者通过手术处理可以不断完善的。本文就前牙即刻种植的红色美学效果影响因素作一综述。

【关键词】上颌前牙；即刻种植；红色美学

中图分类号：R783.4　　文献标志码：A　　文章编号：1007-3957(2018)02-87-6

由Branemark教授提出的常规种植术式中，常需在患牙拔除后等待三个月的愈合期才可植入种植体，植入后再经过3~6个月的时间待形成骨结合后才可以进行修复。由于骨质疏松以及唇侧骨皮质较薄，而且易受到上唇运动的压迫作用，在上前牙缺失后，牙槽骨吸收速度明显高于后牙，其垂直吸收的速度约为水平吸收的两倍[1]，且牙龈退缩明显。因此，患者不仅要经历长期的无牙期，而且也加大了后期的种植难度。

Schulte教授于1976年提出即刻种植技术后，很大程度上解决了延期种植中存在的无牙期、疗程长的问题[2]。并且与延期种植相比，即刻种植存在一系列的优点如：可以有效解决拔牙后骨组织改建引起的骨量不足；维持牙龈缘、牙龈乳头的形态及稳定性；根据拔牙窝指导植体植入方向，以保证理想的三维位置的控制；缩短患者无牙期、减少复诊次数，便于患者美学及功能的尽快恢复。

虽然即刻种植具有众多优点，但对于上颌前牙区域，也存在很多美学风险。因此，如何获得美学区域即刻种植的骨结合和美学双方面的成功，成为当今种植学的研究热点，软组织的获得及后期的形变量在前牙种植的美学效果中起到了关键的作用。

种植修复中软组织美学方面的评价标准称为“红色美学”（pink esthetic scores，PES）[3]，包括了7个参数，即近中牙龈乳头高度、远中牙龈乳头高度、唇侧龈缘位置、软组织的形态、牙槽突外形、牙龈颜色及牙龈质地。本文将通过文献回顾从多个临床角度，分析影响前牙红色美学效果的影响因素，以期为临床方案的制定提供理论依据。

1　术前软硬组织保护

骨组织的存在与否与软组织的美学效果密切相关，邻间牙槽嵴形态及唇侧骨高度直接影响到龈乳头及龈缘高度。即刻种植中拔牙方式对于位点周围骨质的影响不容忽视，在拔牙阶段有效的保留软硬组织是有效可行的方法。拔牙阶段避免翻瓣，使用微创器械分离、牙钳旋转、正畸拔牙等[4]，均可以维持拔牙创原有的软硬组织形态，减少不必要的损伤。

我们甚至可以将拔除后的患牙经过处理制作成骨移植材料应用于硬组织增量中，笔者已在此方面进行过实验研究及临床观察[5]，均获得了理想的成骨效果。分析认为牙本质是与骨组织极为类似的矿化物，可以维持良好的支架结构，另外由于牙本质中含有ColI及BMP等多种生长因子，作为一个整体，它们会扩增间叶细胞或骨母细胞等并引导其分化为成骨细胞成骨。并且其长期稳定性较自体骨更优，值得临床推广使用。

2　牙龈生物型

对于牙龈生物型（gingival biotype）的分类方法，Kan等[6]将其分为薄龈生物型（thin gingival bio-

作者单位：116000 大连医科大学口腔医学院附属口腔医院。

通讯作者：仲维剑

中国口腔种植学杂志2018年第23卷第2期

type）和厚龈生物型（thick gingival biotype）两类，认为牙龈厚度≥1mm为厚龈型，而<1mm为薄龈型。另有国内学者乐迪[7]提出了利用牙周探针测量方法判断牙龈生物型的方法，他认为牙龈分为3型：①薄龈型：牙周探针探入龈沟内的轮廓从龈缘到沟底的全部形态可透过牙龈完全辨认；②中厚龈型：牙周探针尖端的形态可以在龈缘处显现，但探针前端无法显现；③厚龈型：牙周探针的形态从龈缘至沟底，完全不可透过牙龈辨认。此方法被认为，不同术者测量具有较高一致性，且同一术者测量具有较高可重复性。

关于牙龈生物型对于即刻种植美学效果的影响，Kan等[6]测量35位即刻种植即刻修复患者的软组织形变量发现，唇侧龈缘退缩的程度是动态变化的过程，1年之后仍可能继续退缩，而牙龈乳头水平的变化则是动态过程，可逐渐恢复至术前水平，可见减少龈缘退缩量是解决美学问题的一大难点。Lee等[8]认为，软组织厚度是提高种植美学效果的重要因素，厚龈型可以提高种植成功率，减少术后龈退缩量。Van der Velden[9]也认为厚龈型是由于牙龈血供充足，进行了再生手术后可以实现一定程度的软组织再生；而薄龈型更容易出现牙龈的永久丧失，即使进行了组织增量术，预后也不理想。de Lemos 等[10]对47名患者的横断面检查发现，牙龈生物型会显著影响龈乳头的存在及高度。Kao[11]的研究显示牙龈乳头是否存在，与牙龈厚度有直接的关联，进一步支持了此观点。

牙龈生物型对于美学效果的影响，种植体周围生物学宽度是关键因素。种植体周围生物学宽度约为3mm左右，生物学宽度的存在可以保证植体对抗机械外力的损伤及细菌的侵入，如果软组织宽度不足3mm，则种植体周的骨组织会改建吸收，以维持这一宽度。因此，保证一定的生物学宽度即创造种植体周围一定的牙龈厚度，对于种植体周围的美学效果至关重要。

3 术式选择

3.1 翻瓣、不翻瓣

即刻种植有翻瓣及不翻瓣两种术式，各有优缺点。不翻瓣种植可以减少术中的出血量，由于没有破坏黏骨膜，可以减少翻瓣带来的骨吸收，手术时间短，患者痛感小；但由于不能直视牙槽骨形态，对于植体位置的判断比较困难，并且无法补偿术后唇侧软硬组织的代偿性吸收。对于翻瓣种植，切口造成的瘢痕会影响美学区域的软组织效果，并且手术创伤较大，患者的满意度也较低；但术者可以在直视下控制植体理想的三维位置，并且可以在种植同期增量软硬组织，为后期美学效果提供可靠性。

在众多的临床研究中，林华荣等[12]对比翻瓣及不翻瓣术式对患者口内软硬组织的影响发现，不翻瓣术式的种植成功率为98.36%，患者满意度为88.93%，均高于对照组。但靳勇勇等[13]比较即刻及延期种植术对于唇侧骨组织的影响发现，上颌前牙区单颗种植修复中使用不翻瓣的即刻种植可以在短时间内获得较好的美学效果，但并不能阻止唇侧骨量的自然吸收过程带来的长期美学风险。王莺等[14]也有同样的研究结果，他们发现不翻瓣即刻种植术可以维持较好的牙间乳头高度，但唇侧凸度仍会发生不同程度的塌陷，存在美学风险。Blanco等[15]经过动物实验证实，不翻瓣组即刻种植短期内的软组织附着量和牙槽骨吸收都明显小于翻瓣组，但缺乏更长期的实验观察。有学者提出，采用翻瓣手术同期进行软硬组织移植，对于保证前牙区域美学效果的长期稳定性是可靠且必要的选择。

3.2 手术切口选择

在美学区域需行软硬组织增量术时，常常涉及到切口设计，而切口的不同设计常常对于后期的软组织美学效果可造成不同程度的影响。由于邻间牙槽嵴对于龈乳头的高度及形态起着直接的影响因素，因此，保留邻间牙槽嵴的形态至关重要。Comez-Roman[16]比较了一期手术中保留和不保留牙龈乳头的切口方式对于邻间牙槽嵴吸收的影响，随访1年发现保留牙龈乳头的切口组明显较不保留组的骨吸收少。因此我们认为，在种植一期及二期手术中采取保留牙龈乳头的切口方式，对于术后牙龈乳头的形态及稳定性、减少软组织退缩起到重要的作用。并且，为了避免术后瘢痕的形成对于后期牙龈颜色及形态的影响，应选择离美学区域较远位置的切口。

4 植体选择

4.1 形态

在植体的选择上，种植体的几何结构对即刻种植的影响尤为显著。螺纹状植体由于增大了骨-种植体的接触面积，增加了初期稳定性，也可以有效分散咬合力至周围的牙槽骨，因此被认为进行即刻种植可以获得较高的成功率。Chen和Buser认为美学区域不推荐使用颈部膨大的植体，此结构会增大唇侧边缘骨吸收及龈缘退缩的风险[17]。Zeer Ormianert[18]对美学区域使用了类似牙根外形的锥形植体进行十年回顾发现，植体达到了99%的存留率和97%的成功率，其中，85%植体未见明显骨丧失，表明了锥状种植体在美学区域有较好的修复效果。Chung等使用平台转移的植体进行了美学区的即刻种植即刻修复，发现1年后边缘骨吸收约0.31mm，龈缘水平降低0.05mm，他认为平台转移的植体对于降低术后美学风险有一定作用[19]。

4.2 直径

对于亚洲人，上颌前牙唇侧骨板较薄，牙齿拔除后若植入常规直径种植体，牙槽骨吸收及螺纹暴露的发生率较高，严重影响种植修复的成功率，后期修复后牙龈乳头高度也受影响。Ktaro等选择3mm直径的植体进行美学区域侧切牙的即刻种植即刻修复，随访1年后，种植体获得了100%的成功率，边缘骨吸约0.35±0.35mm，龈乳头评分值也较术后高，证明牙龈乳头也得到了维持[20]。分析认为，小直径植体的使用增大了唇侧软硬组织尤其是种植体颈部的增量空间，为后期美学效果提供了组织支持，并且因为小直径种植体与邻牙的间距较常规直径大，也为二期修复创造了有利条件。以往小直径种植体不被广泛应用可能是对其强度的质疑，近些年，由于植体加工技术的发展，小直径植体的强度已得到认可。Souza等采用小直径植体对比常规直径植体修复后牙缺失病例，回访三年后发现种植体成功率分别为90%与95%，无统计学的差异，进一步证实了小直径植体强度的可靠性[21]。

4.3 基台

对于是一次性安放永久基台，还是临时基台修复二期更换永久基台，Degidi回顾相关病例对比了两者的区别，随访3年发现两组垂直骨量的丧失无统计学差异，而一次性安放永久基台的水平骨丧失量小于后者[22]。Hartlev也对一次性安放永久基台的美学区域植体进行了为期11～89个月的随访，发现边缘骨量较手术时增加了0.5mm[23]，且美学效果更佳。由此我们可以分析认为，“One abutment one time”可以减少频繁更换基台对于软硬组织的刺激，从而减少后期的骨吸收及软组织退缩。在基台材质的选择方面，对于常规成品金属基台及个性化金属铸造基台，在薄龈生物型的美学区域容易引起颈部透黑的现象，并且一期手术时植体植入牙槽骨的深度不足也会造成金属颜色外露。因此，有学者推荐使用个性化铸瓷复合基台[24]，他认为有以下几点优势：(1)解决种植体角度及方向问题；(2)可提供合适穿龈高度，弥补成品基台固定穿龈高度的不足，选择合适的穿龈高度，有利于软组织健康，减少骨组织破坏；(3)个性化铸瓷基台是在常规可铸金属基台表面复合铸造陶瓷制作，很好的结合了金属的机械强度和瓷优良的美学性能。

5 术中软硬组织移植

上颌前牙修复后软组织是否可以获得理想的美学效果并且保持长期的稳定性取决于种植体唇侧骨组织是否充足[25]。由于即刻种植术并不能减少唇侧骨吸收，甚至有学者[14]研究发现植体唇侧骨高度及中部的骨厚度改变量较延期种植大。因此，Jung等多个学者认为，在即刻种植同期行GBR，可有效增加术后骨组织的量进一步维持唇侧突度[26]。周磊[27]认为若在即刻种植的同时，于牙槽窝与植体之间或者唇侧骨板外侧植入人工骨粉，新生骨会沿骨支架长入，且由于人工骨粉可以保持足够长的吸收时间[28]，新生骨可以在其支架作用下在所需位置随着骨组织改建长期维持。Rosa等[29]于前牙即刻种植同时行GBR，随诊五年后发现牙龈稳定，无退缩及凹陷缺损。但值得注意的是，Degidi认为GBR可以明显改善植体根中部的骨吸收，但是对于唇侧嵴顶的骨组织增量效果不明显[30]。

唇侧植骨技术在一定程度上解决了唇侧牙龈突度等问题，但当种植区域唇侧软组织本身较薄时，即使使用骨替代品纠正形态问题，软组织的质地、颜色、形态等仍然与邻牙差距较大，仍达不到完善的美学效果[31]。Yoshino S[32]等使用自体结

中国口腔种植学杂志2018年第23卷第2期

缔组织移植物分别用于关闭即刻种植后伤口和增加唇侧软组织丰满度，追踪一年后均发现约90%的牙位龈乳头评分达到II～III度（均大于间隙的1/2）。Bobby Butler等[33]通过实验得出结论，若唇侧龈瓣厚度小于2.5mm，使用结缔组织移植是有必要且可行的选择。W.K.Hafez等[34]使用PRF混合骨移植物用于增加唇侧软组织量也得到了同样相似的结果。

除了结缔组织对于红色美学的影响外，角化龈不足也是引起种植体周围软组织退缩的重要因素，角化粘膜下存在稳固的桥粒、半桥粒，实现了软组织良好的封闭，可以降低种植体周围炎的发生率，减少软组织的退缩[35]。因此，对于角化龈不足的病例，可以使用外科移植法如唇颊侧黏骨膜瓣滑行法、根向复位瓣、侧向转位瓣等技术[36]，还可使用天然支架、人工支架，结合各种细胞培养及细胞因子等的组织工程学的技术，从而获得角化龈的增量[37]。

6 即刻修复

对于即刻种植术后是采用即刻修复还是延期修复，有学者比较了二者对于红色美学效果的影响，发现采用即刻修复组的红色美学评分较延期修复组的评分高[38]。Scott也对47例上颌单颗前牙即刻种植即刻修复的患者进行了为期5年的回顾观察发现，临时冠诱导可以明显改善牙龈的外形[39]。在对于红色美学的影响中，这里需要指出的一点是，即刻修复对于牙龈乳头高度的保存已得到了广泛的认可，但Bobby发现，龈缘仍有明显退缩且颜色透出金属色，也就是说，对于牙龈生物型为薄龈生物型的患者，在即刻修复的同期进行结缔组织的移植，对于获得牙龈乳头及龈缘长期稳定的美学效果是必要的[33]。

分析即刻修复对于软组织塑形的影响，Trombelli等通过对拔牙窝愈合机制的研究显示，拔牙后7天内，软组织可以获得初期封闭，上皮开始长入。由此可见拔牙窝软硬组织的改建期是对软组织进行干预的最早阶段，于即刻种植1周内采取临时冠诱导的方法，可以对植体周围软组织进行适当的支撑和诱导塑形，减少软组织的塌陷变形，从而为后期的美学效果提供理想的软组织条件。Jung等认为临时冠的外形突度可以对牙龈形成生理按摩的作用，有效促进其血液循环，并且通过对临时冠增减树脂，可以对牙龈形成侧向压力，形成的生理性应力可以有效诱导牙龈的塑形[26]。

以上从即刻修复的时机上分析了其对于红色美学的影响。除此之外，Bobby认为，即刻修复的冠形态对于红色美学的长期稳定性也有一定影响因素，他在回顾病例时发现，同样是厚龈生物型，方圆型牙冠的患者较尖圆型的牙龈乳头及龈缘稳定性更强[33]。Grunder也认为，牙槽间隔骨质上方与冠接触点之间保存小于4mm的距离，即可获得稳定的牙龈乳头形态，这也从另一方面解释了牙冠形态对于牙龈乳头影响的原因[40]。此外，个性化印模方法的采用也是保证有效转移成形后牙龈的方法，可以指导技师进行永久修复体的制作。

7 结 语

随着种植技术的发展，种植体的骨结合已经不是临床追求的目标，而更多的倾向于软组织的边缘、色泽、丰满度等的协调性。上颌前牙区域属于重要的美学区域，该区域的种植具有对功能及美学的双重高要求，随着技工加工技术的日益进步，白色美学的获得已不是难点，红色美学已成为近些年的研究热点及难点。由于上颌前牙拔牙后软硬组织吸收及改建速度较快，控制颌骨吸收和软硬组织改建成为获得红色美学的关键。即刻种植即刻修复较延期种植具有优势，只要保持植体理想的三维位置及临时冠形态的准确修复，龈乳头一般可获得理想的位置及形态，但获得稳定的龈缘位置较困难。

本文讨论了即刻种植中影响牙龈稳定的各种因素，以及为获取稳定龈缘位置所采取的各种方法，但其效果不一，尚未达成共识。值得推荐的是，对于美学区域即刻种植，合理运用骨增量技术结缔组织移植及即刻修复的诱导作用，已被证实可以获得较好的软组织美学效果。此外，CBCT、计算机辅助技术的应用，可以保证植体植入准确理想的三维位置，从而为后期创造理想的红色美学效果奠定基础。

参考文献

1 尚将. 上颌前牙区即刻种植临床研究现状. 中国口腔种植学杂志, 2015, 20(1):40-44

2 Schulte W, Kleineikenscheidt H, Lindner K, et al. The Tubingen immediate implant in clinical studies [J]. Dtsch Zahnarztlz, 1978, 33(5): 348-359

3 Cosyn J, De Bruyn H, Cleymaet R. Soft tissue preservation and pink aesthetics around single immediate implant restorations: a 1-year prospective study[J]. Clin Implant Dent Relat Res, 2013, 15(6): 847-857

4 Watanabe T, Marchack BW, Takei HH. Creating labial bone for immediate implant placement: a minimally invasive approach by using orthodontic therapy in the esthetic zone[J]. J Prosthet Dent, 2013, 110(6): 435-441

5 靳夏莹，仲维剑，马国武. 自体牙制成骨移植材料在上前牙即刻种植中的应用1例. 口腔医学研究, 2017, 33（11）：1135-1136

6 Kan JY, Rungcharassaeng K, Lozada JL, et al. Facial gingival tissue stability following immediate placement and provisionalization of maxilliary anterior single implants: a 2-to 8-year follow-up[J]. Int J Oral Maxillofac Implant, 2011, 26(1): 179-187

7 乐迪，张豪，胡文杰等. 牙周探诊法判断牙龈生物型的初步研究[J]. 中华口腔医学杂志，2012，47（2）：81-84

8 Lee A, Fu JH, Wang HL. Soft tissue biotype affects implant success［J］. Implant Dentistry, 2011, 20(3): 38-47

9 Van der Velden U. Regeneration of the interdental soft tissues fllowing denudation producedures[J]. J Clin Peridontol, 1982, 9(6)

10 de lemos AB, Kahn S, Rodrigues WJ, et al. Influence of periodontal biotype on the presence of interdental papillae［J］. Gen Dent, 2013, 61(6): 20-24

11 Kao RT, Fagan MC, Conte GJ. Thick vs.thin gingival biotypes: a key determinat in treatment planning for dental implants［J］. J Clif Dent Assoc, 2008, 36(3): 193-198

12 林华荣, 钱三楼, 温兴涛. 上颌前牙翻瓣与不翻瓣即刻牙种植术对患者口腔内软硬组织的影响对比. 中国口腔种植学杂志, 2015, 20(1): 1-3

13 靳勇勇，杜军，李二红等. 上颌前牙区单颗即刻种植和延期种植对唇侧骨量的影响分析. 中国口腔种植学杂志, 2015, 20(4): 168-172

14 王莺，林野，陈波等 即刻种植术后牙槽突古板改建及美学效果评价. 北京大学学报, 10.3969/j.issn.1671-167X. 2016. 01. 022

15 Blanco J, Nunez V, Aracil L, et al. Ridge alteration following immediate implant placement in the dog: flap versus flapless surgery[J]. J Clin Periodontol, 2008, 35(7); 640-648

16 Comez-Roman G. Influence of flap design on peri-implant interproximal crestal bone loss around single-tooth implants[J]. Int J Maxillofac Implants, 2001, 16(1): 61-67

17 Chen ST, Buser D. Clinical and esthetic outcomes of implants placed in postextraction sites[J]. Int J Oral Maxillofac Implants, 2009, 24 Suppl : 186-217

18 Ormianer Z, et al. Restrospective clinical evaluation of tapered implants : 10-year follow-up of delayed and immediate placement of maxillary implants[J]. Implant Dentistry 2012, 21(4): 350-356

19 Chung S, Rungcharassaeng K, Kan JY, et al. Immediate single tooth replacement with subepithelial connective tissue graft using platform switchiing implants: a case series[J]. J Oral Implantol, 2011, 37(5): 559-569

20 Kotaro Oyama, DDS, Immediate provisionalization of 3.0 -mm-diameter implants replacing single missing maxillary and mandibular incisors:1-year prospective study.Int J Oral Maxillofac Implants, 2012, 27(1): 173-180

21 de Souza AB, Sukekava F, Tolentino L.Narrow- and regular-diameter implants in the posterior region of the jaws to support single crowns: A 3-year split-mouth randomized clinical trial.Clin Oral Implants Res. 2017, 9. doi: 10.1111/clr.13076

22 Degidi M, Nardi D, Piattelli A. One abutment at one time: non-removal of an immediate abutment and its effect on bone healing around subcrestal tapered implants[J]. Clin Oral Implants Res, 2011, 22(11): 1303-1307

23 Hartlev J, Kohberg P, Ahlmann S, et al. Immediate placement and provisionalization of single-tooth implants involving a definitive individual abutment: a clinical and radiographic retrospective study[J]. Clin Oral Implants Res, 2013, 24(6): 652-658

24 钟倩, 周国兴, 光寒冰. 个性化铸瓷复合基台在前牙种植美学修复中的临床应用. 华西口腔医学杂志, 2013, 8（31）：429-433

25 Rosa JC, Rosa AC, Francischone CE, et al. Esthetic outcomes and tissue stability of implant placement in comprom, ised sockets following immediate dentoalveolar restoration: results of a prospective case series at 58 months follow-up [J] Int J Periodontics Restorative Dent, 2014, 34(2): 199-208

26 Jung N, Prasit A. Achieving the optimal peri-implant soft tissue profile by the selective pressure method via provisional restorations in the esthetic zone[J]. J Esthet Restor Dent, 2015, 27(3): 136-144

27 周磊. 上颌前牙区即刻种植的临床体会. 中华口腔医学杂志, 10.3760/cma.j.issn.1002-0098.2013.04.004

中国口腔种植学杂志2018年第23卷第2期

28 Jensen T, Schou S, Gundersen HJ, et al. Bone-to-implant contact after maxillary sinus floor augmentation with Bio-oss and autogenous bone in different ratios in mini pigs[J]. Clin Oral Implants Res, 2013, 24(6): 635-644

29 Rosa JC, Rosa AC, Francischone CE, et al. Esthetic outcomes and tissue stability of implant placement in comprom, ised sockets following immediate dentoalveolar restoration: results of a prospective case series at 58 months follow-up[J] Int J Periodontics Restorative Dent, 2014, 34(2): 199-208

30 Degidi M, Daprile G, Nardi D, Piattelli A. Buccal bone plate in immediately placed and restored implant with Bio-oss collagen graft: a 1-year follow-up study[pubilshed online ahead of print August 13, 2012]. Clin Oral Implants Res. doi: 10.1111/1600-0501.2012.02561.x.

31 Yoshino S, Kan JY, Rungcharassaeng K, et al. Effects of connective tissue grafting on the facial gingival level following single immediate implant placement and provisionalization in the esthetic zone:a 1-year randomized controlled prospective study[J]. Int J Oral Maxillofac Implants, 2014, 29(2): 432-440

32 Yoshino S, Kan JY, Rungchaeassaeng K, et al. Effects of connective tissue grafting on the facial gingival level following single immediate implant placement and provisionalization in the esthetic zone:a 1-year randomized controlled prospective study. Int J Oral Maxillofac Implants.2014, 29(2): 432-440

33 Bobby Butler, DDS Masking buccal plate remodeling in the esthetic zone with connective tissue grafts: immediate implant concepts,techniques Compendium of Continuing Education in Dentistry 2015.7

34 W.K.Hafez, S.A.Seif, H.Shawky Platelet rich fibrin as a membrane for coverage of immediate implants: case-series study on eight patients Tanta Dental Journal, 2015, 12 : 203-210

35 Wu Q, QuY, Gong P, et al. Evaluation of the efficacy of keratinized mucosa augmentation techniques around dental implants: a systematic review[J]. J Prosthet Dent, 2015, 113(5): 383-390

36 Reddy VK, Parthasarathy H, Lochana P. Evaluating the clinical and esthetic outcome of apically postioned flap technique in augmentation of keratinized gingiva around dental implants[J]. Contemp Clin Dent, 2013, 4(3): 319-324

37 Liu C, Su Y, Tan B, et al. Reconstruction of attached soft tissue around dental implants by acelluar dermal matrix grafts and resin splint[J]. Int J Clin Exp Med, 2014, 7(12): 46666-4676

38 宁晔, 吴海珍, 胡芳芳. 美学区单牙即刻种植即可诱导牙龈成形的临床观察. 口腔医学, 2016, 36（4）: 361-365

39 Scott B, Gregory A, William B. Gingival margin changes in maxillary anterior sites after single immediate implant placement and provision: a 5year restropective study of 47 patients[J]. Int J Oral Maxillofacial Implant, 2014, 29(1): 127-134

40 Grunder U. Stabiility of the mucosal topography around single-tooth implants and adjacent teeth : 1-year results [J].Int J Periodontics Restorative Dent, 2000, 20(1): 11-17

自体富血小板血浆对牙种植体周围组织再生的新进展

许 琳综述　陈 昕　　黄 炎审校

【摘　要】牙种植体周围组织结构包括骨、血管、神经和纤维结缔组织等，其在维持种植体初期稳定性、保障远期成功率及促进美学修复等方面具有重要意义。近年来，自体血小板血浆（PRP）作为最早使用的血小板浓缩物，在修复各种软硬组织缺损及促进愈合等方面展示了极佳的潜能；而在口腔种植领域已被单独或联合其他植入材料广泛应用于上颌窦提升、位点保存术和即刻种植术等，特别是其不仅促进缺牙区牙种植体周骨组织和软组织再生，还可促进血管和神经等再生。本文将着重对近年来PRP在牙种植体周围组织再生的内在机制和临床应用中的新进展进行综述。

【关键词】富血小板血浆；种植牙；骨再生；血管生成；神经再生

中图分类号：R782.13　　文章标识码：A　　文章编号：1007-3957(2018)02-93-8

1　PRP简介

20世纪70年代，PRP开始进入医学研究领域[1]。1998年Marx等[2]发现将PRP与移植骨联用可促进人体下颌骨骨密度增加，此后PRP作为一种具有极高再生潜力的生物支架材料，在口腔颌面骨缺损修复和种植体骨结合方面的应用得到极大发展。血小板血浆（platelet-rich plasma，PRP）作为最早使用的生长因子载体，PRP研究广泛而充分，特别是在种植领域，其可应用在种植术前骨缺损修复、上颌窦提升、种植同期骨结合以及预防或减少种植术后周围炎，促进种植体周硬组织和软组织的修复，以承受负载和咬　，恢使正常的咬　功能，并达到良好的美学修复效果。

根据在制备过程中是否保留白细胞层可分为两种，无白细胞血小板血浆又称富生长因子血浆(plasma rich in growth factors，PRGF)、纯富血小板血浆(pure platelet-rich plasma)，另一种富白细胞血小板血浆(leucocyte-platelet plasma)。

2　PRP对种植体周软硬组织的再生的研究新进展

在口腔种植的组织工程中，种子细胞、生长因子和生物支架必不可少。PRP含高浓度的血小板、多种生长因子、纤维蛋白以及白细胞等，包括血小板源性生长因子(platelet-derived growth factor，PDGF)、转化生长因子(transforming growth factor-β, TGF-β)、血管内皮细胞生长因子(vascular endothelial growth factor，VEGF)、类胰岛素生长因子(insulin-like growth factor，IGF-1)和表皮生长因子(epidermal growth factor，EGF)等。这些蛋白都属于生长因子、趋化因子和细胞因子家族，纤维蛋白构成天然的三维支架，为种子细胞的增殖和分化提供良好的微环境，促进牙槽骨和牙龈软组织的再生。

2.1　骨组织再生

种植体骨结合是种植成功的金标准，其在功能状态下能承受并传递载荷，在种植体初期稳定性及远期疗效方面有重要作用。PRP含有骨再生必要的生长因子，作为自体纤维蛋白胶系统，通过结合并缓慢释放多种生长因子，维持术区骨愈合

作者单位：610041 四川成都 四川大学华西口腔医院正畸科（许琳）；四川大学华西口腔医院修复科（陈昕）；四川大学华西口腔医院种植科（黄炎）。

通讯作者：黄炎

项目基金：四川省科技厅科技支撑计划（16ZC1626）项目名称：富血小板血浆（PRP）促进牙种植体周围微结构再生及重建的研究

中国口腔种植学杂志2018年第23卷第2期

生长因子浓度，进而促进骨再生[3]。Hosgor等[4]在羊下颌骨中联合PRP和成骨细胞培养后发现骨-种植体接触(bone-implant contact，BIC)显著提高。在体内实验方面，Cruz等[5]将(adipose-derived stem cells，ADSC)联合PRP移植到犬皮质骨缺损模型中，观察到良好的骨生成和骨成熟，表明PRP作为ADSC的生物支架，并起到很好的骨诱导效应。Jiang等[6]在TIO2纳米修饰的多空种植体表面应用PRP发现种植体周骨量增加，并且生物力学性能改善。Yun等[7]通过在犬种植位点建立标准三壁骨缺损模型(4x4x4mm)，12周后术中联用PRP、hydroxyapatite(HA)和BMMSCs实验组的骨密度和BIC率最高，组织学骨成熟率也高于其他组，但无统计学差异。同时，PRP可扭转病理状态下的骨质流失。Ocana等[8]在预先对兔胫骨骺部射线照射(1727cGy)变为激惹状态后植入种植体，观察发现照射组的种植体成功率和BIC率明显降低，但添加了PRP的实验组骨量有显著性提高，促进了种植体与激惹状态骨的骨结合活动。

PRP中两种对骨再生最重要生长因子有PDGF、TGF-β、BMP-2和IGF-1等。PDGF的丝裂原特性可促进骨髓基质干细胞(bone marrow stromal cells，BMSCs)的成骨向分化，同时促进骨髓基质干细胞、前成骨细胞和成纤维细胞等骨相关细胞迁移[9]，通过提高Osterix基因和骨涎蛋白mRNAs的表达，从而促进骨组织的再生(如图1)。Casati等[10]发现PRP中的PDGF能够分泌趋化因子，促进肌动蛋白细胞骨架的构建，进而促进成骨细胞的移动。

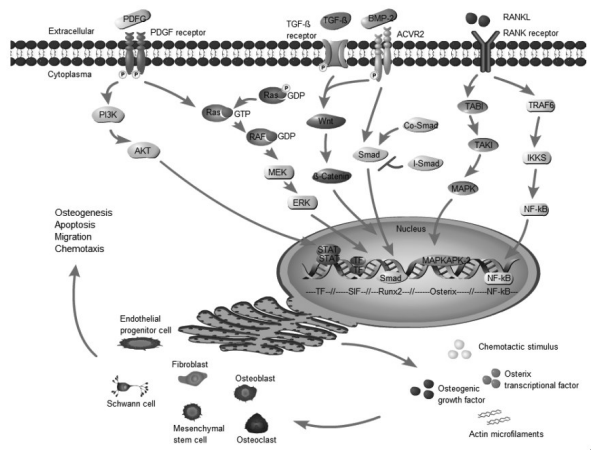

图1 PRP作用于牙种植体周围组织的信号转导通路示意图。PRP通过释放PDGF、TGF-β和BMP-2等多种生长因子，分别激活相应的PI3K/AKT、Ras、Wnt/β-Catenin、Smad、TABI和RANK/RANKL/NF-κB等通路信号转导途径，合成分泌包括骨生成因子、化学趋化因子和肌动蛋白微丝等细胞因子，促成间充质细胞的成骨、成血管和成神经向分化，并有利于成骨细胞、血管内皮细胞、施旺细胞等的分化和成熟，从而在宏观上协调促进了骨改建、骨代谢、趋化迁移等生理活动的进行。ACVR2, activin type II receptor; RANK/RANKL, Receptor activator of nuclear factor-Kb and its ligand.

TGF-β则主要通过旁分泌和自分泌的形式与骨相关细胞表面受体结合，激活细胞信号转导通路，激活骨祖细胞(osteoprogenitor cell)的趋化作用，刺激成骨细胞和前成骨细胞的增殖，同时抑制破骨细胞的增值和生物学活性[11]。Ortolani等[12]在兔骨内种植体中在第4天和第12天观察到PDGF/IGF-1明显的增加骨量和促进骨改建的效果，单独使用PRP组则少有延迟。此外，BMP-2通过与细胞表面I型和II型BMP受体的结合，借助Smads蛋白将TGF-β信号从细胞表面受体传导至细胞内，启动特异性转录Runx2和Osterix基因的表达，进而促进诱导成骨细胞的分化和成熟（图2）。张波等[13]发现在股骨头坏死的兔体内将PRP与BMSCs同时应用能产生协同作用，通过调节BMP-2/Smads信号通路，促进股骨头骨细胞增殖和分化，减少骨陷窝空缺率。Gomes等[14]的系统评价也证明了BMP-2在成骨方面的作用，建议联用BMP-2、自体骨和PRP作为移植材料修复下颌标准骨缺损。PRP的促进成骨的作用可能还与抑制破骨细胞的功能有关，其中的生长因子通过释放骨保护素(osteoprotegerin，OPG)来降低RANKL水平[6]。

PRP中各种生长因子释放的动力学过程是当前研究的热点之一，许多学者通过体内研究检测生长因子随时间的浓度变化以及体外探究种植体表面生长因子的释放规律。Sanchez等[15]发现PRP释放生长因子中，TGF-beta和PDGFs首先大量释放，前者在4天后无法检测，后者持续9天以上，VEGF的释放相对缓和，并持续时间较长，同时其总量和速率与激活剂和种植体表面形态有关。Rai等[16]认为TGF-beta、PDGFs和IGF-1等因子的释放与纤维蛋白生物活性和基质降解有关。

也有部分实验未发现PRP的促进种植体周骨再生的作用。Streckbein等[17]通过犬动物试验未发

现PRP促进种植体周骨重建和BIC率。Peng等[18]甚至观察到PRP对兔种植体愈合的阻碍效果。分析原因可能是PRP制备方法和动物模型不同，制备方法也存在差异，过少或过多的生长因子都可能会对骨生成产生抑制作用[19]，故未观察到明显的促成骨效应。另外有学者认为PRP抑制骨形成是由于抑制BMP2的免疫表达而促进TGF-β的免疫表达，前者缺乏成骨细胞的分化和成熟的促进因子，后者因促进纤维化而阻碍了骨形成。

2.2 软组织再生

种植体周软组织包括血管、神经、纤维等，与种植体周牙龈、粘膜的愈合相关。种植后牙龈高度恢复不足、形态不良或牙龈退缩是影响种植效果的因素之一。良好的种植体周围上皮封闭会减少细菌侵入，进而降低种植体龈炎和牙周炎的风险。手术方法促进软组织的愈合会给病人带来二次手术的疼痛和麻烦，同时技术敏感性高，术后愈合效果不稳定。众多研究表明，PRP释放的各种生长因子能促进种植后牙龈纤维组织的形成，有效地对种植体形成生物密闭，为种植体周围组织再生提供良好的环境，并且使软组织的愈合在形态上达到美学修复的效果[20,21]。体外试验证明PRP能够明显增加人牙龈成纤维细胞的增殖活性和迁移能力[22]。Dugrillon等[23]发现PRP可以促进患者缝合处软组织的愈合。Freymiller等[24]发现在全厚皮片移植的受区应用PRP能够促进创口上皮化并减少疤痕、疼痛的产生。Lee等[25]发现PRP能促进兔全层皮肤缺损区域纤维的增生和毛细血管的形成。Garcia等[26]在经PRP处理的犬种植体模型中发现骨髓组织样结缔组织的形成。

种植体周微结构的再生是一个有机统一、密不可分的过程，良好的骨结合可以促进血管、神经的生长，而血管、神经再生又能促进种植体周骨结合（图2）。PRP促血管、神经再生潜力的研究逐渐增多。

2.1 血管再生

富血小板凝集物的骨和软组织的再生与良好的血运密切相关，新血管的形成对于骨组织再生具有重要的作用，良好的血液循环为骨愈合提供良好的环境，使运输营养、促进细胞代谢更加便利，也间接地保证后期骨改建的顺利进行。从而促进成骨作用。相反地，血供不足则会一定程度

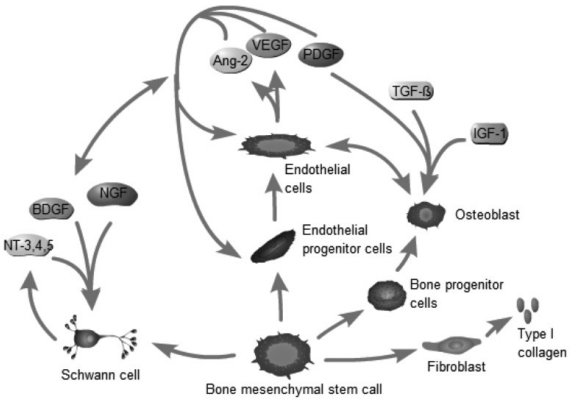

图2 PRP中生长因子促进牙种植体周骨、血管、神经和纤维组织再生的机制及交互作用示意图。PRP含有PDGF, TGF-β和VEGF等多种因子，可以促进骨、血管等组织再生，同时新生的血管内皮细胞可以分泌Ang-2和VEGF等进而促进血管、骨再生。PRP亦含有多种神经营养因子和亲神经因子，可促进牙种植体周围神经再生，新生的施旺细胞自身可通过自分泌或旁分泌，促进神经、血管再生。NT-3, 4, 5, neurotrophin-3, 4, 5; BDGF, brain-derived growth factor; NGF, neural growth factor; Ang-2, angiotensinogen 2; IGF-1, Insulin-like growth factor 1.

地抑制成骨细胞的活性[27]。

在促进血管再生方面，PRP释放的生长因子与血管内皮祖细胞(endothelial progenitor cells, EPCs)表面的受体相结合，引导增殖、分化和迁移，穿过血管内皮进入受损区域，促进血管的形成。李宁毅等[28]通过对比实验发现PRP有助于使犬背部骨基质的钙化和血管化更完全。Yamada等[29]在异位成骨实验中联合应用PRP与基质干细胞，表现出促血管生成效应。Kasten等[30]发现在PRP与BMSCs联用修复兔标准桡骨缺损时也明显观察到新生血管的形成。Xian等[31]发现PRP与成骨细胞及成纤维细胞联合培养后，VEGF浓度显著增加。VEGF作为PRP主要释放的生长因子之一，表现出较强的促血管生成的效果。

2.2 神经再生

近年来，关于牙种植体周围本体感觉的研究日渐深入，种植体周神经反馈通路对咬 系统的协调工作有重要作用。许多临床前实验证明PRP对周围神经再生有一定的作用[32,33]。人们发现PRP及其纤维支架不仅有神经保护和促神经再生作用，还可以输送神经炎性介质，进而促进功能性感觉和运动神经肌单位的恢复。其释放的神经信号因

子有亲神经性因子，如神经生长因子(nerve growth factor，NGF)，骨衍生性生长因子(bone derived growth factor，BDGF)，类胰岛素样生长因子(insulin-like growth factor 1，IGF-1)，血小板源性生长因子(platelet derived growth factor，PDGF)等，神经营养因子有纤维蛋白(febrin)，纤连蛋白(febrinectin)，玻连蛋白(vitronectin)等。

PRP参与种植体周神经再生可能的机制尚不明确，目前研究表明PRP促神经再生的机制主要有三方面，分别是释放多种细胞因子形成具有允许和神经诱导作用的微环境，促进血管生成、促进BMSCs向施旺细胞（SC）的增殖分化并促进轴突末端的发育。但多数学者认为PRP中的多种生长因子可能通过PI3K-Akt和Ras/细胞外调控激酶的信号通路启动神经相关基因的转录[34]，调节神经前体细胞和神经改建过程。PRP不但可释放具有神经营养功能的生长因子，还能促进BMSCs向施旺细胞(schwann cells，SC)的增殖分化。TGF-β作为体内一种多功能基础抗炎因子，在参与体内炎症反应和软硬组织修复的同时，也为一些神经生长因子发挥生理作用提供保证。夏长所等[35]发现PRP能促进BMSCs向SC的分化，经PRP诱导后的BMSCs在体内具有SC的部分功能。Huang等[36,37]在组织学上观察到种植体周轴突和有髓神经纤维的存在，并且均不同程度受到外界机械应力刺激的调控，提出即刻植入和即刻加载方案可优化种植体周围神经再生的治疗方案。

3 PRP的临床研究新进展

PRP凭借其再生能力和安全性等优势，已在牙拔除术、牙周手术、牙种植术和药物性颌骨坏死等口腔手术中得到广泛应用。目前，种植术前骨量不足、牙槽嵴缺损以及术后周围炎是种植修复中的常见问题，联用PRP可以取得良好的临床效果。

3.1 上颌窦提升术

上颌窦提升术是保证种植体良好固位性和稳定性的重要手术方法。PRP的联用一定程度上在骨量增加和软组织愈合方面展现出良好的效果。Taschieri等[38]通过持续3年的临床随机对照试验发现PRP与短种植体（6.5-8.5mm）联用比上颌窦提升的长种植体（10mm以上）的新骨形成率更高，但无统计学意义。同时，Taschieri等[39]通过前瞻性临床试验发现PRGF与短种植体联用在上颌窦提升中种植体周骨吸收率降低，但无统计学意义。许多学者在不断探索上颌窦提升的组织工程中个性化最佳方案。Taschieri等[40]发现PRP与双相磷酸钙联用或去矿化牛基质骨联用在上颌窦提升中均表现出较高的新骨形成率（18.6%和21.9%），并在PRP与双相磷酸钙组中观察到更多的I型胶原。Schwartz等[41]通过长达137月的回顾性试验提出覆盖骨移植(onlay bone grafting，OBG)方案在治疗严重下颌骨缺损的疗效，即骨移植物与Bio-oss骨粉、PRP联用，表面再覆盖PPP膜。Ogawa等[42]发现在上颌窦提升中PRP联合自体骨膜细胞比联合自体骨移植有更明显的促进新骨形成的作用，皮质骨和松质骨都有明显增多，放置种植体时的插入转矩(insertion torque)也有提高。

但也有部分研究未发现PRP的促进作用。Abdalla等[43]认为骨移植物中是否添加PRP对种植体失败率和并发症发生率的改变无统计学意义。Lemos等[44]通过meta分析种植体稳定性、边缘骨丧失、牙槽嵴顶高度等发现PRP对上颌窦提升术中种植体的骨形成和留存率无影响。而Avila等[45]的系统评价表明PRP联合自体骨移植物仅在第六个月表现出良好的促进上颌窦提升的效果。Kumar等[46]则发现PRP联合自体骨移植促进上颌窦提升中，术后和6个月的牙槽嵴高度有显著性提高，但1年后则与对照组使用自体骨和自体静脉血液的效果无差别。故PRP在上颌窦提升中的效果需进一步明确。

3.2 位点保存术

牙周病、外伤等都会造成患者牙槽骨缺损，严重影响种植体植入的成功率，GBR通过联用PRP可重建缺失部位的结构和功能，恢复相应牙槽嵴的高度和宽度[47]。Eskan等[48]通过临床随机对照试验发现与同种异体松质骨联用的PRP可以使无牙患者的牙槽骨嵴宽度增加，骨丧失减少。Ntounis等[49]通过临床随机对照试验发现在拔牙后位点保存术中联合PRP的矿化冻干异体骨具有促进骨质从D4向D3和D2的转化，并且降低了残余骨移植颗粒，进而减少愈合时间。Hatakeyama等[50]发现PRP可以促进犬牙槽嵴颊侧开裂的愈合。Durmuslar等[51]通过在拔牙后联用PRP和牛来源羟磷灰石后发

现术后第3个月影像学骨密度显著增加，但术后第1个和第6个月无显著性差异。

3.3 即刻种植

临床随机对照实验表明PRP在即刻种植术中也表现出良好的效果。ArRejaie等[52]发现PRP联合牛来源移植骨可改善即刻种植体的骨密度和边缘骨水平，进而降低种植体周骨开裂的风险。Kundu等[53]在种植同期添加PRP在骨高度改变方面并未发现有统计学意义的差异，但PRP与方形螺纹(square thread-form)种植体与反向支持螺纹(reverse buttress thread-form)的种植体相比可以更有效地提高种植体初期稳定性。在全口种植体支持式的义齿修复中，PRP与去蛋白牛移植骨联用恢复种植体颊侧骨板高度，进而减少了悬臂，增强了全口义齿的稳定。Taschieri等[54]通过随访长达五年的回顾性研究证明了PRP的中长期效果。

3.4 其他

种植体周围炎是种植术后常见并发症，是致使种植失败的主要原因之一。PRP通过及时有效地形成稳定的血凝块，形成良好的上皮袖口，减少细菌的进入。除此以外，在PRP释放的生长因子中，TGF-β发挥良好的抗炎作用，能有效的预防种植体周围炎的发生。Weibrich等[19]在兔种植体骨再生实验中发现PRP应用后种植体周围炎的发生率降低。徐淑兰等[55]发现在治疗种植体周围炎患者骨缺损应用PRP能够促进种植体周骨量的增加，提高种植体的保留率。

同时，在有基础疾病（如骨质疏松、糖尿病等）的患者行种植牙手术，联用PRP可以降低风险，促进初期稳定性和远期成功率。Mozzati等[56]通过大规模的队列研究发现在接受双膦酸盐药物治疗的患者中行牙种植手术时辅助应用PRGF可以降低种植体失败率，并且在120个月的随访中无双磷酸盐型颌骨坏死，这提示我们PRP可以降低骨质疏松女性不良反应的发生率，辅助应用组织工程方法促进愈合。Ibraheem等[57]通过分口试验对糖尿病患者使用具有平台转移的种植体修复缺牙，一侧添加PRP，另一侧未添加，两侧骨高度均增加但无统计学差异。

在种植修复中，获得良好的牙龈高度是医生关注的重点之一。Menezes等[58]在牙槽骨牵张成骨的临床随机对照试验中发现应用PRP可降低菌斑指数和牙龈指数，表明PRP对软组织的保护作用。PRP在维持牙周健康方面也有一定的效果。

4 问题与展望

目前，PRP的疗效和临床应用方案仍然存在一定的问题，部分临床和临床前研究发现PRP并没有明确促成骨作用，其促进成骨的最适作用条件、生长因子的浓度释放曲线和作用区域还需明确。此外，由于PRP的制备方法尚无统一的标准，不同的制备方法和联用方案，会导致血小板和生长因子的浓度、酸碱度、激活过程和生长因子的释放曲线出现一定差异，而这也可能是导致部分实验结果出现矛盾的原因，不同的生长因子促进血管和神经再生的潜力以及协同交互作用也有待进一步探究。目前，新一代PRP产物，如富血小板纤维蛋白(platelet-rich fibrin, PRF)和浓缩生长因子(concentrated growth factor, CGF)各具特点，逐渐成为一类再生性治疗方法[59,60]。

本综述系统的回顾了自体PRP在牙种植体周围组织再生方面的临床应用和内在机制，重点论述了PRP的历史现状和研究新进展，值得深入探索其个性化的治疗方案。

参考文献

1 Shaw S, Pegrum G, Wolff S. Estimation of platelet adhesiveness on whole blood and platelet-rich plasma[J]. J. Clin. Pathol, 1970, 23(2): 144-148

2 Marx R, Carlson E, Eichstaedt R, et al. Platelet-rich plasma: Growth factor enhancement for bone grafts[J]. Oral Surg Oral Med Oral Pathol Oral Radiol Endod, 1998, 85(6): 638-646

3 邓振南, 鲜苏琴. 富含血小板血浆与口腔种植骨再生[J]. 国际口腔医学杂志, 2008, (S1)

4 Hosgor F, Yilmaz N, Senyurt O, et al. Effect of osteoblast cell culture on the bone implant contact[J]. Acta Odontol Scand, 2013, 71(3-4): 626-631

5 Cruz A C, Caon T, Menin A, et al. Adipose-derived stem cells incorporated into platelet-rich plasma improved bone regeneration and maturation in vivo[J]. Dent Traumatol, 2015, 31(1): 42-48

6 Jiang N, Du P, Qu W, et al. The synergistic effect of

TiO2 nanoporous modification and platelet-rich plasma treatment on titanium-implant stability in ovariectomized rats[J]. Int J Nanomedicine, 2016, 11: 4719-4733

7 Yun J H, Han S H, Choi S H, et al. Effects of bone marrow-derived mesenchymal stem cells and platelet-rich plasma on bone regeneration for osseointegration of dental implants: preliminary study in canine three-wall intrabony defects[J]. J Biomed Mater Res B Appl Biomater, 2014, 102(5): 1021-1030

8 Ocana R P, Rabelo G D, Sassi L M, et al. Implant osseointegration in irradiated bone: an experimental study[J]. J Periodontal Res, 2017, 52(3): 505-511

9 Goto H, Matsuyama T, Miyamoto M, et al. Platelet-rich plasma/osteoblasts complex induces bone formation via osteoblastic differentiation following subcutaneous transplantation [J]. J. Periodont. Res, 2006, 41(5): 455-462

10 Casati L, Celotti F, Negri-Cesi P, et al. Platelet derived growth factor (PDGF) contained in Platelet Rich Plasma (PRP) stimulates migration of osteoblasts by reorganizing actin cytoskeleton[J]. Cell Adhesion & Migration, 2014, 8(6): 595-602

11 Mohan S, Baylink D. Bone growth factors[J]. Clin. Orthop. Relat. Res, 1991 : 30-48

12 Ortolani E, Guerriero M, Coli A, et al. Effect of PDGF, IGF-1 and PRP on the implant osseointegration. An histological and immunohistochemical study in rabbits[J]. Ann Stomatol(Roma), 2014, 5(2): 66-68

13 张波, 韦冰丹, 甘坤宁, 等. 富血小板血浆联合骨髓间充质干细胞对兔股骨头坏死BMP-2/Smads通路的影响[J]. 中国骨质疏松杂志, 2016, (02)

14 Gomes-Ferreira P H, Okamoto R, Ferreira S, et al. Scientific evidence on the use of recombinant human bone morphogenetic protein-2 (rhBMP-2) in oral and maxillofacial surgery[J]. Oral Maxillofac Surg, 2016, 20(3): 223-232

15 Sanchez-Ilarduya M B, Trouche E, Tejero R, et al. Time-dependent release of growth factors from implant surfaces treated with plasma rich in growth factors[J]. J Biomed Mater Res A, 2013, 101(5): 1478-1488

16 Rai B, Teoh S H, Ho K H. An in vitro evaluation of PCL-TCP composites as delivery systems for platelet-rich plasma[J]. J Control Release, 2005, 107(2): 330-342

17 Streckbein P, Kleis W, Buch R S, et al. Bone healing with or without platelet-rich plasma around four different dental implant surfaces in beagle dogs[J]. Clin Implant Dent Relat Res, 2014, 16(4): 479-486

18 Peng W, Kim I K, Cho H Y, et al. The healing effect of platelet-rich plasma on xenograft in peri-implant bone defects in rabbits[J]. Maxillofac Plast Reconstr Surg, 2016, 38(1): 16

19 Weibrich G, Hansen T, Kleis W, et al. Effect of platelet concentration in platelet-rich plasma on peri-implant bone regeneration[J]. Bone, 2004, 34(4): 665-671

20 Giovanini A, Grossi J, Gonzaga C, et al. Leukocyte-platelet-rich plasma (L-PRP) induces an abnormal histophenotype in craniofacial bone repair associated with changes in the immunopositivity of the hematopoietic clusters of differentiation, osteoproteins, and TGF - β1[J]. Clin Implant Dent Relat Res, 2014, 16(2): 259-272

21 Nikolidakis D, Jansen J A. The biology of platelet-rich plasma and its application in oral surgery: literature review [J]. Tissue engineering. Part B, Reviews, 2008, 14(3): 249-258

22 施六霞, 狄昌萍, 徐艳, et al. 富血小板血浆对人牙龈成纤维细胞增殖和迁移的影响[J]. 南京医科大学学报(自然科学版), 2010, (07)

23 Dugrillon A, Eichler H, Kern S, et al. Autologous concentrated platelet-rich plasma(cPRP)for local application in bone regeneration[J]. International journal of oral and maxillofacial surgery, 2002, 31(6): 615-619

24 Freymiller E G. Platelet-rich plasma: evidence to support its use[J]. Journal of oral and maxillofacial surgery : official journal of the American Association of Oral and Maxillofacial Surgeons, 2004, 62(8): 1046-1048

25 Lee H-W, Reddy M S, Geurs N, et al. Efficacy of platelet-rich plasma on wound healing in rabbits[J]. Journal of periodontology, 2008, 79(4): 691-696

26 Garcia R V, Gabrielli M A C, Hochuli-Vieira E, et al. Effect of platelet-rich plasma on peri-implant bone repair: a histologic study in dogs[J]. The Journal of oral implantology, 2010, 36(4): 281-290

27 Salim A, Nacamuli R, Morgan E, et al. Transient changes in oxygen tension inhibit osteogenic differentiation and Runx2 expression in osteoblasts[J]. J. Biol. Chem., 2004, 279 (38): 40007-40016

28 李宁毅, 陈立强, 陈涛, 等. 富血小板血浆与带血管肌筋膜在组织工程骨血管化中的作用[J]. 华西口腔医学杂志, 2007, (04).

29 Yamada Y, Ueda M, Hibi H, et al. Translational research for injectable tissue-engineered bone regeneration using mesenchymal stem cells and platelet-rich plasma: from basic research to clinical case study[J]. Cell transplantation, 2004, 13(4): 343-355

30 Kasten P, Beverungen M, Lorenz H, et al. Comparison of platelet-rich plasma and VEGF-transfected mesenchymal stem cells on vascularization and bone formation in a critical-

size bone defect[J]. Cells, tissues, organs, 2012, 196(6): 523-533

31 Xian L J, Chowdhury S R, Bin Saim A, et al. Concentration-dependent effect of platelet-rich plasma on keratinocyte and fibroblast wound healing[J]. Cytotherapy, 2015, 17(3): 293-300

32 杜刚, 李林, 张波, 等. 富血小板血浆联合骨髓间充质干细胞对大鼠脊髓损伤后NGF、BDNF的影响[J]. 中国骨质疏松杂志, 2014, (01)

33 Elgazzar R F, Mutabagani M A, Abdelaal S E, et al. Platelet rich plasma may enhance peripheral nerve regeneration after cyanoacrylate reanastomosis: a controlled blind study on rats[J]. International journal of oral and maxillofacial surgery, 2008, 37(8): 748-755

34 Huang Y, Bornstein M M, Lambrichts I, et al. Platelet-rich plasma for regeneration of neural feedback pathways around dental implants: a concise review and outlook on future possibilities[J]. Int J Oral Sci, 2017, 9(1): 1-9

35 夏长所, 陈玉华, 孙康, 等. PRP在BMSCs向SC体外分化中的作用[J]. 中国修复重建外科杂志, 2009, (08)

36 Huang Y, Jacobs R, Van Dessel J, et al. A systematic review on the innervation of peri-implant tissues with special emphasis on the influence of implant placement and loading protocols[J]. Clinical oral implants research, 2015, 26(7): 737-746

37 Huang Y, Van Dessel J, Martens W, et al. Sensory innervation around immediately vs. delayed loaded implants: a pilot study[J]. International journal of oral science, 2015, 7(1): 49-55

38 Taschieri S, Lolato A, Testori T, et al. Short dental implants as compared to maxillary sinus augmentation procedure for the rehabilitation of edentulous posterior maxilla: Three-year results of a randomized clinical study[J]. Clin Implant Dent Relat Res, 2017

39 Taschieri S, Corbella S, Del Fabbro M. Mini-invasive osteotome sinus floor elevation in partially edentulous atrophic maxilla using reduced length dental implants: interim results of a prospective study[J]. Clin Implant Dent Relat Res, 2014, 16(2): 185-193

40 Taschieri S, Corbella S, Weinstein R, et al. Maxillary Sinus Floor Elevation Using Platelet-Rich Plasma Combined With Either Biphasic Calcium Phosphate or Deproteinized Bovine Bone[J]. J Craniofac Surg, 2016, 27(3): 702-707

41 Schwartz-Arad D, Ofec R, Eliyahu G, et al. Long Term Follow-Up of Dental Implants Placed in Autologous Onlay Bone Graft[J]. Clin Implant Dent Relat Res, 2016, 18(3): 449-461

42 Ogawa S, Hoshina H, Nakata K, et al. High-Resolution Three-Dimensional Computed Tomography Analysis of the Clinical Efficacy of Cultured Autogenous Periosteal Cells in Sinus Lift Bone Grafting[J]. Clin Implant Dent Relat Res, 2016, 18(4): 707-716

43 Abdalla R I B, Alqutaibi A Y, Kaddah A. Does the adjunctive use of platelet-rich plasma to bone graft during sinus augmentation reduce implant failure and complication? Systematic review and meta-analysis[J]. Quintessence Int, 2018, 49(2): 139-146

44 Lemos C A, Mello C C, Dos Santos D M, et al. Effects of platelet-rich plasma in association with bone grafts in maxillary sinus augmentation: a systematic review and meta-analysis[J]. Int J Oral Maxillofac Surg, 2016, 45(4): 517-525

45 Avila-Ortiz G, Bartold P M, Giannobile W, et al. Biologics and Cell Therapy Tissue Engineering Approaches for the Management of the Edentulous Maxilla: A Systematic Review[J]. Int J Oral Maxillofac Implants, 2016, 31 Suppl: s121-164

46 Kumar N K, Shaik M, Nadella K R, et al. Comparative study of alveolar bone height and implant survival rate between autogenous bone mixed with platelet rich plasma versus venous blood for maxillary sinus lift augmentation procedure[J]. J Maxillofac Oral Surg, 2015, 14(2): 417-422

47 Kwon T, Grieco P C, Levin L, et al. A novel technique for guided bone regeneration using platelet-rich plasma and osteogenic progenitor cells: Literature-based rationale and case report[J]. Quintessence Int, 2016, 47(3): 233-240

48 Eskan M A, Greenwell H, Hill M, et al. Platelet-rich plasma-assisted guided bone regeneration for ridge augmentation: a randomized, controlled clinical trial[J]. J Periodontol, 2014, 85(5): 661-668

49 Ntounis A, Geurs N, Vassilopoulos P, et al. Clinical assessment of bone quality of human extraction sockets after conversion with growth factors[J]. Int J Oral Maxillofac Implants, 2015, 30(1): 196-201

50 Hatakeyama I, Marukawa E, Takahashi Y, et al. Effects of platelet-poor plasma, platelet-rich plasma, and platelet-rich fibrin on healing of extraction sockets with buccal dehiscence in dogs[J]. Tissue engineering. Part A, 2014, 20(3-4): 874-882

51 Durmuslar M C, Alpaslan C, Alpaslan G, et al. Clinical and radiographic evaluation of the efficacy of platelet-rich plasma combined with hydroxyapatite bone graft substitutes in the treatment of intra-bony defects in maxillofacial region[J]. Acta Odontol Scand, 2014, 72(8): 948-953

52 Arrejaie A, Al-Harbi F, Alagl A S, et al. Platelet-Rich Plasma Gel Combined with Bovine-Derived Xenograft for

中国口腔种植学杂志2018年第23卷第2期

the Treatment of Dehiscence Around Immediately Placed Conventionally Loaded Dental Implants in Humans: Cone Beam Computed Tomography and Three-Dimensional Image Evaluation[J]. Int J Oral Maxillofac Implants, 2016, 31(2): 431-438

53 Kundu R, Rathee M. Effect of Platelet-Rich-Plasma (PRP) and Implant Surface Topography on Implant Stability and Bone[J]. J Clin Diagn Res, 2014, 8(6): Zc26-30

54 Taschieri S, Lolato A, Ofer M, et al. Immediate post-extraction implants with or without pure platelet-rich plasma: a 5-year follow-up study[J]. Oral Maxillofac Surg, 2017, 21(2): 147-157

55 徐淑兰, 周磊, 黄建生, et al. 富血小板血浆促进种植体周围炎骨缺损修复的效果[J]. 广东医学, 2008, (05)

56 Mozzati M, Arata V, Giacomello M, et al. Failure risk estimates after dental implants placement associated with plasma rich in growth factor-Endoret in osteoporotic women under bisphosphonate therapy[J]. J Craniofac Surg, 2015, 26(3): 749-755

57 Ibraheem E M, Eldeen A M. Impact of Platelet-Rich Plasma on Bone Height Changes around Platform Switched Implants Supporting Mandibular Overdentures in Controlled Diabetic Patients[J]. Open Access Maced J Med Sci, 2015, 3(4): 722-726

58 Menezes D J, Shibli J A, Gehrke S A, et al. Effect of platelet-rich plasma in alveolar distraction osteogenesis: a controlled clinical trial[J]. Br J Oral Maxillofac Surg, 2016, 54(1): 83-87

59 Isobe K, Watanebe T, Kawabata H, et al. Mechanical and degradation properties of advanced platelet-rich fibrin(A-PRF), concentrated growth factors (CGF), and platelet-poor plasma-derived fibrin (PPTF)[J]. Int J Implant Dent, 2017, 3(1): 17

60 Masuki H, Okudera T, Watanebe T, et al. Growth factor and pro-inflammatory cytokine contents in platelet-rich plasma(PRP), plasma rich in growth factors(PRGF), advanced platelet-rich fibrin(A-PRF), and concentrated growth factors(CGF)[J]. Int J Implant Dent, 2016, 2(1): 19