专题研究

富血小板纤维蛋白(PRF)促进脱位再植牙牙周膜性愈合的动物实验研究

王得利　林洋洋　西玉立　王海艳　林 娜　徐 颖　石 屹　　赵青亮

【摘　要】**目的：**探讨富血小板纤维蛋白（PRF）对促进犬脱位再植牙牙周膜性愈合。**方法：**选取10只成年杂种犬，间隔拔除犬上下颌前牙，建立完全性牙脱位模型。自颈静脉抽取全血，制备PRF、PRP。将脱位牙按照体外干燥放置30分钟、1小时和2小时进行随机化分组，每组的患牙分别复合PRF、PRP或不添加任何移植物进行再植，以即刻再植作为对照组。采用组织学观察评价各组患牙牙周愈合情况。**结果：**第1组均表现为正常牙周膜结构；无炎性改变及炎症性吸收情况；第3组及第4组无炎性改变及炎症性吸收的发生，其正常牙周膜及表面吸收差异无统计学意义（P>0.05）；第4组及第7组牙周膜样结构具有较致密的胶原纤维结构及较强的方向性；第4组、第7组正常牙周膜均与第1组差异无统计学意义（P>0.05）；第7组正常牙周膜高于第6组，而表面吸收低于第6组，差异均具有统计学意义（P<0.05）；第9组与第10组表面吸收无统计学差异（P>0.05），但多表现为修复性及静止性表面吸收。**结论：**PRF促进脱位再植牙牙周愈合的效果比没添加移植物组及使用PRP组修复效果更加明显。脱位2小时后，PRF/PRP均较难促进牙周膜性愈合。

【关键词】富血小板纤维蛋白；犬；脱位再植牙；牙周膜；愈合效果

中图分类号：R782.1　　**文章标志码：**A　　**文章编号：**1007-3957(20018)04-155-6

Effects of platelet-rich fibrin(PRF)on periodontal ligament healing in dislocation replantation

WANG Deli, LIN Yangyang, XI Yuli, et al

Department of Oral Basic Teaching and Research, Mudanjiang Medical College, Mudanjiang 157011, Heilongjiang Province, China

Abstract

Objective: To investigate the effect of platelet-rich fibrin(PRF)on promoting periodontal healing by replantation of canine dislocation. **Methods:** 10 adult mongrel dogs were selected and the upper and lower anterior teeth were pulled out at intervals. Whole blood was extracted from jugular vein to prepare PRF and PRP. The dislocated teeth were randomly divided into groups according to 30min, 1h and 2h after dry placement in vitro. The infected teeth in each group were replanted with PRF, PRP or without any graft, and immediate replantation was used as the control group. Histological observation was used to evaluate the periodontal healing in each group. **Results:** The first group presented normal periodontal membrane structure. No inflammatory changes and inflammatory absorption, no inflammatory changes and inflammatory absorption occurred in groups 3 and 4, and the difference in normal periodontal membrane and surface absorption was not statistically significant(P>0.05). The periodontal membrane structure of the fourth group and the seventh group had relatively dense collagen fiber structure and strong directivity. There was

作者单位：157011 牡丹江 牡丹江医学院口腔基础教研室（王得利，徐颖）；牡丹江红旗医院口腔科（林洋洋，西玉立，王海艳，林娜，石屹）；哈尔滨市第一医院口腔科（赵青亮）。

通讯作者：赵青亮

基金项目：1. 黑龙江省省属高等学校基本科研业务费科研项目(2017-KYYWFMY-0686)；2. 牡丹江医学院教育教学改革项目（Z2016s0077）；3牡丹江市科学技术计划项目（G2017d2368）

中国口腔种植学杂志2018年第23卷第4期

no significant difference in normal periodontal membrane between the fourth group and the seventh group and the first group(P>0.05). Normal periodontal membrane of the 7th group was higher than that of the 6th group, while surface absorption was lower than that of the 6th group, and the difference was statistically significant(P<0.05). There was no significant difference in surface absorption between the 9th group and the 10th group(P>0.05), but surface absorption was mostly repaired and static. **Conclusion:** The effect of PRF on periodontal healing was more obvious than that of the group without grafting and the group using PRP. After 2h of dislocation, PRF/PRP was difficult to promote periodontal healing.

Key words: platelet-rich fibrin, the dog, dislocated replantation, the periodontal ligament, the healing effect

完全性牙脱位是指牙齿在外力作用下完全从牙槽窝中脱出，导致牙周膜和牙髓同时损伤的一类疾病，其发病率较高且预后较差，一直以来都是牙外伤的研究热点[1,2]。再植术是目前完全性牙脱位的主要治疗手段，但其预后与牙根表面细胞的活性密切相关[3]。富血小板纤维蛋白（Platelet-rich fibrin，PRF）具有完全取自于自体血、无需添加任何生物制剂、制备过程简单、成骨能力强等特点，避免了伦理道德的争议及免疫排斥和血液交叉感染的风险，目前已逐渐应用于口腔医学研究[4]。本研究以10只成年杂种犬作为研究对象，以探讨PRF对脱位再植牙牙周膜性愈合效果，为实验研究提供参考。

1 材料和方法

1.1 实验动物

选取成年杂种犬（属华北狗、四眼狗、狼狗等杂交品种）10只，年龄1~2岁，平均年龄（1.33±0.15）岁；体重17~23kg，平均体重（20.65±1.20）kg。实验动物由牡丹江医学院实验动物中心提供。本研究获牡丹江医学院伦理委员会批准同意。

1.2 方法

1.2.1 PRP、PRF的制备：所有犬均麻醉，仰卧，并将四肢固定于操作台，碘伏消毒。用无菌注射器自颈静脉抽取全血19mL，其中10mL转入无菌玻璃离心管（无抗凝剂），采用离心机（Sorvall Legend Micro17，Thermo Scientific，德国），离心速度为400g/分钟，时长为10分钟，制备PRF凝胶。另取犬全血9mL，加入抗凝剂ACD-A 1mL，并离心，离心速度800g/分钟，时长10分钟，取出离心管内中间黄色半透明层（即PRF层），采用无菌纱布对PRF层轻压，制成PRF膜，备用。另运用同一方法，取犬全血1mL，第1次离心后，吸取上清液，并转移到另一离心管，1100g/分钟离心10分钟，静置，弃去上层清液得富血小板血浆（Concentrated platelet-rich plasma，PRP），备用。

1.2.2 实验方法及动物分组：考虑到前牙牙槽间隔薄弱，且拔牙窝之间形成交通可能影响植入移植物。为此，本研究对犬采取间隔拔除上、下颌前牙的方法，建立完全性牙脱位模型（见图1）。每只犬均上、下颌各拔除3颗切牙，共计60颗切牙，分为10组，每组6颗切牙，详见表1。将脱位牙按照体外干燥放置30分钟、1小时和2小时进行随机化分组，每组的患牙分别复合PRF、PRP或不添加任何移植物进行再植，以即刻再植作为对照组（即第1组）。采用组织学观察评价各组患牙牙周愈合情况。

13	12	11	21	22	23
43	42	41	31	32	33

图1 实验牙位的选取

表1 实验动物分组

组别	1	2	3	4	5	6	7	8	9	10
体外放置时间	0		30min				1h		2h	
移植物	–	–	PRP	PRF	–	PRP	PRF	–	PRP	PRF

1.2.3 犬脱位牙模型制备：对犬肌肉注射0.10mL/kg陆眠宁II（吉林华牧动物保健品公司，中国）进行镇静，后采用15mg/kg戊巴比妥钠（Sigma公司，美国）肌肉注射加深麻醉，每3小时维持一次。对犬口内及口周进行消毒，并用硅橡胶重体制取其上、下颌前牙区印模。制备犬上、下颌前牙区钛链行唇弓。对实验牙牙龈进行分离，并采用1#牙铤（上海康桥齿科医械厂，中国）挺松犬牙，并拔除。测量拔除的牙齿根尖到切端的距离，并记录。

1.2.4 脱位牙再植及固定：按照分组分别复合PRP或者PRF再植。再植前，采用无菌齿镊去除牙槽窝内的血凝块，并用生理盐水进行冲洗。1组无需进行上述步骤，直接进行牙齿再植入。采用牙钳夹住牙冠，将体外放置的切牙植入，

并用手指轻压就位。所有植入牙均用术前备用的硅橡胶重体印模进行复位检查。实验后，所有犬均进食软食，并口服抗生素3天。实验后2周，对犬实施再次麻醉，牙位球钻开髓，进行根管治疗。

1.2.5 组织学观察：再植8周后，采用过量麻醉的方法处死犬。截取组织块，包括牙齿、牙龈及牙槽骨，采用多聚甲醛（4%）进行内固定2周，脱钙、去除软组织。组织块采用常规石蜡包埋，并每隔500μm进行切片（沿牙体长轴），片厚5μm。采用常规HE染色。采用光学显微镜（奥林巴斯BX50，Olympus，日本）对组织学结果进行观察，并用奥林巴斯DP25系统进行拍照。采用Photoshop CS 3.0对收集的照片进行全景图制作。外伤牙的研究位点，即以髓腔为中心，做4条各成45°角的交线，即可产生8个与牙根面的交点，见图2。8个交点分别为近中、近颊轴角、近舌轴角、颊侧正中、远中、远颊轴角、远舌轴角及舌侧正中。每组共48个观测位点。根据Andreasen分类[5]对牙周改变情况进行判定，正常牙周膜即为理想吸收方式，而表面吸收、炎性改变及炎症性吸收均为病理性吸收方式。

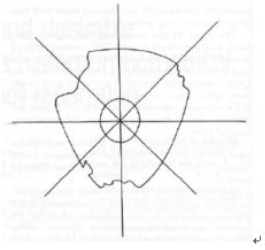

图2 外伤牙的研究位点

1.3 统计学方法

采用SPSS 21.0统计软件。采用Kruskal-Wallis H非参数秩和检验进行不同组间比较，采用Mann-Whitney U检验进行组间比较，$P<0.05$差异具有统计学意义。

2 结 果

所有犬牙均无松动、脱落现象出现。

2.1 第1组再植牙牙周膜情况

第1组均表现为正常牙周膜结构，可见具有排列规律的胶原纤维及新牙骨质结构，见图3A；第1组所有观察位点均无炎性改变及炎症性吸收情况，仅4个样本出现修复性表面吸收，其吸收窝均较小，邻近牙周膜均表现正常，出现一层新沉积牙骨质结构，见图3B。

2.2 不同时间、不同处理方法对脱位再植牙牙周膜性愈合情况

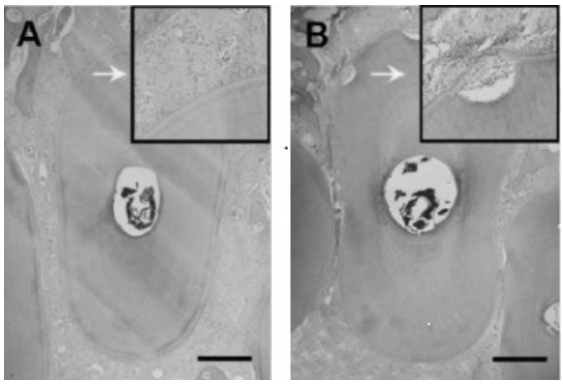

图3 第1组再植牙牙周愈合情况

第2组正常牙周膜结构低于第1组，差异具有统计学意义（$P<0.05$）；第2组具有较致密的胶原纤维结构及较强的方向性。第2组出现1个样本炎性改变，主要表现为纤维结构消失，较深的吸收陷窝，较少多核破骨细胞，见图4A。第2组表面吸收高于第1组，差异具有统计学意义（$P<0.05$）。

第3组及第4组无炎性改变及炎症性吸收的发生，其正常牙周膜及表面吸收差异无统计学意义（$P>0.05$）。两组牙周膜样结构具有较致密的胶原纤维结构及较强的方向性，与第1组相比，差异无统计学意义（$P>0.05$）。两组正常牙周膜均高于第2组，差异具有统计学意义（$P<0.05$）。两组均见牙骨质沉积，见图4B、图4C。

第5组正常牙周膜均低于第1、3、4组，差异具有统计学意义（$P<0.05$）；与第2组相比，差异无统计学意义（$P>0.05$）。第5组牙周膜结构的胶原纤维排列松散，无垂直于牙根表面的Sharpy′s结构，见图4D。第5组表面吸收均与第1、2、3、4组差异具有统计学意义（$P<0.05$）。

第6组及第7组无炎性改变及炎症性吸收出现，再植效果优于第5组，差异具有统计学意义（$P<0.05$）。两组牙周膜样结构的胶原纤维均排列紧密，见图4E、图4F。第7组正常牙周膜高于第6组，差异具有统计学意义（$P<0.05$）。第7组正常牙周膜与第4组，差异无统计学意义（$P>0.05$）。两组其余位点多为修复性表面吸收，具有牙骨质沉积层。

第8组炎性改变及炎症性吸收与第5组差异均无统计学意义（$P>0.05$）第8组正常牙周膜均低于第5组及第1组，差异具有统计学意义（$P<0.05$）。

中国口腔种植学杂志2018年第23卷第4期

该组牙周膜样结构的胶原纤维均排列松散，方向无规律，见图4G。第8组表面吸收表现为修复性、活动性及静止性同时存在情况，与第1组相比，差异具有统计学意义（$P<0.05$）。无任何修复性炎症性吸收位点。

第9组及第10组无任何炎症性吸收位点，且炎性改变均低于第8组，差异具有统计学意义（$P<0.05$）。两组正常牙周膜均高于第8组，差异具有统计学意义（$P<0.05$）。第10组正常牙周膜高于第9组，差异具有统计学意义（$P<0.05$）。第8组、第9组及第10组表面吸收无统计学差异（$P>0.05$），但后两组多表现为修复性及静止性表面吸收。见图4H、图4I。

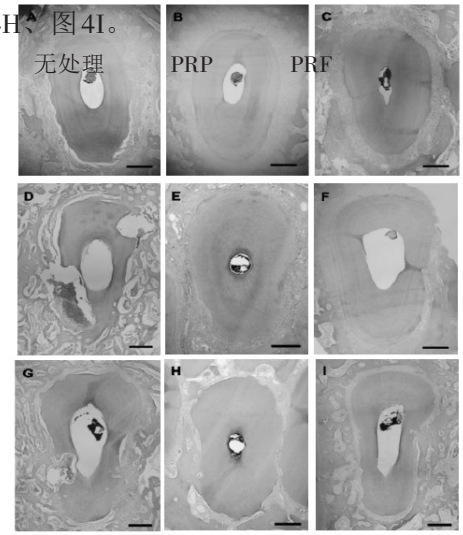

图4 不同时间、不同处理方法对脱位再植牙牙周膜性愈合情况

3 讨 论

牙外伤常导致脱位牙的产生，需保存在一定的介质中，如生理盐水、HBSS平衡液等，以保障牙周膜组织活性[6]。临床上，患者缺乏相关牙外伤知识，不能及时就诊及脱位牙保存不合适，导致牙周膜组织受到严重破坏，再植入效果并不理想[7]。相关研究表明，脱位5分钟内植入可较好的促进牙周愈合，但脱位30分钟后植入预后较差[8]。PRP是富含多种有利于组织修复和再生的生长因子的富血小板衍生物，但其一旦激活后生长因子在短时间内大量释放，对细胞及周围组织造成的是一过性效应，过多的生长因子会大量流失；且其激活剂多为外源性的牛凝血酶，容易造成机体的免疫排斥[10]。PRF诞生于2000年，其延续了上一代血小板浓缩制品PRP的优点，被誉为新一代富血小板衍生物，同时兼具完全取自于自体血、无需添加任何生物制剂、制备过程简单、成骨能力强等特点，避免了伦理道德的争议及免疫排斥和血液交叉感染的风险。相关研究表明，PRF为坚韧的膜状结构，其制备简单、安全快速，且所含生长因子呈缓慢释放，是更优的适宜体内应用的移植物[11]。

本研究发现，第1组绝大部分位点表现为牙周膜性愈合。可能是脱位牙离体时间短，牙根组织及其细胞均未受到明显损伤，代谢基本正常，所

表2 不同时间、不同处理方法对脱位再植牙牙周膜性愈合情况（%，$\bar{x}\pm s$）

组别	处理方法	正常牙周膜(X)	炎性改变(X)	表面吸收(X)	炎症性吸收(X)
1(n=6)	0min,-	87.53±12.59(6)	0	12.53±12.45(4)	0
2(n=6)	30min,-	33.37±7.25*(6)	20.85±36.02(1)	45.85±28.82*(6)	0
3(n=6)	30min,PRP	83.38±7.25^(6)	0	16.72±7.30^(6)	0
4(n=6)	30min,PRF	79.19±14.50^(6)	0	20.85±14.50^(6)	0
5(n=6)	1h,-	33.35±36.02*@#(6)	29.15±10.13(6)	29.23±14.40*@#(6)	8.35±14.32(1)
6(n=6)	1h,PRP	58.36±7.25&(6)	0	41.69±7.25(6)	0
7(n=6)	1h,PRF	79.13±12.55&%(6)	0	25.07±12.53(6)	0
8(n=6)	2h,-	12.55±12.59*&(5)	29.15±14.40(6)	45.85±7.27*(6)	12.53±12.61(3)
9(n=6)	2h,PRP	25.16±12.47(6)	12.53±12.55$(4)	62.53±12.57(6)	0
10(n=6)	2h,PRF	37.53±12.50(6)	8.32±14.51$(2)	54.15±19.13(6)	0

X：该表现类型的牙齿个数；与第1组相比，*$P<0.05$；与第2组相比，^$P<0.05$；与第3组相比，@$P<0.05$；与第4

以植入后其病理吸收少，能达到理想愈合情况。但是，本研究第1组出现4个样本有表面吸收情况，可能是拔牙时对牙根表面产生损伤所导致。在没添加移植物组的脱位牙，放置30分钟及1小时后，其牙周膜性愈合低于第1组。可能是体外干燥时间较久，牙周膜组织及其细胞坏死程度高，降低活性细胞数量，并产生一系列机体免疫反应，导致炎性改变的发生，进而导致牙周膜性愈合位点减少[12]。

脱位牙应用PRP或PRF复合后，再植入牙周膜性愈合情况均有所改善，炎性改变及炎症性吸收均减少或消失。PRP或PRF可以促进牙根残留的活性细胞进行增殖、诱导形成牙周膜结构。同时，PRP或PRF可以促进归巢的干细胞增殖、分化，共同参与牙周膜结构的修复[13,14]。本研究发现，使用PRP或PRF组的炎症性吸收均低于没添加移植物组。可能是PRP或PRF在牙根和牙槽窝中具有物理屏障的作用，减少两者之间接触，从而减少了骨性修复。另外，PRP或PRF促进牙根残留活性细胞及干细胞的增殖、分化来修复损伤，无需骨基质细胞等[15]。本研究中，脱位2小时后应用PRP或PRF均出现炎症性吸收位点，可能是脱位牙离体时间较长，能够利用的活性细胞少，使得修复能力下降。

本研究中，PRP或PRF均能较好的改善牙周膜性愈合情况，但PRF组牙周膜性愈合的位点多于PRP组。可能原因是两者解剖特点，PRP是凝胶状，而PRF是三维网状。PRP所含的血小板可在凝血酶及钙制剂刺激下短时间内破裂，并释放生长因子，而PRF释放血小板与其结构改建有关，减慢血小板释放速度[16]。本研究发现，所有组均无明显表面吸收规律，可能是与本研究采用8点法有关，当有其他病理性吸收出现时，表面吸收将被掩盖，呈现出假阴性[17]。为此，本研究未重点分析表面吸收。本研究发现，脱位2小时后，即使使用了PRF，患牙牙周膜性愈合效果也较差。表明，脱位牙离体时间较长时，其种子细胞数量有限，且归巢的干细胞数量也是有限的，不能很好地进行修复。为此，提高牙根活性细胞及归巢干细胞数量对脱位牙牙周愈合具有重要影响。

综上所述，PRF促进脱位再植牙牙周愈合的效果比没添加移植物组及使用PRP组修复效果更加明显。脱位2小时后，PRF/PRP均较难促进牙周膜性愈合。

参考文献

1 YH Zhao, M Zhang, NX Liu, et al. The combined use of cell sheet fragments of periodontal ligament stem cells and platelet-rich fibrin granules for avulsed tooth reimplantation[J]. Biomaterials, 2013, 34(22): 5506

2 HK Ryana, R Srinath, S Prakash. Surgical Re-entry of an Intentionally Replanted Periodontally Compromised Tooth Treated with Platelet Rich Fibrin(PRF): Hopeless to Hopeful[J]. Journal of Clinical & Diagnostic Research Jcdr, 2016, 10(6): ZD01

3 A Uraz, Y Sezgin, M Yalim, et al. Comparative evaluation of platelet-rich fibrin membrane and connective tissue graft in the treatment of multiple adjacent recession defects: A clinical study[J]. Journal of Dental Sciences, 2015, 10(1): 36-45

4 王淑君, 朱培元. 血小板胶促进创面愈合的研究进展[J]. 医学研究生学报, 2017, 30(3): 333-336

5 Schwartz O, Andreasen FM, Andreasen JO. Effects of temperature, storage time and media on periodontal and pulpal healing after replantation of incisors in monkeys[J]. Dent Traumatol, 2002, 18(4): 190-195

6 朱泽群, 陈铭清, 刘茜, 等. 两种保存液对脱位牙再植术效果影响的实验研究[J]. 口腔生物医学, 2014, 5(2): 86-91

7 H Hiremath, S Kulkarni, R Sharma, et al. Use of platelet-rich fibrin as an autologous biologic rejuvenating media for avulsed teeth-an in vitro study[J]. Dental Traumatology, 2014 , 30(6): 442-446

8 A Abdelmeguid, M Elsalhy, DC Yu. Pulp canal obliteration after replantation of avulsed immature teeth: a systematic review[J]. Dental Traumatology, 2016, 31(6): 437-441

9 E Tanaka, M Mano, M Matsumoto, et al. Postoperative evaluation of secondary bone graft using platelet-rich plasma (PRP)in unilateral cleft lip and palate patients[J]. Orthodontic Waves, 2016 , 75(1): 25

10 V Lekovic, I Milinkovic, Z Aleksic, et al. Platelet-rich fibrin and bovine porous bone mineral vs. platelet-rich fibrin in the treatment of intrabony periodontal defects[J]. Journal of Periodontal Research, 2012 , 47(4): 409-417

11 H Bakhtiar, S Esmaeili, TS Fakhr, et al. Second-generation Platelet Concentrate(Platelet-rich Fibrin)as a Scaffold in

(下转第179页)

中国口腔种植学杂志2018年第23卷第4期

下颌后牙区舌侧倒凹的CBCT相关研究

李 治　董 强　李 英　陈 新　郭 艺　占亿倚　刘泊羽　　吴 镭

【摘　要】目的：使用CBCT测量分析，为术前有效规避倒凹提供一定的影像学参考。**方法：**按照纳入和排出标准，选取了318例患者进行测量。采用SPSS22.0统计软件进行统计学分析。**结果：**1. 倒凹的发生率与年龄、牙位有统计学差异。2. 不同牙位的倒凹所在ABC区域具有统计学差异。3. 不同牙位之间三组测量值均具有统计学差异。4. ABC区域的三组测量值情况均具有统计学差异。**结论：**当AB区域出现大的倒凹时，发生舌侧穿孔的几率会增加。在下颌第二前磨牙的位置，有时舌侧会存在较大的倒凹，这时颊侧骨壁上也出现倒凹，再加上颊侧颏孔的存在，这时术前严谨的设计显得尤为的重要。

【关键词】口腔种植；CBCT；下颌舌侧倒凹
中图分类号：R782.13　　**文章标志码：**A　　**文章编号：**1007-3957(20018)04-160-4

The CBCT study of lingual concavity in the mandibular posterior region

LI Zhi, DONG Qiang, LI Ying, et al
Guizhou Medical University School of Stomatology, Guiyang 550004, Guizhou Province, China

Abstract

Objective: This study took use of CBCT(Cone Beam Computed Tomography) to measure and to analyze the lingual concavity of the mandibular posterior region. When implanted in the mandibular posterior region, it provided some certain imaging references to preoperative diagnosis design and effective avoidance of concavity. **Methods:** According to the inclusion and discharge criteria, 318 of CBCT raw datas were there for measurement, upon which statistical analysis was performed through SPSS 22.0 statistical software package. **Results:** 1. The incidence of concavity was statistically different from age and tooth position. 2. The indentations of different tooth positions were statistically different in the ABC area for different teeth. 3. There were statistical differences among three groups of measurements from different tooth positions. 4. The three groups of measurements in the ABC area were statistically different. **Conclusion:** This study suggested that when large concavity occurred in the AB region, the chance of lingual perforation increased. Another finding of this study was that in the position of the second premolar of the lower jaw, sometimes there was a large undercut on the lingual side, and simultaneously an undercut on the buccal bone wall would be there, the rigorous design before surgery was especially important together with the presence of the buccal pupil.

Key words: oral implantology, CBCT, mandibular lingual concavity

近年来国外陆续有临床病例报道，下颌区域种植时，由于对下颌舌侧倒凹的忽略，植体在舌侧骨板穿孔，导致口底大量出血，种植体感染，如果不加注意，并发症可能致命，因此临床医生应该高度重视。本文特此应用CBCT研究下颌后牙区舌侧倒凹的相关指标，旨在为术前诊断设计和有效规避倒凹提供一定的影像学参考，现报道如下。

1　材料和方法

作者单位：550004　贵州医科大学附属口腔医院。

1.1　临床资料

搜集2015年9月~2017年10月于贵州医科大学附属口腔医学院放射科就诊的患者，经筛选后纳入318例患者，选取双侧下颌第二前磨牙（PM2）、第一磨牙(M1)、第二磨牙(M2)作为测量牙位。按照性别分为两组：男性和女性；按照年龄分为3组：A组20~岁、B组45~岁、C组60~75岁。

纳入标准：大于20岁的患者；影像范围包括下颌骨，清晰无伪影，无明显殆畸形、牙周病、根尖周病及颌骨疾患；下颌神经管必须能够清楚的辨别。

排除标准：测量区域有病变严重影响测量和识别位点；下颌后牙区牙缺失以及该区域已经行种植；后牙区慢性牙周病；骨移植、正畸患者；CBCT图像模糊、扭曲、分散、伪影和重叠。

1.2　方法

1.2.1 测量平面：CBCT图像经Examvision软件图像重建后，在多平面（Multi-planner reformation，MPR）视野上，在矢状平面上找到测量牙后，旋转患者头位到患者下颌骨长轴与下颌骨下缘的切线垂直，然后调整水平面直到显示该牙牙冠近远中径最大时，连接近远中径，使用软件中的直线功能，该直线垂直于近远中径，得到测量平面，我们在该图像上进行测量。

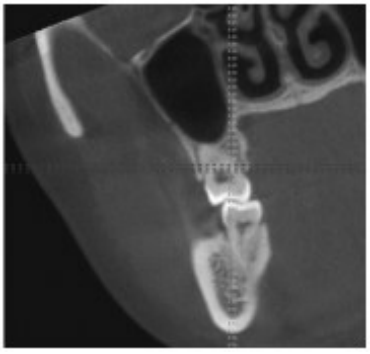

图1　矢状平面截面

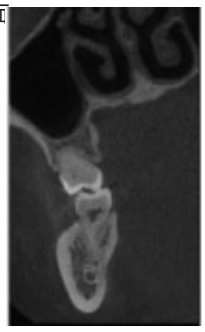

图2　水平平面截图　　图3 测量平面截图

1.2.2 测量指标

1.2.2.1　下颌后牙区舌侧倒凹的发生率：牙槽嵴顶宽于牙槽嵴基底且舌侧有一个明显的最凹点和最凸点，我们定义为倒凹，该牙位倒凹发生率= 倒凹牙数/牙位牙数 X 100%

1.2.2.2　三组测量值：倒凹的深度：AB两点的水平距离（A：最凸点；B：最凹点）

牙槽嵴顶水平距离的关系与倒凹最凹点处颊舌侧牙槽骨水平距离的关系 (W1-W2)。

牙槽嵴顶[illegible]槽嵴顶到最凹点处的垂直距[illegible]

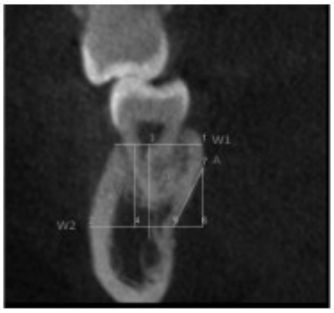

图4　三组测量值

1.2.2.3　ABC区域：我们过神经管上缘做一条水平切线，最凹点位于[illegible]nm做第二条水平线[illegible]。

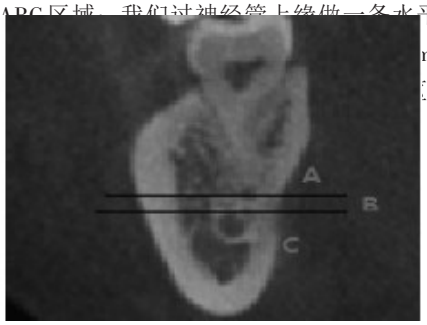

图5 ABC区域的划分

1.3　统计学方法

本次数据分析采用SPSS22.0，计量资料以均值±标准差格式整理，两组间差异比较采用独立样本t检验，多组间差异比较采用单因素方差分析，组内两两比较采用LSD法。计数资料差异比较采用卡方检验。检验水准α=0.05。

2　结　果

本研究结果显示：1. 倒凹的发生率与年龄、牙位有统计学差异，与性别没有明显统计学差异（见表1）。2. 不同牙位倒凹所在ABC区域具有统计学差异（见表2）。3. 不同牙位之间三组测量值情

中国口腔种植学杂志2018年第23卷第4期

表1　不同组别之间倒凹的发生率情况n(%)

组别		总数	有倒凹	无倒凹	X^2	P
年龄	20-	201	195(97.0)	6(3.0)		
	45-	90	77(85.6)	13(14.4)	13.4822	0.001
	60-75	27	24(88.9)	3(11.1)		
性别	男性	153	141(92.2)	12(7.8)	0.3917	0.531
	女性	165	155(93.9)	10(6.1)		
牙位	C5	309	75(24.3)	234(75.7)		
	C6	291	142(48.8)	149(51.2)		
	C7	300	262(87.3)	38(12.7)	488.4531	0.001
	D5	311	82(26.4)	229(73.6)		
	D6	300	149(49.7)	151(50.3)		
	D7	298	264(88.6)	34(11.4)		

表2　倒凹在不同牙位ABC区域分布情况n(%)

ABC区域	C5	C6	C7	D5	D6	D7	X^2	p
A	6(9.5)	21(15.3)	48(18.8)	8(11.9)	26(18.2)	48(18.9)		
B	10(15.9)	30(21.9)	90(35.2)	10(14.9)	51(35.7)	76(29.9)	37.1442	0.0001
C	47(74.6)	86(62.8)	118(46.0)	49(73.2)	66(46.1)	130(51.2)		
合计	63(6.8)	137(14.9)	256(27.8)	67(7.3)	143(15.5)	254(27.7)		

表3　不同牙位之间三组测量值情况

	C5	C6	C7	D5	D6	D7
倒凹深度	2.6±0.99	2.65±0.82	3.09±0.83	2.62±0.9	2.67±0.81	3.18±0.89
W1-W2	1.8±3.36	-0.04±1.87	-1.46±1.64	1.6±2.73	-0.22±1.75	-1.27±1.79
V1-V2	-1.02±2.02	-0.24±2.05	0.22±2.1	-0.68±2.53	0.23±2.22	0.23±2.28

表4　ABC区域三组测量值情况

	A	B	C	F	p
凹深	2.71±0.89	2.93±0.86	2.98±0.91	5.768	.003
W1-W2	-0.93±2.05	-0.96±1.75	-0.23±2.48	12.074	.000
V1-V2	3.31±1.25	1.15±0.59	-1.63±1.28	1347.301	.000

况均具有统计学差异（见表3）。4. ABC区域的三组测量值情况均具有统计学差异（见表4）。

3　讨　论

下颌牙缺失的种植手术，大多数临床医生关注的重点是下颌神经管、颏孔；近年来国外陆续有临床病例报道，下颌牙种植时，由于对下颌舌侧倒凹的忽略，导致种植体在舌侧骨板穿孔。在下颌前牙区，颏下动脉和舌下动脉可能与舌侧骨板非常接近，当舌侧倒凹存在时，如果过于追求沿着　力传导方向植入，种植体很可能从舌侧骨板穿孔而损伤舌侧的动脉，导致口底大量出血及舌神经的损伤，甚至可能出现气道阻塞导致呼吸窘迫。在后牙区，舌侧穿孔可能不会立即造成大量出血，但是，暴露的种植体可能是持续性炎症或感染的来源，如果不加注意，感染可能扩散到咽旁和咽后间隙，导致严重的并发症。舌侧倒凹穿孔并发症可能是致命的，应该引起临床医生的高度重视[1~5]。目前，在临床上使用的牙片、全景片都是二维影像，无法观察到下颌舌侧倒凹。然而，下颌舌侧倒凹具有较高的发生率及穿孔的风险，因此，从三维影像上去评估下颌舌侧倒凹是必要的。CBCT与传统CT相比，对颌面部硬组织的横截面视图具有更高的准确度以及更低的辐射剂量，更容易被患者接受[6~8]。

本研究显示倒凹的发生率与年龄相关，倒凹主要集中在20~岁年龄组，45~岁和60~岁年龄组没有明显的统计学差异，且20~岁年龄组高于其余2组，在国外的文献当中，倒凹发生率未提及与年龄组之间有明显的差异，其原因可能与年龄分组的方式有关，或者年龄组的样本量差异导致。倒凹的发生率与性别没有明显统计学差异；在不同的牙位，倒凹的发生率不同。研究发现，下颌双侧同一牙位倒凹发生率没有统计学差异，双侧不同牙位倒凹发生率存在显著的差异。M2的发生率分别为87.3%和88.6%，M2倒凹的发生率明显高于其他牙位，这与Huang等学者[9]的结论一致，但本研究在此牙位的发生率更高。

倒凹深度在不同性别之间存在差异，男性大于女性，可能受到下颌下腺解剖形态的影响[10]。倒凹深度在不同年龄组之间没有差异；倒凹深度在双侧不同牙位之间存在统计学差异，双侧相同牙位无统计学差异，双侧第二磨牙的倒凹深度大于其他牙位，这也就说明在第二磨牙区域进行种植的特殊性。

不同牙位之间的v1-v2，w1-w2有差异。PM2的w1-w2>0，也就意味着在该牙位选择植体时，我们可能需要更多的考虑选用倒凹处的宽度作为植体的直径，而不是以牙槽嵴顶的位置的直径。在C7、D6、D7这3个牙位v1-v2>0，因此，在这些位置选择植体时，我们可能需要更多的考虑以牙槽嵴顶到倒凹处的高度作为植体长度的选择，而不是以牙槽嵴顶到神经管上缘。

本研究显示每个牙位倒凹所分布的ABC区域，大多数牙倒凹都集中在C区，这与Huang[9]的结论一致。国内学者[11]提出下颌下腺骨倒凹是限制下颌

磨牙区种植体长度的首要因素，其次是下颌神经管。本研究并没有得到这样的结论，因为下颌舌侧骨倒凹最凹处的位置，大部分分布在C区，当倒凹位于C区时，首要考虑的应该是神经管。本研究进一步将分布在ABC区域的倒凹的3个测量值归类统计发现，当倒凹深度越深时，倒凹的更多集中在C区域；当最凹点处的宽度越大时，倒凹可能更集中在AB区域，Nickenig[12]等研究中也出现了类似的结论。国外文献提到倒凹越深风险越大，本研究并没有得到这样的结果，当倒凹越深，倒凹更多可能集中在C区，这个时候神经管位于倒凹的上方，那么这个时候进行种植可能更多考虑的是会不会损伤下牙槽神经。当倒凹位置越靠上方，那么倒凹的宽度相应会增加，舌侧穿孔的风险也不一定会增加。Lin[13]虽然比较了穿孔风险，但是并没有给出具体的植体的直径和长度大小。Chan[14]用不同长度和直径的植体去模拟造成舌侧穿孔，其发生率仅为1.1%-1.2%。

因此，本研究认为，当AB区域出现大的倒凹时，发生舌侧穿孔的几率会增加，这个时候可能需要更多的考虑倒凹的影响，可以通过选择种植体直径、长度、改变植入角度、锥形种植体等方式减少舌侧骨壁穿孔的风险。本研究的另一个发现，在下颌PM2的位置，舌侧和颊侧同时出现倒凹，再加上颏孔的存在，这时术前严谨的设计显得尤为的重要。

参考文献

1 Chan H, Leong D, Fu J, et al. The significance of the lingual nerve during periodontal / implant surgery[J]. J Periodontol, 2010, 81(3): 372-377

2 Givol N, Chaushu G, Halamish-Shani T, et al. Emergency tracheostomy following life-threatening hemorrhage in the floor of the mouth during immediate implant placement in the mandibular canine region[J]. J Periodontol, 2000, 71 (12): 1893-1895

3 Maroldi R, Farina D, Ravanelli M, et al. Emergency imaging assessment of deep neck space infections[J]. Semin Ultrasound CT MR, 2012, 33 (5): 432-442

4 Parnia F, Fard E, Mahboub F, et al. Tomographic volume evaluation of submandibular fossa in patients requiring dental implants[J]. Oral Surg Oral Med Oral Pathol Oral Radiol Endod 2010, 109 (1): e32-e36

5 Uchida Y, Goto M, Danjo A, et al. Anatomic measurement of the depth and location of the sublingual fossa[J]. Int J Oral Maxillofac Surg, 2012, 41(12): 1571-1576

6 Gonzalez-Martin O, Veltri M. Cone beam analysis of the buccal bone associated with a dental implant: A tridimensional assessment case report[J]. Quintessence Int 2017, 48 (4): 339-344

7 Wang Y, Lin Y, Chen B, et al. Cone-beam CT evaluation of alveolar ridge modification subject to immediate implant with immediate loading and delayed loading[J]. Zhonghua Kou Qiang Yi Xue Za Zhi 2016, 51(10): 600-604

8 Groenendijk E, Staas T, Graauwmans F, et al. Immediate implant placement: the fate of the buccal crest. A retrospective cone beam computed tomography study[J]. Int J Oral Maxillofac Surg, 2017, 46(12): 1600-1606

9 Huang R, Cochran D, Cheng W, et al. Risk of lingual plate perforation for virtual immediate implant placement in the posterior mandible: A computer simulation study[J]. J Am Dent Assoc 2015, 146(10): 735-742

10 Yu D, Friedland B, Karimbux N, et al. Supramandibular canal portion superior to the fossa of the submaxillary gland: a tomographic evaluation of the cross-sectional dimension in the molar region[J]. Clin Implant Dent Relat Res, 2013, 15 (5): 750-758

11 曹焜, 周弘, 经海永, 等. 下颌下腺窝骨倒凹锥形束CT测量分析[J]. 实用医学杂志, 2014(6): 944-946

12 Nickenig H, Wichmann M, Eitner S, et al. Lingual concavities in the mandible: a morphological study using cross-sectional analysis determined by CBCT[J]. J Craniomaxillofac Surg, 2015, 43(2)：254-259

13 Lin M, Mau L, Cochran D, et al. Risk assessment of inferior alveolar nerve injury for immediate implant placement in the posterior mandible: a virtual implant placement study[J]. J Dent 2014, 42(3): 263-270

14 Chan H, Benavides E, Yeh C, et al. Risk assessment of lingual plate perforation in posterior mandibular region: a virtual implant placement study using cone-beam computed tomography[J]. J Periodontol 2011, 82(1): 129-135

中国口腔种植学杂志2018年第23卷第4期

临床研究

微创口腔种植术式对牙槽嵴顶骨吸收的效果评价

邹子英

【摘　要】**目的：**探讨微创不翻瓣种植术与传统翻瓣种植术对骨量留存好的牙缺失患者牙种植的临床效果及术后牙槽嵴顶骨吸收情况的影响。**方法：**选择2016年1月~2017年6月在我院行牙种植术治疗的120例牙列缺失患者，随机分为对照组和观察组，每组各60例。对照组患者行传统翻瓣种植术，观察组患者行微创不翻瓣种植术，随访1年后比较2组患者的种植效果。**结果：**观察组患者的种植成功率为96.67%明显高于对照组的85.00%（$P<0.05$）；术后观察组患者的不良情况发生率为1.67%明显低于对照组的11.67%（$P<0.05$）；观察组患者的PES评分、种植体稳定系数均明显高于对照组（$P<0.05$）；观察组患者术后6个月、12个月的牙槽嵴顶骨吸收量均明显低于对照组（$P<0.05$）。**结论：**骨量留存好牙缺失患者行微创不翻瓣种植术后，种植成功率高，术后稳定性好，牙槽嵴顶骨吸收量小，且能够减轻并发症及疼痛对患者的影响。

【关键词】微创不翻瓣种植术；传统翻瓣种植术；牙槽嵴顶骨
中图分类号：R782.13　　**文章标志码：**A　　**文章编号：**1007-3957(20018)04-164-3

Evaluation of the effect of minimally invasive oral implantation on alveolar ridge crest absorption

ZOU Ziying
The Implant Dentistry Department of Stomatology Hospital of Kai Feng, Kai Feng 475000, Henan Province, China

Abstract

Objective: To investigate the clinical effect of minimally invasive non-flap implantation and traditional flap implantation on alveolar ridge parietal bone resorption in patients with loss of teeth with good bone mass. **Methods:** 120 edentulous patients who underwent dental implantation in our hospital from January 2016 to June 2017 were randomly divided into control group and observation group, 60 cases in each group. Patients in the control group were treated with traditional flap implantation, while patients in the observation group were treated with minimally invasive non-flap implantation. **Results:** The success rate of planting was 96.67% in the observation group, significantly higher than 85.00% in the control group ($P<0.05$). The incidence of adverse events in the observation group was 1.67%, significantly lower than 11.67% in the control group($P<0.05$). The PES score and implant stability coefficient in the observation group were significantly higher than those in the control group($P<0.05$). The absorbance of alveolar ridge parietal bone in the observation group was significantly lower than that in the control group at 6 and 12 months after operation($P<0.05$). **Conclusion:** Minimally invasive non-flap implantation has high success rate, good stability, low alveolar ridge parietal bone resorption, and can alleviate the complications and pain.

Key words: minimally invasive non flap implantation, traditional flap planting, alveolar ridge parietal bone

作者单位：475000 开封市口腔医院种植科。

牙列缺失是临床常见病，是引发各种口腔疾病的重要因素，而且还对患者的咀嚼、消化、发音等多个系统功能造成损伤，严重影响患者的身心健康[1]。通过牙种植替代缺失牙齿的部分功能，是治疗牙列缺失的重要方法[2]。近年来，随着口腔医学的不断发展，微创手术开始在口腔领域得到广泛应用和发展，微创不翻瓣种植术只需在窝洞上方开窗，即可完成牙种植，操作简单、创伤小，在临床中得到广泛应用[3]。但是，目前大部分关于微创不翻瓣种植术的临床研究成果多侧重于手术的短期效果，对于患者种植体术后长期的稳定性和骨量吸收关注较少。本研究对骨量留存好的牙缺失患者分别采用传统翻瓣种植术与微创不翻瓣种植术进行治疗，随访1年后观察两组患者的种植效果，现将结果报道如下。

1 材料和方法

1.1 一般资料

选择2016年1月~2017年6月在我院行牙种植术治疗的120例牙列缺失患者作为研究对象。纳入标准：①无糖尿病、高血压、骨质疏松等全身系统性疾病；②牙缺失在6个月以上；③单颗牙缺失；④患者骨量充足，骨密度、高度、宽度均良好，无需植骨；⑤牙槽嵴宽度≥7mm且牙槽嵴平坦；⑥附着龈宽度及高度充足。排除标准：①合并牙周病、肿瘤等全身系统性疾病；②年龄>60周岁；③合并严重的吸烟、夜磨牙、偏侧咀嚼等不良习惯；④妊娠或哺乳期患者；⑤合并精神疾病或认知障碍患者。将所有入组患者随机分为对照组和观察组，每组各60例。对照组包括男34例，女26例；年龄20~55岁，平均年龄（41.69±8.63）岁；平均牙缺失时间（11.63±6.52）个月；观察组包括男32例，女28例；年龄20~55岁，平均年龄（42.14±8.71）岁；平均牙缺失时间（11.24±6.36）个月；两组患者的一般资料无明显差异（P>0.05），对本研究知情并签署同意书。

1.2 手术方法

种植体采用登腾牙科种植体(韩国)。术前详细询问患者病史，行口腔CBCT检查，对患者的牙槽嵴顶吸收及骨密度情况进行综合判断。对照组患者采用传统翻瓣种植术，入室后常规口腔消毒、麻醉，沿牙槽嵴顶偏舌侧切开，并剥离牙龈骨瓣膜，平整骨面，球钻定位，先锋钻钻到预定深度，确定种植方向，逐级备洞，植入种植体，安装愈合基台后复位缝合切口。观察组患者采用微创不翻瓣种植术，根据种植体中心设计手术导板，导板定位后使用牙龈环切钻从牙龈表面切到骨面，并完整分离取出该环形牙龈，平整骨面，探针测量牙龈厚度，确保2mm附着牙龈；定位，确定种植方向、逐级备洞，植入种植体后安装愈合基台。所有患者术后使用抗生素预防感染，做好口腔卫生。3个月后复诊，根据植体骨结合状态进行上部结构修复。

1.3 观察指标

①依据Albreksson种植体成功标准，比较2组患者的种植成功率；②比较2组患者的红色美学指数（PES）评分，术后疼痛时间；③分别于术后6个月、12个月，比较2组患者的牙槽嵴顶骨吸收量，采用口内X射线系统进行X射线测量，牙槽嵴顶骨吸收量为种植体顶至骨组织嵴顶距离，按照种植体实际长度，计算X射线放大倍率，连续测量3次，取均值。种植体周围无明显骨吸收，无X射线透射区，及种植体稳定系数；④比较2组患者的术后不良情况发生率。

1.4 统计学方法

采用SPSS 21.0软件对所有数据进行统计分析，计量资料以均数±标准差表示，组间比较采用t检验；计数资料采用百分比表示，组间比较采用X^2检验；P<0.05表示差异具有统计学意义。

2 结 果

2.1 两组患者种植成功率、不良情况发生率比较

观察组1例患者术后出现感染，肿胀情况。对照组患者术后发生感染2例，肿胀1例，种植体松动2例。观察组种植成功率为96.67%明显高于对照组的85.00%（P<0.05）；术后观察组患者的不良情况发生率仅为1.67%明显低于对照组的11.67%（P<0.05），如表1。

表1 两组患者种植成功率、不良情况发生率比较[n（%）]

组别	例数	不良情况					种植成功率
		感染	种植体松动	肿胀	出血	不良情况发生率	
观察组	60	1(1.67)	0(0.00)	0(0.00)	0(0.00)	1(1.67)	58(96.67)
对照组	60	2(3.33)	2(3.33)	1(1.67)	2(3.33)	7(11.67)	51(85.00)
X^2值					4.821	4.904	
P值					0.028	0.027	

2.2 两组患者的PES评分及种植体稳定系数比较

观察组患者的PES评分、种植体稳定系数均明显高于对照组（P<0.05），如表2。

表2 两组患者的PES评分及种植体稳定系数比较（$x\pm s$）

组别	例数	PES评分(分)	种植体稳定系数
对照组	60	8.96±1.43	83.87±2.26
观察组	60	13.82±1.71	85.22±2.18
t值		16.888	3.330
P值		0.000	0.001

2.3 两组患者术后不同时刻的牙槽嵴顶骨吸收量比较

中国口腔种植学杂志2018年第23卷第4期

表3 两组患者术后不同时刻的牙槽嵴顶骨吸收量比较($\bar{x}\pm s$)

组别	例数	术后6个月（mm）	术后12个月（mm）
对照组	60	0.34±0.13	0.97±0.42
观察组	60	0.16±0.08	0.38±0.11
t值		9.134	10.526
P值		0.000	0.000

观察组患者术后6个月、12个月的牙槽嵴顶骨吸收量均明显低于对照组（$P<0.05$），如表3。

3 讨 论

口腔种植修复是恢复牙齿咀嚼功能，提高患者舒适度、美观度的有效方法，临床较为常用的手术方法主要包括传统翻瓣种植术与微创不翻瓣种植术[4]。通过对既往研究的归纳总结发现，微创不翻瓣种植术具有创伤小、疼痛轻、术后美观度高的优势，逐渐被患者所认可接受。相较于传统翻瓣种植术，微创不翻瓣种植术不需要剥离骨膜，可以直接穿过骨膜对牙槽骨进行钻孔，有效的降低了手术对患者的创伤[5]；正是基于以上因素，戴方逸等[6]认为微创不翻瓣种植术相较于传统翻瓣种植术的操作简单，术后患者疼痛程度轻，疼痛消退快。罗荣等[7]指出翻瓣种植术患者术后瘢痕明显，微创不翻瓣种植术患者术后的PES评分较高，可见微创手术术后美观度要优于传统翻瓣种植术，这是由于微创不翻瓣手术较少损伤牙龈，对牙周组织具有保护作用，能够有效维持龈缘的稳定性，降低黏膜退缩率，起到了稳定黏膜和增强周围角化黏膜的力度的作用[8]；而且微创不翻瓣手术种植成功率较高，本研究结果显示观察组患者的种植成功率为96.67%，有效避免了二次手术的风险。

受植区骨条件是实现骨与种植体结合的重要因素，但是由于种植体的刺激导致牙槽嵴骨质吸收，如果牙槽嵴顶骨出血萎缩会暴露牙周软组织，进而导致细菌感染出现牙周炎等口腔疾病，影响种植体的稳定性[9]。本研究结果显示，微创不翻瓣种植术患者术后6个月、12个月的牙槽嵴顶骨吸收量都明显少于传统翻瓣种植术，提示微创不翻瓣种植术可以减少种植体周围的骨吸收。微创不翻瓣种植术对牙槽嵴顶骨吸收少的原因，可能是由于不翻瓣种植术无需翻开软组织瓣，种植体周围骨质没有受到损伤，种植区骨折的血供正常，保障了骨皮质的影响和代谢；而且微创手术时间短，创伤小，流血少，在一定程度上也起到了保护骨质，减少牙槽嵴顶骨吸收的作用。正是由于微创手术患者牙槽嵴顶骨吸收少，种植体的稳定系数明显高于对照组，这肯定了手术方式对种植体稳定性的作用。

虽然，微创不翻瓣种植术较传统翻瓣种植术的的效果显著，但是该术式容易受到多种因素的影响，例如操作者的经验、技巧等。微创不翻瓣种植术不暴露骨面，医生不能在直视的情况下进行操作，就可能出现偏差，发生骨壁缺损或骨壁穿孔的情况，因此在行微创不翻瓣种植术前还需充分了解患者的牙槽骨三维轮廓，并严格按照操作规则进行，预防感染或者愈合不良的情况出现[10]。

综上所述，对于骨量留存较好的牙缺失患者采用微创不翻瓣种植术治疗，能够有效减少牙槽嵴顶骨吸收量，提高种植体的稳定性和美观度，但是该术式的操作要求较高，需要操作者术前做好充分准备，严格技术操作，进一步提高微创不翻瓣种植术的临床效果。

参考文献

1 王琰，张春光. 微创环切技术与传统翻瓣种植术对于牙列缺损患者口腔种植后牙槽嵴顶骨吸收的影响[J]. 生物医学工程与临床，2018，22（3）：290-293

2 方杨. 不翻瓣即刻牙种植对患者口腔软硬组织的影响分析[J]. 中国口腔种植学杂志，2016，21（2）：60-62，87

3 孙云, 王静. 微创环切术对种植修复效果影响的研究[J]. 口腔医学研究，2017，33（6）：671-674

4 Albiero AM, Benato R, Fincato A. Immediately loaded intraorally welded complete-arch maxillary provisional prosthesis[J]. Int J Periodontics Restorative Dent, 2015, 35(5): 725-731

5 戴方毅，刘敏，付汉斌. 不翻瓣种植在下颌后牙种植中的应用效果观察[J]. 广西医科大学学报，2018，35（3）：399-401

6 罗蓉，罗军，黄彩红. 不翻瓣上颌前牙即刻牙种植术临床效果评价[J]. 中国口腔颌面外科杂志，2017，15（1）：69-72

7 何孔炎，陈艳，缪颖，等. 改良不翻瓣微创种植术的临床应用观察[J]. 口腔医学研究，2018，34（2）：181-

(下转第171页)

上颌美学区单牙即刻种植即刻修复与延期修复的美学效果比较

许 胜　于 惠　柳忠豪　张 佳　魏凌飞　陈海霞　　黄婉如

【摘　要】目的：比较上颌美学区单牙即刻种植即刻修复和即刻种植延期修复的美学效果。**方法：**上颌美学区单牙即刻种植病例36例，A组行即刻修复（17例），B组行延期修复（19例），所有病例均使用临时基台和临时树脂修复体进行牙龈诱导，6个月后开始永久修复，使用红白美学指数进行评分。统计分析两组病例得分。**结果：**36枚种植体均获得良好的骨结合并完成种植修复，种植体留存率100%。A组红色美学指数得分（PES）（11.45±1.77）高于B组（11.26±1.48），差别无统计学意义（P=0.77>0.01）。A组白色美学指数得分（WES）（8.36±1.23）低于B组（8.38±1.25），差别无统计学意义（P=0.87>0.01）。A组中PES≥12的病例数为8（47.06%），B组中PES≥12的病例数为9（47.37%），差别无统计学意义（P=1.64>0.01）。A组中WES≥9的病例数为9（52.94%），B组中10例病例WES≥9（52.63%），差别无统计学意义（P=0.55>0.01）。**结论：**随访12个月，上颌美学区单牙即刻种植即刻修复和即刻种植延期修复的美学效果无统计学差异，两组种植体留存率也无统计学差异。

【关键词】即刻种植；即刻修复；延期修复；牙龈诱导；美学

中图分类号：R782.12　　**文章标志码：**A　　**文章编号：**1007-3957(20018)04-167-5

Esthetic comparison between single implant-supported immediate restoration and delayed restoration following immediate implant treatment in the anterior maxilla

XU Sheng, YU Hui, LIU Zhonghao, et al

Yan Tai Stomatological Hospital Affiliated to Bin Zhou Medical University,

Department of Oral Implantology, Yantai, 264008, Shandong Province, China

Abstract

Objective: To compare the esthetic outcome between single implant-supported immediate restoration and delayed restoration following immediate implant treatment in the anterior maxillary. **Methods:** Thirty-six single implants were included. All of the implants were placed immediately into fresh extractions. 17 implants received immediate provisional restorations(Group A) and 19 implants executed delayed provisional restorations(Group B) which based on temporary abutments and temporary crowns. The final restorations were performed after 6 months and assessed using pink esthetic scores(PES) and white esthetic scores(WES). **Results:** All of the implants gained osseointegration. The survival rate of both groups were 100%. There was no significant difference between two groups. Mean value of PES in Group A(11.45±1.77) was higher than that of Group B(11.26±1.48), mean value of WES in Group A (8.36±1.23)was lower than that of Group B(8.38±1.25), there was no statistically significant difference between two groups. 47.06% of Group A showed perfect pink esthetic outcome(PES≥12), 47.37% in

作者单位：264008 烟台 滨州医学院附属烟台市口腔医院种植科（许胜，于惠，柳忠豪，张佳，魏凌飞，陈海霞）；烟台滨州医学院（黄婉如）。

通讯作者：于惠

中国口腔种植学杂志2018年第23卷第4期

Group B. About white esthetic outcome(WES≥9), 52.94% in Group A and 52.63% in Group B, these values showed no statistically significant difference between two groups. **Conclusion:** In the 12 months follow-up period, there are no statistically significant difference between two groups both in esthetic outcomes and implant survival rate.

Key Words: immediate implant treatment, immediate restoration, delayed restoration, gingival remodeling, esthetic

目前，种植义齿已成为修复天然牙缺失的重要方法，如何获得最佳的种植修复美学效果是近年来研究的热点。拔牙窝内即刻植入种植体有助于减少手术次数、缩短治疗时间，具有高度的可预期性[1]。然而对于即刻种植后修复时机不同是否影响种植义齿的美学效果鲜见报道。因此，本研究采用国际上通用的种植美学综合评价标准[2]，比较上颌美学区单牙即刻种植即刻修复和即刻种植延期修复的红白美学评分结果，分析两组病例在戴用临时基台和临时树脂修复体，进行牙龈诱导后，其最终美学效果有无差异。

1 材料和方法

1.1 研究对象

选择2015年1月~2016年6月在烟台市口腔医院种植科接受即刻种植的患者36例（Nobel种植系统22例，MIS种植系统14例）。根据种植体支持的临时修复体的修复时机不同，36例病例分为两组：A组，即刻修复组（immediate restoration）17例；B组，延期修复组(delayed restoration)19例。

1.2 病例纳入标准

1）患者年龄>18岁；口腔卫生状况良好；全身健康状况良好；2）拟种植位点唇侧骨板完整，不伴有明显的软硬组织缺损，拔牙窝底至少有3~5 mm可用骨高度；3）拟种植位点邻牙及对侧牙无不良修复体；4）患者咬合关系稳定，覆 覆盖基本正常，无夜磨牙、紧咬牙习惯；5）在永久修复前戴用临时基台和临时修复体进行牙龈诱导成形；6）患者能保证按时复诊，并签署知情同意书。

1.3 研究方法

所有的种植体植入术均由同一位医生完成。所有种植体上部结构的修复均由同一位医生完成。

所有病例均采用微创技术拔除患牙，同时采用即刻种植技术植入36枚牙种植体。

种植体初期稳定性≥35N·cm且ISQ值均>65[3]，则进行种植体支持的即刻修复，即A组，在种植体植入后48小时内完成即刻修复。临时修复体在牙尖交错位、前伸 及侧方 均无咬合接触，以避免功能性负重。戴用临时修复体6个月时开始永久修复。

种植体初期稳定性<35N·cm或者ISQ值≤65，则进行延期修复牙龈诱导成形，即B组。种植体植入后经过至少3个月愈合期，再行种植体支持的临时修复，进行牙龈诱导成形，戴用临时修复体6个月时进行永久修复（图1~图10）。

永久修复时，所有病例均制作个性化转移体，使用聚醚印模材料进行印模制取，将诱导后的牙龈穿龈轮廓转移至模型上。制作CAD/CAM个性化全瓷/钛基台，戴入全瓷修复体或者贵金属烤瓷修复体。

采集患者戴入永久修复体后12个月复查时拍摄的口内数码照片，由1位未参与治疗过程的种植科医生完成美学评分，前后2次，间隔1周，并且第2次评分时照片顺序改变。对比2次评分结果，如有差异，评分医生需进行修正，给出最终评分。

图1 11牙外伤口内观

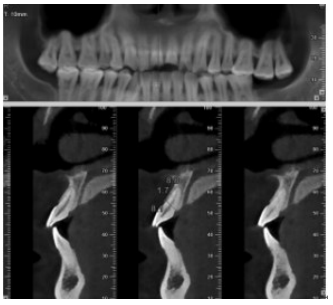

图2 11牙CBCT矢状面观

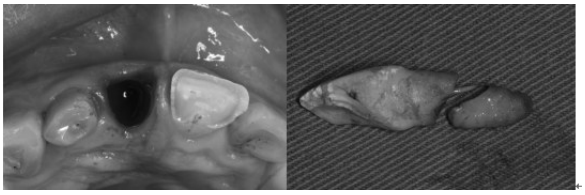

图3-4 术中微创拔除患牙

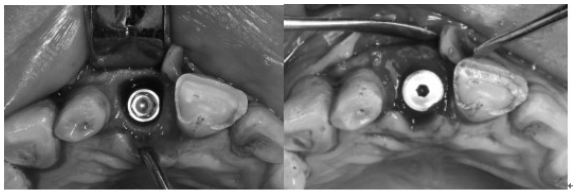

图5-6　即刻种植，唇侧骨缺损处植入Bio-oss骨粉，表面覆盖Bio-gide胶原膜

图7　延期临时树脂修复体进行牙龈诱

图8　平行投照根尖片显示个性化转移体安放到

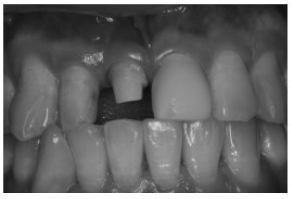

图9　戴入CAD/CAM个性化全瓷基台

图10　戴入氧化锆全瓷修复体

1.4　评价指标

1.4.1 PES评分：采用Furhauser等[2]提出的红色美学指数（Pink Esthetic Score，PES）对美学区单个种植修复体周围软组织进行评分。认为总评分≥8/14分为临床可以接受的美学效果，总评分≥12/14分为近乎完美的美学效果。评分标准见表1。

表1　红色美学分值（PES）各变量及评分标准

PES变量	缺失	不完整	完整
1近中龈乳头	0	1	2
2远中龈乳头	0	1	2
PES变量	较大差异	较小差异	无差异
3唇侧龈缘曲线	0	1	2
4唇侧龈缘最高点位置	0	1	2
5根部凸度	0	1	2
6软组织的颜色	0	1	2
7软组织的质地	0	1	2
PES总分		14	

注：唇侧龈缘最高点位置：偏差>1mm，0分；偏差≤1mm，1分；相同，2分

1.4.2 WES评分：采用Belser等[4]提出的白色美学指数（White Esthetic Score，WES）对美学区单个种植修复体进行评分。认为总评分≥6/10分为临床可以接受的美学效果，总评分≥9/10分为近乎完美的美学效果。评分标准见表2。

表2 白色美学分值（WES）各变量及评分标准

WES变量	较大差异	较小差异	无差异
1牙冠形态	0	1	2
2牙冠外形轮廓	0	1	2
3牙冠颜色	0	1	2
4牙冠表面质地	0	1	2
5透明度/个性化	0	1	2
WES总分		10	

1.5　统计学分析

采用SPSS13.0软件进行统计分析，对36枚种植体的PES和WES的各项指标进行描述性分析。

2　结　果

2.1　临床检查

36枚种植体均形成良好的骨结合，并完成永久修复。永久修复后追踪观察12个月。两组种植体存留率均为100%。术后当天至永久修复后观察期内的平行投照根尖片显示，种植体周围无透射区，部分种植体颈部出现了少量浅碟型骨吸收，但吸收均稳定在种植体顶端的第一螺纹水平之上，未发现明显的病理性骨吸收。

2.2　两组红色美学指数得分（PES）的比较

最终参与美学评分的病例为A组17例，B组19例。对两组PES进行曼-惠特尼U检验：A组PES（11.45±1.77）高于B组（11.26±1.48），差别无统计学意义（P=0.77>0.01）。两组所有病例都达到临床可接受的红色美学效果（PES≥8）。A组中PES≥12的病例数为8（47.06%），B组中PES≥12的病例数为9（47.37%），差别无统计学意义（P=1.64>0.01）。PES的7个变量中，A组根部凸度（1.40±0.58）的分值最低，软组织的颜色（1.82±0.39）分值最高；B组根部凸度（1.38±0.48）的分值最低，软组织的质地（1.84±0.33）分值最高（见表3）。

2.3　两组白色美学指数得分（WES）的比较

对两组WES进行曼-惠特尼U检验：A组WES得分（8.36±1.23）低于B组（8.38±1.25），差别无统计学意义（P=0.87>0.01）。两组所有病例都达到

中国口腔种植学杂志2018年第23卷第4期

表3　36枚种植体的红色美学指数得分（PES）

测量值	A组PES值	B组PES值
1近中龈乳头	1.56±0.48	1.45±0.45
2远中龈乳头	1.64±0.48	1.61±0.56
3唇侧龈缘曲线	1.56±0.50	1.54±0.42
4唇侧龈缘最高点位置	1.55±0.49	1.50±0.58
5根部凸度	1.40±0.58	1.38±0.48
6软组织的颜色	1.82±0.39	1.81±0.28
7软组织的质地	1.81±0.41	1.84±0.33
PES总分	11.45±1.77	11.26±1.48

临床可接受的白色美学效果（WES≥6）。A组中WES≥9的病例数为9（52.94%）。B组中WES≥9的病例数为10（52.63%），差别无统计学意义（P=0.55>0.01）。5个变量中，A组和B组均是牙冠表面质地分值最低，分别是1.55±0.49和1.56±0.39。两组均是牙冠形态的分值最高，分别是1.82±0.39和1.88±0.33（见表4）。

表4　36枚种植体的白色美学指数得分（WES）

测量值	A组WES值	B组WES值
1牙冠形态	1.82±0.39	1.88±0.33
2牙冠外形轮廓	1.73±0.45	1.71±0.53
3牙冠颜色	1.64±0.48	1.67±0.47
4牙冠表面质地	1.55±0.49	1.56±0.39
5透明度/个性化	1.64±0.48	1.63±0.56
WES总分	8.36±1.23	8.38±1.25

3　讨　论

即刻种植能够有效地缩短治疗周期、减少牙齿缺失时间、可以获得较好的美学效果。目前已有大量文献证明，只要严格把握适应症，谨慎操作，美学区即刻种植的成功率与传统种植相比没有明显差异[5,6]。然而对于即刻种植后修复时机不同是否影响种植义齿的美学效果却鲜见报道。本研究比较上颌美学区单牙即刻种植即刻修复和即刻种植延期修复的美学效果。

即刻种植，因种植体直径与拔牙窝不匹配，种植体植入后与拔牙窝唇侧骨壁之间常存在间隙。Paolantonio等[7]认为，骨缺损间隙<2 mm时，不需要骨增量同样可以获得种植体-骨结合。有学者[8]却认为在唇侧间隙内填充Bio-oss骨粉能够显著改善唇侧骨壁的吸收情况，可以获得更好的美学效果。本研究，遵从2013年国际牙种植协会共识性会议[9]的建议，36例病例均在唇侧骨间隙内植入Bio- Oss 骨粉。

薄龈生物型患者，由于其生理学和解剖学特征，唇侧骨板和牙龈较厚龈生物型脆弱，手术创伤和不当操作特别容易造成牙龈退缩、龈乳头萎缩和“黑三角”等美学并发症[10]，美学风险会大大增加。本研究，A组薄龈生物型为4例（33.33%），B组薄龈生物型为5例（26.31%），两组之间无统计学差异（X^2=2.72>0.01）。

有学者[11]研究发现种植术后1年有约1mm的唇侧龈缘退缩，主要变化发生在前3个月。本研究，两组病例均戴用临时树脂修复体≥6个月后才进行永久修复，此时种植体周围软组织已经达到较稳定状态[12]。

本研究，A组红色美学指数得分（PES）（11.45±1.77）高于B组（11.26±1.48），差别无统计学意义（P=0.77>0.01）。这与Rieder[13]和Slagter[14]的研究结果一致。关于美学区即刻种植不同修复时机对美学效果影响的比较的文献数量有限，所以仍需要大量研究和长期随访观察。红色美学分值中，龈乳头和唇侧龈缘高度是评价软组织美学结果的一个重要指标，近年来越来越受到重视。有研究[15]表明种植临时修复与牙龈丧失高度之间具有显著相关性。本研究中，A组龈乳头和唇侧龈缘高度的得分均高于B组，但差别无统计学意义。

白色美学评分（WES）结果中，A、B组均是“牙冠表面质地”分值最低、“牙冠形态”分值最高，这个结果与Belser等[4]的研究结果相似。因为“牙冠表面质地”在修复体的制作过程中较难达到与邻牙的协调一致。

有学者[16]进行上颌单前牙即刻种植修复的美学评分，红色美学得分（PES）为12.05±0.97，本研究PES为11.45±1.77，两个研究结果相近。有研究[16]报道延期种植延期修复PES为10.50±1.57，低于本研究延期修复组PES（11.26±1.48），两个研究虽然都为延期修复，但是种植时机明显不同，本研究是即刻种植，不同于延期种植，从而验证了即刻种植可以获得较好美学效果的结论[17]。

影响美学区种植修复效果的因素众多，目前尚无成熟的方法可循，只有术前全面评估，选择合适的治疗方案，并运用正确的手术及修复方法，才可能获得较满意的美学效果。本研究中，A、B两组均是即刻种植，只是牙龈诱导时机不同，通过一年临床随访，尚未发现统计学差异，这与Arora[3]的研究结论一致。但其远期效果有待于进一步

观察。

参考文献

1 于惠, 柳忠豪. 种植体的表面设计与即刻加载[J]. 口腔医学研究, 2011, 27(2): 170-172

2 Furhauser R, Florescu D, Benesch T, et al. Evaluation of soft tissue around single-tooth implant crown:the pink esthetic score[J]. Clin Oral Implants Res, 2005, 16(6): 639-644

3 Arora H, Ivanovski S. Clinical and aesthetic outcomes of immediately placed single-tooth implants with immediate vs. delayed restoration in the anterior maxilla: A retrospective cohort study[J]. Clin Oral Implants Res, 2018, 29(3): 346-352

4 Urs C. Belser, Linda Gru¨tter, Francesca Vailati, et al. Outcome evaluation of early placed maxillary anterior single-tooth implants using objective esthetic criteria: A cross-sectional, retrospective study in 45 patients with a 2-to4-year follow-up using pink and white esthetic scores[J]. periodontol, 2009, 80 (1): 140 - 151

5 Arora H, Ivanovski S. Evaluation of the influence of implant placement timing on the esthetic outcomes of single tooth implanttreatment in the anterior maxilla: A retrospective study[J]. J Esthet Restor Dent, 2018, 8(1): 1-8

6 Kushaldeep, Tandan A, Upadhyaya V, et al. Comparative evaluation of the influence of immediate versus delayed loading protocols of dental implants: A radiographic and clinical study[J]. J Indian Prosthodont Soc, 2018, 18(2): 131-138

7 Paolantonio M, Dolci M, Scarano A, et al. Immediate implantation in fresh extraction sockets. A controlled clinical and histological study in man[J]. J Periodontol, 2001, 72(11): 1560-1571

8 Araújo MG, Linder E, Lindhe J. Bio-Oss collagen in the buccal gap at immediate implants:a 6-month study in the dog [J]. Clin Oral Implants Res, 2011, 22(1): 1-8

9 Morton D, Chen ST, Martin WC, et al. Consensus statements and recommended clinical procedures regarding optimizing esthetic outcomes in implant dentistry[J]. Int J Oral Maxillofac Implants, 2013，doi:10.11607/jomi.2013.g3

10 Stoupel J, Lee C T, Glick J, et al. Immediate implant placement and provisionalization in the aesthetic zone using a flapless or a flap-involving approach: A randomized controlled trial. Journal of Clinical Periodontology, 2016, 43(12) : 1171-1179

11 El Askary Ael S, Ghallab NA, Tan SC, et al. implant-related gingival recession: pilot case series presents novel technique and scoring template[J]. compend contin educ dent, 2016, 37(7) : 468-80

12 Ioannis P, Georgia P, Hercules G, et al. Transferring the emergence profile from the provisional to the final restoration [J]. Journal of esthetic and restorative dentistry, 2014, 26(3) : 154-161

13 Rieder D, Eggert J, Kraff T, et al. Impact of placement and restoration timing on single-implant esthetic outcome-a randomized clinical trial[J]. Clinical Oral Implants Research, 2016, 27(2) : 80-86

14 Slagter, K.W, Meijer, H.J, Bakker, N.A, et al. Feasibility of immediate placement of single- tooth implants in the aesthetic zone: A 1- year randomized controlled trial[J]. Journal of Clinical Periodontology, 2015, 42(8) : 773-782

15 Chen SH, Chan HL, Lu Y, et al. A Semi-automatic algorithm for preliminary assessment of labial gingiva and alveolar bone thickness of maxillary anterior teeth[J]. Int J oral maxillofac implants, 2017, 32(6): 1273-1280

16 夏婷, 施斌. 上颌单前牙即刻种植修复和延期种植修复的美学效果比较[J]. 口腔医学研究, 2016, 32(1) : 50-54

17 Felice P, Zucchelli G, Cannizzaro G, et al. Immediate, immediate-delayed(6 weeks)and delayed(4 months)post-extractive single implants: 4-month post-loading data from a randomised controlled trial[J]. Eur J Oral Implantol, 2016, 9(3) : 233-247

(上接第166页)

185

8 Wadhwa B, Jain V, Bhutia O, et al. Flapless versus open flap techniques of implant placement: A 15-month follow-up study[J]. Indian J Dent Res, 2015, 26(4): 372-327

9 周贤，胡秀莲. 经牙槽嵴顶入路微创上颌窦内提升植骨同期种植技术[J]. 中国实用口腔科杂志，2018，11（1）：5-11

10 王莹，陈建钢. 上颌窦内提升术中翻瓣和不翻瓣术式种植术后的疼痛观察[J]. 临床口腔医学杂志，2016，32（1）：43-45

中国口腔种植学杂志2018年第23卷第4期

短种植体治疗下颌后牙区垂直骨量不足的临床研究

符镇南　张佩芬　黄锦洪　朱壮华　　陈儒娜

【摘　要】目的：研究短种植体治疗下颌后牙区垂直骨量不足的临床效果。**方法：**选取2017年1月～2017年6月我院收治的82例下颌后牙区垂直骨量不足患者为研究对象，将其以随机法均分成试验组和对照组。对照组予以常规种植体治疗，试验组则予以短种植体治疗。比较两组在临床治疗效果、边缘骨高度变化情况、并发症发生情况以及满意度情况等方面的差异。**结果：**试验组与对照组种植体存留率分别为100.00%（41/41）、90.24%（37/41），前者高于后者，差异有统计学意义（$P<0.05$）。试验组边缘骨高度近中变化、远中变化水平均低于对照组，差异有统计学意义（均$P<0.05$）。试验组并发症发生率相比对照组较低，差异有统计学意义（$P<0.05$）。试验组满意度相比对照组较高，差异有统计学意义（$P<0.05$）。**结论：**短种植体治疗后下颌后牙区垂直骨量不足的临床效果显著，有利于提高种植体存留率，改善边缘骨高度，降低并发症发生风险，提高满意度。值得临床推广应用。

【关键词】下颌后牙区垂直骨量不足；短种植体；并发症；存留率；边缘骨高度变化
中图分类号：R782.1　　**文章标志码：**A　　**文章编号：**1007-3957(20018)04-172-4

Clinical study on treatment of vertical bone deficiency at mandibular posterior area with short implants

FU Zhennan, ZHANG Peifen, HUANG Jinhong, et al
People's Hospital of Chancheng District, Foushan 528000, Guangdong Province, China

Abstract

Objective: To study and analyze the clinical effect of short implant treatment on vertical bone deficiency at mandibular posterior area. **Methods:** A total of 82 cases with vertical bone deficiency at mandibular posterior area treated in our hospital from January 2017 to June 2017 were selected as study objects, and were randomly divided into the experimental group and the control group. The control group received conventional implant treatment, and the experimental group received short implant treatment. The differences in clinical treatment effect, marginal bone height, complications and satisfaction were compared between the two groups. **Results:** The retention rate of implant in the experimental group and the control group was 100.00%(41/41) and 90.24%(37/41) respectively, the former was higher than the latter, and the difference was statistically significant($P<0.05$). The marginal bone height of the experimental group was significantly lower than the control group(all $P<0.05$). The complication rate of the experimental group was lower than the control group, and the difference was statistically significant($P<0.05$). The satisfaction of the experimental group was higher than the control group, and the difference was statistically significant($P<0.05$). **Conclusion:** The clinical effect of vertical bone deficiency at mandibular posterior area treatment is significant, which is beneficial to increase the implant retention rate, improve the edge bone height, reduce the risk of complications and improve the satisfaction. It is worthy of clinical application.

Key words: vertical bone deficiency at mandibular posterior area, short implants, complications, retention, marginal bone height changes

作者单位：528000　佛山市禅城区人民医院修复科。
基金项目：佛山市科学技术局审批项目（2016AB002261）。

下颌后牙区垂直骨量不足会对患者的咀嚼功能以及外表美观度造成严重影响，为了保证患者的咀嚼功能，需对下颌后牙区垂直骨量不足予以治疗[1]。目前，临床上主要采用块状骨移植、牵引成骨等方式治疗下颌后牙区垂直骨量不足患者，其中种植体修复治疗是当前临床上应用最为广泛的手段之一。有研究报道显示[2]，后牙区属于人体合理的重要承力区之一，当牙齿缺失后牙槽脊发生吸收时，会导致后牙缺失区骨量不足，而在治疗过程中由于上颌窦的存在，增加了种植体的植入以及上部结构的修复难度。另有研究报道显示[3]，由于后牙区颌骨具有特殊解剖结构，且伴有不同程度的生理性与病理性骨吸收，通常会引起颌骨骨量垂直高度不足。牵张成骨术、Onlay植骨以及上颌窦提升术等传统骨增量手术虽然在下颌后牙区垂直骨量不足的治疗中具有明显效果，但存在手术难度较大、术后并发症发生风险较高以及治疗周期较长等缺陷，存在一定的局限性[4]。随着近年来相关研究的逐渐深入以及口腔种植技术的不断改进，短种植体开始被广泛应用于临床治疗中，效果显著。鉴于此，本文通过研究短种植体治疗下颌后牙区垂直骨量不足的临床效果，旨在为临床后下颌后牙区垂直骨量不足患者的治疗提供一种有效手段，现作以下报道。

1 材料和方法

1.1 一般资料

选取2017年1月～2017年6月我院收治的82例下颌后牙区垂直骨量不足患者为研究对象，将其以随机法均分成试验组和对照组。其中试验组男性患者23例，女性患者18例，年龄22～64岁，平均年龄（45.23±11.25）岁；受教育年限6～18年，平均受教育年限（12.52±4.17）年。对照组男性患者21例，女性患者20例，年龄23～65岁，平均年龄（45.28±11.26）岁；受教育年限6～19年，平均受教育年限（12.56±4.20）年。两组上述各项指标对比，差异不大（$P>0.05$），具有可比性。纳入标准[5]：（1）所有患者均经临床检查以及影像学检查确诊符合下颌后牙区垂直骨量不足的诊断标准；（2）牙齿缺失时间≥3个月；（3）均无种植手术禁忌症；（4）年龄≥18周岁；（5）均为单牙病变；（6）所有患者入院前均未接受骨增量手术治疗。排除标准：（1）口腔卫生较差者；（2）存在夜磨牙症或吸烟习惯者；（3）妊娠期或哺乳期妇女；（4）存在交流沟通障碍或精神疾病者。所有患者已同意，且医院伦理委员会予以批准。

1.2 研究方法

对照组予以常规传统的非短种植体治疗，具体方式如下：所有患者均于种植前实施麻醉处理，对种植区行切龈翻瓣处理，根据常规种植体系统的相关操作以及标准于种植区行下颌后牙区垂直骨量不足的常规备洞，同时采集患者的口腔自体骨，植入常规种植体，确定种植体移动至合适的位置。随后于种植的颈周植入患者的自体骨，予以缝合处理。术后3～6个月进行复诊。试验组则予以短种植体治疗，具体方式如下：种植前对患者予以局部麻醉处理，随后根据Bicon短种植体修复手术的相关操作以及标准完成种植，同时采集患者的口腔自体骨，待Bicon短种植体植入并敲击促使其就位后，保证植入后的Bicon短种植体位置在骨平面下方约1mm处，随后于种植的颈周植入患者的自体骨，对伤口进行缝合处理。术后3～6个月进行复诊，完成结构修复治疗。

1.3 观察指标

比较两组在临床治疗效果，边缘骨高度变化情况，并发症发生情况以及满意度情况等方面的差异。其中临床治疗效果主要是通过种植体存留率实现。边缘骨高度变化通过X线片进行测量计算。其中以基台种植体的接触面作为测量的基准线，记录测量数值时选取冠向为正值，根向为负值。种植体的种植高度计算方式如下[6]：$H=L\times h/l$，其中L为种植体的实际长度，h与l是X线测定的近远中骨高度和种植体的长度。并发症主要包括基台松动、牙龈肿痛以及种植体脱落等。患者满意度通过满意度测评量表予以评估[7]：包括十分满意、较满意以及不满意三个选项。将十分满意人数与较满意人数和总人数的百分比记为满意度。

1.4 统计学方法

采用SPSS20.0软件对所有数据进行分析，分别以[n(%)]、（$x\pm s$）表示计数、计量数据，分别予以χ^2、t检验。$P<0.05$表示有显著性差异。

2 结 果

2.1 两组种植体存留率情况对比

试验组与对照组种植体存留率分别为100.00%（41/41）、90.24%（37/41），前者高于后者，差异有统计学意义（$P<0.05$）。见表1。

表1 两组种植体存留率情况对比（例，%）

组别	例数	存留例数	存留率（%）
试验组	41	41	100.00%*
对照组	41	37	90.24%
χ^2值	–	–	4.205
P值	–	–	0.040

中国口腔种植学杂志2018年第23卷第4期

注：与对照组相比，*P<0.05

2.2 两组边缘骨高度变化情况对比

试验组边缘骨高度近中变化、远中变化水平均低于对照组，差异有统计学意义（均P<0.05）。见表2。

表2 两组边缘骨高度变化情况对比（例，$\bar{x}\pm s$）

组别	例数	近中变化	远中变化
试验组	41	−0.27±0.09*	−0.22±0.05*
对照组	41	−0.12±0.06	−0.03±0.01
t值	−	8.880	23.859
P值	−	0.000	0.000

注：与对照组相比，*P<0.05

2.3 两组并发症发生情况对比

试验组并发症发生率相比对照组较低，差异有统计学意义（P<0.05）。见表3。

表3 两组并发症发生情况对比（例，%）

组别	例数	基台松动	牙龈肿痛	种植体脱落	并发症发生率
试验组	41	1(2.44)	1(2.44)	0(0.00)	2(4.88)*
对照组	41	3(7.32)	5(12.20)	1(2.44)	9(21.95)
χ^2值	−	1.051	2.877	1.012	5.145
P值	−	0.305	0.090	0.314	0.023

注：与对照组相比，*P<0.05

2.4 两组满意度情况对比

试验组满意度相比对照组较高，差异有统计学意义（P<0.05）。见表4。

表4 两组满意度情况对比(例,%)

组别	例数	十分满意	较满意	不满意	满意度
试验组	41	24(58.54)	16(39.02)	1(2.44)*	40(97.56)*
对照组	41	20(48.78)	14(34.15)	7(17.07)	34(82.93)
χ^2值	−	0.785	0.210	4.986	4.986
P值	−	0.376	0.647	0.026	0.026

注：与对照组相比，*P<0.05

3 讨 论

目前，种植修复已成为国内外公认的治疗部分牙缺失或全口牙缺失的有效手段之一。既往，人们认为种植对于牙槽嵴高度具有一定的要求，且适合种植的最小牙槽嵴高度为10mm，因此拔牙后牙槽嵴萎缩以及上颌窦气化成为了种植修复治疗过程中亟待解决的难题，尤其是后牙区[8~10]。剩余牙槽骨高度不足不但会对种植修复的应用产生限制作用，同时会导致解剖结构被破坏的风险增加，涵盖下牙槽神经管、上颌窦以及鼻腔等。为了有效解决上述问题，医务人员采用的方式为增加牙槽骨的利用高度，主要包括斜种植体、Only植骨、下颌神经移位术以及上颌窦提升术等。尽管上述治疗技术应用成熟，且获得了成功，但随着人们对医疗服务需求的不断提高，上述技术存在的手术操作复杂、修复难度较大以及术后并发症较多等缺陷开始显现出来[11,12]。短种植体主要是指长度低于10mm的种植体，相比传统种植体而言，短种植体可简化手术过程，有利于减少并发症的发生，减少患者家庭以及社会的经济压力，已成为目前临床研究的热点[13,14]。

本文结果还显示了试验组与对照组种植体存留率分别为100.00%、90.24%，前者高于后者（P<0.05）。这与罗翠芬等人的研究报道相符[15,16]，说明了短种植体治疗下颌后牙区垂直骨量不足的临床效果显著。分析原因，笔者认为：种植体植入方式是从骨平面向下，并于其周围植入自体骨，从而有利于为牙齿恢复提供良好的空间状态，继而促使牙槽骨在不受任何影响的状态下朝着冠方与远近中方向形成良好的生长态势，进一步维持患者牙齿所需骨量。此外，试验组边缘骨高度近中变化、远中变化水平均低于对照组（P<0.05）。这表明了短种植体治疗下颌后牙区垂直骨量不足，可显著改善边缘骨高度。究其原因，笔者认为短种植体治疗可有效获得更多的周围骨组织附着，降低种植体周围颈部骨组织应力。且种植体-基台的连接方式为莫氏锥度，界面微间隙<0.5μm，有效避免微生物的渗漏，从而发挥显著的细菌封闭能力，继而避免种植体边缘骨吸收[17,18]。另外，试验组并发症发生率相比对照组较低（P<0.05）。这提示了短种植体治疗下颌后牙区垂直骨量不足，可明显降低患者术后并发症发生风险，具有较好的安全性。其中主要原因可能在于：短种植体治疗可增加种植体周围的牙槽骨密度；且该治疗方式主要是采用口外粘接全冠和基台，有利于种植体周围软组织的生物学封闭，防治种植体周围炎的发生[19,20]。本文结果还显示了试验组满意度相比对照组较高（P<0.05）。这表明了短种植体治疗下颌后牙区垂直骨量不足可有效提高患者的满意度。其中主要原因可能与该治疗方式有效提高种植体留存率以及降低术后并发症发生率有关[21~22]。

综上所述，短种植体治疗下颌后牙区垂直骨

量不足的临床效果明显，有利于提高种植体存留率，改善边缘骨高度，减少术后并发症的发生，提高满意度。临床推广应用价值较高。然而，本研究尚且存在样本量不足的缺陷，从而可能导致本研究结果存在一定程度的偏颇。由此，在今后的相关研究中我们应尽量增加样本量，从而获取更为准确、可靠的数据。

参考文献

1 岳喜龙, 周文娟, 柳忠豪, 等. 上颌后牙骨量严重不足行上颌窦内提升术同期种植的临床效果分析[J]. 大连医科大学学报, 2014, 36(6): 559-563

2 蒋析, 林野, 胡秀莲, 等. 下颌后牙游离缺失伴重度垂直骨量不足的计算机辅助种植修复[J]. 北京大学学报(医学版), 2014, 46(2): 294-298

3 谢孟, 张智, 顾漪菲, 等. 上颌后牙区骨量严重不足时采用改良式IOSFE技术的临床研究[J]. 西南国防医药, 2017, 27(3): 269-272

4 冯培明, 牛光良. 短种植体和超短种植体在后牙区种植3年临床观察[J]. 口腔颌面修复学杂志, 2014, 15(3): 137-139

5 杜良智, 朱挺, 柴娟, 等. 上颌前牙区骨量不足应用GBR技术同期植入种植体的研究[J]. 陕西医学杂志, 2016, 45(6): 700-702

6 邓飞龙, 廖展澎, 吴少伟, 等. Bicon短种植体临床效果1～3年回顾性研究[J]. 中华口腔医学研究杂志(电子版), 2013, 7(3): 50-53

7 李婷薇, 黄凤琼, 唐昭, 等. 上颌窦内提升同期种植体植入术在上颌后牙骨量不足病例中的应用[J]. 暨南大学学报(自然科学与医学版), 2016, 37(4): 341-344

8 温国胜, 魏洪武, 郭水根, 等. 上颌窦内提升植骨术在上颌后牙区骨量不足3毫米病例中的临床应用[J]. 江西医药, 2016, 51(5): 454-456

9 李源莹, 王劲茗, 古佩明, 等. 上颌窦黏膜囊肿对牙槽嵴顶入路上颌窦底提升术的影响[J]. 中华口腔医学研究杂志(电子版), 2018, 12(4): 241-244

10 刘丽, 曹阳, 郭大伟, 等. 倾斜种植方案用于上颌后牙区骨量不足患者的临床观察[J]. 全科口腔医学电子杂志, 2018, 5(7): 9-10

11 谢奕文, 林玉娇, 王友山, 等. 上颌窦侧壁小窗口窦底外提升同期种植体植入的近期临床分析[J]. 广东医学, 2017, 38(z1): 89-92

12 李悦, 张燕婷, 何晶, 等. 联合应用骨劈开、骨挤压术、引导骨组织再生技术并同期种植手术方案的短期临床疗效分析[J]. 中国实用口腔科杂志, 2016, 9(9): 532-537

13 黄娜, 李平, 李安, 等. 超短种植体在上颌后牙区骨量严重不足中的应用[J]. 中国组织工程研究, 2015, 19(30): 4810-4814

14 童庆春, 张兴文. 上颌后牙区骨量不足应用短种植体的临床疗效观察[J]. 中国口腔颌面外科杂志, 2014, 12(3): 253-256

15 罗翠芬, 彭国光, 夏炜, 等. 上颌结节倾斜种植体联冠桥修复在上颌后牙区骨量不足中的应用效果评价[J]. 上海口腔医学, 2018, 27(2): 170-175

16 李国堂. 比较上颌后牙区骨量不足患者中Bicon短种植体与常规种植体的边缘骨高度变化及其并发症情况[J]. 中国口腔种植学杂志, 2016, 21(1): 20-22

17 孟展, 张越, 魏洪武, 等. 短种植体联合上颌窦内提升：中期临床效果观察[J]. 口腔医学研究, 2018, 34(7): 734-737

18 刘林娟, 朱志军, 沈铭, 等. 短种植体在骨量不足上颌后牙区的临床应用[J]. 口腔医学, 2015, 33(10): 850-853

19 徐颖. 上颌后牙区骨量不足患者中常规种植体和Bicon短种植体边缘骨高度变化的对比[J]. 中国医药指南, 2017, 15(6): 21-22

20 温玉洁, 康博, 黄达鸿, 等. 短种植体在骨量不足后牙区种植修复的临床观察[J]. 中国口腔种植学杂志, 2015, 32(1): 11-14

21 Raes S, Eghbali A, Chappuis V, et al. A long-term prospective cohort study on immediately restored single tooth implants inserted in extraction sockets and healed ridges: CBCT analyses, soft tissue alterations, aesthetic ratings, and patient-reported outcomes[J]. Clin Implant Dent Relat Res, 2018, 20(4): 522-530

22 Huang H, Wang J, Zhang Y, et al. Bone resorption deficiency affects tooth root development in RANKL mutant mice due to attenuated IGF-1 signaling in radicular odontoblasts[J]. Bone, 2018, 9(114): 161-171

中国口腔种植学杂志2018年第23卷第4期

胶原蛋白海绵在磨牙区即刻种植创口关闭中的应用

岑 雯 王 轶 黄江琴 郭水根 张 越 魏洪武

【摘 要】**目的：**评价胶原蛋白海绵（可即邦）应用于磨牙区即刻种植创口愈合的临床疗效。**方法：**选择2017年1月~2017年12月在我科行磨牙区即刻种植修复的患者42例，共植入49枚植体，以种植体-骨间隙填自体骨直接缝合的23枚作为对照组，以在对照组的基础上加可即邦覆盖创面缝合的26枚作为实验组。通过VAS疼痛评分、创口出血、创口愈合、骨结合指标评价可即邦的疗效。**结果：**两组术后创口出血有显著性差异（$P<0.05$），术后VAS疼痛评分、创口愈合情况、骨结合情况无显著性差异（$P>0.05$）。**结论：**胶原蛋白海绵在即刻种植中具有良好的术后止血效果，并且早期骨结合不受影响。

【关键词】胶原蛋白海绵；即刻种植；骨结合
中图分类号：R782.13 **文章标志码：**A **文章编号：**1007-3957(20018)04-176-4

Application of collagen sponge in immediate implant placement in molar regions for wound healing

CEN Wen, WANG Yi, HUANG Jiangqin, et al
The Fourth Affiliated Hospital of Nanchang University, Nanchang 330003, Jiangxi Province, China

Abstract

Objective: To evaluate the clinical efficacy of collagen sponge on wound healing in the immediate implantation in the molar area. **Method**: Forty-two patients with immediate implantation in molar regions were collected during January 2017 to December 2017. A total of 49 implants were implanted. Collagen sponge was used to compress on the wound as test group of 26 immediate implantation. The control group of 23 immediate implantation was preformed with open wound. The VAS pain score, wound bleeding, wound healing, and osseointegration were recorded. **Results:** There were significant differences in wound bleeding between the two groups($P<0.05$). There were no significant differences in VAS pain score, wound healing and osseointegration($P>0.05$). **Conclusion:** Collagen sponge has positive effects on wound healing in immediate implantation, the postoperative hemostasis effect is significant,and early osseointegration is not affected.

Key words: collagen sponge, immediate implant, osseointegration

即刻种植是在新鲜拔牙窝内植入种植体，具有缩短总治疗时间、减少外科手术的次数、减少患者的痛苦以及保存牙槽骨量等优点[1]，在临床上应用广泛。但种植区软组织缺损而难以达到创口的严密关闭，致使伤口愈合存在不确定性。本研究对磨牙区即刻种植的病例，利用胶原蛋白海绵覆盖创面并间断无张力缝合软组织，在观察期内获得了良好的疗效，现将做进一步分析。

1 材料和方法

1.1 一般资料

2017年1月~2017年12月至南昌大学第四附属医院口腔科求治，因磨牙无法保留而拟行后牙区即刻种植的患者42例，其中男性患者24例，女性患者18例，年龄18~72

作者单位：330003 江西南昌 南昌大学第四附属医院。

表1　VAS疼痛评价

组别	时间	0度	Ⅰ度	Ⅱ度	Ⅲ度	合计（颗）
实验组	第1天	7	11	7	1	26
	第2天	18	8	0	0	26
	第3天	22	4	0	0	26
对照组	第1天	6	10	5	2	23
	第2天	11	9	2	1	23
	第3天	18	3	1	1	23

注：第一天x^2=0.616，p=0.893；第二天x^2=5.740，p=0.125；第三天x^2=3.133，p=0.372

表2　创口出血情况

组别	0分	1分	2分	合计(颗)
实验组	25	1	0	26
对照组	16	5	2	23
合计	41	6	2	49

注：x^2=7.492，p=0.024

表3 伤口愈合情况

组别	良好	一般	不良	合计(颗)
实验组	22	3	1	26
对照组	13	8	2	23
合计	34	11	4	49

注：x^2=4.754，p=0.093

岁，平均年龄约48.6岁。共植入植体49枚，其中可即邦覆盖创面组26枚，直接缝合创口开放组23枚。

纳入标准：①各种原因导致的磨牙无法保留而需拔除者；②患牙无急性炎症；③年龄≥18岁；④身体状况良好，无严重的系统性疾病等种植手术禁忌证；⑤CBCT检查骨质骨量水平良好；⑥依从性良好，可定期按时复诊。

排除标准：①未控制的牙周病患者；②近期或正在服用抗生素治疗者；③患有严重的心血管和造血系统疾病的患者；④精神异常，患有精神疾病者⑤妊娠或哺乳期妇女。

1.2　材料

Bicon种植系统（美国），规格为4.5×6mm、4.5×8mm、5.5×6mm、6.0×5.7mm、6.0×8mm；可即邦医用胶原蛋白海绵（无锡贝迪生物工程有限公司）

1.3　术前准备

常规口腔临床检查及术前必要的牙周治疗；拍摄CBCT评估判断种植区的情况，包括患牙的牙根、周围骨组织的情况、植入位点、植体型号等，初步制定出合理的治疗方案；术前常规行血常规、凝血功能、传染病四项等检查；患者及家属签署手术知情同意书。

1.4　方法

1.4.1 种植手术：术前30分钟给予非甾体抗炎药和地塞米松口服；复方氯己定漱口水漱口，常规消毒铺巾，使用阿替卡因局部浸润麻醉，采用微创方式拔除无法保留的磨牙，尽可能保留患牙周围的骨组织，对有慢性炎症的，用刮匙彻底刮净拔牙窝内的炎性肉芽组织，眼科剪分离牙龈袖口处带有炎性组织的薄层肉芽组织，用生理盐水反复多次冲洗。根据拔牙窝情况和术前设计的位置，先用先锋钻确定植入方向与深度，后依次用成形钻逐级扩大骨孔，收集备洞过程中的自体骨，在骨孔内植入Bicon种植体，种植体位于骨下至少2mm，在种植体颈周填入自体骨。

1.4.2 创面处理：实验组的创面用可即邦胶原蛋白海绵覆盖，间断缝合颊舌侧软组织；对照组待血液充盈创面后间断缝合软组织。

1.4.3 术后护理：术后当天拍摄全景片，术后连续三天至医院护理手术创面，口服抗生素及漱口水含漱7天，1周后拆线。

1.5　评价指标

1.5.1 VAS疼痛评价：视觉模拟评分法（VAS）：纸上画一条横线，“0-10”10个刻度，“0”表示无痛，“10”表示难以忍受的剧烈疼痛，分别于术后第一天、第二天、第三天让患者根据自身情况在横线上做出一个记号，记录疼痛感的程度。其中：0分为0度疼痛(无任何疼痛不适)；1-3分为Ⅰ度疼痛（轻度疼痛，可以耐受）；4-6分为Ⅱ度疼痛（疼痛较严重，影响睡眠，但可耐受）；7-10分为Ⅲ度疼痛（剧烈疼痛，在服用止痛药物的情况下才能耐受疼痛）。

1.5.2 创口出血：术后压迫止血30分钟后，查看创面出血情况，“0分”表示无出血，“1分”表示仍有活动性渗血，“2分”表示出血明显或离院后因出血而复诊。

1.5.3 伤口愈合情况的评价：术后一周拆线时评价手术伤口愈合的情况；愈合良好：伤口愈合良好，无裂开，无红肿热痛；愈合一般：伤口愈合一般，稍红肿、有疼痛感；愈合不良：伤口未愈合，压痛明显，有明显的红肿热痛现象，黑色硅胶帽暴露于口腔。

1.5.4 骨结合：术后3~4个月进行二期手术，对其进行X线片检查以及口内检查，X线片显示种植体周围无显著阴影和临床检查植体不松动表示骨结合良好。

1.6　统计学分析

采用SPSS17.0软件进行统计分析，对VAS疼痛评分、创口出血、创口愈合情况进行卡方检验，P<0.05差异有统计学意义

2　结　果（附典型病例）

2.1　VAS疼痛评价

实验组1例术后当天出现比较明显的术区疼痛不适，口服镇痛药物后疼痛有缓解，第2天仅轻度疼痛；对照组2例术后当天出现剧烈疼痛，其中1例伴有轻微的面部软组织肿胀，口服止痛药有效，

中国口腔种植学杂志2018年第23卷第4期

但至第3天仍剧烈疼痛需依赖止痛药缓解。经过卡方检验，差异均无统计学意义（$P>0.05$），见表1。

2.2 创口出血

实验组有1例创口在压迫止血30分钟后仍有少量渗血，继续予以压迫止血30分钟后，创面无出血；对照组有5例术后30分钟仍有少量渗血，其中有2例在术后第一天仍有轻微渗血，唾液呈淡粉色。经过卡方检验，差异有统计学意义（$P<0.05$），见表2。

2.3 创口愈合

实验组出现1例创口愈合不良，但植体与牙槽骨未暴露于口腔，对照组3例因创面血凝块脱落，植体冠部硅胶暴露，予以重新刮治后，使血液充盈创面，最终软组织愈合良好。经过卡方检验，无统计学差异，见表3。

2.4 骨结合

两组种植体在二期手术时在口内固定在位，无松动，X线片未见种植体周异常骨吸收低密度影像，两组种植体骨结合良好。

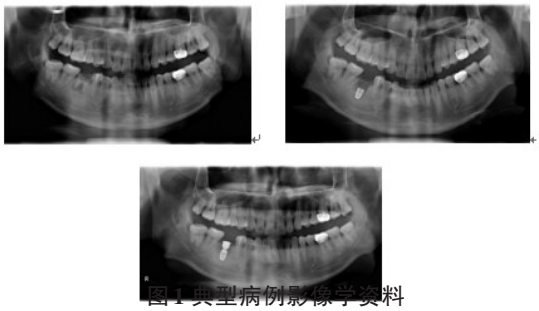

图1 典型病例影像学资料

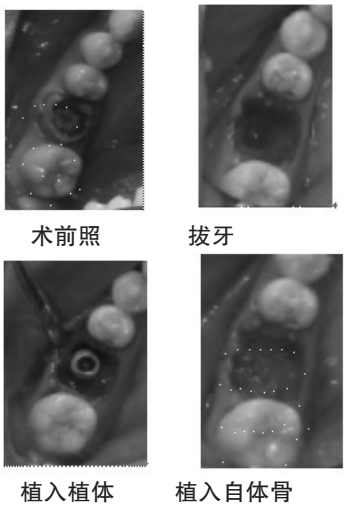

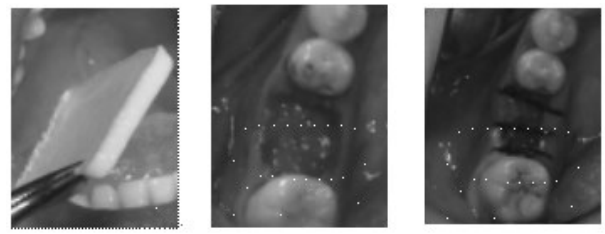

图2 典型病例手术资料

3 讨 论

磨牙区的即刻种植中，拔牙创口往往较大以及软组织缺损而不易初期关闭创面，现临床上主要通过大范围翻瓣减张的方式来实现创口的无张力初期关闭，但该方法将破坏颊侧牙槽骨粘骨膜的血供，可能引起牙槽骨吸收[2]，同时造成的创伤较大，易引起严重的术后肿胀反应。因此在不影响种植体骨结合的前提下，利用新型材料来保护创面而获得牙龈软组织的早期愈合可能是一种有效的处理方法。

胶原蛋白海绵是一种新型的生物材料，是以牛跟腱为原料低温萃取的高纯Ⅰ型胶原，是细胞外基质的主要成分，在维持组织稳态，生物完整性和结构力学方面发挥关键作用[3]。临床与实验研究表明，胶原海绵局部外用于创面，可促进基质金属蛋白酶的合成，从而在胶原降解的同时促进毛细血管新生和角化细胞的迁移，具有加速创面愈合与促进肉芽生长的疗效[4,5]。

在本研究中，所有即刻种植的植体在早期未发现失败，均实现了良好的骨结合。两组术后前3天的疼痛反应无显著性差异，其中对照组有1例患者在术后3天均感到剧烈疼痛，临床检查口内血凝块脱落，黑色硅胶帽暴露，牙龈中度红肿，笔者认为即刻种植后牙龈软组织的愈合过程与拔牙创的愈合过程存在相似性，血凝块对植体和骨创面起到保护作用，胶原蛋白海绵在覆盖创面时，不仅有效的聚集了血液，而且兼具膜的作用，对细菌的入侵起到一定的屏障作用，降低了感染的风险。

本研究中两组术后出血情况有显著性的差异，创口愈合情况无统计学差异，结果显示实验组愈合良好的有22个位点，对照组有13个位点愈合良好，在临床上观察到胶原蛋白海绵在术后7天为灰

白色，术后2~3周基本降解完成，新的薄的软组织取而代之，保护其下的种植体与牙槽骨，未见牙龈组织坏死的情况发生。可即邦医用胶原蛋白海绵的组织相容性好，当接触血液时，直接激活凝血因子引发纤维蛋白形成，促进血小板聚集和释放，止血效果明显，同时可快速刺激毛细血管生成，促进创面的愈合[6]。

综上，利用胶原蛋白海绵覆盖磨牙区即刻种植时的较大创面，可促进牙龈软组织的愈合，减轻术后的出血反应，并且不影响早期的骨结合。在临床应用中，需要注意将胶原蛋白海绵浸满血液，并且维持良好的口腔卫生环境，否则不利于创面的修复。但是本研究的样本量较少，观察时间短，还需进行远期的临床观察及更深入的相关研究。

参考文献

1 Chrcanovic B R, Martins M D, Wennerberg A. Immediate Placement of Implants into Infected Sites: A Systematic Review[J]. Clin Implant Dent Relat Res, 2015, 17(S1): e1-e16

2 Vohra F, Al-Kheraif A A, Almas K, et al. Comparison of Crestal Bone Loss Around Dental Implants Placed in Healed Sites Using Flapped and Flapless Techniques: A Systematic Review[J]. Journal of Periodontology, 2015, 86(2):185-91

3 Cox T R, Erler J T. Remodelling of the Extracellular Matrix: Implications for Cancer[M]//Cell and Molecular Biology of Breast Cancer. Humana Press, 2013:65-90

4 However. A Comparison of Conventional Collagen Sponge and Collagen-Gelatin Sponge in Wound Healing[J]. BioMed Research International, 2016,(2016-4-27), 2016, 2016 (453): 1-8

5 Brett D. Review of Collagen and Collagen-based Wound Dressings[J]. Wounds A Compendium of Clinical Research & Practice, 2008, 20(12): 347-356

6 陈国会. 胶原蛋白海绵预防拔牙创口干槽症的效果观察[J]. 临床合理用药杂志, 2012, 05(15): 113-113

(上接第159页)

Regenerative Endodontics: A Case Series[J]. Journal of Endodontics, 2017, 43(3): 401-408

12 NB Nagaveni, S Pathak, P Poornima, et al. Revascularization Induced Maturogenesis of Non-Vital Immature Permanent Tooth Using Platelet-Rich-Fibrin: A Case Report[J]. Journal of Clinical Pediatric Dentistry, 2016, 40(1): 26

13 HL Ray, J Marcelino, R Braga, et al. Long-term follow up of revascularization using platelet-rich fibrin[J]. Dental Traumatology, 2016, 32(1): 80

14 YC Chang, HC Yu, FM Huang. Anterior maxillary ridge splitting withsimultaneous implant placement usingplatelet-rich fibrin as the sole graftingmaterial[J]. Journal of Dental Sciences, 2016, 11(1): 110-112

15 王玉睿. 乳牙牙髓间充质细胞聚合体用于年轻恒牙全脱位后延迟再植的临床转化应用研究[D]. 陕西:中国人民解放军空军军医大学;第四军医大学硕士学位论文, 2016

16 程亚楠, 徐普, 毛秋华, 等. 离心速度对富血小板纤维蛋白生物学特性的影响[J]. 现代口腔医学杂志,2016, 30(4): 204-207, 190

17 汪俊兰, 刘茜, 夏烨鹏, 等. 富血小板纤维蛋白膜对延迟再植牙牙周愈合影响的实验研究[J]. 口腔生物医学, 2017, 8(2): 95-99

中国口腔种植学杂志2018年第23卷第4期

不同时期口腔种植修复患者血清CRP与尿脱氧吡啶啉含量变化规律及相关性分析

殷　丽　吴剑波　耿发云　　李红文

【摘　要】目的：探讨不同时期口腔种植修复患者血清CRP（C-Reactive Protein, C反应蛋白）与尿脱氧吡啶啉含量变化规律及相关性分析。**方法：**选取于我院治疗的需要人工种植单颗牙的患者100例作为研究对象，且患者均符合本研究的标准，分别对患者进行术前1天、术后1个月、术后6个月血清CRP与尿脱氧吡啶啉的检测，将检测的结果分别记为A组、B组、C组。**结果：**术后1月检测的血清CRP较术前1天有明显的提高，术后6个月检测发现血清CRP有明显下降趋势（$P<0.05$），比较3组结果发现其均数有统计学上的差异，对组间结果进行对比发现，术后1月血清CRP明显的增高，结果有统计学上的差异（$P<0.05$），手术后6个月检测的血清CRP虽高于术前1天测量的血清CRP值，但两组之间的差异无统计学意义（$P>0.05$），对尿脱氧吡啶啉含量检测结果发现，术后1天和术后6个月的检测结果均高于术前1天的检测结果，其中术后1月检测值最高（$P<0.05$）,比较3组结果发现其均数有统计学上的差异，组间进行比较发现，术前1天组的检测结果与其余两组的结果均有统计学上的差异（$P<0.05$），而术后两组的检测结果没有统计学上的差异（$P>0.05$）。**结论：**在口腔修复的过程中，血清CRP与尿脱氧吡啶啉含量在牙槽骨吸收的活跃期时会有所增高。血清CRP和尿脱氧吡啶啉含量可以初步的作为在人工种植牙修复时期，牙槽骨改建修复的检测指标。

【关键词】口腔修复；血清C-反应蛋白；尿脱氧吡啶啉；含量变化规律；相关性分析
中图分类号：R782.13　　**文章标志码：**A　　**文章编号：**1007-3957(20018)04-180-4

Changes of serum CRP and urine deoxypyridinoline content in patients with dental implant repair at different stages and their correlation analysis

YIN Li, WU Jianbo, GENG Fayun, et al
Department of Stomatology, Otolaryngology Hospital, Longgang District, Shenzhen 518172, Guangdong Province, China

Abstract

Objective: To investigate the relationship between serum CRP(C-Reactive Protein) and urine deoxypyridinoline in patients with dental implant repair at different stages. **Methods:** 100 patients who needed artificial implantation of a single tooth in our hospital were selected as the study subjects, and all the patients met the criteria of this study. The patients were performed 1 day before operation and 1 month after operation, respectively. Serum CRP and urine deoxypyridine were measured 6 months after operation. The results were recorded as group A, group B and group C. **Results:** The level of serum CRP in 1 month after operation was significantly higher than that in the first day of operation, and the serum CRP was significantly decreased at 6 months after operation($P<0.05$). Compared with the results of the three groups, the mean of the three groups was statistically different. The comparison of the results of the three groups showed that the serum CRP was significantly increased at 1 month after operation. Results there

作者单位：518172 广东省深圳市　深圳市龙岗区耳鼻咽喉医院口腔科；深圳市龙岗区口腔医学研究所(殷丽，吴剑波)。

was a significant difference between the two groups(P<0.05). Although the serum CRP measured 6 months after operation was higher than that of serum CRP measured 1 day before operation, there was no significant difference between the two groups(P>0.05). The results of 1 day after operation and 6 months after operation were higher than those of 1 day before operation, and the highest value was detected in 1 month after operation(P<0.05). There was statistical difference in the mean value between the two groups. The results of pre-operation were statistically different from those of the other two groups(P<0.05), but there was no statistical difference between the two groups after operation(P>0.05). **Conclusion:** Serum CRP and urinary deoxypyridinoline levels increased during the active period of alveolar bone resorption during oral repair. Serum CRP and urine deoxypyridinoline can be used as a preliminary index for alveolar bone remodeling in the period of artificial dental implant repair.

Key words: oral repair, serum C-reactive protein, urine deoxypyridine, content change rule, correlation analysis

研究发现，口腔种植修复的过程中，在种植术后1月是牙槽骨进行吸收改建的高峰期，术后6个月牙槽骨则会由吸收改建逐渐的转为稳定[1]。年龄越大，骨质变化则越来越不稳定，而研究显示，骨质变化较稳定的人群为25岁~45岁的健康人群，45岁以后的人群则骨质吸收较活跃[2]，因此25岁~45岁的人群为实验的研究对象，主要是为了避免骨质变化如骨质疏松给实验造成不利的影响。血清CRP为急性感染后检测的重要指标，但有研究显示，在骨质发生严重损害或者存在严重骨吸收时，血清CRP也会增高[3]。本实验对符合标准的患者进行研究分析，探讨不同时期口腔种植修复患者血清CRP与尿脱氧吡啶啉含量变化规律及相关性分析，现将研究的结果作如下的汇报。

1 材料和方法

1.1 实验资料与分组

选取于我院治疗的100例单颗种植修复的患者，男性病例52例，女性病例48例，年龄为25岁~45岁，且患者均符合研究的标准。分别检测患者术前1天、术后1个月、术后6个月时的血清CRP和尿脱氧吡啶啉，将所测得的数据分别记为A组、B组、C组。医师均经过专业的培训并取得认证，所有的实验对象均已了解实验内容并签署了知情同意书，具有较好的依从性。

1.2 方法

1.2.1 尿脱氧吡啶啉检测：采用化学分析方法，尿肌酐的测定（目的为减少因尿液浓缩而引起的误差）[4]，血清CRP测定：使用全自动的生化分析仪检测采得的血清的浓度。

1.2.2 实验所用试剂以及仪器：尿脱氧吡啶啉检测试剂（上海丰寿实业有限公司），SNIBE全自动的化学发光分析仪MAGLUMI（深圳市新产业生物医学工程股份有限公司），全自动的生化分析仪（泰安市康宇医疗器械有限公司），全自动的蛋白分析仪（天津美德太平洋科技有限公司），微量移液管（武汉市生物医药股份有限公司），低温高速离心机（上海康炳生物科技有限公司）。

1.3 标本的采集和检测

尿液的采集：嘱咐研究对象应禁食水10小时，且有专人负责用不透光密封瓶留取研究对象的早晨的中段尿液40~50ml并送检，如果不能及时将尿液送检，应将其放于4℃的冰箱中进行保存。血清的采集：由专业的采血人员抽取研究对象的晨静脉全血约10ml密封并及时的将其送检。尿脱氧吡啶啉的检测：将10ml样品用专业的吸管吸入于离心管中，以1500r/min离心5分钟，将3ml上清液置于专用的试管中并将其置于化学发光分析仪上进行检测，并同时检测肌酐，检测肌酐的目的为纠正因尿液的浓缩而引起的误差，如果送检的样品中出现血尿，应重新进行取样或者取消该研究对象的实验[5]。血清CRP浓度的检测：由专人将血液标本置于全自动化的蛋白分析仪上检测血清CRP的浓度。

1.4 统计分析

本实验采用SPSS19.0软件进行统计学的分析，计数资料采用卡方检验，计量资料采用($x\pm s$）表示，以P<0.05为有统计学上的差异。

2 结 果

2.1 实验共有研究对象100例，其中男性52例，占52%，女性48例，占48%，年龄在25~45岁之间，研究的对象在年龄以及性别及其他的一般资料无统计学差异（P>0.05），对比结果如表1所示。

表1 实验对象的一般情况比较 ($x\pm s$)

中国口腔种植学杂志2018年第23卷第4期

性别	例数	年龄/岁	P
男	52	39.46±10.14	0.448
女	48	37.96±9.48	

2.2 检验结果比较，术后1个月的血清CRP的浓度（B组）明显的高于术前1天的血清CRP浓度（A组），术后半年所测得的血清CRP的浓度（C组）较术后1个月时有明显的下降，经统计学分析，比较3组结果发现其均数有统计学上的差异，对组间结果进行对比发现，术后1月血清CRP明显的增高，结果有统计学上的差异（$P<0.05$），而术后6个月所检测的CRP浓度和术前1天所得是浓度无统计学差异（$P>0.05$）。尿脱氧吡啶啉检测结果比较，术后1个月和术后半年所测得的值均高于术前1天所测得的值，其中术后1月所测得的值最高，经统计学分析后发现，比较3组结果发现其均数有统计学上的差异，组间进行比较，术前1天与术后1个月、术后6个月均有统计学差异（$P<0.05$），而术后1个月和术后6个月比较尿脱氧吡啶啉之间无统计学差异（$P>0.05$），统计结果见表2。

表2 研究对象血清CRP与尿脱氧吡啶啉含量变化比较结果（$x\pm s$）

组别	血清CRP/mg.L-1	尿脱氧吡啶啉/肌酐
A	0.73±0.14	5.16±1.23
B	1.82±0.12	7.12±1.16
C	0.72±0.16	6.92±1.28
P	<0.05	<0.05

3 讨 论

通过实验研究发现，患者在不同时期行口腔种植牙修复时，对患者的血清CRP浓度以及尿脱氧吡啶啉含量变化进行统计分析发现，术后1个月时，患者的血清CRP浓度为最高值，与术前1天以及术后6个月的检测结果比较均有统计学上的差异（$P<0.05$）。尿脱氧吡啶啉的含量检测结果，术后1个月时相应较高，与术前1天的结果比较有统计学上的差异（$P<0.05$），而术后6个月时的结果与其没有统计学上的差异（$P>0.05$），因此能与以往的研究结果相对应，即口腔种植后的1~6月为口腔牙槽骨修复的活跃期，当植入种植体后，在术后的1个月牙槽骨的改建吸收将处于高峰期，且将持续半年左右[6]，尿脱氧吡啶啉的含量可作为检测牙槽骨改建吸收的指标[7]。

血清CRP参与全身的炎症反应，而血清CRP为模式型的识别分子，它主要是由白细胞介素-1、白细胞介素-6、肿瘤坏死因子等细胞因子进行调控，对急性期的炎症反应有较高的敏感性以及非特异性[8]，当外来细菌感染或者机体受到急性的损伤时，机体将会产生大量CRP，以此来应对外来的伤害。而当植入种植体时，牙槽骨将会受到损伤，进而牙槽骨进行改建吸收，因此机体将会产生相应的血清CRP，但其检测结果均在0~10md/L的范围内，因此不属于细菌的感染，但会引起血清CRP相应的升高[9]。有研究表明，尿脱氧吡啶啉的含量与牙周病所致的牙槽骨的改建吸收具有相关性，在吸收改建期将会发生相应的增高，而在修复的稳定期尿脱氧吡啶啉含量相对较稳定[10]，因此本实验中，在术后1个月与术后6个月时尿脱氧吡啶啉的含量均有所改变，能体现牙槽骨的改建吸收。

从实验研究可发现，血清CRP的浓度能一定程度的体现牙槽骨的改建吸收的活跃程度，尿脱氧吡啶啉的含量也能作为牙槽骨改建吸收的灵敏指标，对不同时期进行检测发现，血清CRP与尿脱氧吡啶啉的含量变化存在正相关，因此检测血清CRP与尿脱氧吡啶啉的含量变化对观察牙槽骨的改建吸收具有一定的价值和意义。

参考文献

1 李钟鹏, 韦惠平, 陈华, 等. 种植牙修复前后脱氧吡啶啉和C-反应蛋白的变化[J]. 中国现代医学杂志, 2017, 27(9): 113-116

2 关文东, 王毅军, 张建全, 等. 口腔种植修复术后患者尿DPd/Scr水平变化及其临床意义[J]. 山东医药, 2018, 58(4): 72-73

3 林立垚. 炎性指标与口腔种植修复术患者种植体预后的相关性[J]. 中国现代医学杂志, 2017, 27(9): 104-107

4 张岩, 杨丽丽, 张志勇, 等. 不同时期口腔种植修复患者血清CRP与尿脱氧吡啶啉含量变化与相关性[J]. 口腔医学研究, 2016, 32(4): 412-415

5 林立垚. 炎性指标与口腔种植修复术患者种植体预后的相关性[J]. 中国现代医学杂志, 2017, 27(9): 104-107

6 李钟鹏, 韦惠平, 陈华, 等. 种植牙修复前后脱氧吡啶啉和C-反应蛋白的变化[J]. 中国现代医学杂志, 2017, 27

(下转第186页)

上颌窦内提升术种植修复对上颌后牙缺失患者的疗效分析

张宁宁

【摘　要】**目的：**研究上颌窦内提升术种植修复对上颌后牙缺失患者的疗效。**方法：**以2015年2月～2017年2月我院收治的上颌后牙缺失患者84例为研究对象，将其按照随机数字表法均分成研究组与对照组。对照组予以常规临床种植修复治疗，研究组则予以上颌窦内提升术种植修复治疗。分别比较两组临床疗效，咀嚼功能恢复时间、治疗时间，术后并发症发生情况以及美观满意度情况。**结果：**研究组治疗总有效率相比对照组较高（$P<0.05$）。研究组咀嚼功能恢复时间、治疗时间相比对照组较低（均$P<0.05$）。研究组术后并发症发生率相比对照组较低（$P<0.05$）。研究组美观满意度相比对照组较高（$P<0.05$）。**结论：**上颌窦内提升术种植修复治疗上颌后牙缺失患者的疗效显著，有利于促进患者咀嚼功能的恢复，同时降低术后并发症发生风险，提高美观满意度。值得临床推广应用。

【关键词】上颌后牙缺失；上颌窦内提升术；口腔种植修复；疗效；咀嚼功能

中图分类号：R782.1　　**文章标志码：**A　　**文章编号：**1007-3957(20018)04-183-4

Analysis on the effect of maxillary sinus augmentation in the treatment of maxillary posterior tooth loss

ZHANG Ningning

Stomalology Department of General Hospital of Oilfield of Puyang City of Henan Province 457000, China

Abstract

Objective: To study the effect of maxillary sinus augmentation for the treatment of maxillary posterior tooth loss. **Methods:** 84 patients with maxillary posterior tooth loss admitted to our hospital from February 2015 to February 2017 were taken as the study subjects, and were divided into the study group and the control group according to the random number table method. The control group was treated with conventional clinical implantation and repair, while the study group was treated with implantation and repair of maxillary sinus augmentation. The clinical efficacy, chewing function recovery time, treatment time, postoperative complications and aesthetic satisfaction of the two groups were compared. **Results:** The total effective rate of the study group was higher than the control group($P<0.05$).The recovery time and treatment time of chewing function were lower in the study group than in the control group(all $P<0.05$). The incidence of postoperative complications was lower in the study group than in the control group($P<0.05$). The aesthetic satisfaction of the study group was higher than the control group($P<0.05$). **Conclusion:** Maxillary sinus internal promotion in implant prosthesis in the treatment of maxillary teeth loss patients after curative effect is distinct, chewing function, promote patients, reduce the risk of postoperative complications occurred at the same time, improve the aesthetic satisfaction. Which is worthy of clinical promotion and application.

Key words: maxillary posterior tooth loss, maxillary sinus augmentation, oral implant repair, curative effect, chewing function

作者单位：457000 河南省濮阳市油田总医院口腔科。

中国口腔种植学杂志2018年第23卷第4期

上颌后牙缺失属于临床上最为常见的一种牙科疾病[1]。如不给予上颌后牙缺失患者及时有效的治疗，其会对患者的咀嚼功能、口腔黏膜以及牙槽嵴退行性变化等产生影响，病情严重患者甚至会出现面容改变以及发音模糊等情况，对患者的美观以及生活质量均造成了不同程度的影响[2]。近年来，口腔种植术在牙科疾病的治疗中被广泛应用，其中常规种植修复治疗由于受部分患者牙槽骨吸收严重以及上颌窦位置较低等因素影响，从而影响了种植体的植入位置和深度，且较少的骨量会导致种植区的骨密度和负载力降低，继而影响种植体远期修复效果[3]。而上颌窦提升术属于近年来开展的一种新型口腔种植术，该术式不仅扩大了上颌后牙种植区适应症，且通过不断的改进，已基本趋于微创手术，有利于降低对患者造成的创伤，从而有效促进患者术后的康复。且有研究报道显示[4]，上颌窦内提升术可通过骨重建，达到骨增量的目的，且有效保证种植体的远期存留率。鉴于此，本文通过研究上颌窦内提升术种植修复对上颌后牙缺失患者的疗效，旨在为上颌窦内提升术种植修复在上颌后牙缺失患者治疗中的应用提供理论依据。现作以下报道。

1 材料和方法

1.1 一般资料

以2015年2月～2017年2月我院收治的上颌后牙缺失患者84例为研究对象，将其按照随机数字表法均分成研究组与对照组。其中研究组男性患者27例，女性患者15例，年龄20～65岁，平均年龄（38.42±5.32）岁；病程1～6年，平均病程（3.12±0.64）年。对照组男性患者25例，女性患者17例，年龄21～65岁，平均年龄（38.50±5.27）岁；病程1～6年，平均病程（3.14±0.66）年。两组上述各项指标对比，差异不大（P>0.05），具有可比性。纳入标准[5]：（1）所有患者均符合世界卫生组织（WHO）所制定的上颌后牙缺损相关诊断标准；（2）年龄>18周岁；（3）入院前均未接受任何相关治疗；（4）临床病历资料完整。排除标准：（1）合并牙龈炎以及牙周炎者；（2）伴有凝血功能障碍或心、肝、肾等脏器功能严重障碍者；（3）既往接受过相关治疗者；（4）先天性上颌后牙缺失；（5）正参与其他研究者；（6）存在精神疾病或交流沟通障碍者。所有患者已同意，且医院伦理委员会予以批准。

1.2 研究方法

对照组予以常规临床种植修复治疗，具体方式如下：首先清洁患者口腔卫生，对口腔炎症进行消炎处理，待其口腔炎症完全治愈后进行牙体临床修复。按照患者上颌后牙缺失情况制定相应的基牙、活动义齿、内外冠以及临时冠等，并选择最为合适的内外冠置于硅橡胶印模中，涂上凡士林。随后进行树脂材料灌注以及义齿固定。研究组则予以上颌窦内提升术种植修复治疗，具体方式如下：术前注射复方盐酸阿替卡因进行局部麻醉处理，随后选择牙槽嵴顶为切口，钝性分离粘骨膜瓣，并将其全层掀起。随后通过球钻定点法，以ITI内提升器进行逐级冲顶，同时借助敲击力量将上颌窦底部骨块以及黏膜提升至到合适位置，提升高度为2mm～5mm。最后植入种植体，并按照提升高度予以合适的方式缝合。

1.3 观察指标

分别比较两组临床疗效，咀嚼功能恢复时间、治疗时间，术后并发症发生情况以及美观满意度情况。其中疗效判定标准如下[6,7]：术后患者颌面部外观以及口腔功能均恢复正常，且缺失牙齿均基本修复记为显效；术后患者颌面部外观以及口腔功能均得到显著的改善，且缺失牙齿得到有效修复记为有效；术后颌面部外观以及口腔功能无好转，缺失牙齿未得到修复记为无效。总有效率=（显效人数+有效人数）/总人数×100%。术后并发症主要包括牙龈红肿、牙槽压痛、固位力下降等。采用满意度测评量表对患者美观满意度情况进行评估[8]，主要包括十分满意、较满意以及不满意三个选项，满意度=（十分满意人数+较满意人数）/总人数×100%。

1.4 统计学方法

本研究数据均通过SPSS20.0软件予以检测分析，计数数据通过[n(%)]表示，进行χ^2检验。计量数据通过（x±s）表示，进行t检验。P<0.05表示有显著性差异。

2 结 果

2.1 两组临床疗效对比

研究组治疗总有效率相比对照组较高（P<0.05），见表1。

表1 两组临床疗效对比（例，%）

组别	例数	显效	有效	无效	总有效率
研究组	42	27（64.29）	15（35.71）	0（0.00）	42（100.00）
对照组	42	24（57.14）	13（30.95）	5（11.90）	37（88.10）
χ^2值	–	0.449	0.214	5.316	5.316
P值	–	0.503	0.643	0.021	0.021

2.2 两组咀嚼功能恢复时间、治疗时间对比

研究组咀嚼功能恢复时间、治疗时间相比对照组较低（均$P<0.05$），见表2。

表2 两组咀嚼功能恢复时间、治疗时间对比（d，$\bar{x}\pm s$）

组别	例数	咀嚼功能恢复时间	治疗时间
研究组	42	6.32±1.64	5.01±1.39
对照组	42	9.60±1.77	7.17±2.11
t值	–	8.809	5.540
P值	–	0.000	0.000

2.3 两组术后并发症发生情况对比

研究组术后并发症发生率相比对照组较低（$P<0.05$），见表3。

表3 两组术后并发症发生情况对比（例，%）

组别	例数	牙龈红肿	牙槽压痛	固位力下降	其他	并发症发生率
研究组	42	1(2.38)	1(2.38)	0(0.00)	0(0.00)	2(4.76)
对照组	42	3(7.14)	2(4.76)	3(7.14)	2(4.76)	10(23.81)
χ^2值	–	1.050	0.346	3.111	2.049	6.222
P值	–	0.306	0.557	0.078	0.152	0.013

2.4 两组美观满意度情况对比

研究组美观满意度相比对照组较高（$P<0.05$），见表4。

表4 两组美观满意度情况对比（例，%）

组别	例数	十分满意	较满意	不满意	总满意度
研究组	42	25(59.52)	16(38.10)	1(2.38)	41(97.62)
对照组	42	22(52.38)	14(33.33)	6(14.29)	36(85.71)
χ^2值	–	0.435	0.207	3.896	3.896
P值	–	0.510	0.649	0.048	0.048

3 讨 论

目前，临床上治疗上颌后牙缺失的主要方式包括固定义齿法、上颌窦提升术以及种植义齿法等。其中固定义齿法与种植义齿法均属于传统修复手段，治疗效果易受患者基牙状况、错牙畸形以及缺牙情况等因素影响，且在术后易引发一系列并发症，不利于患者预后[9]。而上颌窦内提升术是一种在传统修复手段基础上所开展的新型牙齿修复手段，不仅有利于修复缺失牙齿，同时有效增加患者上颌后牙区的骨量，且术后并发症发生率相对较低[10]。然而，另有研究报道显示[11]，上颌窦内提升术虽然具有创伤较小、术后反应较为轻微以及治疗时间较短等优势，易被患者所接受，但同时存在一定的风险，该治疗术式存在不可预见性，尽管可通过锥形束CT等检查方式精确牙槽骨的高度、厚度，仍然存在上颌窦穿通导致的种植失败。

本文结果表明，研究组治疗总有效率相比对照组较高。这说明了上颌窦内提升术种植修复治疗上颌后牙缺失患者的疗效显著。分析原因，该治疗术式主要是将上颌窦黏膜自窦底剥离后，将其抬高，从而将骨移植材料植入其中，有利于增加骨的高度，进一步增加了临床治疗效果[12]。此外，研究组咀嚼功能恢复时间、治疗时间相比对照组较低。这表明了上颌窦内提升术种植修复治疗上颌后牙缺失患者有利于促进患者咀嚼功能的恢复，同时缩短治疗时间。其中主要原因在于该治疗术式主要是通过手术于上颌窦底与被抬起的上颌窦黏膜之间放置骨或骨代用品，从而有效增加上颌后牙区牙槽嵴顶到窦底的高度，为牙种植体成功形式功能提供了有利条件。另外，研究组术后并发症发生率相比对照组较低。这提示了上颌窦内提升术种植修复治疗上颌后牙缺失患者，可显著降低术后并发症发生风险。究其原因，笔者认为该治疗术式在修复缺失牙齿的同时，可有效改善患者骨质疏松以及牙区骨量，从而达到降低并发症发生率的目的。本文结果还显示了研究组美观满意度相比对照组较高。这表明了上颌窦内提升术种植修复治疗上颌后牙缺失患者，有利于提高美观满意度。其中主要原因可能与该治疗术式有效增加牙区骨量，最大程度上保留了种植体有关。

综上所述，上颌窦内提升术种植修复应用于上颌后牙缺失患者的治疗中效果明显，有利于缩短患者咀嚼功能恢复时间以及治疗时间，且有效降低术后并发症发生率，提高了美观满意度。安全性较好，临床推广应用较高。

参考文献

1 Yaghobee S, Ghahroudi AARR, Khorsand A, et al. Radiographic Comparison of Bovine Bone Substitute Alone Versus Bovine Bone Substitute and Simvastatin for Human Maxillary Sinus Augmentation[J].J Dent(Tehran), 2018, 15(1): 20-29

2 倪王成, 晏玉洁, 魏祯杰, 等. 上牙槽后动脉与上颌窦底、牙槽嵴位置关系的解剖学研究[J]. 中华解剖与临床杂志, 2017, 22(4): 280-284

中国口腔种植学杂志2018年第23卷第4期

3 邓天政, 吕晶, 杨捷绯, 等. 上颌后牙缺损窦内提升同期种植术后疗效观察[J]. 空军医学杂志, 2015, 31(1): 42-44

4 郭滨, 方学奇, 马江敏, 等. 高度严重不足时经牙槽嵴顶行上颌窦底骨块内嵌提升术同期植入种植体的临床研究[J]. 中国口腔种植学杂志, 2017, 22(4): 158-161

5 江银华, 陶海彪, 金晓明, 等. 单纯上颌窦内提升同期植入种植体在上颌后牙区骨量严重不足病例中的应用效果[J]. 上海口腔医学, 2017, 26(6): 633-636

6 赵正国, 丁美俊, 严安, 等. 上颌窦内提升术中发生窦底黏膜穿孔的上颌磨牙缺失患者同期行种植体植入修复的效果观察[J]. 中国中西医结合耳鼻咽喉科杂志, 2017, 25(2): 133-136

7 陆薇, 林梦娜, 赵士芳, 等. 改良侧壁开窗式上颌窦底提升术治疗上颌后牙区缺牙伴重度骨萎缩患者临床观察[J]. 浙江大学学报（医学版）, 2017, 46(6): 630-636

8 李康, 陈淑萍, 谢春, 等. 引导骨组织再生技术种植修复口腔颌面部创伤后牙缺失伴骨缺损的临床研究[J]. 中国口腔种植学杂志, 2016, 21(3): 124-127

9 蓝鹏, 云素珍, 李云华, 等. 单纯上颌窦内提升术同期植入不同植体的初期稳定性临床研究[J]. 内蒙古医科大学学报, 2018, 40(1): 1-5

10 申龙朵, 林炬, 李平, 等. 浓缩生长因子联合Bio-Oss骨粉在经牙槽嵴顶上颌窦提升术后种植中的应用[J]. 海南医学, 2018, 29(2): 253-255

11 邵健, 慕童, 冷娜, 等. 骨凿式上颌窦底提升术同期植入种植体临床疗效的研究[J]. 牙体牙髓牙周病学杂志, 2018, 28(4): 219-224

12 唐德争, 马攀, 刘长营, 等. 低矮上颌窦底内提升同期种植术植骨与不植骨的临床观察[J]. 首都医科大学学报, 2018, 39(1): 98-102

(上接第182页)

(9): 113-116

7 Jepsen S. Springer IN. Buschmann A, et al. Elevated levels of collagen cross-link residues in gingival tissues and crevicular fluid of teeth with periodontal disease[J]. Eur J Oral Sci.2016，26(5): 198-202

8 Kravits MS, Shoenfeld Y, Autoimmunity to protective molecules: is it theperpetuum mobile(vicious cycle)of autoimmune rheumatic disease[J]. Nat Clin Pract Rheumatol. 2017, 2(4): 81-90

9 康博，郭吕华，陈健钊，等，数字曲面体层X片在评价非负荷期种植体周围呼吸收的临床应用[J]. 中国中西医结合影像杂志，2016，5（4）：266-268

10 Black S, Kushner I, Samols D. C-reactive Protein [J]. J Biol Chem, 2017, 35(3): 324-327

拔牙位点保存技术应用于种植牙的临床研究分析

刘焕磊

【摘　要】**目的：**探讨在接受种植牙修复的患者中应用拔牙位点保存技术的临床效果。**方法：**从2016年7月~2017年8月在本院接受前牙区拔牙患者中随机选取86例分2组，对照组未应用拔牙位点保存技术，观察组于拔牙后立即植入Bio-Oss胶原、Bio-Gide膜表面覆盖，同时制作临时义齿，回顾性观察2组患者种植成功率等。**结果：**观察组患者拔牙后6个月与拔牙前比较，牙槽骨高度、宽度差值均显著小于对照组（$P<0.05$）；治疗后，观察组患者种植体成功率高达100%，对照组成功率为88.37%，观察组成功率相关对照组显著增高（$P<0.05$）；治疗后6个月，与对照组相比，观察组患者PES评分、新骨密度均显著增高，牙槽嵴垂直向骨吸收量、唇腭（舌）向骨吸收量均显著更低（$P<0.05$）。**结论：**在给予患者种植牙治疗过程中应用拔牙位点保存技术，可使拔牙引起骨缺损明显减少，为新骨形成创造更好条件，进而使牙槽骨骨量获得有效保存，有助于种植成功率获得有效提高。

【关键词】拔牙；种植牙；拔牙位点保存技术

中图分类号：R782.12　　**文章标志码：**A　　**文章编号：**1007-3957(20018)04-187-4

Clinical analysis of tooth extraction site preservation technology applied to dental implants

LIU Huanlei

Anyang Sixth People's Hospital, Department of oral and maxillofacial surgery, 455000, Henan Province, China

Abstract

Objective: To investigate the clinical effect of extraction site preservation technique in implant treatment. **Methods:** 86 patients with anterior teeth extraction from July 2016 to August 2017 were randomly divided into two groups. in the control group, implants were not preserved at the extraction site. in the observation group, Bio-Oss collagen implants and Bio-Gide membrane were applied immediately after extraction, and temporary dentures were made. The success rate of implantation in 2 groups was retrospectively observed. **Results:** The difference of alveolar bone height and width in the observation group was significantly smaller than that in the control group at 6 months after extraction($P<0.05$). After treatment, the implant success rate of the observation group was as high as 100%, and that of the control group was 88.37%. The success rate of the observation group was significantly higher than that of the control group($P<0.05$). Six months after treatment, compared with the control group, the PES score and new bone mineral density of the observation group were significantly higher, and the vertical alveolar ridge bone absorption and the lip and palate(tongue) bone absorption were significantly lower($P<0.05$). **Conclusion:** The technique of tooth extraction site preservation can significantly reduce the bone defect caused by tooth extraction, create better conditions for new bone formation, and consequently effectively preserve alveolar bone mass, which is conducive to the effective improvement of implant success rate.

Key word: extraction, dental implant, extraction site preservation technology

作者单位：455000　河南省安阳市　安阳市第六人民医院 口腔颌面外科。

中国口腔种植学杂志2018年第23卷第4期

种植牙为现阶段缺失牙修复的一种标准方法，种植牙对失牙患者咬合功能改善、生活质量提高均极为重要。但是在给予患者种植牙处理过程中，拔除牙齿之后牙槽骨功能性刺激会丧失，导致拔牙位点剩余牙槽骨出现不可逆的吸收，使得种植区牙槽骨宽度、高度明显减少，最终导致种植牙治疗效果受到影响。既往研究表明，拔牙时通过相关措施使牙槽骨吸收减少，能够为种植牙治疗创造更好条件，对总体治疗效果提高具有重要意义[1]。本研究主要探讨将拔牙位点保存技术应用于种植牙的效果，现做如下报告。

1 材料和方法

1.1 一般资料

选取86例2016年7月~2017年8月在本院接受前牙区拔牙的患者作为研究对象。患者入选标准：未存在系统性、慢性疾病史及食物、药物过敏史；无精神性、神经系统疾病史；无拔牙禁忌证；口腔卫生良好，治疗配合度良好；签署相关知情文件，自愿参与研究。按随机数字法将86例患者分为2组。对照组43例，患者性别：男27例，女16例；年龄：19～58岁，平均（42.6±3.7）岁。观察组43例，患者性别：男28例，女15例；年龄：18～59岁，平均（43.2±3.3）岁。纳入病例基线资料比较，两组间差异无统计学意义（P>0.05）。

1.2 方法

对照组给予常规拔牙方法处理，未应用拔牙位点保存技术：行常规消毒、铺巾，前牙黏膜行局麻，分离牙龈后实施微创拔牙，使用挖匙将存在于牙槽窝中的感染组织、存在于根尖的囊肿及肉芽肿等去除，再使用生理盐水将创口进行彻底清洗，最后行压迫止血。观察组应用拔牙位点保存技术：行局麻后给予微创拔牙，去除干净肉芽，使用生理盐水清洗创口。应用不翻瓣技术在牙槽窝内填入BiO-Oss Collagen，填入量为100～200mg，宽度与邻牙骨面保持齐平或者高出0.5mm，高度略高于牙槽嵴顶0.5mm左右。在BiO-Oss Collagen表面覆盖Bio-Gide胶原膜，使用钛钉进行固定，用明胶海绵对创口进行缝合封闭。手术治疗完成后患者使用康复新含漱，给予足量抗生素进行3～5天抗感染治疗，术后8～10天拆线。实施临时义齿软组织塑形制作，待牙窝完全愈合后再实施延期种植手术。

1.3 效果评估

术后均给予2组患者12个月随访，观察术后效果并实施效果评估。①测量患者拔牙前、后牙槽骨高度及宽度。②术后效果评估：术后半年以CT片检查结果为根据，评估并计算出新骨密度，同时评估患者垂直向骨吸收量、唇腭向骨吸收量；选用红色美学标准（PES）[2]评估美学效果，评估内容具体包含近远中龈乳头、牙槽骨缺损状况、软组织颜色、边缘龈水平、质地情况，分数为8～13分，分数越高表明效果越好。③评估患者种植体成功情况，成功评估标准[3]：去除种植体上部结构之后，种植体未出现松动现象，骨质稳定性良好，周围未见有放射性投射区存在，同时患者未存在任何疼痛、麻木感觉。

1.4 统计学方法

种植体成功率等计数资料比较行χ^2检验；计量数据（新骨密度、PES评分等）比较行t检验，使用“$x\pm s$”表示。数据资料通过SPSS 19.0软件进行统计学分析。比较差异有统计学意义使用P<0.05表示。

2 结 果

2.1 两组拔牙前、后牙槽骨高度及宽度比较

2组患者拔牙前牙槽骨高度、宽度比较无明显差异（P>0.05）。拔牙后6个月，相比对照组，观察组患者牙槽骨高度变化差值均显著更小（P<0.05），见表1。

2.2 两组术后效果比较

术后6个月，观察组患者PES评分、新骨密度均高于对照组，牙槽嵴垂直向骨吸收量、牙槽嵴唇腭（舌）向骨吸收量均低于对照组，种植体成功率高于对照组（P<0.05），见表2。

3 讨 论

拔除牙齿之后，可出现不同程度牙龈等软组

表1 2组拔牙前、后牙槽骨高度及宽度对比

组别	n	牙槽骨高度		差值	牙槽骨宽度		差值
		拔牙前	拔牙后6个月		拔牙前	拔牙后6个月	
对照组	43	12.67±1.45	10.21±1.36	1.28±0.75	11.71±1.84	7.20±1.41	4.58±0.52
观察组	43	12.35±1.25	11.64±0.85	0.50±0.10	12.62±2.32	11.57±2.24	1.10±0.12
t值	-	1.096	5.846	6.759	2.015	10.826	42.760
P值	-	0.065	0.000	0.000	0.057	0.000	0.000

表2 2组后效果对比[n(%)]

组别	n	新骨密度	PES 评分	垂直向骨吸收	唇腭(舌)向骨吸收	种植体成功率
对照组	43	0.827±0.346	8.50±1.57	1.743±0.121	2.771±0.326	88.37%
观察组	43	1.734±0.474	10.18±1.58	0.860±0.052	0.613±0.268	100%
t值	–	10.134	4.945	43.965	33.531	5.308
P值	–	0.000	0.000	0.000	0.000	0.021

织萎缩、牙槽嵴吸收，进而导致拔牙区牙龈外形轮廓以及牙槽骨的丰满程度受到影响，最终影响缺失牙后去的修复效果。因此，给予缺失牙患者行种植牙治疗过程中，采取相应措施降低牙槽嵴吸收，避免牙槽嵴形态发生严重变化对种植体成功率的提高、缺失牙修复效果提高极为重要。

拔牙位点保存术为一种能够使种植空间获得满足，进而提高牙齿修复美学效果的一种技术。该种技术在应用过程中先通过微创技术拔牙，然后再通过即刻种植最大限度保留软组织、牙槽骨，或者将屏障膜覆盖，进而达到骨增量目的，使软组织、骨量均可获得有效保存或者增加，为后期牙齿的种植修复创造良好条件[4,5]。现阶段，种植牙凭借组织损伤小、美观性好等优点成为缺失牙修复的首选。拔牙后保存拔牙位点目的主要是使龈乳头萎缩、牙槽嵴吸收获得有效减轻。临床上应用较为普遍的方法主要有即刻种植、牙槽窝占位、屏障膜隔离等。应用较多位点保存技术为微创拔牙术[6,7]。该种技术可有效避免在将牙齿拔除过程中唇侧骨质受到挤压，进而最大限度将牙槽骨内外壁完整保留。引导骨再生技术的应用可促进拔牙后种植区骨缺损获得有效恢复，使后期种植修复能够获得充足骨量。研究中所用 Bio-Oss Collagen 材料中，其成分主要为90% Bio-Oss颗粒，该种颗粒表现出良好骨再生引导作用，可加快新骨形成速度[8]。位点保存技术的应用对新骨形成产生有效促进作用，但一定骨吸收仍不可避免存在[9,10]。因此，在应用该项技术过程中，材料植入必须保持略高于牙槽嵴顶、唇颊侧邻牙骨面，或者与该面保持齐平，同时还需将一层可吸收性 Bio-Gide膜放置于植骨区、拔牙窝表面，发挥屏障作用，使缺失牙获得更好修复[11,12]。本研究在给予观察组患者种植牙治疗过程中应用位点保存技术后，该组患者牙槽骨高度、宽度变化差值均明显小于对照组，新骨密度、PES评分均明显高于对照组，唇腭(舌)向骨、垂直向骨吸收均明显低于对照组，组间差异比较均有统计学意义。同时该组患者种植体成功率高度100%，显著高于对照组的88.37%。

综上所述，拔牙位点保存技术应用于种植牙处理，有效提高修复效果，提高种植体成功率。

参考文献

1 贺晓萍, 白晓东. 不同拔牙位点保存技术的临床应用效果分析[J]. 医学理论与实践, 2016, 29(21): 2954-2955

2 李景辉, 杨瑛, 张方明. 应用位点保存技术预防拔牙后牙槽骨吸收的临床疗效观察[J]. 临床和实验医学杂志, 2016, 15(8): 816-818

3 刘露露, 王立军. 珊瑚骨粉复合组织补片进行拔牙位点保存的临床研究[J]. 现代口腔医学杂志, 2014, 5(6): 340-344

4 徐婉悦, 潘亚萍. 上颌中切牙拔牙后位点保存1例报告[J]. 中国实用口腔科杂志, 2016, 9(9): 574-576

5 王文标. 残根牙拔除位点保存的临床初步观察[J]. 中国当代医药, 2016, 23(34): 113-116

6 陈海, 黎孔芬, 覃有智. 富血小板纤维蛋白膜在骨组织再生位点保存术中的应用效果[J]. 保健医学研究与实践, 2018, 15(04): 40-44

7 徐向阳. 拔牙位点保存技术应用于种植牙的临床研究[J]. 现代诊断与治疗, 2016, 27(09): 1699-1700

8 张新风, 王鹏来, 牛文芝, 等. 拔牙位点保存延期种植即刻修复一例报道[J]. 中国美容医学, 2015, 24(17): 65-67

9 Michael S. Block. Dental Extractions and Preservation of Space for Implant Placement in Molar Sites[J]. Oral and Maxillofacial Surgery Clinics of North America, 2015, 27(3): 353-362

10 Reena Rodriguez, Nico Hartmann, Dieter Weingart. Long term clinical outcome of dental implants placed in a patient with aggressive periodontitis and Glucose-6-phosphate dehydrogenase(G6pd)deficiency[J]. International Journal of Dental Science and Research, 2015, 2(1): 25-30

11 Karla Zancopé, Gizella M. Abrao, Frederick K. Karam, Flávio D. Neves. Placement of a distal implant to convert a mandibular removable Kennedy class I to an implant-support-

(下转第195页)

中国口腔种植学杂志2018年第23卷第4期

伴上颌窦囊肿的上颌窦底外提升术11例临床总结

郭 琦　　高功杰

【摘　要】**目的：**探讨上颌窦囊肿存在时同期进行上颌窦底外提升术种植的可行性。**方法：**选取11例上颌后牙区种植的病例，同时伴有上颌窦囊肿，均需要进行上颌窦外提升术，在手术同期处理囊肿并植入种植体共15枚。术后6~9个月复诊，检查植体骨结合及囊肿复发情况。**结果：**11例患者均取得良好临床效果，15枚植体全部骨结合良好，无一例囊肿复发。**结论：**在上颌窦囊肿存在时，同期进行上颌窦底外提升的种植手术临床效果可靠。

【关键词】上颌窦囊肿；外提升；种植

中图分类号：R782.12　　**文章标志码：**A　　**文章编号：**1007-3957(20018)04-190-3

Maxillary sinus floor elevation with maxillary sinus cyst: a clinical summary of 11 cases

GUO Qi,　　GAO Gongjie

Zhengzhou Zhide Dental Hospital, Zhengzhou 450000, Henan Province, China

Abstract

Objective: To investigate the feasibility of simultaneous implantation of maxillary sinus floor elevation in the presence of maxillary sinus cysts. **Methods:** 11cases with maxillary posterior teeth implants and maxillary sinus cysts were selected. Extra-maxillary sinus elevation was needed. 15 cysts were treated and implants were implanted at the same time. After 6-9 months, the bone union and cyst recurrence were examined. **Result:** All the 11 patients achieved good clinical results. All the 11 patients achieved good clinical results. All the 15 implants had good osseointegration and no cyst recurred. **Conclusion:** In the presence of maxillary sinus cyst, simultaneous implantation of maxillary sinus floor elevation is reliable.

Key words: maxillary sinus cyst, external lifting, implantation

上颌后牙区种植一直是口腔种植界讨论的热点。该区种植修复后需要承担咬合力较大，而上颌骨质密度本身就比下颌骨疏松，缺牙后上颌后牙区因为缺乏适当的生理性刺激往往存在牙槽骨的吸收与萎缩，同时由于上颌窦的气化而导致窦底位置下降造成了上颌后牙区牙槽骨量的相对不足[1]。这些都限制了此区域种植修复的应用。上世纪80年Tatum[2]首先提出了上颌窦底提升术这一方法，用来解决上颌后牙区骨量不足的问题，但上颌窦往往因为存在炎症、囊肿等问题而使得这一手术变得比较复杂。特别是在上颌窦黏膜囊肿的存在时会大大增大种植失败的风险，以往认为需要摘除后再行种植手术[3]。是否可以同期进行上颌窦底提升手术，到目前为止，学术界仍然缺乏统一的标准。近年来，一些学者尝试在上颌窦黏膜囊肿存在时进行上颌窦底提升手术，但临床效果仍然需要进行近一步的随访[4,5]。本文作者近两年来对存在上颌窦囊肿的11例患者同期进行了上颌窦底外提升术植入种植体共45枚，经6~12个月随访观察，效果良好，现总结如下，以供参考。

1　材料和方法

1.1　临床资料

2016年11月~2018年11月，两年间，在本院就诊的患者11名。其中男性6名，女性5名，年龄分布35~78岁（平均45.51±0.23）。11名患者术前检查血压、血糖均在正常值范围内，均排除全身其他系统疾病，不存在手术禁忌症。

作者单位：450000 郑州植得口腔医院。

所有患者依从性好。术前CBCT检查植入位点窦嵴距≥3mm，均存在一侧或双侧上颌窦黏膜囊肿，CBCT显示囊肿边缘无压迫性骨吸收,排除真性囊肿可能。囊肿大小：最大者为19.5mm×17.3mm，最小为15.1mm×14.7mm，平均大小(17.7±0.9)mm×(16.4±1.9)mm，排除上颌窦急性炎症。患者术前签署手术知情同意书，手术方案均采用上颌窦侧壁开窗窦底外提升+上颌窦黏膜囊肿摘除+植体植入术。植体品牌采用ITI瑞士，登腾（Dentium）韩国，ICX德国，ankylos德国，骨植入材料采用Bio-Oss骨粉, 及Bio-Gide生物膜。

1.2　研究方法

手术采用阿替卡因肾上腺素注射液（必兰）局麻，做牙槽嵴顶切口，翻梯形黏骨膜瓣，于上颌窦外侧壁开骨窗，显露上颌窦黏膜。用5ml注射器穿刺囊肿所在处，抽出囊液，从破口处以吸引器小心吸出并完整摘除囊壁。然后用5-0可吸收线小心缝合破口。常规行上颌窦底外提升术，同期植入种植体。初期扭矩在15-35Ncm之间。

术后即刻拍CBCT确认上颌窦黏膜完整性，植体植入三维方向是否正确，以及骨植入材料是否适当。嘱患者术后2周内勿用力擤鼻涕，如有鼻腔血性分泌物即时复诊，术后3~5天常规应用抗生素预防感染，并交待饮食等其他注意事项。所有患者创口均一期愈合。

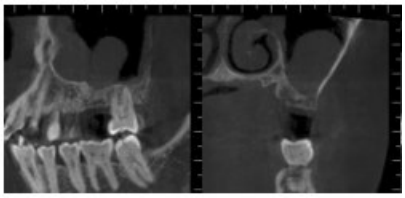

图1-2 术前CBCT截图

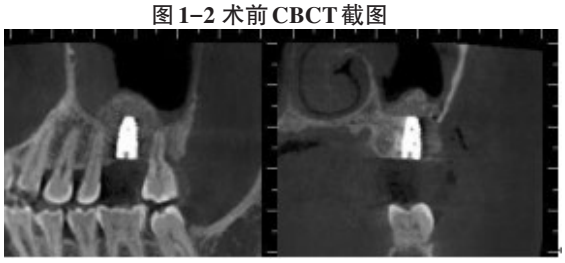

图3-4 术后CBCT截图

所有患者在分别在第6、9个月复诊。Osstell ISQ™共振频率分析仪测量植体6个月9个月时的植体稳定系数(ISQ)值，该值被认为是反映植体稳定性的指标，一般认为大于69[6]时骨结合良好，拍摄CBCT检查第6、9个月时的成骨情况记录成骨区CT值(单位HU)，CT值反映骨密度，越大说明骨质密度越高。检查上颌窦黏膜囊肿的复发情况并记录复发率。

1.3　统计分析

计数资料采用百分数（n%），计量资料采用均数±标准差$(x\pm s)$，组间比较采用单因素方差分析，数据运用SPSS19.0统计软件进行处理。经过统计学分析显示$P>0.05$，差异无统计学意义。

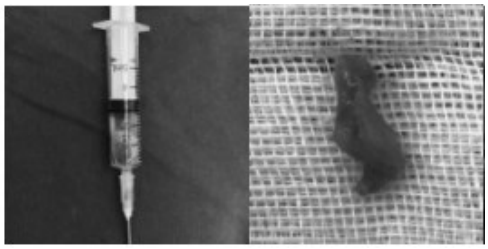

图5 穿刺抽出囊液　　**图6 摘除囊壁**

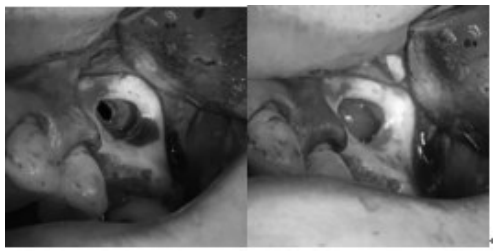

图7 囊壁摘除后的破口　**图8 缝合破口**

2　结　果

2.1　记录第6、9个月时的囊肿复发率

经过6~9个月的随访观察，11例患者上颌窦底均完整无破损，囊肿均没有出现复发，复发率为0。

2.2　测量植体6个月、9个月时的ISQ值

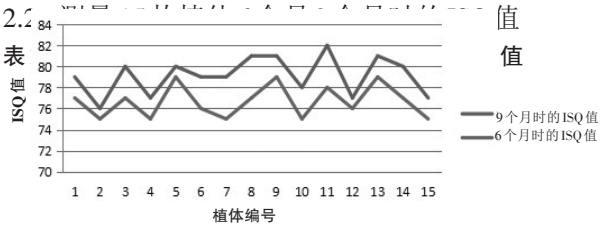

表　值

15枚植体6个月时的ISQ值最小75.52±2.61，最大78.82±3.01，平均77.31±2.47。9个月时ISQ值最小76.75±3.21，最大82.72±2.91，平均79.59±2.67。均大于69，被认为已经发生了骨结合。将数据应用数据运用SPSS19.0统计软件进行处理。经过统计学分析显示$P>0.05$，差异无统计学意义。说明各植体均形成骨结合，且稳定性之间无差异。

2.3　测量并记录第6、9个月的成骨情况，记录成骨区CT值。

CBCT检查15枚植体周围均看见明显成骨，成骨区CT值6个月时最小602.45±107.59，最大806.31±110.36，平均726.34±108.23，9个月时最小

713.34±119.21，最大891.27±122.52，平均823.51±121.27。说明已经达到II类骨的密度水平[7]。

表2 15枚植体6个月、9个月时的CT值（HU）

	6个月	9个月
最大HU值	806.31±110.36	891.27±122.52
最小HU值	602.45 ±107.59	713.34 ±119.21
平均HU值	726.34±108.23	823.51±121.27

3 讨 论

上颌窦囊肿发病率为1.6%～9.7%[8]。而上颌窦囊肿又分为黏液囊肿、潴留性囊肿和假性囊肿[9]。黏液囊肿为真性囊肿,具有侵袭性[10]，需要在上颌窦底提升术前需进行摘除[11]。不纳入本研究范围。潴留性囊肿是因为黏液腺管阻塞导致黏液潴留而引起的，囊壁内含有上皮；假性黏膜囊肿是各种原因导致的毛细血管渗透性增加而使血浆外渗至结缔组织间隙形成的，囊壁内无上皮[12]。潴留性囊肿和假性黏膜囊肿通常被称为上颌窦黏膜囊肿，二者在放射学检查时均可见圆形、类圆形或者穹隆状的低密度影像[13]。在本研究中被纳入研究范围的即是后两者。CBCT在上颌窦病变的诊断中与使用窦内窥镜检查具有相同的准确性[14]，因此术前对此类患者进行CBCT检查，判断囊肿的类型即成为必需。

在以往的经验中[15]，多以先摘除上颌窦囊肿，二期再行上颌窦提升及种植手术，但这样以来患者增加了手术次数，治疗周期延长，心理接受程度上也有一定影响。近年来，有学者[16]报道，在上颌窦外提升手术的同时摘除上颌窦黏膜囊肿并同期植入种植体，取得了良好的效果，且术后50个月的随访成功率已达100%。

本研究中的11个病例均采用同期摘除黏膜囊肿进行上颌窦底外提升术并植入种植体，经过6~9个月的随访观察，无一例囊肿复发，所有植体的稳定性均达到骨结合标准。使用CBCT检查，对成骨区的HU值测量也均显示成骨良好。

综上所述，在上颌窦黏膜囊肿存在时，同期进行上颌窦底外提升手术植入种植体，安全可行，关键是对上颌窦黏膜囊肿类型的判断，术前进行CBCT的检查是必须的。

参考文献

1 包立,张令达,施乐,等. 伴上颌窦囊肿的上颌窦底提升牙种植临床分析[J]. 口腔颌面外科杂志, 2015,25(6): 436-439

2 Tatum H Jr. Maxillary and sinus implant reconstructions[J]. Dent Clin North Am, 1986, 30(2): 207-229

3 王馨玉,邸萍,李健慧,等. 上颌窦囊肿摘除术后二次入路植骨种植术的临床研究[J]. 中华口腔医学杂志,2015,50(9):515-521

4 Mardinger O,Manor I,Mijiritsky E,et al. Maxillary sinus augmentation in the presence of antral pseudocyst: a clinicalapproach[J]. Oral Surg Oral Med Oral Pathol Oral Radiol Endod,2007,103(2):180-184

5 Tang ZH，Wu MJ，Xu WH. Implants placed simultaneously with maxillary sinus floor augmentations in the presence of antral pseudocysts: a case report[J]. Int J Oral Maxillofac Surg,2011,40(9):998-1001

6 Balleri P, Cozzolino A, Ghelli L, et al. Stability measurements of osseo-integrated implants using Osstell inpartially edentulous jaws after 1 year of loading : A pilot study [J]. Clin Impl Dent Relat Res, 2002, 4(3): 128-132

7 郝永明,赵伟,邢一栋, 等. 牙种植区骨密度的CBCT评价[J]. 口腔颌面外科杂志,2014,24(3):204

8 冯源, 张震, 孙聪, 等. 上颌后牙缺失病人上颌窦CBCT影像学特征分析[J]. 牙体牙髓牙周病学杂志, 2012, 22(4) : 219-221

9 Mardinger O, Manor I, Mijiritsky E, et al. Maxillary sinus augmentation in the presence of antralpseudocyst: A clinical approach[J]. Oral Surg Oral Med OralPathol Oral Radiol Endod, 2007, 103(2): 180-184

12 Meer S，Altini M. Cysts and pseudocysts of the maxiilary antrum revisited[J]. SADJ,2006,61(1):10-13

13 Ramesh A，Pabla T. Mucous retention cyst of maxillary sinuses[J]. J Mass Dent Soc,2008,57(2):14-15

14 Zojaji R, Naghibzadeh M, Mazloum Farsi Baf M, et al. Diagnostic accuracy of cone-beam computed tomography in the evaluation of chronic rhinosin - usitis[J]. ORL J Otorhinolaryngol Relat Spec, 2015, 77(1) : 55-60

15 林野, 胡秀莲, A.R. Metzmacher, 等. 上颌窦囊肿摘除及上颌窦植骨种植术[J]. 中国口腔种植学杂志, 2008,13(3) : 137-138

16 Chiapasco M，Palombo D. Sinus grafting and simultaneous removal of large antral pseudocysts of the maxillary sinus with a micro-invasive intraoral access[J]. Int J Oral Maxillofac. Surg, 2015, 44(12): 1499-1505

拔牙位点保存技术应用于种植牙的效果

朱彦来

【摘　要】**目的：** 分析拔牙位点保存技术应用在种植牙当中的临床应用效果。**方法：** 选2017年4月至2018年5月在我院进行就诊需要拔牙和种植牙患者60例作为研究对象，使用随机数字表法将其分为参照组与实验组，每组30例患者。参照组在进行拔牙之后实施常规处理，再进行种植体植入；实验组在进行拔牙之后实施拔牙位点保存，在实施种植体植入。**结果：** 实验组种植成功率为96.7%（29/30），参照组种植成功率为66.7%（20/30），实验组高于参照组，两组数据差异有统计意义（$P<0.05$）。实验组患者美学效果评分、满意度指标分值要显著高于参照组，两组数据差异明显（$P<0.05$）。**结论：** 口腔种植修复过程当中采用拔牙位点保存技术，能够有效减少拔牙之后患者牙槽骨吸收的量，减轻牙槽骨的高度、宽度的缺失，能够给后期口腔种植修复创造较为良好的环境，能够有效提高口腔种植成功率。

【关键词】拔牙位点；保存技术；种植牙；临床效果

中图分类号： R782.12　　**文章标志码：** A　　**文章编号：** 1007-3957(20018)04-193-3

The effect of tooth extraction site preservation technique applied to dental implantation

ZHU Yanlai

Henan Zhoukou Hospital of Traditional Chinese Medicine, Zhoukou 466000, Henan Province, China

Abstract

Objective: To analyze the clinical application effect of tooth extraction site preservation technology in dental implantation. **Methods**: To choose between April 2017 and May 2017 in our hospital to see a doctor to 60 patients with tooth extraction and dental implants as the research object, using the random number table method divided into control group and experimental group, 30 cases in each group. The reference group underwent routine treatment after tooth extraction, followed by dental implant implantation. In the experimental group, tooth extraction was followed by tooth extraction site preservation and dental implant implantation. **Results**: The planting success rate of the experimental group was 96.7% (29/30), and that of the control group was 66.7% (20/30). The score of aesthetic effect and satisfaction index of patients in the experimental group was significantly higher than that of the control group, and the data of the two groups were significantly different($P<0.05$). **Conclusion**: Oral planting restoration process of the tooth extraction sites preservation technology, can effectively reduce pressure after tooth extraction in patients with bone absorption, reduce loss of teeth and bone height, width, late to give oral implant prosthesis to create more good planting environment, can effectively improve oral planting the chances of success.

Key words: tooth extraction site, preservation techniques, dental implant, clinical effect

口腔种植修复过程中牙槽骨吸收会影响到牙种植的效果，拔牙位点保存的技术主要是基于拔牙之后牙槽骨吸收并且实施相对应处理措施。如果要取得较为良好修复效果，种植区域必须具备较

作者单位：466000　河南周口市中医院。

中国口腔种植学杂志2018年第23卷第4期

好骨质与重组骨量才能够确保长期治疗效果[1]。本次就2017年4月至2018年5月在我院进行就诊需要拔牙和种植牙患者60例作为研究对象，分析拔牙位点保存技术应用在种植牙修复中的临床应用效果，现分析如下：

1 材料和方法

1.1 病例资料

选2017年4月至2018年5月在我院进行就诊需要拔牙和种植牙患者60例作为研究对象，使用随机数字表法将其分为参照组与实验组，每组30例患者。参照组男性16例，女性14例，年龄均在19至60岁之间，平均年龄为（40.5±4.6）岁。实验组男性患者17例，女性患者13例，年龄均在20至61岁之间，平均年龄为（42.8±4.7）岁。两组患者一般资料进行比较，数据差异无统计意义（P>0.05）。

1.2 方法

参照组采取常规铺巾，前牙黏膜行局部麻醉，分离牙龈后，实施微创拔牙，并且在微创的原则下使用挖匙彻底清除根尖肉芽与囊肿，以及牙槽窝内感染性组织，创口用生理盐水进行彻底冲洗，压迫止血。实验组通过前牙黏膜局麻，并且在局部麻醉下实施微创拔牙，除净肉芽组织之后，创口用生理盐水彻底冲洗。使用不翻瓣技术。把100至200毫克骨粉植入进牙槽窝内，宽度和邻牙的骨面共同齐平，或者略高于0.5毫米，高度要比牙槽鞘顶略高大概0.5毫米。把胶原膜覆盖到骨粉的表面，使用钛钉进行固定，创口采用明胶海绵缝合且封闭。手术后用康复新含漱，采用常规抗生素3至5天，8至10天之后拆线。进行马里兰桥临时义齿软组织塑形。半年之后待牙窝愈合之后实施延期种植手术。

1.3 观察指标

观察两组患者牙体种植成功率，对牙槽骨吸收的情况、牙槽骨的宽度、牙槽骨高度、牙齿美学效果与满意度情况。种植成功主要是牙种植体的周围骨质相对稳定，并且没有放射性透射区域，种植体相对稳定，没有疼痛感，牙槽骨吸收状况、牙槽骨的宽度、牙槽高度均采用锥形束CT方式测量。美学效果评分主要是根据患者牙龈、软组织的颜色、牙槽骨缺失的状况、上部修复体色泽情况实施打分，总分均在0至100分之间，得分越高表明患者牙齿更美观。制定满意度调查问卷表，统计患者对牙种植之后口腔舒适度情况评分，总分均在0至100分之间[2]。

1.4 统计学方法

采用SPSS17.0软件，计数资料以（%）表示，行检验。计量资料以（$x\pm s$）表示，行t检验。对不同数据进行对比，若P<0.05，则表示差异有统计学意义。

2 结 果

2.1 实验组种植成功率为96.7%（29/30），参照组种植成功率为66.7%（20/30），实验组高于参照组，两组数据差异有统计意义（=9.02，P<0.05）。

2.2 两组患者拔牙之后牙槽骨宽度、牙槽高度变化的情况进行对比，实验组患者牙槽骨宽度与高度均显著高于参照组，两组之间数据差异明显（P<0.05）。详情如表1所示：

表1 两组患者牙槽骨宽度、高度变化情况分布

组别	例数	宽度（mm）	高度（mm）
实验组	30	11.2±0.6	12.4±0.8
参照组	30	8.8±0.3	9.5±0.6
t	–	19.60	15.88
P	–	<0.05	<0.05

2.3 实验组患者美学效果评分、满意度指标分值要显著高于参照组，两组数据差异明显（P<0.05）。详情如表2所示：

表2 两组患者牙齿美学效果与满意度评分情况分布

组别	例数	美学效果（分）	满意度（分）
实验组	30	98.4±5.8	96.8±7.2
参照组	30	82.5±5.0	80.3±6.8
t	–	11.37	9.13
P	–	<0.05	<0.05

3 讨 论

口腔种植修复技术属于临床对牙列缺损治疗的最为主要方式，经植入种植体，能够让患者咬合功能得到有效的恢复[3]。牙齿在被拔除之后，伴随时间不断延长，会有牙龈软组织萎缩与牙槽脊吸收，让拔牙区域牙龈外形的轮廓与牙槽骨丰满程度受到影响，对患者后期缺失牙修复产生不利影响。患者在拔牙之后牙槽骨会有骨量缺失、牙槽骨种植区的高度、宽度均有显著减少的现象，会对后期的口腔种植产生不利影响。伴随口腔种植修复广泛应用，牙槽骨吸收的现象较为常见，并且渐渐得到临床的关注[4]。临床对拔牙之后酌量减缓牙槽骨吸收进行了大量的研究，希望能够为后期口腔种植手术和修复提供良好的解剖条件。拔牙位点保存技术属于新型口腔技术，主要是因为在拔牙之后，即可干预拔牙窝，能够达到减少

牙槽骨吸收目的。

张宁[5]等人的研究显示，观察组患者种植成功率（100.0%）要显著高于对照组（84.0%），观察组患者牙槽骨吸收量要显著低于对照组。观察组患者美学效果评分、满意度评分均要高于对照组。本次研究结果与其研究基本相符，此次研究结果显示，实验组种植成功率为96.7%（29/30），参照组种植成功率为66.7%（20/30），实验组高于参照组。两组患者拔牙之后牙槽骨宽度、牙槽高度变化的情况进行对比，实验组患者牙槽骨宽度与高度均显著高于参照组。实验组患者美学效果评分、满意度指标分值要显著高于参照组。

以上结果说明拔牙位点保存的技术能够有效减少牙槽骨骨量消失，还能够有效提高牙槽骨骨量保存，能够为后续口腔种植提供可靠的条件。主要是由于拔牙位点保存技术会与微创拔牙技术、骨引导再生技术进行结合，在拔牙的过程中能够有效减轻患者拔牙位点组织受到损伤，能够绝大程度保存牙槽骨与保护拔牙窝内部血液循环[6]。在拔牙之后充分填充的骨粉属于提纯的小牛骨基质，能够有效诱导牙槽骨再生，促进新生骨质的再生成，也能够弥补拔牙窝点由于牙槽骨吸收所丢失的骨量，并且覆盖在拔牙窝表面胶原膜可以提供屏障效果，促进拔牙窝内骨质的新生。并且拔牙位点保存技术能够得到足够种植的空间，也可以达到较好的美学修复效果。拔牙位点保存技术有助于患者后期的种植修复，这种种植牙修复美观性好、组织损伤小属于修复缺失牙技术的首选[7]。

综上所述，口腔种植修复过程当中采用拔牙位点保存技术，能够有效减少拔牙之后患者牙槽骨吸收的量，减轻牙槽骨的高度、宽度的缺失，能够给后期口腔种植修复创造较为良好的种植环境，能够有效提高口腔种植成功率，促进患者牙齿的后期美观恢复，值得临床推广与应用。

参考文献

1 徐向阳. 拔牙位点保存技术应用于种植牙的临床研究[J]. 现代诊断与治疗, 2016, 27(9): 1699-1700

2 贺晓萍, 白晓东. 不同拔牙位点保存技术的临床应用效果分析[J]. 医学理论与实践, 2016, 29(21): 2954-2955

3 李景辉, 杨瑛, 张方明, 等. 应用位点保存技术预防拔牙后牙槽骨吸收的临床疗效观察[J]. 临床和实验医学杂志, 2016, 15(8): 816-818

4 董新新. 种植牙拔牙后即刻种植和延期种植稳定性的比较[J]. 全科口腔医学电子杂志, 2015, 2(10): 34, 36

5 张宁, 方科娜, 陈可, 等. 根尖周炎患者拔牙同期种植牙治疗的疗效及预后分析[J]. 现代实用医学, 2017, 29(9): 1182-1184

6 张新风, 王鹏来, 牛文芝, 等. 拔牙位点保存延期种植即刻修复一例报道[J]. 中国美容医学, 2015, 24(17): 65-67

7 陈斌科, 林孟杰. 种植牙技术修复老年人牙列游离端缺失的应用效果观察[J]. 健康研究, 2016, 36(2): 192-193

(上接第189页)

ed partial removable Class III dental prosthesis: A systematic review[J]. The Journal of Prosthetic Dentistry, 2015, 113(6): 528-533.e3

12 Ren-Yeong Huang, David L. Cochran, Wan-Chien Cheng, Ming-Hung Lin, Wen-Hui Fan, Cheng-En Sung, Lian-Ping Mau, Po-Hsien Huang, Yi-Shing Shieh. Risk of lingual plate perforation for virtual immediate implant placement in the posterior mandible[J]. The Journal of the American Dental Association, 2015, 146(10): 735-742

中国口腔种植学杂志2018年第23卷第4期

文献综述

不同口腔骨移植材料的应用概括及研究进展

郭必昕　胡献梅综述　　蓝　鹏审校

【摘　要】人类社会的发展告诉我们，每一次材料科学的发展都会对人类社会的发展起着非常大的促进作用，以口腔医学的发展为例，口腔材料科学每一次的进步都会促进口腔医学的进步[1]。牙齿缺失以后导致的牙槽骨的骨量不足，或者其他各种原因造成的种植区的骨量不足，为种植手术带来了难度和挑战，对于种植区骨量不足的情况，给种植体提供良好的初期稳定性，引导骨再生成为必然，为了获得良好的引导骨再生的临床效果，骨移植材料发挥着重要的作用，下面就目前可能用到的骨移植材料做一综述。

【关键词】牙种植；骨缺损；植骨材料

中图分类号：R783.1　　文章标志码：　A　　文章编号：1007-3957(20018)04-196-5

引　言

自体骨是取自患者自身的骨，到目前为止被认为是最理想的植骨替代材料，一直以来，自体骨是唯一同时具有成骨性、骨诱导性和骨引导性的植骨材料。但自体骨的取得需开辟第二术区，同时会增加患者疼痛、出血、及取骨后感染等常见并发症，加重患者的损伤，恢复慢，常常患者不能接受，因此有必要寻找自体骨的替代品[2]。为了避免出现自体骨移植的弊端，临床上越来越多采用各种骨组织替代材料进行修复，如异种骨、人工骨合成材料、同种异体骨、多种骨移植材料的混合物以及各种生物因子与骨移植材料的复合材料。各种材料在结构或组成上与自体骨有所不同，在应用中各有优缺点[3]。下面就各种骨移植材料做一简单分析，以便更好的指导临床应用和进一步研究。

1　自体来源骨移植材料

1.1　自体骨

一般常用到的自体骨供区有口腔内的下颌颏部、上颌结节、下颌升支、以及手术过程中术野区暴露的骨质，口腔以外的供骨区主要是髂骨，除此之外种植窝制备过程中也能够收集到少量的自体骨骨屑。尽管在过去很长一段时间里，自体骨在引导骨再生的临床程序上受到了骨代用品的挑战，但不可否认因为自体骨具备和人体相同生物学特点、组织结构、机械性能，自体骨现在仍然是骨缺损重建的金标准。自体骨具有良好的骨生成特性以及骨诱导特性，自体骨含有降钙素、涎蛋白、骨钙蛋白及骨桥蛋白等，可以参与和促进新骨成熟，还含有活性微血管系统，能够加速新骨的再血管化。自体骨的成骨能力相比其他骨替代材料最强，效果也最稳定，长期以来一直被视为植骨的最佳选择。但是，自体骨也有自身的局限性，自体骨移植以后会发生高达60%以上的骨吸收，新开辟的供骨区增加了创伤部位，造成二次损伤，会延长手术时机，增加了患者的痛苦和费用，供骨区还存在着并发症的风险。大量广泛的骨缺损，存在自体骨骨量受限的问题，所以在引导骨再生的临床程序中，建议将自体骨与骨替代材料联合应用[4]。

1.2　自体牙骨移植材料

自体牙移植骨材料中包括自体牙的牙釉质、牙骨质、牙本质等，牙釉质中水的含量为4%，有机物的含量为0.6%，总无机物含量为95%。在牙本质中，水的含量为4%，有机物的含量为20%，无机物的含量为70%~75%。在牙槽骨中，水的含量为10%，有机物的含量25%，无机物的含量为65%。因牙本质具有与骨组织非常相似的有机成分

作者单位：010050　内蒙古医科大学在读研究生（郭必昕，胡献梅）；内蒙古医科大学第一附属医院口腔科（蓝鹏）。

通讯作者：蓝鹏

和无机成分含量，作为近几年来一种新兴的骨移植材料得到了广泛的关注，牙本质具有价格低廉、易获取、椅旁操作时间短、不易吸收等特点。我们现在一般使用的牙本质，它是将拔掉的牙齿经过清洁、粉碎等处理，所制成的由牙本质组成的颗粒状的替代骨移植物，使用前需要通过煮沸、脱矿或者冷冻等方法去除它的免疫原性，提高它的成骨活性。牙本质主要是由I型胶原纤维和羟基磷灰石组成，胶原能够作为生长因子的载体，而羟基磷灰石可以提供新骨形成所必需的钙、磷等无机元素。当牙本质颗粒植入骨缺损区后，BMP缓释系统的形成和不同生长因子的促进作用相结合，可以有效地促进新骨的形成[5]。Yasaku[6]的研究证实了牙本质中的无机物有干扰骨诱导的能力，而且脱矿牙本质(DDM)在骨诱导能力的表达中起着非常重要的作用。关于DDM基质，大量的实验已经证明DDM基质里存在Ⅰ型胶原和各种生长因子，包括能诱导骨和软骨形成的骨形成蛋白(BMP)和涉及钙化的非胶原蛋白，如骨粘连蛋白及骨钙蛋白。适当的脱矿但不破坏非胶原蛋白、Ⅰ型胶原和生长因子，使得DDM基质可以维持骨诱导愈合能力[7]。自体牙骨移植材料是修复骨组织缺损的理想材料，因其良好的骨诱导能力及生物相容性，所以在临床治疗中被广泛应用。但是自体牙骨移植材料因它的制备方法和使用的形态多变，使其中的含量和成分差异比较大，因此还需要对其成骨效果的影响进行研究，自体牙骨移植材料与其他骨替代材料的联合应用还需要进一步的研究。

2 同种异体骨移植材料

同种异体骨是从相同物种的其他个体获得的骨移植材料，它储存于骨库，通常的的获得途径有尸体骨及其他个体手术去除的健康肋骨。同种异体骨有三种类型，包括新鲜冷冻骨（fresh frozen bone，FFB）、同种异体冻干骨（freeze-dried bone allograft，FDBA）和同种异体脱矿冻干骨（demineralized freeze-freeze-dried bone allograft，DFDBA）。Kassolis[8]等将冻干同种异体骨植入硬组织缺损区，结果89%的种植体获得临床成功，组织学分析显示，在冻干同种异体骨颗粒周围形成了骨及类骨质，没有炎性细胞浸润。Xavier[9]等认为，新鲜冻干骨的使用，能避免自体骨取骨导致的并发症，能够作为骨移植替代材料于临床应用。FDBA和DFDBA有良好的生物相容性，包含有生长因子如骨形成蛋白等，因此也具有一定的骨诱导能力。脱矿的FDBA还可释放骨形成蛋白，增加了成骨诱导的能力。但是，同种异体骨在脱矿过程中丧失了部分机械稳定性，因此自身不能支持填充材料的较大骨缺损，DFDBA应与能维持空间的材料联合使用[10]。同种异体骨除了存在吸收的问题外，FFB还有免疫原性和传播疾病的风险，尽管经过脱脂、脱矿、盐酸胍以及经过*X*线处理以后，FDBA和DFDBA的免疫原性已显著降低，但相较于自体骨和去蛋白牛骨基质，它的劣势还是显而易见的。

3 异种骨移植材料

异种骨移植材料有源自动物的骨基质如去蛋白牛骨基质（deproteinized bovine bine mineral，DBBM）和源自钙化珊瑚或海藻的骨样基质。价格较低，来源比较广泛、是这两种材料的优点。它们的化学成分都是羟基磷灰石，通过各种物理及化学方法去除了骨组织及骨样组织中的有机成分，消除了免疫原性及感染疾病的风险。有研究指出，在上颌窦底提升术中单独使用DBBM就可以获得骨再生[11,12]，而且吸收率较低[13]目前临床上应用较为广泛的是瑞士Geistlich公司的去蛋白牛骨颗粒（Bio-Oss骨粉），它是经过处理去除所有有机质的牛无机骨基质，去除有机质的方法有热处理和化学萃取两种，现通常为两种方法联合应用。它的化学成分及无机成分与人类骨松质非常相似，新骨以多孔状结构作为支架，能有效促进成骨。去蛋白牛骨颗粒具有优异的骨引导性，但它没有骨诱导作用，临床上通常将Bio-Oss颗粒与自体骨颗粒或新鲜血液混合植入骨缺损区，表面行Bio-Gide骨膜覆盖，有利于新骨生成。Liu[14]等研究了延期种植区植入Bio-Oss骨粉的效果，结果表明Bio-Oss骨粉可促进延迟植入骨的结合。体外实验和临床研究均证实去蛋白牛骨基质颗粒的低替代率[15]。因此可以满足长期维持骨增量轮廓。文献上将把从藻类及珊瑚提取的骨基质称为骨样基质，珊瑚类的羟基磷灰石是一种多孔羟基磷灰石，可传导骨细胞长入其多孔支架内，其降解速度适中，能

中国口腔种植学杂志2018年第23卷第4期

为骨组织的长入提供足够时间的支架作用，但其本身没有成骨诱导活性。

4 人工合成材料

人工合成材料一般为异质骨移植材料，包括磷酸钙、生物活性玻璃和聚合物等三种类型，聚合物及生物活性玻璃少见文献报道，我们在此不做详细介绍。其中，磷酸钙类的人工合成材料包括羟基磷灰石（hydroxyapatite，HA）、磷酸三钙（tricalcium phosphate，TCP）和双相磷酸钙（biphasic calcium phosphates，BCP），双相磷酸钙由羟基磷灰石和磷酸三钙混合而成。

4.1 HA

HA是主要由钙和磷组成的碱性磷酸钙盐，其化学成分接近于骨组织的无机成分，用于骨引导再生时，具有骨引导性，羟基磷灰石不可吸收，它的这种特性有利于维持骨再生空间的稳定。有研究用羟基磷灰石粉末胶原膜作为人工骨移植材料，上颌窦提升后将羟基磷灰石粉末胶原膜置于升高的窦黏膜上，经过4或8周的愈合期进行种植体植入。结果表明种植体周围大量新骨形成，并显示骨结合[16]。有研究上颌窦提升用纳米晶体羟基磷灰石颗粒填充，结果显示在窦区有新骨形成，是异种骨移植材料和自体骨理想替代材料[17]。

4.2 TCP

TCP存在骨引导性，吸收速度迅速，虽然吸收迅速的特性不利于维持骨再生的空间，但是在它降解的过程中可以快速释放钙和磷酸离子，有利于新骨的成熟，并为骨愈合的爬行替代创造了空间。TCP有高温型的α相和低温型的β相2种。Trisi等[18]的研究结果表明，新骨形成的同时β-TCP也在吸收，不妨碍骨基质的形成，且生物降解性在TCP中最强。β-TCP的化学性质与HA近似，它的理化及生物学特性均优于HA[19]，植入β-TCP后，来自植骨床邻近宿主的骨组织和植入材料的钙磷离子维持其表面钙磷的固-液平衡。这些钙磷离子最终形成钙磷固体沉积在材料表面，形成与骨的直接结合。Lima等[20]研究发现，β-TCP生物相容性和骨传导性良好，但没有骨诱导性。应用在上颌窦底提升术中能够获得和自体骨相似的临床结果。

4.3 BCP

BCP为磷酸三钙和羟基磷灰石的混合物，具备了两种材料的特点。可以通过调整磷酸三钙和羟基磷灰石的比例调控双相磷酸钙的吸收速率。Danesh-Sani等[21]研究发现，虽然自体骨移植较BCP植骨材料的新形成的骨量明显增多，但BCP组也具备骨传导作用和良好的组织相容性，适合作为一种骨移植替代材料。作为骨替代材料，因其产量高、价格低等，BCP于口腔颌面外科、牙周科及骨科广泛应用。已经被证实了是一种能支持新骨形成的、安全的生物相容性支架，既可单独使用也可与生长因子结合使用。

5 复合材料

目前，除了自体来源的骨移植材料，还有各种骨替代材料，但无论哪一种，都无法具有骨形成的所有特性。所以，能够取长补短的复合材料的研究成为了热门，一些生物制剂如富血小板纤维蛋白（platelet-rich fibrin，PRF）、骨形成蛋白（bone morphogenetic protein，BMP）、骨髓浓缩物和各种骨移植材料的联合应用得到了广泛关注和研究。

5.1 PRF

富血小板纤维蛋白(platelet-rich fibrin，PRF)作为第2代血液浓缩制品，不但含有各种细胞因子和血小板，可以有效促进软、硬组织再生，并且具有成本低、易于制备等优点。宋亚平等[22]对比研究珊瑚羟基磷灰石(CHA)与富血小板纤维蛋白 (PRF)的复合物成骨和单独使用珊瑚羟基磷灰石成骨，结果发现前者的成骨效能明显优于后者。Choukroun等[23]对比研究了上颌窦外提升术中异体冻干骨和PRF联用与异体冻干骨单用的骨成熟度，结果发现前者4个月的骨成熟度与后者8个月的相似。

5.2 BMP

BMP是一个得到广泛研究的骨诱导生长因子，通过与骨髓间充质干细胞、成熟的软骨细胞、成骨细胞上的特异性跨膜受体结合来发挥它的引导作用，通过促进骨源性细胞分化为成骨细胞来加快骨形成[24]。重组人骨形态发生蛋白-2(recombinant human bone morphogenetic protein-2，rh BMP-2)可以促进间充质细胞增殖，形成新的软骨，诱导板层骨、编织骨及骨髓的形成[25]。有研究运用rh

BMP-2联合Bio-oss骨粉对前牙美学区20个不同程度的骨缺损位点进行种植修复，取得了良好的成骨效果及美学效果[26]。尽管rh BMP-2在骨诱导方面有着很多的优势，但其应用也可能导致一些副作用，比如异位成骨、骨囊肿、局部炎症反应、骨溶解和沉降、术后发热和出血，创伤性损伤，甚至还有诱发癌症的可能性[27]。这可能与BMP-2过高的浓度有关，用于骨移植合适的浓度和剂量还需要进一步的临床试验研究。

5.3 骨髓浓缩物

骨髓浓缩物是将穿刺获得的骨髓，通过离心、分离的方法后得到的富含血小板和单核细胞的浓缩物，其中血小板可以为间充质干细胞的分化和扩增提供高浓度生长因子，骨髓干细胞能促进骨组织的生成。将自体骨髓浓缩物用于骨科及相关学科，能够明显的改善新骨生成的质和量，同时也缩短了骨再生的时间。骨髓浓缩物是将骨髓离心后获得的有核细胞的浓缩物，含有大量的生长因子和骨髓干细胞，能够有效促进骨组织的生成[28]。国内有文献报道骨髓浓缩物与支架材料联合应用能促进骨缺损区新骨生成，且成骨效果较富血小板纤维蛋白更好[29]。

综上所述，虽然骨缺损仍然是口腔种植临床操作中面临的一大问题，但各种各样骨移植材料的研究也一直在进行。尤其是复合材料的研究弥补了很多单一材料的不足。随着生物材料工程、基因工程等前沿学科的发展，使研究出同时具有良好骨生成、骨诱导及骨引导特性的骨移植材料成为可能。当然，如何应用这些新型的复合材料，才能发挥它们最大的优势，还有待进一步基础研究和临床实践。

参考文献

1 徐普. 纳米材料技术对口腔材料学发展的作用. 医学与哲学, 2001(05): 63-64

2 李林峰等. 骨移植和组织工程支架材料在上颌窦提升口腔种植修复中的应用. 中国组织工程研究, 2017(34): 5558-5564

3 Ramos-Murguialday M, Caubet J, Ramis JM, et al. Evaluation of the ideal implant insertion time in human bone biopsies after sinus elevation using a combination of autologous bone and graft substitute.Int J Oral Maxillofac Implants, 2015, 30 (4): 891-899

4 宿玉成, 等. 自体骨移植材料. 口腔种植学第2版，2014(08): 466-467

5 Eiji, K, et al. Biodegradation property of beta-tricalcium phosphate-collagen composite in accordance with bone formation: a comparative studywith Bio-Oss collagen in a rat critical-size defect model. Clinical ImplantDentistry & Related Research, 2012. 16(2): 202-11

6 Yasaku S. Experimental studies of cartilage and bone induction by acidtreated dentin trans plant[J]. J Tokyo Dental Coll Soc, 1985, 85 : 135-65

7 Murata M， Akazawa T， Mitsugi M， et al. Human dentin as novel biomateri-al for bone regeneration[M]. Taichung: In Tech，2011 : 127-40

8 kassolis JD, Rosen PS, Reynolds MA. Alveolar ridge and sinus augmentation utiliing platelet_rich plasma in combination with freeze-dried bone allograft: case se-ries[J]. J Periodontol, 2000, 71(10): 1654-1661

9 Xavier SP, Silva ER, Kahn A, et al. Maxillary sinus grafting with autograft versus fresh-frozen allograft:a split-mouth evaluation of bone volume dynamics[J]. Int J Oral Maxillofac Implants, 2015, 30(5): 1137-1142

10 胡文军, 朱靖恺, 马威. 植骨材料在口腔种植中的应用概况及进展. 中国实用口腔科杂志, 2018(01): 17-23

11 de Lange GL， Overman JR， Farré-Guasch E， et al. A histomor phometric and micro-computed tomography study of bone regeneration in the maxillary sinus comparing biphasic calciumphosphate and deproteinized cancellous bovine bone in a hu? man split- mouth model ［J］. Oral Surg Oral Med Oral PatholOral Radiol， 2014， 117 （1）： 8-22[19] Schmitt CM， Moest T，Lutz R

12 Schmitt CM, Moest T, Lutz R, et al. Anorganic bovine bone(ABB)vs.autologous bone(AB)plus ABB in maxillary sinus grafting. A prospective non-randomized clinical and histomorphometrical trial[J]. Clin Oral Implants Res, 2015, 26(9): 1043-1050

13 Mazzocco F, Lops D, Gobbato L, et al. Three-dimensional volume change of grafted bone in the maxillary sinus[J]. Int J Oral Maxillofac Implants, 2014, 29(1): 178-184

14 Eiji K, et al. Biodegradation property of beta-tricalcium phosphate-collagen composite in accordance with bone formation: a comparative studywith Bio-Oss Collagen in a rat critical-size defect model. Clinical ImplantDentistry & Related Research, 2012, 16(2): 202-11

15 Melsen B,Verna C. Miniscrew implants : the Aarhus

中国口腔种植学杂志2018年第23卷第4期

Anchorage System.Semin Orthod, 2005, 11 : 24-31

16 Jung UW, Unursaikhan O, Park JY, et al. Tenting effect of the elevated sinus membrane over an implant with adjunctive use of a hydroxyapatite-powdered collagen membrane in rabbits. Clin Oral Implants Res. 2015, 26(6): 663-670

17 Bosshardt DD, Bornstein MM, Carrel JP, et al. Maxillary sinus grafting with a synthetic, nanocrystalline hydroxyapatite-silicagel in humans: histologic and histomorphometric results. Int J Periodontics Restorative Dent. 2014, 34(2): 259-267

18 TrisiP, RaoW, RebaudiA, et al. Histologiceffectofpure-phasebeta-tricalcium posphate on bone regenera-tion in human artificial jawone defects[J]. Int J Perio-dontics Restorative Dent, 2003, 23(1): 69-77

19 李朝阳，杨德安，徐廷献. β-磷酸三钙在骨科的研究及应用进展[J]. 透析和人工器官，2002, 13(4): 43-45

20 Lima FB, Pereira RS, Junior SML, et al. Prospective ran-domised clinical trial using autogenous bone or beta-tricalciumphosphate in maxillary sinus lifting: histological and tomograph-ic results[J]. Int J Oral Maxillofac Surg, 2017, 46(Suppl): 266

21 Danesh-Sani SA，Wallace SS，Movahed A，et al. Maxillary sinus grafting with biphasic bone ceramic or autogenous bone：clinical，histologic，and histomorphometric results from a ran-domized controlled clinical trial[J]Implant Dent, 2016, 25（5）: 588-593

22 宋亚平, 陈传耀, 温璞, 等. 三种复合型骨移植材料早期修复骨缺损的比较[J]. 中国口腔种植学杂志, 2018, 23(02): 51-56+83

23 Choukroun J, Diss A, Simonpieri A, et al. Platelet-rich fibrin(PRF): a second-generation platelet concentrate. Part Ⅴ: histologic evaluations of PRF effects on bone allograft maturation in sinus lift[J]. Oral Surg Oral Med Oral Pathol Oral Radiol Endod, 2006, 101(3): 299-303

24 Kim JS，Cha JK，Cho AR，et al. Acceleration of bone regenera-tion by BMP-2-loaded collagenated biphasic calcium phos-phateinrabbit sinus[J]. Clin Implant Dent Relat Res，2015, 17（6）：1103-1113

25 Okubo Y, Bessho K, Fujimura K, et al. Expression of bone morpho-genetic protein in the course of osteoinduction by recombinant human bone morphogenetic protein-2[J]. Clin Oral Impl Res, 2002,13(1): 80-85

26 李雪倩, 张巧, 张晓欣, 等. rhBMP-2联合Bio-oss骨粉在前牙美学区种植中的成骨效果[J]. 口腔疾病防治, 2018, 26(09): 584-591

27 James AW, La Chaud G, Shen J, et al. A Review of the clinicalside effects of bone morphogenetic protein-2[J]. Tissue Eng Part BRev, 2016, 22(4): 284-297

28 Moatshe G, Morris E, Cinque ME, et al. Biological treatment of the knee with platelet-rich plasma or bone marrow aspirate concentrates. Acta Orthop，2017，88(6): 670-674

29 崔婷婷, 邱泽文, 邵阳, 等. 异种牙本质颗粒复合骨髓浓缩物在上颌窦提升中的成骨效应[J]. 中国组织工程研究, 2018, 22(30): 4806-4811

《中国口腔种植学杂志》2018年第23卷文题索引

按关键词汉语拼音

B

拔牙 拔牙位点保存技术应用于种植牙的临床研究分析（刘焕磊4:187）
拔牙窝保存 CGF联合Bio-oss骨粉在拔牙窝保存术中的应用（夏舟斌2:73）
拔牙位点 拔牙位点保存技术应用于种植牙的效果（朱彦来4:193）
拔牙位点保存技术 拔牙位点保存技术应用于种植牙的临床研究分析（刘焕磊4:187）
保存技术 拔牙位点保存技术应用于种植牙的效果（朱彦来4:193）
比较 微型种植体支抗与口外弓支抗治疗上牙弓前突的疗效比较分析（陈文洪1:18）
边缘骨吸收 Bicon种植体在后牙即刻种植的临床应用研究（郭水根2:66）
边缘骨高度变化 短种植体治疗下颌后牙区垂直骨量不足的临床研究(符镇南4:172)
标准化管理 种植牙治疗室标准化管理的探讨（程静2:84）
Bicon种植体 Bicon种植体在后牙即刻种植的临床应用研究（郭水根2:66）
Bio-oss骨粉 CGF联合Bio-oss骨粉在拔牙窝保存术中的应用（夏舟斌2:73）
并发症 短种植体治疗下颌后牙区垂直骨量不足的临床研究(符镇南4:172)
不翻瓣即刻种植修复 不翻瓣即刻种植修复对48例患者的疗效及PES评分的影响分析(欧阳冰1:6)

C

CAD/CAM 口腔数字化种植外科导板的研究进展（王美娟1:37）
CBCT CGF联合Bio-oss骨粉在拔牙窝保存术中的应用（夏舟斌2:73）
下颌后牙区舌侧倒凹的CBCT相关研究(李治4:160)
CDIC锥状种植体 浅谈CDIC锥状种植体在前牙即刻种植护理(程静1:34)
CGF CGF联合Bio-oss骨粉在拔牙窝保存术中的应用（夏舟斌2:73）
成骨分化 亲水性钛表面微纳米形貌对人牙周膜成纤维细胞增殖与成骨分化的影响（林志立3:101）
不同钛表面形貌诱导人牙周膜成纤维细胞增殖与成骨分化的影响（刘根3:109）
成骨细胞 高压氧对高糖状态下成骨细胞增殖和分化的影响（董凯3:105）
重建 口腔种植修复中应用根向复位瓣技术重建颊侧角化龈的作用分析（王新全3:127)
传统翻瓣种植术 微创口腔种植术式对牙槽嵴顶骨吸收的效果评价（邹子英4:164）
垂直距离不足 短种植体在后牙区骨量不足时应用的临床效果观察（孟燕1:21）
存留率 Bicon种植体在后牙即刻种植的临床应用研究（郭水根2:66）
973例（2224枚）国产种植体口腔种植义齿修复病例统计分析(王广3:142)
短种植体治疗下颌后牙区垂直骨量不足的临床研究(符镇南4:172)

D

短种植体 上颌后牙区Ⅳ骨质条件下应用短种植体长度和直径的优化分析(涂慧娟1:1)
短种植体在后牙区骨量不足时应用的临床效果观察（孟燕1:21）
短种植体治疗下颌后牙区垂直骨量不足的临床研究(符镇南4:172)

F

复合型骨移植材料 三种复合型骨移植材料早期修复骨缺损的比较(宋亚平2:51)
富血小板血浆 自体富血小板血浆对牙种植体周围组织再生的新进展（许琳2:93）
富血小板纤维蛋白 富血小板纤维蛋白（PRF）促进脱位再植牙牙周膜性愈合的动物实验研究（王得利4:155）

G

感染控制 口腔种植手术用钻针清洗消毒方法的改进与探讨（赵昕霞2:81）
高压氧 高压氧对高糖状态下成骨细胞增殖和分化的影响（董凯3:105）
根向复位瓣技术 口腔种植修复中应用根向复位瓣技术重建颊侧角化龈的作用分析（王新全3:127)
骨壁缺损 上颌侧切牙根折致唇侧组织缺损的即刻种植与即刻修复病例(王丽君1:28)
骨传导性 珊瑚羟基磷灰石圆柱体骨传导能力的初步动物研究（姚钟雄2:57）
骨结合 高压氧对高糖状态下成骨细胞增殖和分化的影响（董凯3:105）
胶原蛋白海绵在磨牙区即刻种植创口关闭中的应用(岑雯4:176)
骨量不足 短种植体在后牙区骨量不足时应用的临床效果观察（孟燕1:21）
骨劈开 骨劈开技术与Onlay植骨技术用于上颌前牙美学区临床效果的对照研究（岳喜龙2:61）
骨缺损 不同口腔骨移植材料的应用概括及研究进展(郭必

中国口腔种植学杂志2018年第23卷第4期

昕4:196)
骨缺损修复 三种复合型骨移植材料早期修复骨缺损的比较(宋亚平2:51)
骨生长因子 三种复合型骨移植材料早期修复骨缺损的比较(宋亚平2:51)
骨移植 骨移植和组织工程支架材料在上颌窦提升口腔种植修复中的应用效果及预后(蒋健3:136)
骨再生 自体富血小板血浆对牙种植体周围组织再生的新进展(许琳2:93)
骨增量 美学区单侧连续多颗上前牙缺失的微创即刻种植与修复--附1例病例报道(董鑫3:147)
固定义齿 种植义齿和固定义齿在口腔修复中的对比(陈宇3:139)
过渡义齿 种植义齿修复中过渡义齿的应用现况(彭佳梅1:46)
功能 种植义齿修复中过渡义齿的应用现况(彭佳梅1:46)
国产种植体 973例(2224枚)国产种植体口腔种植义齿修复病例统计分析(王广3:142)

H

含量变化规律 不同时期口腔种植修复患者血清CRP与尿脱氧吡啶啉含量变化规律及相关性分析(殷丽4:180)
红色美学 美学区域即刻种植中红色美学效果的影响因素(靳夏莹2:87)
后牙区 Bicon种植体在后牙即刻种植的临床应用研究(郭水根2:66)
护理 浅谈CDIC锥状种植体在前牙即刻种植护理(程静1:34)
护理管理 流程优化在口腔种植门诊护理质量管理中的应用(赵昕霞1:31)
活动义齿 种植义齿和固定义齿在口腔修复中的对比(陈宇3:139)

I

IBS内提骨凿 IBS内提骨凿与Summers骨凿行上颌窦内提升效果比较的实验研究(温红霞3:114)
IMS IMS器械管理系统对口腔种植修复操作医院感染控制的效果分析(于明红1:25)

J

即刻修复 上颌前牙区即刻种植的应用研究进展(顾亚军1:42)
上颌美学区单牙即刻种植即刻修复与延期修复的美学效果比较(许胜4:167)
即刻种植 上颌前牙单颗牙即刻种植和延期种植的临床修复效果研究(王强1:10)
上颌单前牙即刻种植修复与延期种植修复对患者的临床疗效对比(姚钟雄1:14)
上颌侧切牙根折致唇侧组织缺损的即刻种植与即刻修复病例(王丽君1:28)
浅谈CDIC锥状种植体在前牙即刻种植护理(程静1:34)
上颌前牙区即刻种植的应用研究进展(顾亚军1:42)
Bicon种植体在后牙即刻种植的临床应用研究(郭水根2:66)
美学区域即刻种植中红色美学效果的影响因素(靳夏莹2:87)
美学区单侧连续多颗上前牙缺失的微创即刻种植与修复--附1例病例报道(董鑫3:147)
影响上颌前牙区即刻种植软硬组织美学的因素(胡献梅3:151)
上颌美学区单牙即刻种植即刻修复与延期修复的美学效果比较(许胜4:167)
胶原蛋白海绵在磨牙区即刻种植创口关闭中的应用(岑雯4:176)
极限骨缺损 珊瑚羟基磷灰石圆柱体骨传导能力的初步动物研究(姚钟雄2:57)
颊侧角化龈 口腔种植修复中应用根向复位瓣技术重建颊侧角化龈的作用分析(王新全3:127)
尖锐小器械 口腔种植手术用钻针清洗消毒方法的改进与探讨(赵昕霞2:81)
胶原蛋白海绵 胶原蛋白海绵在磨牙区即刻种植创口关闭中的应用(岑雯4:176)
精确性 口腔数字化种植外科导板的研究进展(王美娟1:37)
咀嚼功能 上颌窦内提升术种植修复对上颌后牙缺失患者的疗效分析(张宁宁4:183)

K

口腔 IMS器械管理系统对口腔种植修复操作医院感染控制的效果分析(于明红1:25)
口腔种植 骨劈开技术与Onlay植骨技术用于上颌前牙美学区临床效果的对照研究(岳喜龙2:61)
口腔种植手术用钻针清洗消毒方法的改进与探讨(赵昕霞2:81)
下颌后牙区舌侧倒凹的CBCT相关研究(李治4:160)
口腔种植门诊 流程优化在口腔种植门诊护理质量管理中的应用(赵昕霞1:31)
口腔种植修复 口腔种植修复中应用根向复位瓣技术重建颊侧角化龈的作用分析(王新全3:127)
骨移植和组织工程支架材料在上颌窦提升口腔种植修复中的应用效果及预后(蒋健3:136)
上颌窦内提升术种植修复对上颌后牙缺失患者的疗效分析(张宁宁4:183)
口腔修复 种植义齿和固定义齿在口腔修复中的对比(陈宇3:139)
不同时期口腔种植修复患者血清CRP与尿脱氧吡啶啉含量变化规律及相关性分析(殷丽4:180)
口外弓支抗 微型种植体支抗与口外弓支抗治疗上牙弓前突的疗效比较分析(陈文洪1:18)

L

老年 老年牙列缺损患者应用微创种植技术的临床疗效及安全性评价(龚波涛3:124)
疗效 不翻瓣即刻种植修复对48例患者的疗效及PES评分的影响分析(欧阳冰1:6)
微型种植体支抗与口外弓支抗治疗上牙弓前突的疗效比较分析(陈文洪1:18)
上颌窦内提升术种植修复对上颌后牙缺失患者的疗效分析(张宁宁4:183)
临床效果 短种植体在后牙区骨量不足时应用的临床效果观

察（孟燕1:21）
拔牙位点保存技术应用于种植牙的效果（朱彦来4:193）
流程优化 流程优化在口腔种植门诊护理质量管理中的应用(赵昕霞1:31)
联合固定修复 自锁锥度连接种植体与天然牙联合固定修复的临床回顾性研究(王轶3:119)
连续多牙缺失 美学区单侧连续多颗上前牙缺失的微创即刻种植与修复--附1例病例报道（董鑫3：147）

M

美观 种植义齿修复中过渡义齿的应用现况(彭佳梅1:46)
美学 不翻瓣即刻种植修复对48例患者的疗效及PES评分的影响分析(欧阳冰1:6)
上颌美学区单牙即刻种植即刻修复与延期修复的美学效果比较(许胜4:167)
美学区 上颌侧切牙根折致唇侧组织缺损的即刻种植与即刻修复病例(王丽君1:28)
美学区单牙缺失窄间隙的种植修复一例（王丽君2：78）
美学区单侧连续多颗上前牙缺失的微创即刻种植与修复--附1例病例报道（董鑫3：147）
美学效果 上颌单前牙即刻种植修复与延期种植修复对患者的临床疗效对比(姚钟雄1:14)

N

尿脱氧吡啶啉 不同时期口腔种植修复患者血清CRP与尿脱氧吡啶啉含量变化规律及相关性分析（殷丽4:180)

O

Onlay植骨 骨劈开技术与Onlay植骨技术用于上颌前牙美学区临床效果的对照研究（岳喜龙2：61）

Q

前牙种植 上颌前牙单颗牙即刻种植和延期种植的临床修复效果研究(王强1:10)
上颌单前牙即刻种植修复与延期种植修复对患者的临床疗效对比(姚钟雄1:14)
清洗 口腔种植手术用钻针清洗消毒方法的改进与探讨（赵昕霞2：81）
亲水性 亲水性钛表面微纳米形貌对人牙周膜成纤维细胞增殖与成骨分化的影响（林志立3:101）
犬 富血小板纤维蛋白（PRF）促进脱位再植牙牙周膜性愈合的动物实验研究（王得利4:155）

R

人牙周膜成纤维细胞 亲水性钛表面微纳米形貌对人牙周膜成纤维细胞增殖与成骨分化的影响（林志立3:101）
不同钛表面形貌诱导人牙周膜成纤维细胞增殖与成骨分化的影响（刘根3:109）
软硬组织美学 影响上颌前牙区即刻种植软硬组织美学的因素（胡献梅3：151）

S

山羊动物实验模型 IBS内提骨凿与Summers骨凿行上颌窦内提升效果比较的实验研究(温红霞3:114)
上牙弓前突 微型种植体支抗与口外弓支抗治疗上牙弓前突的疗效比较分析（陈文洪1:18）
上颌前牙 美学区域即刻种植中红色美学效果的影响因素（靳夏莹2：87）
上颌前牙区 影响上颌前牙区即刻种植软硬组织美学的因素（胡献梅3：151）
上颌窦囊肿 伴上颌窦囊肿的上颌窦底外提升术11例临床总结（郭琦4:190）
上颌窦提升高度 IBS内提骨凿与Summers骨凿行上颌窦内提升效果比较的实验研究(温红霞3:114)
上颌窦内提升术 上颌窦内提升术种植修复对上颌后牙缺失患者的疗效分析(张宁宁4:183)
上颌窦提升术 骨移植和组织工程支架材料在上颌窦提升口腔种植修复中的应用效果及预后（蒋健3：136）
上颌后牙缺失 上颌窦内提升术种植修复对上颌后牙缺失患者的疗效分析(张宁宁4:183)
神经再生 自体富血小板血浆对牙种植体周围组织再生的新进展（许琳2：93）
Ⅳ类骨 上颌后牙区Ⅳ骨质条件下应用短种植体长度和直径的优化分析(涂慧娟1:1)
珊瑚羟基磷灰石圆柱体 珊瑚羟基磷灰石圆柱体骨传导能力的初步动物研究（姚钟雄2：57）
适应症 上颌前牙区即刻种植的应用研究进展(顾亚军1:42)
数字化种植 口腔数字化种植外科导板的研究进展（王美娟1:37）
双尖牙区 钛锆小直径种植体在双尖牙区即刻种植中的应用（戴俊峰2：70）
Summers骨凿 IBS内提骨凿与Summers骨凿行上颌窦内提升效果比较的实验研究(温红霞3:114)

T

钛锆种植体 钛锆小直径种植体在双尖牙区即刻种植中的应用（戴俊峰2：70）
钛表面形貌 不同钛表面形貌诱导人牙周膜成纤维细胞增殖与成骨分化的影响（刘根3:109）
糖尿病 高压氧对高糖状态下成骨细胞增殖和分化的影响（董凯3:105）
天然牙 自锁锥度连接种植体与天然牙联合固定修复的临床回顾性研究(王轶3:119)
脱位再植牙 富血小板纤维蛋白（PRF）促进脱位再植牙牙周膜性愈合的动物实验研究（王得利4:155）

V

VonMises应力 上颌后牙区Ⅳ骨质条件下应用短种植体长度和直径的优化分析(涂慧娟1:1)

W

外科技术 上颌前牙区即刻种植的应用研究进展(顾亚军1:42)

中国口腔种植学杂志2018年第23卷第4期

外提升 伴上颌窦囊肿的上颌窦底外提升术11例临床总结（郭琦4:190）
微创 美学区单侧连续多颗上前牙缺失的微创即刻种植与修复--附1例病例报道（董鑫3:147）
微创不翻瓣种植术 微创口腔种植术式对牙槽嵴顶骨吸收的效果评价（邹子英4:164）
微创种植 美学区单牙缺失窄间隙的种植修复一例（王丽君2:78）
微创种植技术 老年牙列缺损患者应用微创种植技术的临床疗效及安全性评价（龚波涛3:124）
微型种植体支抗 微型种植体支抗与口外弓支抗治疗上牙弓前突的疗效比较分析（陈文洪1:18）
微纳米形貌 亲水性钛表面微纳米形貌对人牙周膜成纤维细胞增殖与成骨分化的影响（林志立3:101）
不同钛表面形貌诱导人牙周膜成纤维细胞增殖与成骨分化的影响（刘根3:109）
稳定性 钛锆小直径种植体在双尖牙区即刻种植中的应用（戴俊峰2:70）
危险因素 种植体植入后早期失败相关因素探讨（黄丽娟3:131）

X

下颌舌侧倒凹 下颌后牙区舌侧倒凹的CBCT相关研究(李治4:160)
下颌后牙区垂直骨量不足 短种植体治疗下颌后牙区垂直骨量不足的临床研究(符镇南4:172)
小直径 钛锆小直径种植体在双尖牙区即刻种植中的应用（戴俊峰2:70）
相关性分析 不同时期口腔种植修复患者血清CRP与尿脱氧吡啶啉含量变化规律及相关性分析（殷丽4:180)
新骨面积百分比 珊瑚羟基磷灰石圆柱体骨传导能力的初步动物研究（姚钟雄2:57）
血管生成 自体富血小板血浆对牙种植体周围组织再生的新进展（许琳2:93）
血清C-反应蛋白 不同时期口腔种植修复患者血清CRP与尿脱氧吡啶啉含量变化规律及相关性分析（殷丽4:180)

Y

牙槽嵴改建 上颌前牙区即刻种植的应用研究进展(顾亚军1:42)
牙槽嵴顶骨 微创口腔种植术式对牙槽嵴顶骨吸收的效果评价（邹子英4:164）
牙列缺损 老年牙列缺损患者应用微创种植技术的临床疗效及安全性评价（龚波涛3:124）
牙龈诱导 上颌美学区单牙即刻种植即刻修复与延期修复的美学效果比较(许胜4:167）
牙周病变 上颌侧切牙根折致唇侧组织缺损的即刻种植与即刻修复病例(王丽君1:28)
牙周膜 富血小板纤维蛋白（PRF）促进脱位再植牙牙周膜性愈合的动物实验研究（王得利4:155）
牙种植 种植体植入后早期失败相关因素探讨（黄丽娟3:131）
973例（2224枚）国产种植体口腔种植义齿修复病例统计分析(王广3:142)
不同口腔骨移植材料的应用概括及研究进展(郭必昕4:196)
延期种植 上颌前牙单颗牙即刻种植和延期种植的临床修复效果研究(王强1:10)
上颌单前牙即刻种植修复与延期种植修复对患者的临床疗效对比(姚钟雄1:14)
延期修复 上颌美学区单牙即刻种植即刻修复与延期修复的美学效果比较(许胜4:167）
荧光标记率 三种复合型骨移植材料早期修复骨缺损的比较(宋亚平2:51)
有限元分析 上颌后牙区Ⅳ骨质条件下应用短种植体长度和直径的优化分析(涂慧娟1:1)
院感 IMS器械管理系统对口腔种植修复操作医院感染控制的效果分析(于明红1:25)
应用价值 种植义齿和固定义齿在口腔修复中的对比（陈宇3:139）
愈合效果 富血小板纤维蛋白（PRF）促进脱位再植牙牙周膜性愈合的动物实验研究（王得利4:155）

Z

窄间隙 美学区单牙缺失窄间隙的种植修复一例（王丽君2:78）
针刺伤 IMS器械管理系统对口腔种植修复操作医院感染控制的效果分析(于明红1:25)
植骨材料 不同口腔骨移植材料的应用概括及研究进展(郭必昕4:196)
主观满意度 上颌单前牙即刻种植修复与延期种植修复对患者的临床疗效对比(姚钟雄1:14)
种植 伴上颌窦囊肿的上颌窦底外提升术11例临床总结（郭琦4:190）
种植导板 口腔数字化种植外科导板的研究进展（王美娟1:37）
种植修复 短种植体在后牙区骨量不足时应用的临床效果观察（孟燕1:21）
IMS器械管理系统对口腔种植修复操作医院感染控制的效果分析(于明红1:25)
种植义齿修复中过渡义齿的应用现况(彭佳梅1:46)
973例（2224枚）国产种植体口腔种植义齿修复病例统计分析(王广3:142)
种植牙 自体富血小板血浆对牙种植体周围组织再生的新进展（许琳2:93）
拔牙位点保存技术应用于种植牙的临床研究分析（刘焕磊4:187）
拔牙位点保存技术应用于种植牙的效果（朱彦来4:193）
种植牙治疗室 种植牙治疗室标准化管理的探讨（程静2:84）
种植体 高压氧对高糖状态下成骨细胞增殖和分化的影响（董凯3:105）
种植义齿 种植义齿和固定义齿在口腔修复中的对比（陈宇3:139）
自锁锥度连接种植体 自锁锥度连接种植体与天然牙联合固定修复的临床回顾性研究(王轶3:119)
早期失败 种植体植入后早期失败相关因素探讨（黄丽娟3:131）