中国口腔种植的40年

张兴栋　　杨小东

四川大学生物材料工程研究中心
华西医科大学卫生部口腔种植科技中心

一、口腔种植技术起源和现代口腔种植学的建立

为解决重度萎缩无牙颌患者的义齿修复难题，临床上不得不考虑采用植入到组织内的种植体来获得义齿的固位。牙种植技术成功的关键是，种植体必须无异物排斥反应，能与牙槽骨结合，并长期保持稳定不松动，这就取决于牙种植体的材料性质和它的形态结构设计。临床上曾尝试过各种各样的牙种植体，主要材料体系包括生物惰性陶瓷，如各向同性碳，氧化铝，氧化锆陶瓷；合成高分子，如聚枫，聚四氟乙烯，聚甲基丙烯酸甲酯等；金属与合金，如钴铬合金，形状记忆合金等。这些材料都属生物惰性材料，它们与骨之间的结合属机械嵌合。还有生物活性陶瓷和复合材料。生物活性陶瓷，如羟基磷灰石陶瓷，双相磷酸钙陶瓷，可降解Ca-P生物陶瓷，生物活性玻璃及玻璃陶瓷等，它们的特点是可与骨形成化学键性结合，但其脆性和生理环境中低的抗疲劳性使其难用于牙种植体。

国际现代口腔种植奠基人当属瑞典的K.Branemark。上世纪50年代，他发现金属钛植入动物骨组织可与骨紧密结合，后来他将这种结合称为骨性结合（Osseointegration），是植入体表面与骨之间无纤维结缔组织层的直接紧密接触。60年代中期，他将第一个金属钛植入口腔，之后进行了大量试验。1982年，在加拿大多伦多会议上他报告了长达15年的无牙颌患者的钛骨结合种植体研究，结果显示出较高的长期临床成功率。这被认为是口腔医学的突破性进展，并为口腔医学的一个新的分支学科--口腔种植学奠定了基础。

骨结合理论和技术的建立，推动了临床牙种植修复技术迅速发展。骨结合种植技术从无牙颌修复，扩展到牙列缺损修复，与此配套的植入工具和辅助器械也不断地被开发。1986年，Albertsson所制定的上颌80%、下颌85%的植入成功率标准早已被突破，规范化的牙种植成功率10年已达95%以上，牙种植体已成为牙缺失修复的常规手段，2017年，全球牙种植体及假牙市场已达89.8亿美元，且正以6.5%的复合增长率持续增长，预计2023年可达130.1亿美元。

二、中国口腔种植的起步

上世纪70年代末，华西口腔医学院陈安玉教授提出研究人工种植牙设想，1983年启动了中国口腔种植研究。随后陈安玉教授课题组和原四川大学张兴栋科研组联合，形成了交叉学科的口腔种植研究。陈安玉、张兴栋科研组首先对金属、合金高分子、生物惰性和生物活性陶瓷等各种口腔植入材料的生物相容性进行了系统的体内外实验研究，确定了以羟基磷灰石陶瓷和金属钛作为材料体系的重点，研发出了羟基磷灰石粉体、颗粒和块状陶瓷用于牙槽嵴增高、牙周骨缺损腔填充及拔牙后牙槽窝填充，以防牙槽骨吸收，取得了良好疗效，并于1994年获国家药监局产品注册证，扩大了批量生产和临床应用。1987年，科研组开展了金属钛牙种植体研究，研究工作集中于两个方面：一是研究等离子喷涂羟基磷灰石技术，以生物活化金属钛表面，使之植入后涂层表面能与骨形成牢固的化学键性结合，提高植入成功率并降低手术精度要求。为此科研组与荷兰莱顿大学K.de Groot合作，对涂层的形成、结构、相变、内应力及水热处理后涂层活性的恢复进行了系统的基础研究，研究成果于1996年获四川省科技进步一等奖；二是利用三维有限元应力分析方法对牙种植体形态结构进行设计，以获得植入体及骨界面最均匀的应力分布。此项研究中对不同形态结构的牙种植体，结合动物试验提供基本实验数据。结果表明，柱状植入体具有最佳应力分布，

中国口腔种植学杂志2019年第24卷第4期

两段式植入体应力分布更佳，螺旋状植入体应力分布也可接受，但类似于天然牙根形态的植入体应力分布最差。研究发现，植入体穿龈部位表现出的应力集中，难于克服。在上述研究基础上，1988年，我国第一个牙种植体--等离子喷涂羟基磷灰石涂层-钛基牙种植体问世。

1989年，四川大学进一步与浙江医科大学附属第二医院赵世芳教授合作，改进牙种植体并深入和扩大牙种植临床试验。1989年10月，由华西医科大学口腔医学院陈安玉教授与四川大学材料科学技术研究所张兴栋教授联合举办了第一届成都牙种植国际学术研讨会，来自德国、荷兰、日本及华西医科大学、北京医科大学、第四军医大学、上海第二医科大学附属第九人民医院等国内主要口腔医学院校的代表参加了会议。德国的口腔种植专家还在会议期间进行了牙种植手术演示，并向会议全体代表视频直播。这是首次让国内口腔医师直接观摩到了国外的牙种植临床操作，从而极大地推动了中国口腔种植临床技术的发展。

1988年，第四军医科大学口腔医院刘宝林教授课题组出访欧洲考察，随后也启动了口腔种植研究工作。

鉴于陈安玉教授与张兴栋教授的研究成果，1991年，国家卫生部在华西医科大学口腔医学院设立“卫生部口腔种植科技中心”，陈安玉教授担任“中心”主任。其任务定位为：开展人工种植牙科学研究，培训并推广人工种植牙临床技术，研制开发并评价人工种植体及配套器材、开展该项领域的国际国内学术交流、人才培养以及为国家在该领域发展的重大战略决策提供科技咨询。

1992年，华西医科大学卫生部口腔种植科技中心研发的纯钛牙种植体获得第一个国家药监局产品的临床准入证。1994年，四川大学生物材料工程研究中心研发的等离子喷涂羟基磷灰石涂层-钛基牙种植体获得国家药监局颁发的第二个国产牙种植体临床准入证，并获1995年国家教育部科技进步一等奖。这是国外牙种植体产品进入中国医疗市场前的两个国产牙种植体系统，从此启动了国内口腔种植技术在临床上的应用。1993年，四川大学生物材料工程研究中心制定了我国第一个牙种植体企业注册标准，以此为基础编写了我国第一个牙种植体行业标准（YY0304），并于1998年10月正式发布。1999年，华西卫生部口腔种植科技中心编写的纯钛牙种植体行业标准（YY315）也正式发布。这是迄今为止，我国仅有的两个牙种植体行业标准。

与此同时，四川大学与华西医科大学、浙江医科大学等医学院校合作，在国内开展了大量的国产牙种植体临床应用技术培训，培训的3000多名临床医生，为国内牙种植的普及奠定了基础。1992年，陈安玉教授主编并出版了我国第一部口腔种植的专著《口腔种植学》。随着牙种植体使用范围的扩大和临床培训的开展，来自欧洲牙种植体在上世纪90年代初进入中国市场。面对口腔种植技术因为迅速扩大应用出现的一些负面问题，同时为了规范我国口腔种植技术，1995年2月，中华口腔医学会在珠海举行了由四川大学生物材料工程技术研究中心协办的“全国口腔种植学术工作研讨会”，制定了后来被称为“珠海共识”的关于我国牙种植的技术规范和成果标准，对规范口腔种植研究及临床应用起到了里程碑式作用。

三、 中国口腔种植的发展

随着我国经济的快速发展，人民对口腔健康的要求不断提高，90年代后期，来自欧洲的多个牙种植体系先后进入我国医疗市场，各大口腔医学院校都建立了口腔种植中心。1993年，华西医科大学建立了国内首家牙种植专科医院-华西牙种植医院。1995年，华西口腔医学院设立了国内第一家口腔种植教研室。为促进口腔种植学科的发展，1996年，华西卫生部口腔种植科技中心创办了《中国口腔种植学杂志》学术期刊，为我国口腔种植的推广应用人才培养和学术交流奠定了基础。1995年，由“珠海会议”成立了主要以口腔医学院校组成的口腔种植协作组，引导和规范国内临床口腔种植技术的开展。

在口腔植入材料方面，四川川大学生物材料工程研究中心张兴栋院士，于1990年在国际上率先发现并确证优化设计的磷酸钙生物陶瓷，不外加活体细胞和/或生长因子，可诱导骨形成，继之提出机理雏形，首创骨诱导人工骨，并于2003年取得国家药监局产品注册证推广临床应用，并获2007年国家自然科学二等奖，美国国家工程院和

美国医学与生物工程院对该成果的评价是“对肌肉–骨骼系统治疗的开创性贡献和生物材料开发的引领作用”，产品已在口腔植入中广泛使用，疗效优于异体骨及其它人工骨。新型牙种植体研究已列入国家"十三五"科技重大专项。

本世纪以来，国际上表面粗化的牙种植产品取代了机加工光滑表面的牙种植产品。临床上证实了表面粗化的牙种植体更加容易形成骨结合。牙种植体表面粗化可加速骨结合的现象证实了张兴栋院士的“生物材料骨诱导理论”：“类似自然骨的三维多孔结构吸附内源性骨生长因子，诱使间充质细胞趋化、迁移向骨母细胞、成骨细胞分化，并进一步成骨。”

1995年2月，珠海会议提出，为规范和引导我国口腔种植的发展，由华西医科大学、第四军医大学、北京医科大学和上海第二医科大学的6名专家筹建“中华口腔医学会口腔种植协作组”，刘宝林教授任组长。1997年，协作组成员扩大至12人，并得到学会批准正式成立。在2002年10月第三届全国口腔种植学术会议上，中华口腔种植专业委员会成立，王兴教授任主任委员。会上，中华口腔医学会会长张震康教授提出：口腔种植学是20世纪口腔界几项有突破性进展的高科技成果之一，不懂得口腔种植就可能不是一个完整的口腔科大夫。“种植协作组”和“专委会”组织国内从事口腔种植工作的医师，通过学术会议交流学习等方式，不断促进国内口腔种植技术的提高。其中一个重要工作，就是与国际精粹出版集团合作，从2000年开始，每两年举办一届“北京国际种植学术会议”，邀请了包括Branemark教授在内的许多国际最知名的口腔种植学者前来进行专题演讲，让口腔医师不出国门就能见识到国际上最高学术水平的口腔种植技术。口腔种植在国内临床治疗中广泛采用，越来越多的外文口腔种植学专著翻译成中文出版，国内也有更多的口腔医师出国参加国际高水平的学术会议。随着口腔种植由一项缺牙修复的特殊手段发展成为成熟的临床常规技术，口腔种植也从一项多学科交叉的临床技术发展成为口腔医学新兴分支学科，国内各大口腔医学院校也成立了口腔种植学专业学科。目前口腔种植已成为我国口腔医院的常规门诊手术，口腔种植的开展已经从专业种植医师扩展到了一般的口腔医师。2017年，国内植入量已逾200万颗，近年来复合增长率达56%，我国将有望成为全球最大的使用口腔种植体的市场。

四、 中国口腔种植存在的问题和展望

我国改革开放40年，也正是中国口腔医学砥砺前行的40年，中国口腔种植事业“因改革开放而生，因改革开放而兴”。40年的历程后，迎来的是口腔种植行业和产业持续创新发展的新时代。

目前，在国内取得产品注册证的牙种植体系统达100多个，其中国产牙种植体系统也有14家。

我国口腔种植行业存在的最大问题之一，是临床使用的90%以上的牙种植体均源于进口，价格居高不下，究其原因，一是国产产品加工工艺等有待进一步提高，二是部分消费人群盲目迷信进口产品，三是进口产品特别是韩国产品大幅度降价的冲击。

做为国家医疗器械产业发展战略考虑，我们一是要加强国产牙种植体产品的技术研究，大力推进研究成果的产业化，转化研究成果，提高牙种植体及配套器械的加工质量，发展多元化的口腔植入产品的大型企业，提高产品的市场竞争力、其二是要促进生产企业与临床医院紧密结合，鼓励临床医院使用国产产品，为国产产品的应用开拓通道。此外还要加强前沿基础及技术研究，如植入体和牙冠的3D打印快速成型技术，植入体表面改性技术，微创导向种植牙功能整合技术，以及牙再生的基础研究等，摆脱口腔种植基础及临床应用跟踪和仿制的局面。

附记：临床上经常看到长期使用的国产种植体。（见封三）

国内一位口腔医师接待患者时，看到口内有25年前做的种植义齿，口内检查种植体周组织稳定，义齿功能正常。经CBCT检查后，这位医师很感慨，在朋友圈里发文：“25年前，上世纪90年代，没有CBCT，甚至全景机在国内也很少，种植体表面处理的金标准尚未建立，更不用提导板。国产CDIC种植体，就已经初步解决了即使是现在仍然可以称为难题的病例，并且经过25年的时间检验。中国医生的发明创造和临床技巧可谓世界一流！”

中国口腔种植学杂志2019年第24卷第4期

专题研究

p53/CXCL12在亲水性钛表面微纳米形貌促进人牙周膜成纤维细胞成骨分化中的作用

林玉娇　庄秀妹　　谢奕文

【摘　要】**目的：**探讨p53/CXCL12在亲水性钛表面微纳米形貌促进人牙周膜成纤维细胞(periodontal ligament cells, PDLCs)成骨分化中的作用。**方法：**前期已采用阳极氧化法和喷砂碱热法构建相似微纳米形貌但亲水性不同钛表面，两组钛表面接种PDLCs，第7天时Western免疫印迹检测p53、CXCL12表达水平；小干扰RNA（Si-p53、Si-CXCL12）转染PDLCs，检测分别敲低其表达后p53、CXCL12表达水平变化，比较碱性磷酸酶（ALP）活性，成骨标志物ALP、I型胶原（COL1）、成骨特异性转录因子（RUNX2）mRNA水平变化。采用SPSS13.0软件包对数据进行统计学分析。**结果：**相比阳极氧化组，亲水性更优喷砂碱热组PDLCs中p53表达降低，CXCL12表达升高。Si-p53转染PDLCs后，p53表达降低，CXCL12表达升高。Si-CXCL12转染PDLCs，CXCL12水平降低，p53水平无明显变化，但ALP、COL1与RUNX2的mRNA水平均显著升高。**结论：**亲水性钛表面微纳米形貌可下调p53，促进CXCL12表达升高，进而促进PDLCs成骨分化。

【关键词】亲水性；人牙周膜成纤维细胞；p53；CXCL12；成骨分化；微纳米形貌

中图分类号：R782　　**文献标志码：**A　　**文章编号：**1007-3957(2019)04-154-4

Effect of hydrophilicity of titanium with micro/nanotopographical surface on osteogenic differentiation of human periodontal ligament cells via p53/CXCL12

LIN Yujiao, ZHUANG Xiumei, XIE Yiwen

Department of Stomatology, Shantou Central Hospital, Shantou 515031, Guangdong Province, China

Abstract

Objective: To investigate the effect of p53/CXCL12 on the osteogenic differentiation of periodontal ligament cells(PDLCs) induced by hydrophilicity of titanium with micro/nanotopographical surface. **Methods**: Anodic oxidation and sandblast-alkali heat methods were used to establish scale structures, which were cultured with PDLCs. Expressions of p53 and CXCL12 were examined by western blot at 7 day. After transfection of p53 or CXCL12 with siRNA, p53 and CXCL12 level were furthered detected, changes of alkaline phosphatase(ALP) activity and mRNA expressions of such osteogenic markers as ALP, collagen-I(COL1) and runt related transcription factor 2(RUNX2) were examined to detect osteogenic differentiation of PDLCs. Date was statistically analyzed with SPSS13.0 software package. **Results**: Compared with anodic oxidation surfaces, p53 expression of PDLCs on sandblast-alkali heat surface discs with well hydrophilicity was significantly decreased, while CXCL12 level increased. Transfected with Si-p53, p53 level was decreased and CXCL12 level increased. After transfection of Si-CXCL12, CXCL12 level was decreased, but no significant change of p53 level. However, ALP activity and ALP, COL1 and RUNX2

作者单位：515031 广东汕头 汕头市中心医院口腔科（林玉娇，谢奕文）；广东 广州 中山大学附属孙逸仙纪念医院口腔科（庄秀妹）。

通讯作者：庄秀妹

基金项目：国家自然科学基金青年基金项目（81600899）

mRNA levels were significantly decreased. **Conclusion**: Hydrophilicity of titanium with micro/nanotopographical surface promotes osteogenic differentiation of PDLCs via p53/CXCL12.

Key words: hydrophilicity, periodontal ligament cells, p53, CXCL12, osteogenic differentiation, micro-nanotopographical surface

作为牙周组织中含量最为丰富的细胞，牙周膜成纤维细胞(periodontal ligament cells，PDLCs)是具有一定的多向分化潜力。我们前期发现，PDLCs具备成骨分化潜能[1]。此外，新鲜拔牙窝内表面牙周膜中PDLCs参与骨性愈合，PDLCs在即刻种植早期骨结合中也扮演重要角色。钛表面亲水性是种植体早期骨结合的重要影响因素，甚至比粗糙度更为重要。我们前期研究采用阳极氧化与喷砂碱热制备表面粗糙度类似的微纳米钛表面形貌，发现亲水性更优的喷砂碱热组显著促进骨髓间充质干细胞(bone marrow mesenchymal stem cells，BMSCs)、PDLCs增殖与成骨分化，提示亲水性可促进种植体早期骨结[2-3]。

p53是成骨过程中负调节关键因子。我们前期证实，p53在BMSCs、PDLCs成骨分化中起负向调控作用[4-5]。CXCL12 /CXCR4轴也已被证实参与干细胞成骨分化[4-5]。我们也发现，CXCL12受p53、miR-23a调控进而促进BMSCs成骨分化[7]。目前，亲水性钛表面微纳米形貌是否通过p53、CXCL12调控PDLCs的成骨分化尚不明确。因此，本研究检测亲水性钛表面微纳米形貌促进PDLCs成骨分化时p53与CXCL12表达变化，通过小干扰RNA敲低技术探讨二者之间的相互关系，分析CXCL12在PDLCs成骨分化中的作用。

1 材料和方法

1.1 材料与细胞

阳极氧化组、亲水性更优的喷砂碱热组钛表面按我们课题组已发表文献方法制备成直径为10mm、厚度1mm圆形样品[2,8]。PDLCs原代培养自正畸拔除前磨牙的根中1/3牙周膜组织，前5代PDLCs用于本实验。

1.2 Western免疫印迹

收集PDLCs裂解蛋白抽提定量，取等量总蛋白100 ℃条件下加热7分钟变性，8% SDS-PAGE电泳分离，之后蛋白转膜至PVDF膜，脱脂奶粉室温封闭2小时后加入一抗在4 ℃冰箱孵育过夜，最后加入HRP标记二抗在室温下孵育2小时，ECL化学发光显影扫描。

1.3 实时定量PCR

PDLCs细胞采用Trizol法裂解提取总RNA，检测RNA含量。取1μg RNA合成cDNA，操作过程按Takara公司Quant SYBR Green PCR kit试剂说明进行，计算各组基因相对表达量，对照组设定为1。引物序列为：p53正义5'-CAGCACATGACGGAGGTTGT-3'，反义5'-TCATCCAAATACTCCACACGC-3'；CXCL12正义5'-TCGCTTTGAGTGACTGGGTTTT-3'，反义5'-ATTTTTTCGCTTCTGATTTCGG-3'；GAPDH正义5'-ACCCAGAAGACTGTGGATGG-3'，反义5'-CTGGACTGGACGGCAGATCT-3'；ALP正义5'-TCAAACCGAGATACAAGCAC-3'，反义5'-CCACCAGCAAGAAGAAGC-3'；COL1正义5'-TCCAACGAGATCGAGATCC-3'，反义5'-AAGCCGAATTCCTGGTCT-3'；RUNX2正义5'-GCCTTCAAGGTGGTAGCCC-3'，反义5'-CGTTACCCGCCATGACAGTA-3'。

1.4 细胞转染

在24孔板中采用Lipofectamine RNAiMAX Transfection Reagent将各组小干扰RNA（CXCL12-siRNA、p53、NC-siRNA）转染至PDLCs，siRNA终浓度为50 nM，培养48小时后接种钛片进行后续研究。其中靶序列为：p53-Si1 5'-CCACUMGAMGGAGAGUAUU-3'，p53-Si2 5'-TGCGTGTGGAGTATTTGGAT-3'，CXCL12-Si15'-CGAAAGCCATGTTGCCAGA-3'，CXCL12-Si2 5'-CGGCTGAAGAACAACAACA-3'，NC-siRNA 5'-AATTCTCCGAACGTGTCACGT-3'。

1.5 ALP活性检测

PDLCs用PBS清洗后加入细胞裂解液200 μL，4℃条件下过夜制备细胞悬液，取30μl细胞悬液加入96孔板，50μl缓冲液加入后在37℃水浴15分钟，最后加入150μl显色剂，酶标仪波长520nm下测定ALP吸光度值。

1.6 统计学处理

实验数据以$\bar{x}\pm s$表示，至少重复3次。采用SPSS 13.0软件包进行结果分析。两组实验数据进行校正t检验，视$P<0.05$为差异具有统计学意义。

2 结 果

2.1 亲水性钛表面微纳米形貌抑制PDLCs的p53表达、促进CXCL12表达

Western免疫印迹证实，亲水性更优的喷砂碱热组PDLCs在7天后p53水平相比阳极氧化组明显降低，CXCL12表达显著升高。此外，实时定量PCR在mRNA水平也发现喷砂碱热组PDLCs的p53水平下降62.33%（t=6.579，P=0.0028），而CXCL12表达上升2.97倍（t=10.24，P=0.0005）（图1）

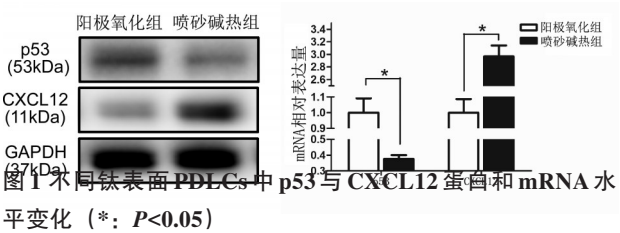

图1 不同钛表面PDLCs中p53与CXCL12蛋白和mRNA水平变化（*：P<0.05）

2.2 敲低p53促进PDLCs中CXCL12表达

PDLCs转染p53-siRNA后，western免疫印迹证实p53蛋白水平显著下降，CXCL12蛋白水平明显上升；此外，实时定量PCR证实p53-Si1、Si2转染组相比NC-Si阴性组PDLCs的p53 mRNA水平分别下降62.59%（t=7.693，P=0.0015）与65.72%（t=8.474，P=0.0011），而CXCL12 mRNA水平分别上升2.08倍（t=8.421，P=0.0011）与2.02倍（t=8.759，P=0.0009）（图2）。

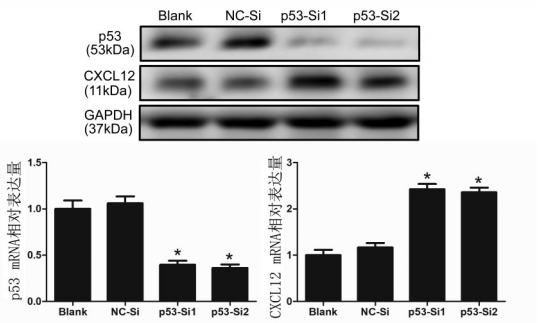

图2 转染p53-siRNA后PDLCs中p53与CXCL12水平变化（*：P<0.05）

2.3 敲低CXCL12不影响PDLCs中p53表达

PDLCs转染CXCL12-siRNA后，Western免疫印迹证实CXCL12-Si1、Si2转染组CXCL12蛋白水平较NC-Si阴性组分别下降62.59%（t=8.054，P=0.0012）与64.92%（t=8.662，P=0.001），差异具有统计学意义；然而，p53表达水平无明显变化（t-Si1=1.813，P=0.144；t-Si2=1.823，P=0.1423），差异无统计学意义（图3）。

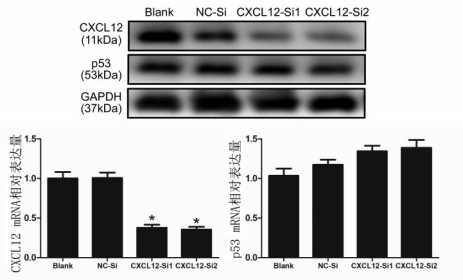

图3 转染CXCL12-siRNA后PDLCs中CXCL12与p53水平变化（*：P<0.05）

2.4 敲低CXCL12表达抑制PDLCs成骨分化

PDLCs转染CXCL12-siRNA后，CXCL12-Si1、Si2组PDLCs的ALP活性较NC-Si组分别下降42.17%（t=4.475，P=0.011）与38.33%（t=4.269，P=0.013），差异具有统计学意义。比较成骨标志物mRNA表达变化，CXCL12-Si1、Si2组PDLCs的ALP mRNA水平分别较NC-Si组下降45.00%（t=4.508，P=0.0108）与43.00%（t=4.374，P=0.0119），COL1 mRNA水平分别下降34.67%（t=4.341，P=0.0122）与34.00%（t=5.087，P=0.007），RUNX2 mRNA水平分别下降53.33%（t=6.195，P=0.0035）与52.33%（t=5.973，P=0.0039），具有统计学差异（图4）。

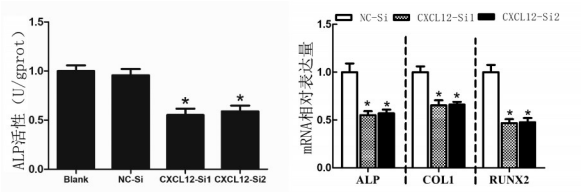

图4 转染CXCL12-siRNA对PDLCs细胞成骨分化的影响（左：ALP活性检测；右：成骨标志物mRNA水平检测；*：P<0.05）

3 讨 论

钛表面亲水性影响种植体早期骨结合。亲水性钛表面促进细胞成骨分化、抑制炎性分化，具有更强的促成骨能力[9]。增强钛表面亲水性可显著促进新西兰兔早期成骨水平[10]。PDLCs作为牙周组织含量最为丰富的细胞种类，具有多向分化潜能。我们已发现，低氧抑制PDLCs的增殖与成骨分化、促进凋亡，导致牙周炎发生与发展[1,11]。新鲜拔牙窝内壁含大量牙周膜与PDLCs，可参与拔牙创的骨

性愈合，有效诱导PDLCs成骨分化可提高即刻种植早期骨结合[1,11]。我们前期研究证实，阳极氧化与喷砂碱热法可制备粗糙度相似的钛表面形貌，但亲水性更优的喷砂碱热组显著促进BMSCs、PDLCs成骨分化，提示亲水性在成骨分化中的重要促进作用[2-3]。

p53作为负向调节成骨分化因子，参与抑制成骨细胞新生、促进破骨细胞新生，从而调节骨改建过程[13]。p53缺失被证实可促进BMSCs骨向分化[14]。我们之前研究表明，钛表面微纳米形貌促进BMSCs成骨分化中p53水平下降；此外，低氧抑制PDLCs成骨分化时p53水平升高，亲水性钛表面促进PDLCs成骨分化时p53水平下降，敲低p53表达促进BMSCs、PDLCs成骨分化[4-5,7]。p53是如何调控PDLCs成骨分化？

CXCL12作为趋化因子，已被证实参与干细胞的成骨分化[6,15]。CXCL12靶向结合CXCR4进而影响干细胞的成骨分化。另外，p53、miR-23a作为上游分子调控下游的CXCL12表达并影响BMSCs成骨分化[7,16]。在本研究中，亲水性的喷砂碱热钛表面促进PDLCs成骨分化中，p53表达下降、CXCL12表达升高，提示CXCL12与p53在PDLCs成骨分化中负相关；通过小干扰RNA敲低p53后CXCL12水平随之升高，提示CXCL12可能受p53调控；然而，敲低CXCL12表达后p53水平无明显变化，说明CXCL12可能是p53下游基因。最后，敲低CXCL12表达，PDLCs的ALP活性、成骨标志物ALP、COL1、RUNX2水平均下降，说明CXCL12是亲水性钛表面促进PDLCs成骨分化的关键，并受p53调控。

综上所述，本研究证实亲水性钛表面微纳米形貌通过上调CXCL12促进PDLCs成骨分化，CXCL12受p53调控。靶向敲低p53表达、上调CXCL12表达可能是促进PDLCs成骨分化的关键，也是增强种植体早期稳定性的研究重点。

参考文献

1 庞静雯，吴亚霖，徐婷，等. 低氧激活HIF-1α抑制人牙周膜成纤维细胞的成骨分化[J]. 口腔疾病防治, 2017,(08): 488-493

2 周敏，武东辉，吴亚霖，等. 亲水性钛表面微纳米形貌对大鼠骨髓间充质干细胞增殖与成骨分化的影响[J]. 中华临床医师杂志(电子版), 2018,(02): 98-102

3 林志立，梁建平，庄秀妹. 亲水性钛表面微纳米形貌对人牙周膜成纤维细胞增殖与成骨分化的影响[J]. 中国口腔种植学杂志, 2018, 23(03): 101-104

4 周敏，吴亚霖，武东辉，等. 钛表面微纳米形貌通过p53诱导大鼠骨髓间充质干细胞成骨分化的研究[J]. 中国口腔种植学杂志, 2017(03): 101-104

5 张叶，庄秀妹，张越，等. p53在低氧抑制人牙周膜成纤维细胞成骨分化中的作用[J]. 中华临床医师杂志(电子版), 2018, 12(09): 518-524

6 Li Z, Wang W, Xu H, et al. Effects of altered CXCL12/CXCR4 axis on BMP2/Smad/Runx2/Osterix axis and osteogenic gene expressions during osteogenic differentiation of MSCs [J]. Am J Transl Res, 2017, 9(4): 1680-1693

7 Zhuang X M, Zhou B, Yuan K F. Role of p53 mediated miR-23a / CXCL12 pathway in osteogenic differentiation of bone mesenchymal stem cells on nanostructured titanium surfaces[J]. Biomed Pharmacother, 2019, 112 : 108649

8 Zhuang X M, Zhou B, Ouyang J L, et al. Enhanced MC3T3-E1 preosteoblast response and bone formation on the addition of nano-needle and nano-porous features to microtopographical titanium surfaces[J]. Biomed Mater, 2014, 9(4):45001

9 Lotz E M, Olivares-Navarrete R, Hyzy S L, et al. Comparable responses of osteoblast lineage cells to microstructured hydrophilic titanium-zirconium and microstructured hydrophilic titanium[J]. Clin Oral Implants Res, 2016.

10 Hong Y S, Kim M J, Han J S, et al. Effects of hydrophilicity and fluoride surface modifications to titanium dental implants on early osseointegration: an in vivo study[J]. Implant Dent, 2014, 23(5): 529-533

11 王勤，庄秀妹，何杰玉，等. p53在低氧调控人牙周膜成纤维细胞增殖与凋亡中的作用[J]. 中华老年口腔医学杂志, 2019, 17(02): 70-74

12 Winning L, Robinson L, Boyd A R, et al. Osteoblastic differentiation of per15iodontal ligament stem cells on non-stoichiometric calcium phosphate and titanium surfaces[J]. J Biomed Mater Res A, 2017, 105(6): 1692-1702

13 Wang X, Kua H Y, Hu Y, et al. p53 functions as a negative regulator of osteoblastogenesis, osteoblast-dependent osteoclastogenesis, and bone remodeling[J]. J Cell Biol, 2006, 172(1): 115-125

14 He Y, de Castro L F, Shin M H, et al. p53 loss increases the osteogenic differentiation of bone marrow stromal

(下转第190页)

中国口腔种植学杂志2019年第24卷第4期

临床研究

牙支持式固定过渡义齿在上前牙即刻种植创口关闭中的应用

杨 蕊 许志杰

【摘 要】**目的：**探讨牙支持式固定过渡义齿用于上前牙即刻种植创口关闭的临床效果。**方法：**纳入29个上前牙即刻种植位点为研究对象，使用可吸收生物膜或明胶海绵初步覆盖手术创口，制作牙支持式固定过渡义齿完全关闭创口，评价种植成功率及治疗前后红色美学的变化。**结果：**所有种植体均发生骨结合，成功率为100%，种植术后较术前红色美学指数无明显变化（P>0.05）。**结论：**使用牙支持式固定过渡义齿关闭即刻种植手术创口可获得良好的临床效果。

【关键词】过渡义齿；即刻种植；创口关闭

中图分类号：R782.1 **文献标志码：**A **文章编号：**1007-3957(2019)04-158-4

Application of fixed temporary denture with dental support in primary closing immediate implant wound of upper anterior teeth

YANG Rui, XU Zhijie

Dental Implantation Department, Zhongshan People's Hospital, Zhongshan 528400, Guangdong Province, China

Abstract

Objective: To investigate the clinical effect of primary closure of upper anterior teeth implantation with fixed temporary denture supported by teeth. **Methods:** 29 immediate implant sites of upper anterior teeth were included in the study. Absorbable biofilm or gelatin sponge were used to preliminarily cover the surgical wounds, and fixed temporary denturewith dental support was made to completely close the wounds. The success rate of implantation and the changes of red aesthetics before and after treatment were evaluated. **Results:** Osseointegration occurred in all implants. The success rate is 100%. There was no significant change in red aesthetic index after implanting compared with that before implanting(P> 0.05). **Conclusion:** Closing immediate implant wounds with fixd temporary denture supported by teeth can achieve good clinical results.

Key words: temporary denture, immediate implantation, primary closure

即刻种植较延期种植可缩短治疗周期，减少手术次数，并且也能获得比较高的成功率及美学效果。在种植体初期稳定性不足、口腔内易感因素多、美学风险大等情况下，应选择潜入式愈合。目前潜入式的创口关闭方式多样，但均存在不足。笔者在临床上使用牙支持式固定过渡义齿用于上前牙即刻种植的创口关闭，取得了满意的效果。

1 材料和方法

1.1 临床资料

纳入就诊于中山市人民医院口腔种植科26例患者共29个需要潜入式愈合的即刻种植位点。纳入标准：无法保留

作者单位：528400 中山 中山市人民医院口腔种植科。

中山市社会发展攻关计划资助项目，项目编号：2016B1067

的外伤牙，根管治疗无效的牙体牙髓病牙，缺损严重需拔除的患牙，牙槽窝骨壁完整。排除标准：患牙处于急性炎症期；唇侧骨板缺损严重；牙槽窝周围骨量不利于获得种植体初期稳定性；严重全身系统性疾病者。

手术器械和材料：Ankylos（德国）种植体17枚，Zimmer（美国）种植体8枚，Dentium（韩国）种植体4枚。羟基磷灰石颗粒状骨移植物（天博骨粉，北京意华健科贸有限责任公司），海奥生物膜（烟台正海生物技术有限公司），可吸收性明胶海绵（江西祥恩医疗科技发展有限公司），Super-bond C&B 粘结剂（日本Sun Medical 公司）。

1.2　治疗过程

微创拔除患牙，偏腭侧植入种植体，于唇侧跳跃间隙内植入天博骨粉。根据创面的初步覆盖方式分为两组。可吸收生物膜组（使用海奥生物膜C型覆盖创面），共21例，男16例，女15例，年龄24~75岁，平均38.0±12.4岁；明胶海绵组（使用明胶海绵覆盖创面），男5例，女5例，年龄19~72岁，平均39.2±17.5岁。两组患者性别、年龄的差异不具有统计学意义（P>0.05），具有可比性。

制作牙支持式固定过渡义齿，包括三种类型：若邻牙需要冠修复，则制作邻牙支持的临时固定桥；若拔除的患牙牙冠基本完整，则截根后使用Super-bondC&B粘结剂粘接于邻牙；否则，使用树脂牙粘接于邻牙上。过渡义齿组织面为卵圆形，保留2-3mm根部，模拟天然牙的颈部穿龈形态，以维持原有的牙龈轮廓不变。4-6月后种植体骨结合后制作种植体支持的过渡义齿进行牙龈塑形，2-3月后完成最终修复，随访1年（图1）。

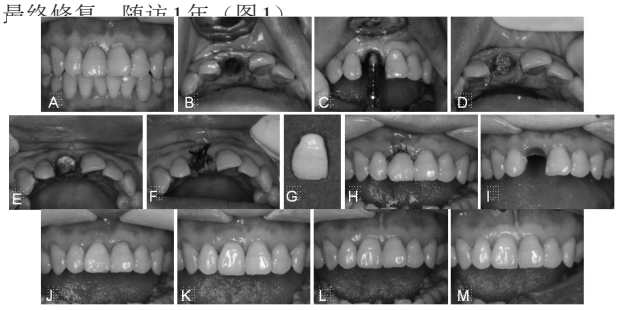

A：拔牙前，11根折；B：微创拔牙；C：植入种植体；D：跳跃间隙内植骨；E：创面初步覆盖（此病例使用海奥生物膜覆盖）；F：间断缝合；G：保留患牙根部2-3mm；H：过渡义齿粘接于邻牙，拆线；I：种植体骨结合后拆除过渡义齿；J：制作种植体支持的过渡义齿进行牙龈塑形；K：戴入最终修复体；L：术后3个月随访；M：术后1年随访。

图1　　典型病例

1.3　观察指标

种植成功标准[1]：（1）放射线检查种植体周围牙槽嵴顶骨吸收小于2.0mm；（2）种植体无动度；（3）种植修复体功能正常；（4）患者感觉无异常；（5）无生物学及美学并发症。红色美学指数[2]包括近远中龈乳头、唇侧龈缘高度及形态、牙槽嵴缺损、牙龈颜色和质地等7个参数，每个参数有“2、1、0”三个等级，龈乳头按照完整、不完整、缺失进行评价，龈缘高度相对于参照牙基本齐平为2分，高于参照牙1-2mm为1分，大于2mm为0分，总分最高14分，最低0分，记录拔牙前、种植体植入术后、骨结合后、戴牙后、戴牙后3月、戴牙后1年的红色美学指数。

1.5　统计分析

采用SPSS19.0统计软件将结果进行统计分析。对种植治疗各阶段红色美学指数的变化采用配对样本的T检验，对红色美学指数在两组之间变化量的差异采用独立样本的T检验。

2　结　果

2.1　种植成功率

所有种植体均达到种植成功标准，成功率100%。

2.2　红色美学指数

生物膜组和明胶海绵组存在相似的红色美学指数变化趋势：术后较术前轻微降低，但差异无统计学意义（P>0.05）；种植体骨结合后较术后明显增加（P<0.05）；戴牙后有所下降（P<0.05）；戴牙后3月较戴牙时明显增加（P<0.05）；戴牙后1年较戴牙后3月稍降低，但差异无统计学意义（P>0.05）（表1、表2、图表1）。

生物膜组和明胶海绵组两组之间术后较术前红色美学变化量的差异无统计学意义（P>0.05），两组间在戴牙后3月及1年较术前红色美学的增加量差异无统计学意义（P>0.05）（表3）。

表1 生物膜组和明胶海绵组治疗各阶段红色美学指数均值

	术前	术后	二期	戴牙	3个月随访	1年随访
生物膜组	11.38	11.04	12.52	10.81	13.24	13.19
明胶海绵组	11.40	10.60	11.50	10.60	12.70	12.60

表2 生物膜组和明胶海绵组治疗各阶段红色美学指数前后比较

	均值（mm）		P值	
	生物膜组	明胶海绵组	生物膜组	明胶海绵组
术后较术前	-0.33	-0.80	.217（>0.05）	.104（>0.05）
二期较术后	1.48	0.90	.000（<0.05）	.010（<0.05）
戴牙较二期	-1.71	-0.90	.000（<0.05）	.004（<0.05）
戴牙后3月较戴牙时	2.43	2.10	.000（<0.05）	.000（<0.05）

中国口腔种植学杂志2019年第24卷第4期

戴牙1年较戴牙后3月 0.05 0.10 .576（>0.05） .242（>0.05）

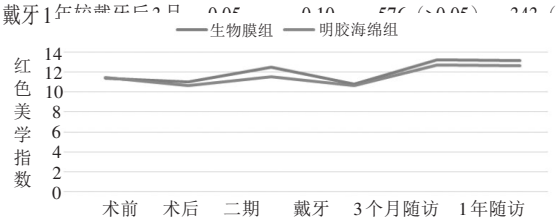

图表1　生物膜组和明胶海绵组不同治疗阶段红色美学指数变化情况

表3　生物膜组和明胶海绵组两组之间在术后、戴牙后3月以及1年较术前红色美学指数变化量的比较

	变化量均值（mm）		*P*值
	生物膜组	明胶海绵组	
术后较术前	−0.33	−0.80	.344（>0.05）
3月随访较术前	1.86	1.30	.272（>0.05）
1年随访较术前	1.81	1.20	.266（>0.05）

3　讨　论

软组织的严密封闭对即刻种植的成功具有重要意义。目前即刻种植创口的关闭方式均存在不足之处：①唇侧冠向推进瓣：要求充分减张，否则易发生软组织裂开[3]，缺点是导致膜龈联合冠向移位，减少了附着龈的宽度；②血管化的腭侧带蒂黏骨膜瓣：血供好易于存活，但制取难度大，腭黏膜厚度不足时有坏死可能[4]；③游离软组织移植：通常取自腭部全厚瓣[5]，由于非血管化，瓣的可预期性底，易于坏死，而且开辟了第二术区，手术创伤增加；④脱细胞异体真皮基质补片、生物胶原膜等材料：吸收快，骨粉暴露的风险大，而且增加了治疗费用；⑤软组织原位扩增技术：将拟拔除牙齿在种植手术前3~4周将牙根磨到嵴顶下，牙龈会自然覆盖根面，从而获得无张力缝合并增加局部角化龈的量[6]，但是此技术增加了就诊次数，延迟了治疗的时间。

种植术后的固定式过渡义齿包括固定桥和粘接桥。固定桥式过渡义齿仅适用于种植位点邻牙需要做全冠修复。粘接桥式过渡义齿是通过粘接剂将过渡义齿粘固于基牙上，包括已拔除的天然牙[7]、预成的树脂人工牙、椅旁制作的树脂牙、带有金属翼板的人工牙[8]以及CAD/CAM树脂牙[9]。本研究使用固定式过渡义齿过于上前牙即刻种植后的创口关闭，其优势表现在：①术后创口不易暴露和裂开，有利于软组织的愈合和成形；②无需开辟第二术区，创伤小；③所需的材料成本低，技术难度不高；④美观、舒适，无异物感。

海奥口腔修复膜属于可吸收胶原膜，其主要成分为猪胶原，近年来被广泛运用于牙种植中的引导性骨再生，由于保留了胶原蛋白的三维空间结构及完整的细胞外基质[10]，可为周围细胞的迁移和增殖提供支架，有利于细胞在其中生长、增殖分化，从而快速促进骨形成[11]，同时能稳定血凝块，有效地隔离细菌[12]。然而，海奥生物膜对植骨区域的成骨效果是否有显著影响尚无定论。温永梅等[13]在一项研究中发现，在海奥生物膜引导作用下的多孔HA陶瓷支架材料近龈边缘区骨形成状态与直接植入的多孔HA陶瓷支架未见明显差异，认为生物膜的膜引导作用在多孔HA陶瓷支架修复颌骨缺损中无明显的影响。明胶海绵属于蛋白质胶原类海绵，具有吸水性和可吸收性，在临床上主要用于止血。近年来，有学者将明胶海绵用于种植手术创面的保护。李绍辉等[14]在使用引导骨再生技术进行种植位点保存时，使用明胶海绵封闭手术创口，取得了较好的效果，认为明胶海绵易于止血和诱导黏膜的爬行，又隔离了生物膜的污染，不易造成骨粉的泄露。彭国光等[15]在即刻种植同时引导骨组织再生术后使用明胶海绵封闭创口，术后伤口愈合良好，修复后的红色美学满意，认为明胶海绵能够早期与血液形成创口的保护层，并保持外形和体积稳定，使种植体骨结合及引导性骨再生能在一个较好的封闭环境中进行。本研究采用明胶海绵直接封闭种植体及骨粉，然后使用过渡义齿覆盖明胶海绵及支撑牙龈形态，其伤口愈合情况、种植体骨结合情况及修复体红色美学效果与使用生物膜引导骨组织再生组无明显差异，而且其价廉实用，可替代生物膜用于即刻种植创口的初期关闭，但是由于其降解较快，必须使用过渡义齿严密覆盖明胶海绵，以防止骨粉的过早暴露。

本研究发现生物膜组和明胶海绵组存在类似的红色美学指数的变化趋势：因手术创伤导致术后牙龈稍有红肿，红色美学指数有所降低，但因过渡义齿的牙龈塑形作用，红色美学指数变化不

大；随着牙龈的恢复，红色美学指数在种植体骨结合后明显增加；戴牙时因清理多余粘接剂等操作的影响，红色美学指数有所降低；随着牙龈的恢复，红色美学指数在术后3个月随访时明显改善；随着种植体唇侧骨的吸收改建，种植修复体龈缘线高度有少量的根向移位，但红色美学指数降低量无统计学意义。拔牙窝唇侧束状骨的吸收是不可逆的生理过程[16]，即刻种植也无法阻止牙槽窝骨壁的吸收改建[17]。而种植体周软组织美学除了受其下方的骨组织的形态影响外，还受到种植体三维位置、牙龈生物型、修复体邻接触点、牙槽嵴顶距离、牙间距、外科操作、牙周疾病等的影响[18]。在本研究中，由于过渡义齿具有与天然牙相似的颈部形态，因此可以对即刻种植术区的创口进行良好的关闭和保护，并对拔牙位点的牙龈轮廓进行良好的维持和成形，从而在种植修复各个阶段获得良好的软组织美学效果。

综上所述，牙支持式固定过渡义齿可用于上前牙即刻种植的创口关闭，在临床上值得推广。

参考文献

1 宿玉成. 口腔种植学（第2版）. 北京: 人民卫生出版社, 2014 : 19

2 Furhauser R，Florescu D，Benesch T，et a1. Evaluation of soft tissue around single -tooth implant crows：the pink esthetic score [J]. Clin Oral Impl Res, 2005, 16 (6) : 639-644

3 Small P N, Tarnow D P. Gingival recession around implants: a 1 -year longitudinal prospective study[J]. Int J Oral Maxillofac Implants, 2000, 15 (4) : 527-532

4 Man Y, Wang Y, Qu Y, et al. A palatal roll envelope technique for peri-implant mucosa reconstruction: a prospective case series study [J]. International Journal of Oral & Maxillofacial Surgery, 2013, 42 (5) : 660-665

5 Zuhr O, Baumer D, Hürzeler M. The addition of soft tissue replacement grafts in plastic periodontal and implant surgery: critical elements in design and execution [J]. Journal of Clinical Periodontology, 2014, 41 (Supplement) : S123-S142

6 Langer B. Spontaneous in situ gingival augmentation [J]. International Journal of Periodontics & Restorative Dentistry, 1994, 14 (6) : 524-535

7 Misch CM. The extracted tooth pontic -provisional replacement during bone graft and implant healing[J]. Pract Periodontics Aesthet Dent, 1998, 10 (6) : 7118; quiz 720

8 Priest G. Esthetic potential of single-implant provisional restorations: selection criteria of available alternatives[J]. J Esthet Restor Dent, 2006, 18(6) : 326-338; discussion 339

9 Kamonwanon P, Hirose N, Yamaguchi S, et al. SiO2 - nanocomposite film coating of CAD / CAM composite resin blocks improves surface hardness and reduces susceptibility to bacterial adhesion[J]. Dent Mater J, 2017, 36(1) : 88-94

10 imitriou R, Mataliotakis G I, Calori G M, et al. Therole of barrier membranes for guided bone regenerationand restoration of large bone defects: currentexperimental and clinical evidence[J] . BMC medicine, 2012, 10 (1) : 81

11 孙海涛, 孙玉华. 牙种植中使用不同口腔修复膜材料引导骨再生的有效性对照评价[J]. 中国口腔种植学杂志，2016，21（1）：34-36

12 刘茂富. 海奥口腔修复膜引导骨再生对牙种植患者的疗效及安全性分析[J]. 中国口腔种植学杂志，2017，22（1）：19-21

13 温永梅，牟雁东，伍佳等. 新型多孔羟基磷灰石陶瓷支架在骨内成骨的初步评价[J]. 中国口腔种植学杂志，2017，22（1）：9-12，28

14 李绍辉，郑海雁，张广德，等. 应用明胶海绵及GBR进行种植位点保存临床观察[J]. 济宁医学院学报，2014，37（1）：39-40

15 彭国光，冯远华，黄杏香，等. 明胶海绵在上前牙即刻种植创口关闭中的应用[J]. 中国口腔种植学杂志，2015，20（1）：15-17

16 Botticelli D, Berglundh T, Lindhe J. Hard-tissue alterations following immediate implant placement in extraction sites [J]. J Clin Periodontol, 2004, 31 (10) : 820-828

17 刘宇明, 邬琪, 黄锦洪. 前牙即刻与延期种植在美学、唇侧骨量及牙周组织健康的临床评价[J]. 中国口腔种植学杂志，2016，21（3）：116-119

18 Nisapakultorn K, Suphanantachat S, Silkosessak O,et al. Factors affecting soft tissue level around anterior maxillary single tooth implants [J]. Clinical Oral Implants Research, 2010, 21 (6) : 662-670

中国口腔种植学杂志2019年第24卷第4期

PRF应用于后牙即刻种植的牙槽骨改变的CBCT研究

胡常琦　　魏洪武

【摘　要】**目的：**探究PRP应用于后牙区即刻种植6个月后骨改变情况。**方法：**收集2017年12月至2018年12月接受后牙区即刻种植患者15例，共植入植体18枚，所有患者均采用自体骨充填种植体与牙槽窝骨壁间的间隙，PRF覆盖创面，术后当天及术后6个月拍摄CT，观察术后当天及术后6个月种植体周围骨高度及颊舌侧骨板厚度。**结果：**术后种植体近中、远中、颊侧、舌侧骨高度分别为（2.922±1.305）mm、（1.972±1.853）mm、（2.033±1.838）mm、（1.389±1.590）mm，颊舌侧骨板厚度分别为(3.328±1.359)mm、（3.806±1.962）mm；术后六个月植体近中、远中、颊侧、舌侧骨高度分别为（2.572±1.619）mm、（1.617±1.345）mm、（0.972±2.423）mm、（0.722±1.412）mm，颊舌侧骨板厚度分别为（2.417±1.605）mm、（2.772±1.638）mm；上述种植体颊舌侧、近远中骨高度无统计学意义（P>0.05），颊舌侧骨板厚度有统计学意义（P<0.05）。**结论：**后牙区即刻种植6个月后骨高度及宽度均有不同程度吸收，其中颊舌侧吸收较严重。

【关键词】即刻种植；富血小板纤维蛋白；骨吸收；后牙区骨改变
中图分类号：R782.1　　**文献标志码：**A　　**文章编号：**1007-3957(2019)04-162-4

CBCT study of alveolar bone changes in the posterior teeth

HU Changqi, WEI Hongwu
The Fourth Affiliated Hospital of Nanchang University, Nanchang 330000, Jiangxi Province, China

Abstract

Objective: To investigate the bone changes in the posterior region immediately after the use of platelet-rich fibrin(PRF) to fill the interstitial space. **Methods:** From December 2017 to December 2018, 15 patients were implanted immediately in the posterior region, and 18 implants were implanted. All patients were covered with PRF to cover the gap between the implant and the alveolar bone wall. CT was taken on the day after and 6 months after surgery, and the bone height around the implant and the thickness of the buccal and lingual bone plate were observed on the day after surgery and 6 months after surgery. **Results:** The heights of the proximal, distal, buccal and lingual bones of the postoperative implants were(2.922±1.305)mm, (1.972±1.853)mm, (2.033±1.838)mm, (1.389±1.590)mm, and cheeks. The thickness of the lingual bone plate was (3.328±1.359) mm and (3.806±1.962) mm respectively. The height of the proximal, middle, buccal and lingual bone of the implant was(2.572±1.619)mm, respectively. (1.617±1.345)mm, (0.972±2.423)mm, (0.722±1.412)mm, and the thickness of the buccal and lingual bone plates were (2.417±1.605)mm and (2.772±1.638)mm, respectively, The height of bone in the near and far was not statistically significant(P>0.05), and the thickness of the buccal and lingual bone plate was statistically significant(P<0.05). **Conclusion:** The immediate use of PRF in the posterior region is simple, the soft and hard tissue is well healed, and it has good short-term effects.

Key words: immediate, implantation platelet-rich, fibrin bone resorption, posterior teeth bone change

作者单位：330000 江西南昌 南昌大学第四附属医院。
通讯作者：魏洪武

即刻种植在临床中运用广泛。由于后牙特殊的解剖结构，后牙区即刻种植存在较大的间隙，常需联合骨移植材料进行引导性骨再生。但是引导性骨再生成本较高，术式复杂，且存在创口关闭困难，感染等风险。本研究采用即刻种植骨间隙内充填自体骨屑，创面覆盖PRF，在观察期内获得了良好的效果，现进一步分析，探讨该术式的应用体会。

1 材料和方法

1.1 病例材料

选择2017年12月至2018年12月于南昌大学第四附属医院口腔科接受后牙区即刻种植的患者15例，其中男性8名，女性7名，年龄24-74，平均年龄57.6。共植入18枚植体，其中上颌9枚，下颌9枚。病人纳入标准：①患者后牙区无法保留；②无急性炎症；③吸烟量≤10支/日；④无全身系统性疾病及其他手术禁忌症。

1.2 种植材料

Bicon种植系统（美国）；湘仪TDZ4-WS台式低速离心机；WH口腔种植机（奥地利）。

1.3 方法

1.3.1 术前准备：常规口腔临床检查，术前拍摄CBCT评估判断种植区情况，包括患牙的牙根、术区的骨量、植入位点、植体型号等，初步制定出合理的治疗方案；术前常规行血常规、凝血功能、传染病四项等检查；患者或家属术前签署手术知情同意书。

1.3.2 PRF制备：术前抽取患者静脉血于无抗凝试管中，每个种植位点抽取两管，每管8ml血液。抽取完成后即刻放入湘仪TDZ4-WS台式低速离心机内，转速3000r/分钟，工作15分钟，离心完成后静置15分钟。离心结束后可见试管内分为3层：最上层为血清层；中间为PRF凝胶层；底层为红细胞层。使用时取中间PRF层，将PRF直覆盖创面。

1.3.3 手术过程：术前30分钟给予布洛芬缓释胶囊和地塞米松口服；术前复方氯己定漱口水漱口，患者仰卧位，消毒铺巾，阿替卡因局部浸润麻醉，采用微创方式拔除无法保留的患牙，尽可能保留患牙周围的骨组织，对有慢性炎症的，用刮匙彻底去净炎性肉芽组织，去除牙龈袖口处带有炎性组织的肉芽组织，用生理盐水反复多次冲洗。根据拔牙窝的情况和参考术前的CBCT分析设计，先用先锋钻确定植入的方向和深度后依次用成形钻逐步扩大窝洞，收集备洞过程中的自体骨屑，植入种植体，种植体位于骨下至少2mm，自体骨回填种植体周围，另将PRF压制成膜覆盖创面。缝合伤口，所有植体均采用埋入式愈合方式。术后当天拍摄CBCT。

1.3.4 术后护理：术后连续3天至医院护理手术创面，口服抗生素及漱口水含漱7天，1周后拆线。

1.4 评价指标

1.4.1 临床观察指标：检查种植体有无出现松动或脱落，统计观察期内种植体的存留情况。

1.4.2 种植体周围骨变化量：术后（T1）及术后6个月（T2）拍摄CBCT，分别测量种植体近远颊舌牙槽嵴顶距种植体平台的高度，同时测量种植体平台颊舌侧中央骨板的厚度；种植体平台作一条平行线，种植体颊舌侧螺纹外作两条垂线，垂直于平行线且与植体螺纹表面接触，三条直线的交点分别为b、c，a点为平行线与颊侧骨板的交点，d点为平行线与腭侧骨板的交点，e，f分别为颊腭侧牙槽嵴顶最高点。ab、cd、be、cf分别为颊侧骨板厚度、腭侧骨板厚度、颊侧骨高度及腭侧骨高度。(见图1)

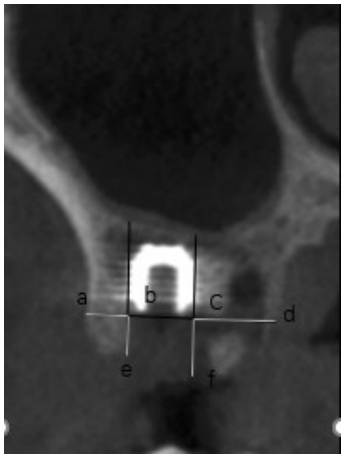

图1 测量示意图

1.5 统计学

采用SPSS 20.0统计软件进行统计学处理，本文变量参数属于手术前后配对样本均数的比较，采用配对t检验。取单侧检验，检验水准设为$\alpha=0.05$，$P<0.5$为差异有统计学意义。

2 结 果

2.1 术后及术后半年种植体周围骨高度及厚度

T1种植体近中、远中、颊侧、舌侧骨高度分别为（2.922±1.305）mm、（1.972±1.853）mm、（2.033±1.838）mm、（1.389±1.590）mm，颊舌侧骨板厚度分别为(3.328±1.359)mm、（3.806±1.962）mm；T2植体近中、远中、颊侧、舌侧骨高度分别为（2.572±1.618）mm、（1.617±1.345）mm、（0.972±2.423）mm、

中国口腔种植学杂志2019年第24卷第4期

（0.722±1.412）mm，颊舌侧骨板厚度分别为（2.417±1.605）mm、（2.772±1.638）mm；上述 T1、T2时期骨高度无统计学意义（P>0.05），骨板厚度有统计学意义（P<0.05）。(见表1-2，图2-3)

表1 T1和T2时期种植体周围牙槽骨高度及颊舌侧骨板厚度（mm）

牙槽嵴	T1	T2	统计学数值
近中	2.922±1.305	2.572±1.618	t=1.585，P>0.05
远中	1.972±1.853	1.617±1.345	t=1.372，P>0.05
颊侧	2.033±1.838	0.972±2.423	t=1.676，P>0.05
舌侧	1.389±1.590	0.722±1.412	t=1.594，P>0.05
颊侧骨板厚度	3.328±1.359	2.417±1.605	t=3.772，P<0.05
舌侧骨板厚度	3.806±1.962	2.772±1.638	t=2.627，P<0.05

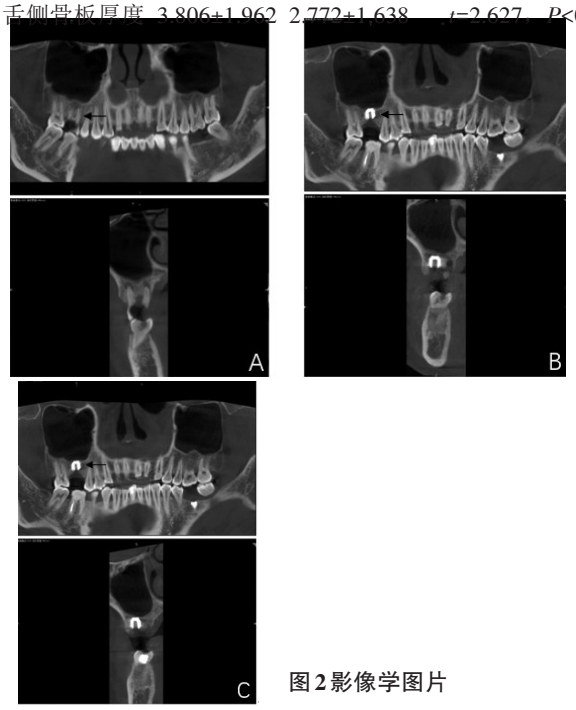

图2 影像学图片

3 讨 论

3.1 植体骨吸收水平

有学者报道即刻种植后周围边缘骨吸收主要发生在手术后6个月内，而6-12个月及以后每年骨吸收较少[1]。本研究主要观察术后当天及术后六个月种植体周围骨高度及宽度，结果术后6个月颊舌侧骨板厚度明显低于术后当天，差异有统计学意义（P<0.05）；术后6个月颊舌、近远中高度较术后当天均有不同程度的减少，差异无统计学意义（P>0.05）。Cassetta[2]等对莫氏锥度连接和平台转移结合的种植体周围骨吸收的一项研究认为在修复后的第1年其平均近远中骨吸收量为0.26-0.56mm较为理想，本研究术后半年近远中平均骨吸收量为0.350mm与0.355mm，尚在较为理想的范围之内，远期效果仍待进一步追踪。Vignoletti[3]等学者拔除Beagle犬后牙，即刻植入种植体，6个月后发现所有实验位点的牙槽嵴高度差约为0.61~1.18 mm，本研究颊舌侧骨高度平均吸收值为1.061mm与0.667mm，与上述研究结果相似。

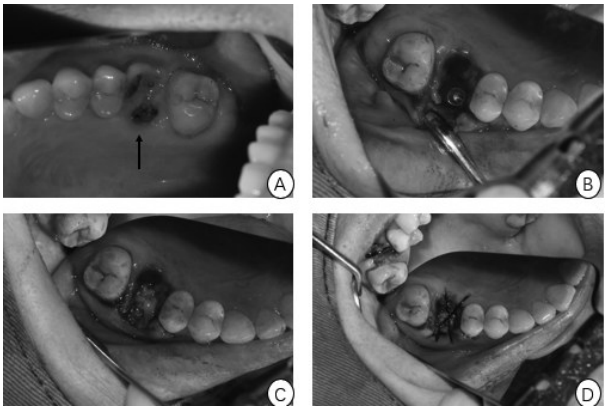

图3 种植示意图

3.2 后牙区即刻种植

后牙区即刻种植采用的种植体大小及形状与拔牙窝常不吻合，在种植体周围往往存在间隙，不能与周围骨及组织紧密接触，出现种植体初期稳定性差，而影响种植成功率[4]。为了尽量获得较高的种植体初期稳定性，可以采取深部植入的方式以获得植体根部的固位，所有植体均置于骨下≥2mm，尽量选用大直径的植体，来填满拔牙窝以减少骨缺损间隙，选择在种植体颈周植入备洞过程中保留的自体骨屑[5]。本研究基于Bicon1.5°莫氏锥度连接方式，实现了好的细菌封闭，同时埋植的植入方式避免了早期外力的影响，因此Bicon种植

表2 术后6个月骨吸收量（mm）

牙槽嵴	近中	远中	颊侧	舌侧	颊侧骨板厚度	舌侧骨板厚度
T2-T1	-0.350±0.313	-0.355±0.508	-1.061±0.585	-0.667±0.178	-0.911±1.246	-1.034±0.324

体具有强大的生存能力。岑雯[6]等人的研究发现，Bicon种植体应用于牙周病患者即刻种植同样取得了良好的效果。

3.3 颊侧骨板厚度对骨改建的影响

颊侧骨板厚度对牙槽嵴改建影响因素较大，当颊侧骨板厚度>1 mm时，颊侧骨板吸收量较少[7]。本研究中有两名患者颊侧骨板厚度<1mm，6个月后影像片观察可见种植体斜肩暴露，临床检查种植体稳定无异常。

3.4 PRF对即刻种植的影响

Choukroun等[8]研究均表明PRF能够促进组织愈合，在炎症调节和抗感染方面也具有良好的效果。PRF中含有转化生长因子-β(TGF-β)、血小板源生长因子(PDGF)、血管内皮因子(VEGF)、胰岛素样生长因子(IGF-1)、成纤维细胞生长因子(FGF)和表皮生长因子(EGF)等。这些生长因子能诱导特异性细胞发生迁移，并促进细胞增殖、分化与趋化，在组织的愈合过程中发挥协同作用[9-10]。周延民[11]在前牙GBR术式中使用PRF关闭创面，在减轻术后反应及感染的同时取得了一定的成骨效果。本研究使用PRF关闭创面，有利于渗出物排除，减轻水肿，降低感染机率；PRF的应用，扩大手术适应症，对于一些存在慢性炎症的患者也可以选择即刻种植。

后牙区即刻种植半年后种植体周围骨高度均有不同程度吸收，其中颊舌侧无论是高度还是厚度均有明显吸收。同时，本研究存在纳入病例少、研究时间短、无对照组、未考虑吸烟因素等不足，需要进一步的扩大样本量进行长期的临床疗效研究。

参考文献

1 邓悦, 等. 即刻修复1年后种植体周围边缘骨吸收的临床评价. 国际口腔医学杂志, 2009，36(1): 12-15

2 Cassetta, M, et al. A 36-month follow-up prospective cohort study on peri-implant bone loss of Morse Taper connection implants with platform switching. J Oral Sci, 2016， 58 (1): 49-57

3 Vignoletti, F, et al. Bone modelling at fresh extraction sockets: immediate implant placement versus spontaneous healing: an experimental study in the beagle dog. Journal of Clinical Periodontology, 2015, 39(1): 91-97

4 Sohn, D.S, et al. Bone regeneration in the maxillary sinus using an autologous fibrin-rich block with concentrated growth factors alone. Implant Dentistry, 2011，20(5): 389-95

5 郭水根, 岑雯, 王轶, 等. Bicon种植体在后牙即刻种植的临床应用研究. 中国口腔种植学杂志, 2018

6 岑雯，等. 锥形锁柱种植体应用于牙周病患者后牙即刻种植的临床回顾性研究. 口腔医学研究, 2018. 34(10): 1098-1101

7 刘向辉, 等. 上颌即刻种植后牙槽骨改建的CBCT分析. 口腔颌面外科杂志, 2015， 25(4): 280-283

8 Del, C.M, et al. The use of leukocyte- and platelet-rich fibrin during immediate postextractive implantation and loading for the esthetic replacement of a fractured maxillary central incisor. Journal of Oral Implantology, 2012. 38(2): 181

9 Kumar, R.V. and N. Shubhashini, Platelet rich fibrin: a new paradigm in periodontal regeneration. Cell & Tissue Banking, 2013, 14(3): 453-463

10 Simonpieri and Alain, Current Knowledge and Perspectives for the Use of Platelet-Rich Plasma(PRP)and Platelet-Rich Fibrin (PRF) in Oral and Maxillofacial Surgery Part 2: Bone Graft, Implant and Reconstructive Surgery. Curr Pharm Biotechnol, 2012. 13(7):

11 孙晓琳, 翟., 孙悦, 等. PRF联合GBR在前牙即刻种植中的应用1例 [J]. 口腔医学研究， 2017(1): 106-107

中国口腔种植学杂志2019年第24卷第4期

CBCT评估Bio-Gide胶原膜在上颌窦外提升同期种植术中的临床应用

罗 娟　廖 娟　　费 伟

【摘　要】**目的：**研究CBCT在评估Bio-Gide胶原膜在上颌窦外提升同期种植术中临床应用。**方法：**收集2015年12月至2018年12月CBCT示上颌第一磨牙行种植牙植骨量不足(牙槽嵴顶至上颌窦垂直骨量为4mm-6mm)患者20例；随机分为两组；实验组：Bio-Gide可吸收胶原膜+bio-oss骨粉（n=10）；对照组：单纯植入bio-oss骨粉（n=10）；手术方式均采用上颌窦外提升手术加同期种植体植入，种植体长度均为10mm，直径不同的登腾式种植体。术后10天及术后1月评估术后并发症：面部肿胀、术区软组织红肿、术区感染人数。CBCT测量术前、术后即刻及术后6月上颌第一磨牙区垂直高度，经CBCT测定术前及术后6月上颌窦内距离种植体末端1mm处的新形成骨骨密度(HU值)，用SPSS17.0软件对以上数据进行配对t检验。**结果：**术后10天，实验组及对照组面部肿胀、软组织红肿、术区感染人数分别为（1、2）和（0、1）和（0、0）；术后1月实验组及对照组术区均无并发症；实验组及对照组有差异。术前、术后及术后6月窦嵴距：实验组（5.02±0.51）、（13.32±1.32）和（12.6±0.13）；对照组：（4.91±0.69）、（12.12±1.08）和（11.4±0.83），术前及术后均无差异，差异无统计学意义（P>0.05），术后6月有差异，差异有统计学意义（P<0.001）。实验组和对照组术前及术后6月HU值分别为（442.77±21.80）和（459.81±20.72）、（442.10±23.16）和（529.50±40.67）；术前无差异，差异无统计学意义（P>0.05），术后6月有差异，差异有统计学意义（P<0.001）。**结论：**单独使用Bio-oss骨粉可增加上颌后牙垂直骨量，但与Bio-Gide可吸收胶原膜联合应用可使Bio-oss骨粉成骨效果更佳，短期内实验组并发症较对照组少，术后1月两组患者术区均愈合良好。

【关键词】引导骨再生；Bio-Gide可吸收胶原膜；Bio-oss骨粉；上颌窦外提升

中图分类号：R782.1　　**文献标志码：**A　　**文章编号：**1007-3957(2019)04-166-5

Clinical application of CBCT in the evaluation of Bio-Gide collagen membrane in the simultaneous maxillary sinus lifting

LUO Juan, LIAO Juan, FEI Wei

School of Stomatology, Soutwest Medical University, Luzhou 646000, Sichuan Province, China

Abstract

Objective: To study the clinical application of CBCT in the evaluation of Bio-Gide collagen membrane in the simultaneous maxillary sinus lifting. **Methods:** From December 2015 to December 2018, CBCT showed 20 patients with maxillary first molar implants with insufficient bone grafting capacity (4, 000mm from alveolar crest to maxillary sinus), they were randomly divided into two groups, Group: Bio-Gide absorbable collagen membrane+bio-oss bone powder(n=10), control group: implanted bio-oss bone powder(n=10), surgical methods were performed with maxillary sinus lift surgery plus simultaneous implant implantation the implants are 10mm in length and different diameters of the Dengteng implants.

作者单位：646000 四川泸州 西南医科大学口腔医学院（罗娟，费伟）；四川成都 四川省医学科学院·四川省人民医院口腔科（廖娟，费伟）。

通讯作者：费伟

资助课题名称及编号:计算机辅助下GBR技术在骨量不足牙种植中的临床应用。四川省卫生厅100473

Postoperative complications were evaluated 10 days after surgery and 1 month after surgery: facial swelling, red tissue swelling in the operation area, and number of infections in the operation area. CBCT was used to measure the vertical height of the maxillary first molar area before surgery, immediately after surgery and 6 months after operation. The newly formed bone mineral density(HU value) at 1 mm from the end of the maxillary sinus was measured by CBCT before and after 6 months), paired t-test was performed on the above data using SPSS 17.0 software. **Results:** 10 days after operation, the experimental group and the control group had swelling of the face, soft tissue swelling, and the number of infections in the operation area were (1, 2) and (0, 1) and (0, 0) respectively. The experimental group and the control group were treated 1 month after operation. There were no complications in the area, there were differences between the experimental group and the control group. Sinus distance before surgery, postoperatively and postoperatively: experimental group(5.02±0.51), (10.32±1.32) and (12.6±0.13), control group: (4.91±0.69), (10.12±1.08) and 11.4±0.83), there was no difference between preoperative and postoperative, the difference was not statistically significant (P>0.05), there was a difference in 6 months after operation, the difference was statistically significant(P<0.001). The HU values of the experimental group and the control group before and after 6 months were (442.77±21.80) and (459.81±20.72), (442.10±23.16) and (529.50±40.67), respectively. There was no difference before operation, and the difference was not statistically significant(P>0.05), there was a difference in 6 months after operation, and the difference was statistically significant(P<0.001). **Conclusions:** Bio-oss bone powder alone can increase the vertical bone mass of the maxillary posterior teeth, but the combination with Bio-Gide absorbable collagen membrane can make the bio-oss bone powder osteogenesis better. In the short-term, the experimental group has fewer complications than the control group. In the first month of the month, both groups of patients healed well

Key words: GBR, absorbable Bio-Gide membranes, Bio-0ss allogeneic bone, simultaneous maxillary sinus lifting

目前，种植牙是修复缺失牙最有效的方法之一。上颌后牙缺失后，颌骨的改变主要是牙槽嵴萎缩，常导致骨量不足致种植体植入时诸多并发症，如上颌窦穿孔，种植体松动脱落等。上颌窦提升术可有效解决骨量不足。研究表明，当牙槽嵴顶至上颌窦底的距离不足10mm时，有必要行上颌窦提升术以支持足够长度的种植体[1]。20世纪80年代中期TATUM[2]首先在上颌后牙种植时骨量不足使用上颌窦提升植骨术。1988年，Dahlin等[3]首次使用GBR技术引导动物的牙槽骨再生，结果示该技术可引导骨组织再生效果良好。1994年simion首次对GBR垂直骨量的临床和组化进行了研究[4]。既往种植手术常采用手法描计，但由于缺乏对种植区三维结构的了解，加之对膜片分析比较时常有误差与不足，因此种植时常发生诸多并发症，随着计算机辅助牙种植外科系统的产生与不断更新，口腔种植的安全性得到极大提高。本实验的目的是在CBCT辅助下观察可吸收胶原膜的应用与否是对上颌窦提升术中骨增量存在影响。

1 材料和方法

1.1 一般资料

收集2015年12月至2018年12月于我院就诊CBCT示上颌后牙种植骨量不足(牙槽嵴顶至上颌窦底骨量为4-6mm)患者10例；其中男6例，女4例，年龄在33±10岁。牙龈无红肿破溃，牙周情况良好。随机分为两组：实验组：Bio-Gide可吸收胶原膜+Bio-0ss骨粉（实验组）（n=10）；对照组：单独植入Bio-0ss骨粉（n=10）；手术方式均采用上颌窦外提升手术加同期植骨术。

1.2 纳入标准

①身体健康，或血压及血糖控制良好的高血压及糖尿病患者；②不抽烟或已戒烟的患者；③年龄在20-50岁之间；④术前行CBCT示牙槽嵴宽度大于5mm，缺牙间隙大于7mm，上颌窦嵴距4-6mm之间。

中国口腔种植学杂志2019年第24卷第4期

1.3 临床材料

Bio-Oss骨粉(瑞士盖士制药)，Bio-Gide可吸收胶原膜(瑞士盖士制药)，CBCT，种植系统，种植机，上颌窦外提升工具。

1.4 方法

术前常规检查，排除种植手术绝对禁忌症及上颌窦提升手术禁忌症。术前CBCT测量：①牙槽嵴顶至上颌窦底骨量（窦嵴距）为4-6mm患者；②观察上颌窦底骨壁形态，有无分嵴，以及上颌窦附近血管；③上颌窦增高处与邻牙根尖的关系，手术时避免损伤邻牙根尖。术前1月行全口牙洁治；术前30分钟口服抗生素，常规消毒铺巾，局麻下沿缺牙区牙槽嵴顶切开，做一梯形瓣，远中切口直达上颌结节，近中切口达邻牙近中，翻开粘骨膜瓣，充分暴露上颌窦前外侧壁及种植窝，在上颌窦底下方2mm处剥离上颌窦黏膜，向上抬起上颌窦黏膜，形成新的上颌窦底及植骨空间，搔刮周围骨壁使之渗出少量血液，注意保护上颌窦黏膜。实验组：植入Bio-Oss骨粉，表面覆盖Bio-Gide胶原膜，修剪Bio-Gide可吸收生物膜胶原膜，使疏松面紧贴骨粉区，且使之超出缺损区2mm以上；对照组：单独植入Bio-Oss骨粉。在翻开的粘骨膜瓣上用尖刀切断部分牙龈纤维，实验组及对照组均无张力缝合术区。手术均为同一医师完成。术后口服抗生素5天；保持术区清洁。所有手术均为同一人。

1.5 评价方法

（1）临床检查：术后10天拆除术区缝线，统计术后10天嵴术后1月术区面部肿胀、软组织红肿、术区感染人数；（2）影像学检查：CBCT测量术前、术后即刻及术后6月上颌第一磨牙区垂直高度，经CBCT测定术前及术后6月上颌窦内距离种植体末端1mm处的新形成骨骨密度(HU值)。

1.6 统计学分析

使用SPSS 17.0软件作统计学分析，表2采用配对t检验分析结果。$p<0.05$表示差异有统计学意义。（组间比较用配对t检验，实验组和对照组之间用成组t检验）；表3采用成组t检验。

2 结 果

2.1 临床检查

术后10天，实验组及对照组面部肿胀、软组织红肿、术区感染人数分别为（1、2）和（0、1）和（0、0）；术后1月实验组及对照组术区均无并发症；实验组及对照组有差异。（见表1）。

2.2 影响学检查

术前、术后及术后6月窦嵴距：实验组：（5.02±0.51）、（13.32± 1.32）和（12.6±0.13）；对照组：（4.91±0.69）、（12.12±1.08 ）和（11.4±0.83），术前无差异，差异无统计学意义（$P>0.05$），术后6月有差异，差异有统计学意义（$P<0.001$）。见表2。实验组和对照组术前及术后6月HU值分别为（438.52 ± 20.13）和（457.22 ± 18.32）、（437.38 ± 17.32）和（518.17±38.25）；术前无差异，差异无统计学意义（$P>0.05$）；术后6月实验组更接近术前骨密度值，差异有统计学意义（$P<0.001$）。见表3。

表1 术后10天机术后1月并发症情况（人）

术后反应类型	术后10天		术后1月	
	实验组	对照组	实验组	对照组
面部肿胀	1	2	0	0
术区软组织红肿	0	1	0	0
术区感染	0	0	0	0
合计	1	3	0	0

表2 实验组及对照组术前术后垂直高度比较（$x\pm s$, mm）

观察项目	样本数	H1/mm	H2/mm	H3/mm
胶原膜覆盖	10	5.02±0.51	13.32±1.32	12.6±0.13
无胶原膜覆盖	10	4.91±0.69	12.12±1.08	11.4±0.83
P1 /	0.22	P2	<0.001	P3 < 0.001

注：H1：术前窦嵴距；H2:术后即刻窦嵴距；H3：术后6月上颌窦底至牙槽嵴顶高度；P1：实验组与对照组术前高度相比；P2：实验组及对照组术后高度相比；P3:实验组与对照组术后6月高度相比。

表3 两组患者手术前后HU比较值（$x\pm s$, mm）

组别	例数	术前	术后6月
实验组	10	438.52±20.13	457.22±18.32
对照组	10	437.38±17.32	518.17±38.25
t值		0.567	1.038
P值		0.313	<0.001

3 讨 论

近年来，随着微创种植的发展，CBCT在牙种植术中得到广泛应用。上颌后牙区因其解剖结构复杂，种植时常导致上颌窦穿孔，种植体稳定性不佳等诸多并发症，CBCT的使用可以对上颌后牙区牙槽骨的高度、厚度及距离上颌窦底的距离，上颌窦有无分嵴及气化等进行准确地评估[5-6]，同时对术区的骨量及植骨量进行评估，同时可模拟种植体植入方向，从而极大的降低手术风险；与传统的全景片及根尖片相比，增加了三维的成像，而不是单纯的线性描述。与CT相比，费用低，获取图像时间更少，射线更低。本实验术前应用CBCT观测种植区上颌窦底神经血管，测量上颌窦底壁至牙槽嵴顶距离，模拟种植体植入方向，植骨后测量骨高度。两组患者术后均无上颌窦穿孔、

术后出血等并发症。且上颌窦提升后种植体植入的高度在可控范围内。

牙缺失后由于外伤、炎症、牙槽骨的生理性吸收，大多数患者均存在骨量不足，常导致种植牙时发生诸多并发症，如上颌窦黏膜穿孔，种植体松动脱落等。GBR技术扩大了种植手术的适应症，成为目前局部骨缺损的再生的可靠技术。GBR技术最早是Melcher[1]于1976年应用于牙周学领域中；后由于种植牙的发展，GBR技术于20世纪80年代末正式引入种植外科领域。GBR原理是将屏障膜置于软组织和骨缺损之间建立生物屏障，制造一个相对封闭的组织环境，阻止迁移速度较快的软组织细胞（上皮细胞及成纤维细胞）进入骨缺损区，使迁移速度较慢的成骨前体细胞优先进入骨缺损区，优势生长，保护血凝块，维持血块充填间隙，实现缺损区的骨修复性再生。2006年Hom-Lay Wang提出了保证GBR成功的“PASS”原则，即创口的初期关闭、术区的血管化、空间的维持、血凝块和种植体的稳定[8]。有学者对比格犬进行双侧上颌窦底提升同期牙种植，实验侧行胶原膜覆盖颊侧创口，对照侧无胶原膜覆盖，在24周组织学查见双侧上颌窦底植入骨粉后均可见新生骨形成,随时间延长逐渐增多、成熟，骨粉颗粒逐渐减少，试验组新生骨面积较对照组多，结果显示生物膜引导再生技术可减少上颌窦提升后骨的吸收，促进新骨骨形成[9]。根据屏障膜是否可吸收分为可吸收膜及不可吸收膜，可吸收膜易裂开导致屏障作用减弱，但无需二次取出减少了二次创伤。但也有学者研究是发现，屏障膜是否可吸收，在引导骨再生方面并无明显差异，两种膜均存在并发症[10]。但由于手术操作困难，术后容易过暴露，需二次取出屏障膜等特点，GBR时首先采用可吸收胶原膜。本实验采用的Bio-Gide膜是一种由猪的Ⅰ型和Ⅲ型胶原构成的可吸收膜，外层致密以阻挡纤维上皮长入内层，内层疏松的利于粘附具有成骨作用的骨髓及骨膜，同时保护血凝块，利于多点成骨；组织学研究显示：可吸收胶原膜的降解时间在术后4个月开始吸收，使新骨的形成有足够的时间[11]。本实验结果示实验组及对照组上颌窦底至牙槽嵴顶垂直骨量及新形成骨骨密度均增加，但实验组增加的垂直骨量较对照组多，且实验组在术后6个月时骨密度叫对照组致密；表明单独使用Bio-0ss小牛骨也可达到增加垂直骨量效果，但使用Bio-Gide可吸收胶原膜使Bio-0ss骨粉成骨效果更佳。这也与申龙朵等学者研究一致[12]。王华等通过动物实验研究发现，Bio-Oss骨粉联合胶原膜组新骨的骨小梁排列较为有序，可见哈佛骨系统。而单独植入Bio-Oss骨粉组可见大量成骨细胞及无规则骨小梁，成熟度不及加用胶原膜组[13]，但术后10天对照组并发症人数叫对照组多，我们猜测可能对照组未使用修复膜，与实验组相比Bio-Oss无法更好的成型，引起患者自身排斥反应大；还可能与术后患者全身情况有关，由于本临床试验的样本量较少，所以该现象有待进一步观察。

上颌窦骨增量技术自1976年Tatum提出后，现已广泛用于上颌后牙骨量不足时骨增量。分为上颌窦内提升术及上颌窦外提升术。与剩余骨高度（residual bone height,BRH）有关。大多数学者认为当4mm≦RBH<6mm时，使用上颌窦外提升术加同期种植体植入术[14]。本临床试验均采用上颌窦外提升术加同期种植术。关于上颌窦提升术后是否需要植入物填充被抬高的空间，大多数学者趋向植入充填物。植入充填物后可以更好的维持被抬高的上颌窦黏膜下空间，利于成骨。目前，许多研究证实上颌窦黏膜具有成骨能力。然而对于上颌窦黏膜是否存在成骨作用仍存在争议，并没有直接的证据证明上颌窦内黏膜直接参与了成骨的形成。有学者行上颌窦提升术同时行种植术发现新骨形成主要集中在出血处，而并没有集中在黏膜下方[15-16]。本实验结果说明运用胶原膜阻挡窦底黏膜成骨效果比不用膜更好，表明胶原膜可以更好的使上颌窦内骨成型。本临床研究中，术后反应实验组小于对照组。对照组单独植入Bio-Oss膜，而未覆盖Bio-Gide胶原膜，而覆盖Bio-Gide胶原膜可能更易于维持被太高的上颌窦黏膜下空间的作用，对上颌窦黏膜的正压力较小，术后反应较小。

本临床试验中，与单纯植入骨粉相比，屏障膜的使用使种植窝内形成一个相对封闭自由的空间，使种植体与骨粉可紧密接触，且屏障膜可以更好的维持上颌窦黏膜下空间；研究显示，种植体与供区间紧密接触是得到理想的骨修复效果重要因素之一[17]；Bio-0ss小牛骨是一种人工骨，与

中国口腔种植学杂志2019年第24卷第4期

人体骨构成类似，具有引导骨生成的能力，单独应用也可促进骨再生。另有研究指出，在较小面积的骨缺损中，当骨植入材料可以保证良好的固位时，可单纯应用Bio-Oss骨粉材料，而不需要覆盖膜[18-19]。

综上，术前使用CBCT模拟种植体大小及方向，极大的降低种植术时的并发症，如上颌窦穿孔及神经损伤；同时单独使用Bio-Oss小牛骨可增加后牙垂直骨量，但与Bio-Gide胶原膜联合应用可使Bio-Oss小牛骨成骨效果更佳，且患者术后短期内并发症较少。

参考文献

1 Dmd, M.S.B. and J.N.K. Dds, Sinus augmentation for dental implants: The use of autogenous bone. Journal of Oral & Maxillofacial Surgery Official Journal of the American Association of Oral & Maxillofacial Surgeons, 1997. 55(11) : p. 1281

2 Tatum, H., Maxillary and sinus implant reconstructions. Dental Clinics of North America, 1986. 30(2) : p. 207

3 Dahlin, C, et al. Healing of bone defects by guided tissue regeneration. Plastic & Reconstructive Surgery, 1988. 81 (5): p. 672-6

4] Simion, M, P. Trisi and A. Piattelli, Vertical ridge augmentation using a membrane technique associated with osseointegrated implants. Int J Periodont Restor Dent, 1994. 14(6) : p. 496

5 Nicolielo, L F P, et al. Presurgical CBCT assessment of maxillary neurovascularization in relation to maxillary sinus augmentation procedures and posterior implant placement. Surgical & Radiologic Anatomy, 2014，36(9) : p. 915-924

6 刘格兵, 曹庆堂. CBCT在口腔种植学中的应用. 内蒙古医学杂志, 2013，45(05) : 566-568

7 H, M. A. On the repair potential of periodontal tissues. Journal of Periodontology, 1976. 47(5)

8 Wang, H. and L. Boyapati, “PASS” Principles for Predictable Bone Regeneration. Implant Dentistry, 2006, 15(1)

9 李祥, 查国庆,朱双喜. 生物膜引导骨再生在上颌窦提升中的成骨效果. 中国组织工程研究, 2014, 18(25) : 4020-4025

10 Merli, M., M. Migani, M. Esposito. Vertical ridge augmentation with autogenous bone grafts: resorbable barriers supported by ostheosynthesis plates versus titanium-reinforced barriers. A preliminary report of a blinded, randomized controlled clinical trial. International Journal of Oral & Maxillofacial Implants, 2007, 22(3) : p. 373

11 耿威, 等. Bio-oss结合Bio-gide修复牙种植体周围骨缺损的组织学研究. 口腔医学研究, 2005. 21(1) : 4-7

12 申龙朵, 等. 浓缩生长因子联合Bio-Oss骨粉在经牙槽嵴顶上颌窦提升术后种植中的应用. 海南医学, 2018, 29 (02) : 253-255

13 王华, 等. 胶原膜联合Bio-Oss骨粉成骨效果的实验研究. 中国医科大学学报, 2010, 39(04) : 283-285

14 赖红昌, 史俊宇. 上颌窦提升术. 口腔疾病防治, 2017. 25(1) : 8-12

15 Scala, A, et al. Early healing after elevation of the maxillary sinus floor applying a lateral access: a histological study in monkeys. Clin Oral Implants Res, 2010. 21(12) : 1320-1326

16 Scala, A, et al. Lack of influence of the Schneiderian membrane in forming new bone apical to implants simultaneously installed with sinus floor elevation: an experimental study in monkeys. Clinical Oral Implants Research, 2012. 23(2)

17 陈钢, 等. 下颌骨取骨onlay植骨改善种植骨量不足的临床研究. 口腔颌面外科杂志, 2005. 15(2) : 166-169

18 王华, 等. 胶原膜联合Bio-Oss骨粉成骨效果的实验研究. 中国医科大学学报, 2010. 39(4) : 283-285

19 王华, 等. 胶原膜的应用及固定对人工骨粉成骨效果的影响. 口腔颌面外科杂志, 2010. 20(01) : 20-23

A-PRF在上颌窦内提升术中的临床应用

雷双喜　高 萍　杨 诚　　万彩霞

【摘　要】**目的：**探讨改良型富血小板纤维蛋白（advanced platelet-rich fibrin，A-PRF）在上颌窦内提升术中的临床应用。**方法：**选择我院上颌后牙剩余牙槽嵴高度不足的种植患者，26例42颗牙，采用Osstem TSⅢ型种植体系统，骨挤压与液压法联合经牙槽嵴入路内提升术，应用A-PRF作为植入物，并同期植入种植体。术后6-8月进行义齿修复。**结果：**术后曲面断层片显示上颌窦内提升幅度在3.3-7.8mm（平均6.1mm），26例患者42颗牙齿均取得良好的骨结合。**结论：**改良型富血小板纤维蛋白（A-PRF）是完全自体血液来源的组织，不存在排异反应，且具有诱导软硬组织形成作用，可作为一种有效的低成本的上颌窦提升生物材料应用于临床。

【关键词】新型富血小板纤维蛋白；上颌窦内提升术；骨增量

中图分类号：R782.1　　**文献标志码：**A　　**文章编号：**1007-3957(2019)04-171-3

Clinical application of A-PRFin intra-maxillary sinus lifting

LEI Shuangxi, GAO Ping, YANG Cheng, et al

Chinese Medicine Hospital of Jiayuguan, Jiayuguan 735200, Gansu Province, China

Abstact

Objective: To investigate the clinical application of advanced platelet-rich fibrin(A-PRF) in intra-maxillary sinus lifting. **Methods:** 26 patients(42teeth) with insufficient residual alveolar ridge height of maxillary posterior teeth of implant patients in our hospital were selected. Osstem TS Ⅲ implant system was adopted. Bone condensing and hydraulic lifting method were combined with internal lifting via alveolar ridge approach. A-PRF was used as implant and implant was implanted at the same time.Denture repair was performed from 6 to 8 months after operation. **Results:** Curved surface tomography showed that the elevation of maxillary sinus was 3.3mm-7.8mm(average 6.1mm), and 42 teeth of 26 patients achieved good bone union. **Conlusion:** Advanced platelet rich fibrin(A-PRF) is a completely autogenous blood derived tissue, which has no foreign body reaction and can induce soft and hard tissue formation. It can be used as an effective and low-cost biomaterial for maxillary sinus lifting.

Key words: advanced platelet rich fibrin(A-PRF), intra-maxillary sinus floor lifting, bone augmentation

上颌后牙区因失牙过久及上颌窦气化等原因而丧失有效的牙槽嵴骨量，上颌窦底到牙槽突的距离过小，缺乏足够的骨组织支持时，一般采用上颌窦提升术（maxillary sinus lift）来解决骨量不足的问题[1]。相对于上颌窦外提升，经牙槽嵴顶内提升优点是创伤小，手术耗时短，更容易为患者接受而推广应用[2]。通常在内提升的空间内充填骨替代材料或生物膜取得良好的效果。本研究采用改良型富血小板纤维蛋白（advanced platelet-rich fibrin，A-PRF）作为植入材料，同期植入种植体，取得满意的疗效。现报道如下。

1　材料和方法

1.1　临床资料

作者单位：735200 甘肃省嘉峪关市中医医院口腔科。

通讯作者：雷双喜

基金项目：甘肃省嘉峪关市雄关人才扶持计划项目

中国口腔种植学杂志2019年第24卷第4期

选择我院口腔科2017年4月至2019年4月进行上颌窦内提升术患者26例42颗牙，男性15例28颗牙；女性11例14颗牙。年龄31-66岁，均无上颌窦炎症及系统性疾病。牙位第一双尖牙2颗，第二双尖牙6颗，第一磨牙20颗，第二磨牙14颗。术前拍片测量剩余牙槽骨骨高度（residual bone height，RBH）2.0-8.2mm（平均5.8mm），提升高度3.3mm-7.8mm（平均6.1mm）。

1.2 材料和设备

采用Osstem TSⅢ型种植体系统，Osstem SM5种植机及工具盒（韩国），江苏创英医疗器械有限公司生产TR-18 Trausim医用离心机，A-PRF 10ml无菌无添加剂玻璃试管。

1.3 方法

1.3.1 术前准备：术前常规口腔检查及全身状况评估，传染病四项检查，拍摄CBCT，测量牙槽骨的高度和宽度，确定提升高度及所需植入材料的容积，确定种植体的型号，口腔清洁护理，术前30分钟口服抗生素，谈话告知签写同意书。

1.3.2 制备A-PRF：通常采用肘部静脉，采血针穿刺成功后，接入有负压的专用消毒玻璃试管，根据需要选取采血量，通常采用2-3个10ml试管，每个抽取8ml静脉血，即刻进行A-PRF制备。采血管根据平衡要求完全放入TR-18 Trausim医用离心机，启动APRF模式键，1300rpm/14分钟，自动完成血液分离，离心后的血液在管壁上自上而下形成无细胞血浆，纤维蛋白凝块和红细胞基底层（图1.1）。分离纤维蛋白凝块置于无菌干燥的器皿中备用，体积为15x8x8mm（图1.2），加压制备为具有一定弹性和韧性APRF膜（图1.3）。

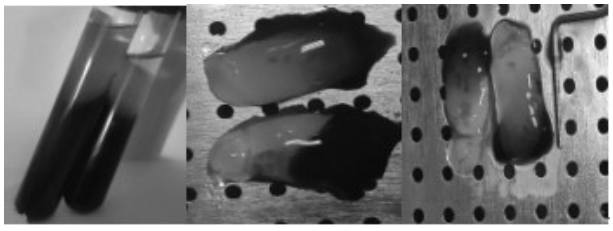

图1.1离心后血液分层　图1.2 APRF凝胶块　　图1.3 加压后APRF膜

1.3.3 手术：常规消毒铺巾，2%利多卡因加1/10w肾上腺素局部浸润麻醉，沿牙槽嵴顶切开并翻起粘骨膜瓣，逐级备洞，深度控制在小于测量值0.5-1.0mm，直径在Φ3.5-4.0mm时采用CDIC工具盒骨膨胀器，缓慢螺旋深入，挤压剩余窦底骨壁上提并分离窦底粘膜，高度提升粘膜1mm后，退出骨膨胀器，采用水压提升法注入盐水1.0-1.5ml，回抽试验产生负压及少量回血证明粘膜完整。再次使用骨膨胀器提升至设计的高度后，然后根据需要继续减速备洞至需要的直径，备洞直径小于设计种植体直径0.5mm，保障种植体植入后有良好的初期稳固性。洞型完成后植入A-PRF，然后常规植入种植体，初期稳定性均>20Nm，间断缝合。术后常规抗炎止痛药物口服，7-10日拆线。

1.4 修复

术后4-6月复查，拍摄牙片或曲面断层片观察成骨状况，常规翻瓣安装愈合基台，10-12天进行种植体水平转移修复。

2 结 果

2.1 术后拆线时所有病例创口愈合良好

2.2 修复时观察术区牙龈色形质与周围组织相同，拍摄*X*线片显示种植体有良好的骨结合，提升部位无明显暗影。

2.3 典型病例

病例1：王某，男，39岁，因左侧后牙缺失3年要求种植牙。检查：口腔黏膜正常，26，37缺失。既往健康，否认其他基础疾病及传染病，否认服用二磷酸盐类药物。拍片示26区牙槽嵴骨高度种植位点最高4.0mm，最低2.04mm(图2.1)，治疗计划：上颌窦粘膜内提升术+APRF植入+牙种植术。设计植入Osstem TSⅢΦ5.0L8.5mm种植体（图2.2）。翻瓣后逐级备洞，深度小于测量值0.5mm，采用骨膨胀器螺旋挤压提升（图2.3），后用水压提升1.5ml，回抽有负压存在，证明粘膜完整未破裂（图2.4）。洞型备至Φ4.5mm直径，植入APRF（图2.5）。提升7mm高度后植入Osstem TS Ⅲ Φ5.0L8.5mm种植体，初期稳定性≥30Nm（图2.6）。术后3月*X*线片（图2.7），术后6月复查显示种植体周围骨结合良好，二期修复（图2.8）。

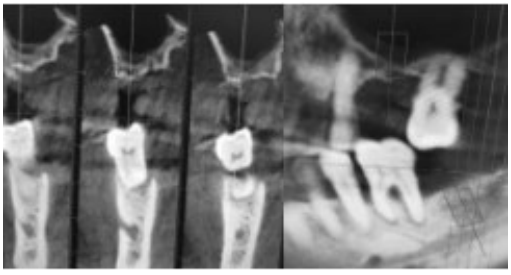

图2.1 26位牙槽嵴高度最低2.04mm　图2.2 术前设计

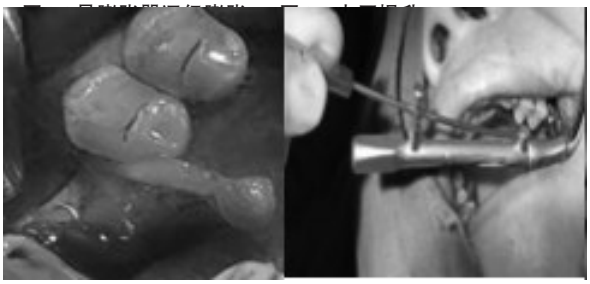

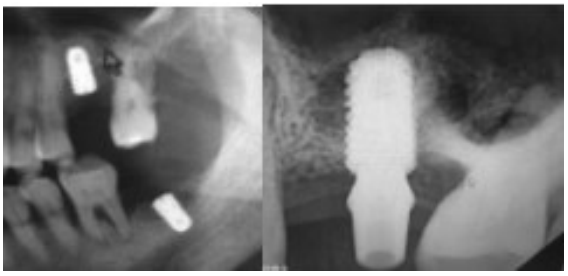

图2.7 术后3月*X*线片　　图2.8术后6月*X*线片

病例2：刘某，女，52岁，2019年1月因右上后牙拔除后4月就诊，口内检查16，17缺失，14，46种植术后3年。*X*线片提示剩余牙槽脊高度RBH为2.6mm.方案：上颌窦内提升术+APRF植入+牙种

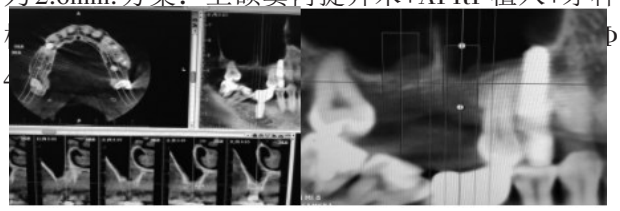

图2.11 完成洞型见上颌窦粘膜　图2.12 提升后植入APRF　图2.13 术后*X*线片

3　讨　论

改良型富血小板纤维蛋白（A-PRF）是改进制备方法使用208g离心力形成的高级固态PRF。Ghanaati等2014年报道了改良型富血小板纤维蛋白（A-PRF），含有与软硬组织愈合密切相关的生长因子[3]。相比PRF，A-PRF具有多孔支架结构，还增加了炎性细胞和血小板的数目，显示出更好的血管化和组织再生作用[4]。A-PRF可能比PRF有更强诱导软硬组织形成的能力[5]。有学者认为，单独应用PRF能够促进上颌窦内种植体周围的新骨形成[6]。可能因为在窦底黏膜完整的情况下，种植体的“帐篷”作用，维持了提升空间的稳定，植入A-PRF后释放生长因子作用下，可以诱导周围新骨形成。不依赖植入的骨粉同样可以完成骨结合[7]。本组病例提升高度在3.0-5.0mm高度范围内单纯使用A-PRF凝胶块，5.0-10mm使用双层A-PRF膜提升，均取得良好的疗效。

上颌窦内提升术因创伤小，术后反应轻患者容易接受，但因其操作范围小且基本在盲视下进行，容易造成粘膜破裂的风险[2]。大部分学者认为，上颌窦内提升同期植入种植体最小剩余牙槽骨高度为5mm，可保证种植体植入后的初期稳定性[8]。也有文献报道剩余牙槽嵴高度RBH为1～2mm病例能成功进行上颌窦内提升植骨术[9]。但提升高度越大，粘膜破裂的风险增加。A-PRF膜植入后保护上颌窦粘膜避免种植体植入时的损伤，同时，也可以使用双层膜修复意外穿孔。本组病例采用膨胀器挤压及水提升法结合使用，最小剩余牙槽脊高度RBH为2.04mm，提升后植入A-PRF双层膜，达到骨性结合。

总之，改良型富血小板纤维蛋白（A-PRF）作为新的自体血制备的具有诱导组织再生的材料，可以作为一种有效的低成本的上颌窦提升生物材料进行临床应用。随着研究的逐步深入，A-PRF的用途将会更加广泛。在项目实施中，感谢华西牙种植医院刘果生教授的指导，特此鸣谢。

参考文献

1　邱蔚六.口腔颌面外科学(第6版)[M].人民卫生

(下转第177页)

中国口腔种植学杂志2019年第24卷第4期

慢性牙周炎患者的种植修复疗效观察

王志强　　庄文捷

【摘　要】目的：探讨种植修复对慢性牙周炎患者的临床疗效。**方法：**选取本院收治的96例进行种植修复患者作为研究对象，其中48例牙周健康患者为对照组，48例慢性牙周炎患者为研究组，两组患者均实施牙种植修复，对比两组患者3、6、12个月的PD（探诊深度）、mPLI（改良菌斑指数）、mSBI（改良龈沟出血指数），两组的种植修复情况和3年、5年的牙槽骨吸收量。**结果：**种植修复后随时间增加，PD、mPLI、mSBI明显升高，且研究组PD显著高于对照组（$P<0.05$）；两组mPLI无显著差异（$P>0.05$）；两组3月的mSBI无显著差异（$P>0.05$），6、12月研究组显著高于对照组（$P<0.05$）。对照组种植修复情况均高于研究组，两组半年、1年的种植修复情况有差异但不明显（$P>0.05$），对照组3年和5年的种植修复情况显著高于研究组（$P<0.05$）。研究组3年、5年的牙槽骨吸收量均显著高于对照组（$P<0.05$）。**结论：**种植修复对慢性牙周炎患者的短期疗效较好，因炎症反应，长期效果明显低于牙周健康患者。

【关键词】种植修复；慢性牙周炎；临床疗效
中图分类号：R781.4　　**文献标志码：**A　　**文章编号：**1007-3957(2019)04-174-4

Clinical effect of planting restoration in patients with chronic periodontitis

WANG Zhiqiang, ZHUANG Wenjie
The People's Hospital Affiliated to Quanzhou Medical College, Fujian Department of Stomatology, Quanzhou 362000, Fujian Province, China

Abstract

Objective: To investigate the clinical effect of Planting restorationin chronic periodontitis patients. **Methods:** 96 cases of Planting restorationpatients who were treated in our hospital were selected as the research object, including 48 healthy periodontal patients as the control group and 48 patients with chronic periodontitis as the study group. Both groups were treated with dental implantation. PD(probing depth), mPLI(modified plaque index), mSBI(modified gum crevicular bleeding index) was compared of the two groups after treatment for 3 months, 6 months and 12 months, and Implantation restoration and alveolar bone resorption in 3 years and 5 years in the two groups. **Results:** Increase with time after planting and restoration,the level of PD, mPLI, mSB were increased, the PD in the study group was significantly higher than the control group ($P<0.05$), there was no significantly different of mPLI in the two groups($P>0.05$), the mSBI in 3 months of the two groups was not significantly different($P>0.05$), and the mSBI in the study group was significantly higher than the control group at 6 and 12 months ($P<0.05$). The implantation restoration in the control group was higher than the study group, but there was no significant difference between the two groups in half a year and one year($P>0.05$). The implantation restoration in the control group was significantly higher than the study group at 3 and 5 years ($P<0.05$). The alveolar bone resorption in the study group for 3 years and 5 years was significantly higher than the control group($P<0.05$). **Conclusion:** The short-term effect of implantation repair on chronic periodontitis patients is better, the long-term effect is significantly lower than the healthy periodontal patients due to inflammatory reaction.

Key words: implant repair, chronic periodontitis, clinical effect

作者单位：362000 福建省泉州医学高等专科学校附属人民医院口腔科。

牙周炎是因厌氧菌混合感染而引起的慢性炎症反应，是临床上口腔常见的疾病，患者存在长期性牙龈炎，炎症向牙周组织深部扩展，加大牙槽骨的吸收，导致牙齿松动和缺损。种植修复是临床上治疗牙缺失的重要手段，其支持力强，舒适度较高[1]。但有研究认为，牙周炎患者牙槽骨吸收率高于牙周健康者，导致牙种植效果不理想，本文分析了种植修复对慢性牙周炎患者的临床疗效，现将具体情况报道如下。

1 材料和方法

1.1 一般资料

选取本院在2015年1月至2018年12月收治的96例进行种植修复的患者作为研究对象。纳入标准：符合种植体适应征；均自愿参加此次研究。排除标准：严重口腔疾病者；严重心肺疾病者；精神障碍者。将其中48例牙周健康患者作为对照组，种植53枚，年龄19~55（37.9±2.8）岁，病程1~5（2.3±0.8）年，其中男26例，女22例；将48例慢性牙周炎患者作为研究组，种植51枚，年龄20~54（38.1±3.2）岁，病程1~5.2（2.5±0.7）年，其中男25例，女23例。两组的年龄、性别基线资料比较无显著差异（P>0.05）。

1.2 方法

两组患者均实施牙种植修复。术前检查口腔，经X线拍摄口腔、牙列、颌骨全景，根据患者的自身情况，明确种植治疗方案。超声进行龈上洁治，做好口腔卫生宣教，指导患者使用牙线等进行口腔清洁，1周后全口龈下刮治，并做好根面平整。待牙周组织恢复后择期实施种植术。做好相关化验和准备，严格按照卫生部的规范进行操作，分为即刻和延期种植，匹配患者的种植体，确认种植的深度及稳定度。如缺牙区有骨缺损，进行骨组织再生（GBR）处理。进行手术时，使用阿替卡因注射液进行局部浸润和麻醉，选择德国Ankylos种植体和美国ASEPTICO-227种植机，采用黏膜下愈合法，以保证粘骨膜瓣与牙龈对位严合密缝。手术后可使用抗生素或漱口液，防止感染。种植后3个月对未经过GBR处理患者进行2期手术修复，经过GBR处理患者6个月后进行2期手术修复，术后15天再进行制作义齿冠部。种植后3个月、6个月和12个月进行复诊，并随访记录半年、1年、3年、5年的种植修复成功率[2-3]。

1.3 观察指标

（1）对比两组患者3、6、12个月的PD、mPLI、mSBI。PD采用探诊种植体，记录龈缘至牙周袋底的深度，取6个点位均值；mPLI通过树脂牙周探针检测种植体6个面的龈缘菌斑指数，0为无菌斑，1为经轻划表面可见菌斑，2为肉眼可见菌斑，3为肉眼可见大量软垢菌斑，mPLI=指数和/面数；mSBI探诊种植体周围龈缘下1mm，平行颊舌滑动，记录是否出血，0为无出血，1为分散点状出血，2为龈沟内线状出血，3为重度或自发出血。（2）对比两组的种植修复的情况。记录半年、1年、3年、5年的种植修复成功率，以1995中华口腔医学标准评定。（3）对比两组3年、5年的牙槽骨吸收量。根据X线根尖片拍摄，采用经DFW软件测量，取重复3次测量的平均值。

1.4 统计学方法

研究数据运用SPSS20.0软件进行处理，计数资料（%）比较行x^2检验，计量资料（$x\pm s$）比较行t检验，P<0.05为差异有统计学意义。

2 结 果

2.1 两组3、6、12个月的PD、mPLI、mSBI情况

种植修复后随时间增加，PD、mPLI、mSBI明显升高，且研究组PD显著高于对照组（P<0.05）；两组mPLI无显著差异（P>0.05）；两组3月的mSBI无显著差异（P>0.05），6、12月研究组显著高于对照组（P<0.05）。见表1。

表1 两组MBL、PD、mPLI、mSBI的情况（n=48，$x\pm s$）

指标	时间（月）	对照组	研究组	t	P
PD	3	1.46±0.21	1.62±0.24	3.249	<0.05
	6	1.85±0.36	2.02±0.42	2.129	<0.05
	12	1.88±0.19	2.03±0.43	2.211	<0.05
mPLI	3	1.04±0.17	1.06±0.15	0.611	>0.05
	6	1.12±0.28	1.09±0.36	0.456	>0.05
	12	1.13±0.31	1.14±0.26	0.171	>0.05
mSBI	3	0.40±0.03	0.37±0.07	2.729	>0.05
	6	0.57±0.04	0.74±0.07	14.609	<0.05
	12	0.88±0.06	1.01±0.08	9.007	<0.05

2.2 两组的种植修复情况

对照组的种植修复情况均高于研究组，两组半年和1年的种植修复情况有差异但不明显（P>0.05），对照组3年和5年的种植修复情况显著高于研究组（P<0.05）。见表2。

表2 两组的种植修复的情况比较[n(%)]

组别（n）	半年	1年	3年	5年
对照组（n=53）	47（88.7）	46（86.8）	45（84.9）	44（83.0）
研究组（n=51）	44（86.3）	42（82.4）	33（64.7）	31（60.8）
x^2	0.137	0.394	5.656	6.390
P	>0.05	>0.05	<0.05	<0.05

2.3 两组3年、5年的牙槽骨吸收量

研究组3年、5年的牙槽骨吸收量均显著高于

中国口腔种植学杂志2019年第24卷第4期

对照组（$P<0.05$）。见表3。

3 讨 论

牙周炎属于慢性炎症疾病，其病因复杂，在破坏患者牙周组织的同时还会损伤牙槽骨，造成牙缺失。据不完全统计，我国牙周炎患病率为80-98%，是导致牙齿缺失的主要原因，严重影响患者的咀嚼功能、美观度和口腔健康[4]。种植牙被称为第三副牙齿，其优点是美观、舒适、无需磨改邻牙、安全性较高，且修复种植率较高，逐渐成为临床上修复牙缺失的主要治疗方法。有相关研究显示，种植牙对牙周健康者与牙周炎者的种植修复率，其近远期治疗效果没有较大差异。但又有相关研究指出，种植牙齿与自然牙在解剖结构上还是有很大的不同，其牙周围组织防御屏障脆弱，极易发生炎症，引起骨吸收，造成义齿松动或脱落[5]。经相关学者的研究显示，导致种植体失败的最大风险因素是种植体周炎，牙周炎患者引起炎症风险更高，更容易引起骨吸收，导致种植失败。但也有部分研究学者认为，牙周炎本身与种植体发生炎症无直接关系[6]。所以，牙周炎与种植修复的关系研究仍是探讨的热点。

大量学者在对种植体失败的各项因素研究中显示，PD、mPLI、mSBI是重要的影响指标。PD是通过专用探针测量龈缘到牙周袋底的深度距离。PLI能反映牙齿周围菌斑附着的程度，是衡量口腔健康状况的指标，是促进种植体周围感染的重要因素，相关研究证实，牙周的基础治疗时会留下菌斑和细菌，有较强的致炎性，且口腔卫生不良的患者更易导致菌斑聚集。如未加强监控和治疗，会引起严重的炎症反应，种植体周围炎症反应严重时会出现充血、水肿现象，探诊极易导致其出血，SBI通过探诊对种植体周围的出血情况进行评价，是检测种植体周围炎症情况程度的重要指标[7]。Gay的相关研究显示，定期进行牙周治疗能有效降低种植体失败率，因种植体周围的状况与口腔牙周状况息息相关，所以，患者的口腔卫生情况对牙周健康非常重要，治疗中应加强口腔卫生宣教，指导患者正确使用牙线等清洁方式，保证口腔牙周健康，降低种植修复率[8]。

本文两组患者进行种植修复后，结果显示，随时间的增加，其PD、mPLI、mSBI均呈升高趋势，可见种植牙对周围炎症有一定影响，且有牙周炎组的种植牙周围炎症情况均高于健康组，说明牙周炎患者的种植牙周围炎症情况更明显，更需要加大口腔的卫生护理，以提高种植率。

临床上MBL是衡量牙槽骨吸收的重要指标，也是牙周炎的重要病理变化指标，牙槽骨吸收受多种因素影响，如生理学骨吸收、手术创伤、糖尿病、吸烟、种植体周围炎症等，其影响因素导致牙齿炎症感染严重，持续性损伤，丧失支持组织，牙齿失去稳定性，逐渐松动，导致脱落。本文比较两组牙槽骨在3年和5年后的吸收量情况发现，牙周炎组与健康组相比显著更高，两组数据比较具有较大的差异性，存在统计学意义($P<0.05$)。且对牙周炎者与牙周健康者应用牙种植修复法的近远期效果进行了对比，研究结果显示，两组患者在短期内的成功种植率，健康组与牙周炎组差异不明显，无统计学意义($P>0.05$)，但在3年、5年的远期效果显示，健康组成功种植率为84.9%、83.0%，牙周炎组为64.7%、60.8%，两组差异显著，有统计学意义($P<0.05$)。结果说明，牙周炎引起的牙槽骨吸收对牙种植修复的远期成功率有密切关系。

综上所述，种植修复对慢性牙周炎患者的临

表3 两组3年、5年的牙槽骨吸收量情况（$n=48$，$\bar{x}\pm s$）

组别（n）	3年					5年				
	即刻种植		延期种植		总体	即刻种植		延期种植		总体
	GBR	无GBR	GBR	无GBR		GBR	无GBR	GBR	无GBR	
对照组（n=48）	–	0.26±0.02	–	0.26±0.03	0.26±0.03	–	0.32±0.05	–	0.36±0.06	0.31±0.06
观察组（n=48）	1.35±0.14	1.14±0.11	1.27±0.14	1.21±0.12	1.27±0.13	1.85±0.23	1.64±0.16	1.78±0.18	1.59±0.15	1.53±0.17
t	66.808	54.532	62.849	53.211	52.449	55.727	54.556	68.512	52.748	46.886
P	<0.05	<0.05	<0.05	<0.05	<0.05	<0.05	<0.05	<0.05	<0.05	<0.05

床疗效中，近期效果与健康牙周组比较无明显差异，但骨吸收量随时间的增加而增大，牙周健康组远期治疗效果明显高于牙周炎组。所以，需加大种植前对牙周炎患者的有效抗感染治疗，并进行定期的监督和维护治疗，以提高牙种植修复率。

参考文献

1 王军燕. 牙种植修复在慢性牙周炎中的应用疗效探讨[J]. 全科口腔医学电子杂志, 2018, 5(34): 50-53

2 丁秉昊. 种植修复治疗慢性牙周炎牙列缺损的临床疗效分析[J]. 全科口腔医学电子杂志, 2018, 5(33): 33-34

3 雷飞, 倪菁, 陶永炜, 等. 慢性牙周炎患者种植修复后的临床疗效研究[J]. 西部医学, 2018, 30(11): 1593-1598

4 马婧, 曾融生. 慢性牙周炎患者与牙周健康患者种植修复疗效的对比与分析[J]. 中华口腔医学研究杂志(电子版), 2018, 12(05): 299-304

5 李娟, 孙健. 对比牙种植修复在慢性牙周炎患者与牙周健康者中的疗效[J]. 全科口腔医学电子杂志, 2018, 5(21): 47-48

6 吕标. 牙种植修复在慢性牙周炎患者中的疗效[J]. 全科口腔医学电子杂志, 2018, 5(19): 39-40

7 丁钰, 张莹, 惠宏斌, 等. 慢性牙周炎对牙种植修复的疗效影响[J]. 现代生物医学进展, 2017, 17(27): 5344-5347

8 王春伟. 牙种植修复在慢性牙周炎患者与牙周健康者的疗效对比分析[J]. 世界最新医学信息文摘, 2017, 17(50): 36

(上接第173页)

出版社，1998, 121-124

2 刘宝林. 口腔种植学[M]. 人民卫生出版社，2011, 213-222

3 Ghanaati S，Booms P，Orlowska A, et al. Adanced Platelet-Rich Fibrin: A New Concept for Cell-Based Tissue Engineering by Means of Inflammatory Cell, J Oral Implantol. 2014, 40(6): 679-689

4 （美）理查德, 米隆（法）约瑟夫, 舒克龙主编, 黄元丁, 陈琰,葛严军等主译. PRF在口腔再生治疗中的应用[M]，辽宁科学技术出版社，2018，33-42

5 孙佳佳, 王熙. A-PRF诱导软硬组织再生的研究. 现代口腔医学杂志, 2018, 32(2): 115-117

6 Jeong SM, Lee CU, Son JS, et al. Simultaneous sinus lift and implantation using platelet-rich fibrin as sole grafting material[J]. J Craniomaxillofac Surg，2014，42(6) : 990-994

7 赵继刚, 潘文仪,丁伟峰. 上颌窦内提升术植骨与不植骨对种植体骨结合的影响[J/ CD]. 中华口腔医学研究杂志, 电子 版，2014，8(6)：480-484

8 林国芬，谭包生. 单纯上颌窦内提升术的研究进展[J]. 北京口腔医学，2011，19(1) ：58-60

中国口腔种植学杂志2019年第24卷第4期

上颌前牙不翻瓣即刻种植即刻修复的3年回顾性研究

张　宾　孙丽华　张俊花　刘玉三　李　　军

【摘　要】**目的：**研究上颌前牙不翻瓣即刻种植即刻修复的软硬组织稳定性。**方法：**上颌前牙不翻瓣即刻种植即刻修复病例26例，当天行数字化扫描制作临时修复体，6个月个性化取模全瓷冠修复。对照组选取口内同名健康牙，种植术后1、3、6、12、24、36个月随访，评测探诊深度(PD)、改良菌斑指数(mPLI)、改良龈沟出血指数(mBI)、牙龈位置变化、边缘性骨吸收（MBL）。**结果：**26枚种植体均获得了良好的软硬组织效果，种植体留存率100%。PD、mPLI、mBI值1、3、6个月时均高于天然牙，有显著性差异(P<0.05)，mBI值36个月也高于天然牙，有显著性差异。种植体周围牙龈前3个月内退缩0.31mm，3-6个月期间生长0.05mm，三年牙龈退缩0.36mm，近远中牙龈乳头较牙龈缘吸收少。种植体边缘骨吸收在术后3个月内骨吸收约0.81mm，一年时吸收0.97mm，之后每年吸收<0.2mm。**结论：**3年回顾性研究表明：上颌前牙不翻瓣即刻种植即刻修复可获得良好的软硬组织效果，值得临床推广。

【关键词】即刻种植；即刻修复；组织工程生物材料；边缘性骨吸收；回顾性研究
中图分类号：R782.1　　**文献标志码：**A　　**文章编号：**1007-3957(2019)04-178-6

A retrospective study of flapless immediate implant and immediate restoration of single tooth in maxillary aesthetic area in 3 years

ZHANG Bin, SUN Lihua, ZHANG Junhua, et al
Affiliated Hospital of Binzhou Medical College, Binzhou 256600, Shandong Province, China

Abstract

Objective: To study the soft and hard tissue stability of flapless immediate implant and immediate restoration of single tooth in maxillary aesthetic area. **Methods:** 26 single implants in maxillary aesthetic area were included. All of the implants were placed immediately into fresh extractions and and immediately restoration, digital scanning to make temporary restorationsimmediately, The final restorations were performed after 6 months with all-ceramic crown, Control group selected intraoral dental health with the same name. On different time of follow-up, observation of probing depth(PD), modified plaque index (mPLI), modified sulcus bleeding index(mBI), gingival position, marginal bone loss. **Results:** The 26 implants were obtained the good stability of the soft and hard tissue and the aesthetic effect. The survival rate of both groups were 100%. The PD、mPLI、mBI value of 1, 3, 6, months was significantly higher than that of natural teeth, there was a significant difference(P<0.05), The mBI value of 36 months as significantly higher than that of natural teeth, there was a significant difference(P<0.05). The peri implant gingival degenerate 0.31mm the first 3 months than preoperative, gingival growth 0.05mm in 3-6 months, three years of gingival recession 0.36mm, midfacial papillaloss more than the distal or mesial papilla. Peri implant marginal bone loss 0.81mm with in three months after operation, Absorbed 0.97mm at 1 year. **Con-**

作者单位：256600 山东滨州 滨州医学院附属医院(张宾，孙丽华，张俊花，刘玉三)；深圳瑞尔齿科（李军）。
通讯作者：张宾

clusion: Flapless immediate implant and immediate prosthesis can maintain good soft and hard tissue stability, it was worth clinical promotion.

Key word: immediate implant，immediate prosthesis，tissue Engineering biomaterials，marginal bone loss, retrospective study

1952年Branemark教授提出“骨结合”理论：种植体植入后经过4-6个月无负重的愈合期，种植体与骨之间形成骨结合[1]，然后进行种植义齿上部修复，这个理论即经典的延期种植。但该术式较长的治疗周期给患者的生活及交际等带来了极大的不便。上颌前牙即刻拔牙后骨组织的生理性吸收造成骨量及牙龈的丧失，给延期种植带来更高的难度[2]。上颌前牙不翻瓣即刻种植即刻修复以其无缺牙期的特点获得了患者的认可，但其长期的软硬组织稳定性少见报道。本文对26例上颌前牙不翻瓣即刻种植即刻修复患者随访3年的时间，均取得了良好的软硬组织临床效果。现报告如下。

1 材料和方法

1.1 临床资料

2013年7月-2015年9月接受上颌前牙即刻种植即刻修复病例26例，年龄21-76岁，平均年龄为39岁，男性12例女性14例。病例纳入标准：上颌前牙要求即刻种植即刻修复的患者，全身及口腔状况良好，不吸烟，邻牙牙周状况良好，患牙软硬组织无明显的炎症，拔牙后颊侧骨板完整，牙体长轴方向与牙槽突较一致，拥有较厚的牙龈生物型，无种植禁忌症。

1.2 种植工具及材料

WH种植机，种植系统：Zimmer骨水平种植系统（美国），Bio-oss骨粉（瑞士）

1.3 手术及修复

1.3.1 正确的评估软硬组织状况：询问病史，检查口腔内拟种植区域牙齿及附着龈，全口牙周及咬合关系，拍摄全口曲面断层片及锥形术CT对术区的骨量进行评估，制定综合治疗方案。

1.3.2 拔除患牙：常规消毒，铺巾，4%阿替卡因麻醉下不翻瓣微创拔除患牙，探测确认颊侧骨板完整无缺损，彻底刮除牙周膜等残余组织，0.9%生理盐水冲洗拔牙窝。均牙槽窝多为病患牙根，应彻底搔刮并冲洗，残余的炎性组织是造成种植体早期失败的主要因素[3]。

1.3.3 种植窝的预备：球钻定位，以修复为导向种植。上颌前牙的牙根轴向并不与牙槽突轴向一致，偏腭侧植入，充分保证唇侧骨板的厚度，植入的颊舌向位置位于牙槽嵴的自然弧度的舌腭测2mm[4]左右，以保证种植体唇侧的骨量。近远中方向参考邻牙。

1.3.4 种植体的植入：良好的初期稳定性是即刻种植即刻修复的必要保障。植入适合直径及长度的种植体，保证种植体植入扭力矩在35N.cm以上[5]，种植体颈部平台应低于牙槽嵴顶0.5-1.0mm或位于唇侧龈缘下3.0-4.0mm。

1.3.5 种植体周围骨间隙的处理：种植体与颊侧骨壁跳跃间隙（Jumping Gap）使用Bio-oss骨粉充填。

1.3.6 临时修复体的制作：数字化扫描并制作peek基台的螺丝固位临时修复体，确保患者在正中，前伸及侧方颌时均无咬合接触，螺丝加力至15N.cm扭矩。见图1

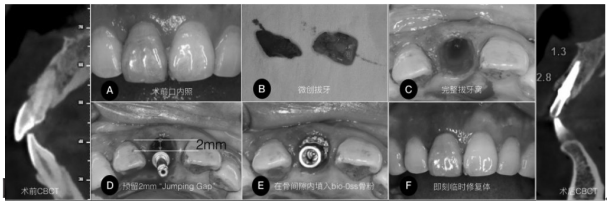

1.3.7 永久修复体的制作：个性化转移杆制取印模，制作全瓷冠。见图2

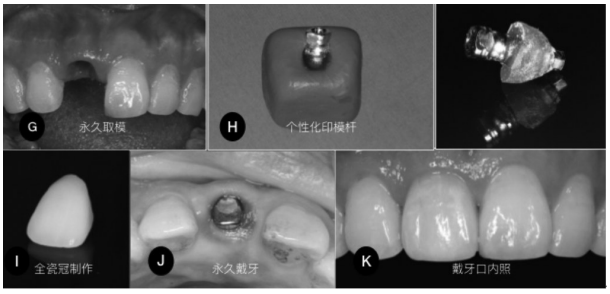

图2 永久个性化取模+全瓷冠制作

1.3.8 术后卫生指导：对患者进行口腔卫生指导(oral hygiene instruction. OHI)：正确的术后用药，口腔卫生清洁及卫生宣教。

1.4 疗效评价

测量种植术后1、3、6、12、24、36个月改良菌斑指数(mPLI)、改良龈沟出血指数(mBI)、探诊深度(PD)、牙龈位置变化、种植体周边缘骨吸收（MBL）、天冬氨酸转氨酶(AST)、碱性磷酸酶（ALP）。

1.4.1 菌斑指数、出血指数、探诊深度的检测：改良菌斑指数（mPLI），使用探针及结合视诊检查，用探针轻划牙面，

中国口腔种植学杂志2019年第24卷第4期

0：无菌斑，1：探针划过龈沟处种植体表面可检，2：肉眼可见中等量菌斑，3：大量软垢；改良龈沟出血指数(mBI)，牙周探针尖端探入种植体周围龈缘下1mm，平行龈缘滑动并等候30s，0：探诊无出血，1：点状出血，2：龈沟内线状出血，3：重度出血；探诊深度（PD）检测，用有刻度的消毒牙周探针，尽可能靠近牙面，以约0.2N的压力，平行牙体长轴方向探测，测近中颊、颊侧中央、远中颊和舌侧中央4个部位深度，记录平均值[6]。

1.4.2 牙龈位置变化：参考Rouck[5]测量牙龈方法，根据患者术前模型数据制作 垫改良式定位支架，在相应牙龈近中、远中及牙龈缘三点位置制作方向槽，测量术前及术后复诊时近远中及牙龈缘距离到方向槽的距离。与术前基准值比较，每次变化的差值即为牙龈退缩或增长值。

1.4.3 种植体边缘骨吸收（MBL）的测量：利用口内*X*线根尖片获取骨边缘的位置，每个复诊时间点随机选择13张放射片测量边缘骨位置，与术后一个月基准值比较，差值即为种植体边缘骨吸收值，影像医师和测量医师分别由固定医师操作以减少误差。根据Albrektsson等[7]1986年标准判断牙种植成功率（第一年种植体周围<1.5mm，随后每年骨吸收<0.2mm)进行评测。

1.4.4 统计学分析：实验数据均以$\bar{x}\pm s$表示，采用SPSS17.0统计软件包进行处理。

2 结 果

2.1 菌斑指数、出血指数、探诊深度的检测结果，探诊深度（PD）：种植体在1、3、6个月分别2.45±0.42、2.41±0.46、2.37±0.38高于天然牙2.01±0.23、2.04±0.14、2.06±0.14差异有显著性（$P<0.05$），其他时间点与天然牙无显著性差异。菌斑指数（mPLI）：1、3、6个月分别0.84±0.46、0.67±0.62、0.46±0.61高于天然牙0.33±0.49、0.27±0.46、0.40±0.63，有显著性差异($P<0.05$)。龈沟出血指数（mBI）：1、3、6、36个月分别1.20±0.68、0.73±0.59、0.80±0.41、0.73±0.46高于天然牙0.53±0.52、0.67±0.49、0.47±0.52、0.47±0.46，有显著性差异($P<0.05$)。见表1

2.2 牙龈位置变化

和术前牙龈位置相比，种植体植入1个月时牙龈近中、远中、牙龈缘中间分别退缩0.19±0.11mm、0.18±0.20mm、0.27±0.13mm；3个月时近中、远中、牙龈缘中间退缩值达到0.25±0.14mm、0.28±0.17mm、0.41±0.20mm；6个月时分别退缩0.22±0.15mm、0.21±0.14mm、0.37±0.13mm，相比3月时牙龈近中、远中、牙龈缘中间生长0.03 mm、0.07mm、0.04mm，3年时平均退缩值为0.36mm，近远中牙龈乳头较牙龈缘吸收少。见表2、图3

表2 种植体周牙龈变化（单位$\bar{x}\pm s$ mm）

	1个月	3个月	6个月	12个月	24个月	36个月
近中	0.19±0.11	0.25±0.14	0.22±0.15	0.25±0.21	0.29±0.19	0.34±0.23
远中	0.18±0.20	0.28±0.17	0.21±0.14	0.24±0.17	0.30±0.11	0.33±0.32
龈缘	0.27±0.13	0.41±0.20	0.37±0.13	0.39±0.13	0.40±0.15	0.42±0.48

2.3 种植体边缘骨吸收（MBL）

术后3个月时种植体近远中周围边缘骨吸收值分别为0.88±0.15mm、0.74±0.11mm，种植体1-3个月时骨吸收较快约0.81mm，6个月时近远中边缘骨吸收值为0.93±0.13mm、0.89±0.09mm，一年时吸收0.97mm，之后每年吸收均<0.2mm。见表3、图4

表1（PD，MBI，MPL）的检测结果

时间	PD			MPLI			MBI		
	天然牙	种植体	t\$p$值	天然牙	种植体	t\$p$值	天然牙	种植体	t\$p$值
1M	2.01±0.23	2.45±0.42*	t=0.057 p=0.018	0.33±0.09	0.84±0.46*	t=8.145 p=0.000	0.53±0.12	1.20±0.68*	t=-6.890 p=0.000
3M	2.04±0.14	2.41±0.46*	t=0.331 p=0.000	0.27±0.06	0.67±0.32*	t=6.358 p=0.016	0.67±0.19	0.73±0.39*	t=-5.135 p=0.000
6M	2.06±0.14	2.37±0.38*	t=3.145 p=0.031	0.40±0.03	0.46±0.21*	t=4.083 p=0.000	0.47±0.12	0.80±0.41*	t=-9.331 p=0.000
12M	2.05±0.15	2.13±0.43	t=0.649 p=4.870	0.44±0.02	0.53±0.34	t=0.065 p=3.221	0.70±0.26	0.81±0.38	t=5.165 p=0.602
24M	2.06±0.13	2.20±0.21	t=-0.142 p=1.005	0.67±0.11	0.63±0.30	t=4.836 p=4.007	0.39±0.19	0.45±0.12	t=8.715 p=1.779
36M	2.02±0.47	2.06±0.10	t=8.145 p=0.072	0.77±0.16	0.86±0.35	t=0.593 p=0.090	0.47±0.16	0.73±0.26*	t=6.279 p=0.030

注：*$P<0.05$，与同时间天然牙相比

表3　　种植体周骨量变化(单位：$x\pm s$ mm)

	3个月	6个月	12个月	24个月	36个月
近中	0.88±0.15	0.93±0.13	1.03±0.10	1.09±0.15	1.11±0.16
远中	0.74±0.11	0.89±0.09	0.91±0.11	0.98±0.17	1.02±0.14

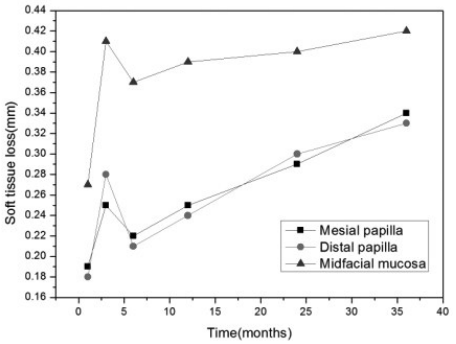

图3

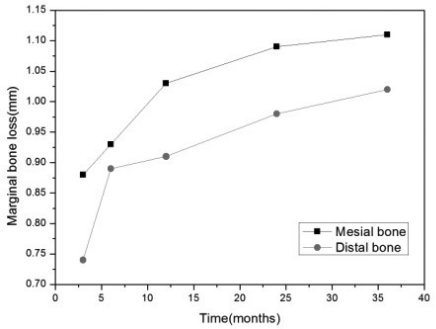

图4种植体周骨量变化

注：*P<0.05，与同时间天然牙相比

3　讨　论

上颌前牙不翻瓣即刻种植即刻修复的治疗方式受到很多临床医生及患者的青睐，但学者们对该方式的使用还尚存在争议，部分学者[8]认为上颌前牙不翻瓣即刻种植即刻修复存在一定美学风险。也有学者[9]认为：在严格地筛选病例，谨慎地诊断、设计治疗计划和仔细手术操作下，是可以预期的。笔者认为造成这些争议的原因也与病例选择、医生的临床操作经验、设计研究方法（基准线与测量工具）等诸多因素有关。

3.1　不翻瓣入路对种植体软硬组织的影响

翻瓣会造成颊侧牙龈与骨板的血供减少，牙槽骨的吸收和改建增多[10]，不翻瓣即刻种植不损伤牙龈软组织，保存了颊侧拔牙窝骨壁的血供，可减少颊侧骨吸收，从而维持软硬组织的稳定及美学[11-12]。Arau的研究中提出即刻拔牙后是否即刻植入种植体，都不会阻止唇侧骨板高度的下降，他认为唇侧的骨板大多由束状骨组成，失牙后吸收编制骨取代而出现骨板下降[13]。N学者基础实验结果显示不翻瓣的颊测骨吸收为0.98mm要明显好于翻瓣组2.14mm[14]。Campelo等[15]认为不翻瓣即刻种植易造成上前颌区皮质骨板的穿孔，需要有丰富临床经验的医生操作。上颌前牙的不翻瓣种植中必须选择厚龈生物型且颊侧骨板完整的病例，才能较好的保持种植后的软硬组织稳定，最大程度的减少种植体颊侧的软硬组织吸收[16-17]。近来有学者[18-19]提出根膜技术入路处理骨间隙也能达到良好的临床效果，其原理是上文提到的最大程度减少唇侧束状骨吸收，但这些病例研究数量较少且时间较短，还需加大样本量及随访时间研究。本次研究中拔牙后颊侧骨板缺失或不完整的病例全部进行的翻瓣引导骨组织再生术，均没有纳入本次研究中。研究中术后3个月时种植体周围边缘骨平均吸收值为0.81mm，种植体1-3个月时骨吸收较快约0.81mm，这应该与拔牙后牙槽窝的改建有关，一年时吸收0.97mm，之后每年吸收均<0.2mm，达到了良好的骨组织稳定及效果。

3.2　即刻修复对种植体软硬组织的影响

Grunder[20]指出使用临时修复体6个月后永久修复能减少种植体软组织退缩达到理想的美学效果。Brunski[21]研究证明，即刻负重后小于100μm的微动可以获得功能性的骨-种植体接触面，而大于150μm的微动会干扰种植体周围骨愈合，导致纤维包绕种植体。Meyer[22]等在基因水平上观测即刻种植负重对早期种植体骨结合的影响后认为：负荷并不影响成骨细胞和细胞外基质对种植体的粘附，生理性的应变可以刺激成骨细胞的表达及与成骨相关的细胞外基质蛋白，促进骨的生成。因此即刻修复对软组织的塑形起着至关重要的作用。临时修复体正确的外形突度对牙龈组织有生理性按摩作用，促进牙龈血液循环及健康，适应的外形会引导牙龈的生长。有学者认为凹形能促进牙龈的生长。本研究并没有使用红色美学指数来评估牙龈，而是通过具体的数值把牙龈量化来更精确的评测牙龈的变化，结果发现牙龈组织主要变

中国口腔种植学杂志2019年第24卷第4期

化是发生在种植术后的前3个月，均为唇颊测牙龈缘的退缩为主，种植体周围牙龈前3月退缩明显0.31mm，可能与术中手术刺激和术后的软硬组织改建有关。3-6月牙龈反而生长0.05mm，可能于临时修复体的引导塑形有关。3年时平均吸收0.36mm，取得了良好的软组织稳定性。本研究中临时修复均采用螺丝固位避免了粘结剂对牙龈的刺激，使生物附着在不受干扰的环境中进行。Abboud学者曾跟踪过20例即刻种植即刻修复病例，前7例患者均出现临时冠粘结剂溢入肩台下，导致种植体周围炎的发生[23]。本研究中临床指数的测量中改良龈沟出血指数(mBI)、探诊深度(PD)临床指标检测在前6个月较高，也在不同程度体现种植体的改建还在进行中。

3.3 以终为始的的外科手术对种植体软硬组织的影响

上颌前牙拔牙后大多存在不同程度的骨缺损，亚洲人前牙区颊侧骨壁一般较薄，菲薄的唇侧骨板前牙较常见，71%的颊侧厚度为0.5-1.0mm，6.5%的前牙区颊测骨板大于2mm[24]。所以在上颌前牙种植中植入的颊舌向位置并非牙根的方向，而在拔牙窝偏腭侧，中央螺丝的位置相当于舌隆突的位置。种植体植入过于偏唇颊侧易造成唇颊侧骨壁薄，引起骨壁吸收，过于偏腭侧会对美观、受力产生不利影响；近远中向保持与邻牙的距离也大于1.5mm范围内，种植体与邻牙距离小于1.5mm可导致间隔骨的吸收，龈乳头失去骨支持退缩形成“黑三角”；垂直向位置位于龈缘下3mm，种植体植入过浅易暴露种植体基台影响美观，过深则易导致种植体周围骨吸收，牙龈退缩及种植体周围炎症；Evas等学者认为种植体肩台应位于龈下3mm[25]。以修复为导向的种植，使植入后的修复体位置更美观，更符合生物力学方向，软硬组织更稳定。

上颌前牙不翻瓣即刻种植即刻修复能否获得良好的软硬组织效果也与患者自身的客观条件相关，术前需与患者做好沟通，须让患者知情预期的治疗效果及手术风险，对于期望值过高的患者给予仔细的解释或给予其他的治疗方案。患者定期复诊是种植体成功的重要保障，定期调颌，拍摄X线片及对种植体周围进行维护，有助于疾病的早期诊断，大大提高种植体残齿的成功率[26]。种植体修复后的第1年承受 力的原因，种植体周围骨组织一直处于改建期，一年时吸收0.97mm，之后每年吸收均<0.2mm，根据Albrektsson提出的标准，本研究中26枚种植体均达到了良好的骨组织稳定性。本研究中临床指标(MBI)24个月开始出现上升的趋势，这可能与龈下菌斑堆积有关，因此种植医生需加强对患者口腔卫生指导，定期复查。

综上所述，严格控制适应症的前提下，上颌前牙不翻瓣即刻种植即刻修复能维持原天然牙的牙龈轮廓和自然形态的完整性，能达到良好的临床效果，可以在临床上推广应用。

参考文献

1 Branemark. PI. Osseo integration and its experimental background. J Prosthetdent, 1983, 50 : 399-410

2 谢艳婷, 江鹭鹭, 何晶, 等. 美学区单颗牙即刻种植和延期种植的短期红色美学和种植体边缘骨吸收的临床效果比较及影响因素分析[J]. 上海口腔医学, 2019， 28(02): 148-153

3 Errus J, Cecchinato D, PjetuMn EB, et a1. Factors influencing ridge alterations following immediate implant placement into extraction sockets Clin Oral Implants Res，2010，21 (1)：22-29

4 Degidi M，Daprile G, Piattelli A. Primary Stability Determination by means of Inserion Torque and RFA in a Sample of 4, 135 implant. Clin implant Dent Relat Res, 2010

5 De Rouck T, Collys K, Cosyn J. Immediate single-tooth implants in the anterior maxilla: a 1-year case cohort study on hard and soft tissue response[J]. Journal of Clinical Periodontology, 2008, 35(7): 649-657

6 Mombelli A, Oosten M A C, Schürch E, et al. The microbiota associated with successful or failing osseointegrated titanium implants[J]. Oral microbiology and immunology, 1987, 2(4): 145-151

7 Albrektsson T, Zarb G, Worthington P, et al. The long-term efficacy of currently used dental implants: a review and proposed criteria of success[J]. International Journal of Oral & Maxillofacial Implants, 1986, 1(1)

8 Chen S T, Buser D. Clinical and esthetic outcomes of implants placed in postextraction sites[J]. The International journal of oral & maxillofacial implants, 2009, 24 : 186

9 Becker W, Goldstein M, Becker B E, et al. Minimally

invasive flapless implant surgery: a prospective multicenter study [J]. Clinical implant dentistry and related research, 2005, 7(s1): s21-s27

10 Botticelli D, Berglundh T, lindhe:Hard-tissue alterations following immediate implant placement in extraction sites.J Clin periodontol, 2004 : 820-828

11 Josephy. k. kan, kitichai. rungcharassaeng, glenliddelow,etal.periimplant tissue response following immediate provisional restoration of scalloped implants in the esthetic zone.j the journal of prosthetic dentistry, 2007, 0022-3913

12 Blanco J, Nunez V, AracilL, et al. Ridge alterations following immediate implant placement in the dog: flap versus flapless surgery. J Clin Periodontol, 2008, 107 : 197-203

13 Arau jo MG. Lindhe J : Dimensional ridge alterations following tooth extraction. An experimental study in the dog. J Clin Periodontol, 2005, 32 : 212-218

14 Novaes Jr. Raquel R.M. de Barros.Vula Papalexiou e colbs.Buccal bone remodeling after immediate implantation with a flap or flapless Approach : A Pilot Study in Dogs. Titanium 2009, 1 : 45-51

15 Campelo LD, Camara JR. Flapless implant surgery:a 10-year clinical retrospective analysis. Int J OralMaxillofac Implants, 2008, 17(2): 271-276

16 Becker W, Goldstein M, Becker BE. et al. Minimally invasive flapless implant surgery: a prospective multicenter study [J]. ClinImplant Dent Relat Res， 2005，7(1): 21-27

17 孙晓琳, 周延民, 赵静辉, 等. PRF在前牙即刻种植修复中的应用[J]. 实用口腔医学杂志, 2018, 34(01):125-126

18 Udatta Kher, Ali Tunkiwala, Siddarth Shanbag. A graftless socket-shield technique for immediate implant placement in the esthetic zone[J]. Clinical Oral Implants Research, 2018, 29

19 高旭, 刘梅, 刘翠玲. 种植义齿排龈后种植体周围软组织损伤愈后的动物实验研究[J]. 华西口腔医学杂志, 2018, 36(03): 287-290

20 Grunder U. Stability of the mucosal topography around single-tooth implants and adjacent teeth : 1-year results [J]. In J Periodontics Restorative Dent, 2000, 20(1): 11-17

21 Brunski JB. Avioid pitfalls of overloading and micromtion of intraosseous implants. Dent Implantol Update, 1993, 4(10): 77-81

22 Meyer U, Wiesmann HP, Fillies T, et al. Early tissue reaction at the interface of immediately loaded dental implants. Int J Oral maxillofac Implants, 2003, 18(4): 489-499

23 Abboud M, Koeck B, Stark H, et al. Immediate loading of single-tooth implants in the posterior region[J]. Journal of Prosthetic Dentistry, 2005, 94(2): 198-198

24 Elisabeth, Reiger, Lucia. Hackermuller, Martin. Berninger, et al. Exploration of gold nanoparticle beams for matter wave interferometry. J Optics Communications, 2006, 264 : 326-332

25 Evans C D J, Chen S T. Esthetic outcomes of immediate implant placements[J]. Clinical Oral Implants Research, 2008, 19(1): 73-80

26 Mamatha. Siddalingappa, Yogish. Puttashamachari, Rithe. Immediate implant placement: A longitudinal study to assess soft and hard tissue[J]. Journal of Dental Implants, 2018, 8 (2): 43-47. DOI : 10.4103/jdi.jdi_11_18

中国口腔种植学杂志2019年第24卷第4期

评估种植护理配合中标准作业流程的实施价值

彭贵雪

【摘　要】**目的：**探讨种植护理配合中标准作业流程的实施价值。**方法：** 选取我院2018年2月-2019年4月我院收治的240例患者。利用电脑抽签的方式将其随机分为两组，其中包括对照组120例，接受标准作业流程及常规护理。观察组120例患者，实施种植护理配合中标准作业流程进行治疗。比较两组治疗有效率及汉密尔顿焦虑量表评分情况。**结果：**观察组患者治疗有效率优于对照组患者，组间对比，观察组高于对照组，差异有统计学意义，$P<0.05$。观察组患者负性情绪评分明显优于对照组（$P<0.05$）。**结论：**种植护理配合中标准作业流程可为口腔种植的实施奠定良好基础，同时还可有效加强护理质量。值得临床推广和广泛应用。

【关键词】 种植护理；口腔种植；咀嚼效率；标准作业流程

中图分类号：R782　　**文献标志码：**A　　**文章编号：**1007-3957(2019)04-184-3

Evaluate of the implementation value of standard operating procedures in planting care coordination

PENG Guixue

Seventh People's Hospital of Zhengzhou, Zhengzhou 450000, Henan Province, China

Abstract

Objective: To explore the implementation value of standard operation process in planting nursing cooperation. **Methods:** 240 patients admitted to our hospital from February 2018 to April 2019 were selected. They were randomly divided into two groups by computer lottery, including 120 cases in the control group, who received standard operation procedures and routine care. 120 patients in the observation group were treated with standard operation procedures in planting nursing cooperation. The treatment efficacy rate and Hamilton Anxiety Scale score were compared between the two groups. **Results:** the effective rate of treatment in the observation group was better than that in the control group, and the difference was statistically significant($p<0.05$). The negative emotion score of patients in the observation group was significantly better than that in the control group($p<0.05$). **Conclusion:** The implementation of standard operation flow Cheng Kewei oral planting in planting nursing cooperation lays a good foundation, and can also effectively strengthen the quality of nursing. It is worthy of clinical promotion and wide application.

Key words: planting care, oral implants, chewing efficiency, standard operating procedure

口腔种植在当前牙科治疗中应用频率较高，是临床常用于恢复口腔美观及咀嚼功能的重要措施，其作为发展极为迅速的学科受到了越来越多的口腔医疗工作者的关注，如何提高种植义齿成功率是临床重点关注的课题[1-2]。为此，本研究通过对我院2018年2月-2019年4月我院收治的120例患者实施种植护理配合中标准作业流程，旨在为临床利用种植护理配合中标准作业流程实施高质量的口腔种植提供依据。具体报道见下。

1　材料和方法

1.1　一般资料

选取我院2018年2月-2019年4月我院收治的240例口腔种植患者。本研究获伦理委员会批准。

作者单位：450000 河南省郑州　郑州市第七人民医院口腔科。

纳入标准：（1）符合口腔种植适应证者。（2）均可配合研究者。

排除标准：（1）药物禁忌证者。（2）严重肝肾功能疾病者。（3）心功能衰竭者。

对照组120例患者接受标准作业流程及常规护理。其中男性68例，女性52例，年龄18～62岁，平均年龄（39.25±3.52）岁。观察组120例患者，实施种植护理配合中标准作业流程进行治疗。其中男性69例，女性51例，年龄19～63岁，平均（39.14±3.93）岁；两组资料无差异（$P>0.05$）。

1.2 方法

对照组120例患者接受标准作业流程及常规护理，包括病情宣教、手术仪器准备，在常规护理流程中实施术前仪器材料的准备，核对手术仪器以及机械盒。观察组实施种植护理配合中标准作业流程进行治疗。

（1）诊前预约护理：诊前告知患者相关注意事项，耐心倾听患者诉说，根据患者对医院的了解程度进行就诊流程说明。认真回答患者的疑问，缓解患者的心理压力，同时利用就诊前预约缩短候诊花费时间。

（2）心理护理：根据患者的情绪状态介入心理干预措施，与患者进行全方位的沟通，可利用焦点解决干预模式等心理护理措施，在护理人员利用温和的态度进行护患沟通时排除患者的负性情绪。讲解种植修复的优越性以及优缺点，同时列举治疗费用的具体条目，使患者做好心理准备。利用种植前的心理护理针对患者的治疗过程以及风险事项进行干预，通过改善心理应激反应降低患者的手术风险，强化患者对口腔种植的了解程度。告知患者通过网络及专家报道等途径了解种植的优势，同时详细说明种植的作用机制，避免患者对口腔种植期望值过高，使患者更加配合治疗。

（3）术前准备。严格按照预约手术时间完成术前准备，包括使患者在术前体检时间完成体检加强手术安全性。检查术前所需器械、核对种植体型号、准备配套器械和以及利用复方氯已定含漱液漱口、评估患者所选择种植系统。

（4）术中护理措施包括使监督无菌操作、配合医生提供术中所需物品、完成脉搏测量以及准备急救预案。

（5）术后护理包括讲解术后局部冷敷必要性、不应立即刷牙漱口、开展电话随访、建立复诊档案等。此外口腔种植后护理人员需坚持椅位单元卫生处置流程进行工作，确保感染风险控制的落实，提高患者治疗安全性，避免交叉感染的发生。

（6）建立术后随访渠道，除电话随访外还可依靠微信平台等，使患者按照自身情况向护理人员咨询专业性建议，护理人员利用自身专业性建议纠正患者的生活习惯，加强术后护理的延续性，以便于规范化处理患者的口腔种植后的风险事件。

1.3 观察指标

（1）有效%+显效%=总修复成功率。①显效：坏牙经X线检查完全恢复则为治疗显效。②有效：坏牙经X线检查基本恢复则为治疗有效。③无效，经X线检查牙列坏损呈扩大趋势或无好转则为无效。

（2）护理前、护理后采用汉密尔顿焦虑量表对240例患者情绪状态进行调查。

1.4 统计学方法

本研究的240例患者研究资料纳入SPSS17.0软件处理相关统计学数据。两两比较采用SNK法，正态计量数据用“Mean±SD”表示，非正态数据采用Median（IQR）。$P<0.05$为差异有统计学意义。

2 结 果

2.1 两组患者疗效对比

观察组患者治疗有效率优于对照组患者，组间对比，观察组高于对照组，差异有统计学意义，$P<0.05$。详见表1。

表1 两组患者治疗有效率对比[例(%)]

组别	n	显效	有效	无效	总有效率
观察组	120	81（67.50）	36（30.00）	3（2.50）	97.50
对照组	120	70（58.33）	32（26.67）	18（15.00）	85.00
x^2值		−2.161	0.328	11.742	11.742
p值		−0.142	0.567	0.001	0.001

2.2 两组患者负性情绪评分对比

观察组患者负性情绪评分明显优于对照组（$P<0.05$）。具体见表2。

表2 两组患者负性情绪评分比较($\bar{x}\pm s$,分)

组别	观察组（n=120）	对照组（n=120）	t	P
护理前汉密尔顿焦虑量表	11.49±2.71	11.29±2.69	0.126	0.912
护理后两周汉密尔顿焦虑量表	3.27±0.54	6.37±0.31	11.421	0.000

3 讨 论

口腔种植不仅可有效提升患者的牙齿咀嚼功能，还可有效满足患者对牙齿的美观需求，在临床应用中广受患者青睐[3-4]。但是由于口腔种植需要临床医师完成时间较长的学习，在利用熟练的操作技巧下完成手术操作，同时标准作业流程对完成口腔种植手术有着重要意义，种植护理配合中标准作业流程是临床口腔种植成功率的重要保

中国口腔种植学杂志2019年第24卷第4期

证。目前，人们生活水平逐渐提高，口腔种植的优势被越来越多的患者所看重，应用频率呈逐渐增高的趋势，并且随着医疗改革的日益推进，其使得诸多护理模式得到践行推广，护理干预提升医疗质量的作用得到牙科临床医疗工作者的广泛关注[5-6]。种植护理配合中标准作业流程是在当前科学理论下，根据护理经验制定高标准及事先预定 的一种方式，开展诸多预见性护理活动，以此保障临床手术的开展[7-8]。

本次研究结果表明采用种植护理配合标准作业流程的观察组治疗成功率高于对照组，并且在种植护理配合下患者的负性情绪得到了有效改善，保证了患者可积极配合口腔种植的实施，提示临床可利用种植护理配合标准作业流程进行口腔种植，以此最大化治疗效果，这是因为标准化护理流程可有效帮助临床医师实施口腔种植，并其开展口腔种植开展的护理指导，使患者更加满意护理工作，同时还可提高护理人员的工作质量，这也体现了种植护理配合中标准作业流程对维护医疗质量的重要意义，其充分考虑医师在手术操作水平受到严格的要求，通过术前仪器准备、术前心理护理为手术的顺利开展奠定了良好基础，同时种植护理配合中标准作业流程也充分考虑患者的利益，增强了患者对口腔种植的科学认知，提升了患者治疗依从性。并且种植护理配合中标准作业流程不断完善护理流程，可为护理人员提升自身护理水平提供良好的渠道。

综上所述，种植护理配合中标准作业流程可为口腔种植的实施奠定良好基础，同时还可有效加强护理质量。值得临床推广和广泛应用。

参考文献

1 丁晓军, 邱憬, 汤春波. 自主研发CAD/CAM种植导板制作系统在无牙颌种植修复中的临床应用研究[J]. 口腔医学, 2016, 36(5) : 421-424

2 PC Saponaro，B Yilmaz, RH Heshmati, et al. Clinical performance of CAD/CAM-fabricated complete dentures: A cross-sectional study[J]. Journal of Prosthetic Dentistry, 2016, 116 (3) : 431-435

3 李燕玲，王劲茗. 计算机辅助设计与制作钛支架在无牙颌患者种植固定修复中的应用现状[J]. 国际口腔医学杂志, 2017, 44 (3) : 344-349

4 BJ Goodacre，CJ Goodacre，NZ Baba，et al. Comparison of denture base adaptation between CAD/CAM and conventional fabrication techniques[J]. Journal of Prosthetic Dentistry, 2016, 116 (2) : 249-256

5 林海燕，于艳春，郑波，等. CAD/CAM树脂桥联合数字化导板在无牙颌即刻负荷中的应用研究[J]. 口腔颌面修复学杂志, 2016, 17(3) : 148-151

6 Oztel M, Bilski W M, Bilski A. Risk Factors associated with Dental Implant Failure: A Study of 302 Implants placed in a Regional Center[J]. Journal of Contemporary Dental Practice, 2017, 18(8) : 705

7 李敢, 童昕, 秦海燕, 等. 前牙区钛基台与氧化锆基台修复对种植体周围组织影响的短期评价[J]. 中国组织工程研究, 2017, 21(30) : 4812-4817

8 P Curran，M Cattanilorente，HW Anselm Wiskott，et al. Grinding damage assessment for CAD-CAM restorative materials[J]. Dental Materials, 2017, 33 (3) : 294-308

9 张伟，吴友农. CAD/CAM技术在牙体缺损嵌体修复中的应用[J]. 口腔医学, 2017, 37 (7) : 668-672

10 黄达鸿，林天赐，张鹏，等. 个性化氧化锆基台在前牙区种植一次诱导牙龈成型的美学观察[J]. 口腔颌面修复学杂志, 2016, 17(3) : 140-143

骨劈开术联合角化龈根向复位瓣术在下颌后牙区种植一例

熊 航　牛 涛　　谢亮焜

【摘　要】**目的：**探讨下颌后牙区应用骨劈开术的临床意义。**方法：**针对下颌牙槽骨宽度不足（4mm）且伴随角化龈不足的患者，进行骨劈开术并角化龈根向复位瓣术，同期植入种植体。**结果：**水平骨量增加4.0-7.0mm，后期取得了理想的美学效果，满足了患者减少手术次数的要求，同时减少了术区和手术时间，缩短了手术周期。**结论：**骨劈开术对于下颌狭窄牙槽嵴患者是一种有效的手术方式。

【关键词】骨劈开；牙种植；根向复位瓣

中图分类号：R782.1　　**文献标志码：**A　　**文章编号：**1007-3957(2019)04-187-4

A case report about bone splitting technique combined with apically positioned flap in a narrow mandibular alveolar bone

XIONG Hang, NIU Tao, XIE Liangkun

Dept. of ChengGong, The Affiliated Hospital of Stomatology, Kunming Medical University, Kunming 650031, Yunnan Province, China

Abstract

Objective: To investigate the clinical significance of bone splitting technique of implants. **Methods:** In order to decrease the volume of bone transplantation, bone splitting technique in the patient with serious bone width decrease was taken to solve the requirements of patients with less bone graft and shorten the treatment time. **Results:** The average bone width increase was 4.0-7.0mm, ideal aesthetic effect was harvested. Which meets the requirements of patients to decrease surgical incisions and times as much as possible, and at the same time reduces the operation ares and operation time, and shortens the operation cycle. **Conclusion:** Bone splitting technique is a effective and reliable bone transplantation method to these narrow alveolar.

Key words: bone splitting, tooth implant, apically positioned flap

种植修复已经成为常规的一种修复方式。在临床上，由于外伤、肿瘤、炎症等造成牙槽骨高度和宽度不足[1]。对萎缩的牙槽嵴而言，获得良好的美学和功能性重建非常困难。拔牙后1年内牙槽骨吸收非常迅速，尤其是前三个月[2]。Reich等[3]发现，下颌骨吸收速度高于上颌骨，后牙区吸收速度高于前牙区。Bassetti等[4]总结近几年的骨劈开病例，认为宽度低于6mm以下的牙槽骨难以常规进行种植体植入。上下颌牙槽骨骨密度也有不同；根据牙槽骨的分类，分为4类。下颌骨常常为1，2类骨质，骨皮质较厚。骨劈开术作为一种有效的增宽牙槽骨的方法，在临床上得到了很好的应用。下颌骨的骨质对于骨劈开术来说，较难实现。因为骨皮质厚，对控制青枝骨折的骨裂线走向不易控制。本文探讨了一些下颌骨骨劈开的技巧。

作者单位：650031 昆明医科大学附属口腔医院呈贡门诊（熊航）；昆明医科大学附属口腔医院修复科（牛涛）；昆明医科大学附属口腔医院口腔种植修复科（谢亮焜）。

通讯作者：谢亮焜

中国口腔种植学杂志2019年第24卷第4期

1 材料和方法

1.1 病例

患者，女，25岁，因右下颌后牙缺失数年就诊。患者身体状况良好，排除种植手术禁忌症，口腔健康状态好。CBCT显示：36区牙槽骨宽度约4mm，高度约12mm，CBCT显示骨松质极少。36缺牙区颊粘膜附着水平低，角化龈宽度较窄（图1）。在与患者沟通后，患者不考虑二段式骨劈开手术，拟行骨劈开术+根向复位瓣术，同期植入种植体。

1.2 材料

Peizotom I 超声骨刀（法国赛特力）；Stoma 剥离子、骨劈开凿、骨撑开器(美国 Hu-Friedy)；口腔 CBCT（意大利的 NewTom）；口腔种植机（德国 KAVO）；瑞士 SIC 种植系统，规格型号：3.5mmx11.5mm；骨粉：Bio-Oss，骨膜：Bio-gide。

1.3 手术方法

术前半小时口服抗生素，进入手术室后口腔内使用复方氯己定含漱液含漱3分钟，然后常规消毒铺巾。于36缺牙区行阿替卡因肾上腺素注射液局部浸润麻醉。经缺牙区牙槽嵴顶直线切开，在颊侧附加至34，37近远中纵向切口形成一梯形切口，剥离粘骨膜瓣，暴露牙槽嵴顶及颊侧骨面。设计牙槽嵴顶的骨切口线。在牙槽嵴顶，经中线做46牙位的直线切口，深度达骨内3-5mm，颊舌侧骨板厚度应保持一致。在46牙位的近中距45牙根远中1-2mm处做纵向骨皮质全层切开，在47牙位的远中做纵向骨皮质全层切开，并与44近中切开线平行。近远中切开线长度约为10mm。在颊侧骨壁下端做水平切口线，将近、远中纵向切开线连接， 切开深度为骨皮质全层。此时，在缺牙区颊侧形成了一个矩形的骨切开区（图2、图3）。确保全部切开骨皮质层后，用超声骨刀沿水平牙槽嵴垂直向深入，缓慢向颊侧牙槽骨加压，使颊、颚侧骨板保持一致宽度。骨凿深入深度约8mm，用扩孔钻，骨凿和骨膨胀工具缓慢使颊侧骨牌颊侧移位，于36位置植入SIC3.5*11.5mm种植体（图4-5）。

36颊侧软组织的处理：沿36颊侧角化组织宽度于牙槽嵴顶颊侧切取非角化牙龈的粘膜及粘膜下部分组织与颊肌，使颊侧组织瓣向前庭沟方向推动，将刀片尖端自骨膜上方分离半厚组织瓣，保留骨膜及上方少量结缔组织（图7）。紧贴组织瓣根方向前庭沟底移动，36种植体顶端植入Bio-oss骨粉，颊侧盖Bio-gide生物膜（图6）。通过可吸收缝线将生物膜悬吊缝合在粘骨膜上，同时使组织瓣锚定于骨膜上。达到增宽角化龈宽度，增加颊系带附着水平的作用。术后6个月常规完成修复（图9-10）。

2 讨 论

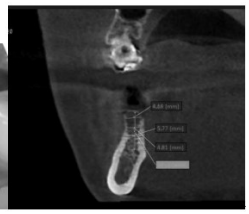

图1 术前口内照　图2 CBCT显示牙槽嵴宽度

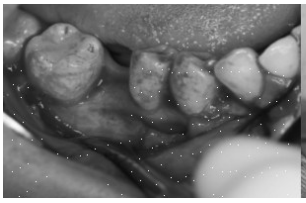

图3 术中软组织切口　图4 超声骨刀骨切口

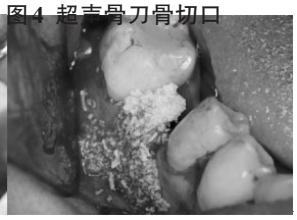

图5 植入种植体(颊侧游离骨板)　图6 植入Bio-Oss骨粉

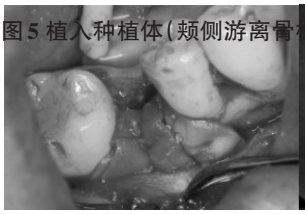

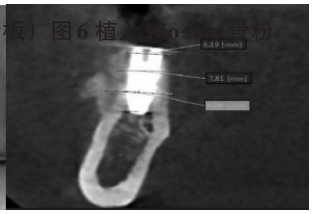

图7 Bio-gide骨膜悬吊缝合　图8 术后CBCT示骨宽度增加

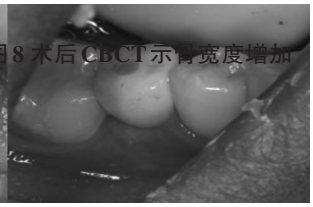

对于种植来说，骨宽是决定种植成功与否的重要因素之一。对于下颌牙槽嵴水平向宽度不足的病例以往一般采用onlay植骨，屏障膜引导骨再生（GBR），牵张成骨法，以及降低狭窄牙槽嵴高度的方法[5]。onlay植骨法，手术创伤大，操作难度大，外科技术水平要求高术，患者往往不易接受。且植入的自体骨成活率，成活后吸收多少都不能估计[6]。屏障膜引导骨再生术常因屏障膜脱落、暴露等造成骨增量失败的风险[7]。牵张成骨法费时较长，患者舒适感差。降低牙槽顶高度换宽度的方

法修复效果难以满足患者的美观和功能要求。牙槽骨内外骨板均由皮质骨构成，中间夹以骨松质，适宜于骨劈开法手术操作。

骨劈开法的手术方法经过临床应用能够同时解决牙槽嵴水平宽度不足和临床的美观修复要求。骨劈开技术(bone splitting technique)，即把牙槽骨颊侧劈开，使颊侧骨板位移达到增宽牙槽嵴宽度的目的[8]。下颌骨的解剖结构和骨皮质厚度决定了骨劈开难以顺利实行。下颌骨施行骨劈开术难以将颊侧骨板顺利抬起移位，难度高于上颌骨[9]。加之下颌骨区域颊舌侧骨板厚度和髁孔、下牙槽神经等解剖因素存在，使得下颌骨缺牙区骨劈开术有很多限制[10]。

郭泽鸿等[11]采用改良式骨劈开术，将手术切口改为“一字型”切口；还有部分学者采用二段式骨劈开术，采用第二次手术的方式进行种植体植入，都可以有效提高手术的成功率[12]。本文中的病例，属于牙槽嵴顶宽度不足伴有角化龈不足的问题，患者不愿多次手术。术中采取适当增大翻瓣面积，完全剥离颊侧粘膜。在器械的选择上，选择了超声骨刀。超声骨刀具有创伤较小，手术切口精确的优点[13]，在术中能够精确把握工作头进入深度。在下颌狭窄牙槽嵴尤为适用[14]。

除了骨组织，软组织也是影响种植体的关键因素。角化龈则是游离龈与附着龈合 称，其由表面高度角化的复层鳞状上皮组成，相比于无角化上皮，有较好的机械强度，在外界的刺激下可以更好地保持其上皮袖口相对稳定的形态，形成了口腔内第一道软组织屏障。学者认为[15-16]充足的角化牙龈不仅可以恢复原有的软组织解剖形态，同时也为种植义齿的红白美学打下了坚实的基础。稳定的修复效果要求良好的骨结合加上健康的种植体周软组织。种植体周软组织是种植体与口腔内环境之间的一道坚实屏障，对种植体长远功能的发挥有着至关重要的作用[17]。角化龈组织在屏障中的作用非常突出。研究表明，角化龈的厚度能够影响种植体成功率，足够的角化龈可以减少种植体周围炎的发生[18]。

牙齿缺失后，因为缺乏咀嚼的生理性刺激，附着龈的组织学特性逐渐发生蜕变，呈现牙槽黏膜的特征，抗咀嚼和抗摩擦能力下降，因此重建角化龈，增加附着龈水平很有必要。临床上有多种软组织增量术。根向复位瓣技术，具有骨组织损失小、不开辟第二术区及不良反应小的优点[19]，能够有效的增加角化龈量[20]。本文中在植骨盖膜中软组织处理的时候，既做了软组织减张，同时在进行Bio-gide生物膜锚定时通过将软组织进行根向复位的悬吊缝合，在做到减张缝合的同时也增加了角化龈宽度，降低了颊系带附着水平。

3 结 论

超声骨刀在下颌狭窄牙槽嵴骨劈开术中能够提高手术的精度和成功率。对于狭窄下颌牙槽嵴，在精确的骨切口和充分的术中水冷却下，骨劈开成功率是可靠的。对角化龈不足的患者，适用根向复位瓣技术能有效的提高角化龈的质量。

参考文献

1 L. Schropp A. Wenzel L, Kostopoulos, et al. Bone healing and sof tissue contour changes following single-tooth extraction: a clinical and radiographic 12-month prospective study [J]. International Journal of Periodontics and Restorative Dentistry, 2003, 24(4) : 313-323

2 M. G. Araujo F S, J. L. Wennstr ′Om, J. Lindhe. Tissue modeling following implant placement in fresh extraction-sockets[J]. Clinical Oral Implants Research, 2006, 17(6) : 615-624

3 K. M. Reich C D H, W. R. Lippnig, C. Ulm, G. Watzek,S. Tangl. Atrophy of the residual alveolar ridge following tooth loss in an historical population[J]. Oral Diseases, 2011, 17 (1) : 33-44

4 M. A. Bassetti R G B D D B. Te alveolar ridge splitting/expansion technique: a systematic review[J]. Clinical Oral Implants Research, 2016, 27(3) : 310-324

5 Reich Km H C, Lippnig Wr, Ulm C, et al. Atrophy ofresidual alveolar ridge following tooth loss in an historical population[J]. Oral Dis, 2011, 17(1) : 33-44

6 Moncler C B a S S. Split-crest and immediate implant placement with ultra-sonic bone surgery: a 3-year lifetable analysis with 230 treated sites[J]. Clinical Oral Implants Research, 2006, 17(6) : 700-707

7 M. Chiapasco S A, E. Romeo, and G. Vogel. Clinical outcome of autogenous bone blocks or guided bone regeneration

中国口腔种植学杂志2019年第24卷第4期

with e-PTFE membranes for the reconstruction of narrow edentulous ridges[J]. Clinical Oral Implants Research, 1999, 10(4) : 278-288

8 谢志刚, 肖旭辉. 骨劈开技术在增加上颌狭窄牙槽嵴骨宽度中的应用[J]. 国际口腔医学杂志, 2014, 41(04) : 373-377

9 Simion M B M, Zaffe D. Jawbone enlargement using immediate implant placement associate with a split crest technique and guide tissue regeneration[J]. Int J Periodontics Restorative Den, 1992, 12 : 462-473

10 D.-S. Sohn H-J L, J.-U. Heo, J.-W. Moon, I.-S. Park, G. E. Romanos. Immediate and delayed lateral ridge expansion technique in the atrophic posterior mandibular ridge[J]. Journal of Oral and Maxillofacial Surgery, 2010, 68(9) : 2283-2290

11 郭泽鸿, 徐淑兰, 赵春萍, 等. 超声骨刀在下颌后牙区改良式骨劈开术中的应用[J]. 实用医学杂志, 2018, 34(05) : 765-768

12 曹国庆, 王博, 孙蕾. 下颌后牙区二次骨劈开后种植修复一例病例报道[J]. 中国口腔种植学杂志, 2015, 20(03) : 133-135

13 陈旭锋, 陈铁, 赖仁发. 超声骨刀在种植外科中的应用进展 [J]. 中华老年口腔医学杂志, 2015, 13(01) : 44-46

14 Stübinger S, Stricker A, Berg B-I. Piezosurgery in implant dentistry[J]. Clinical, cosmetic and investigational dentistry, 2015, 7: 115-124

15 杨荃荃, 李志勇, 苟颖. 附着龈重建在口腔种植修复中的应用探索 [J]. 中外医疗, 2015, 34(11) : 40-41

16 彭文军, 张海燕, 郝蕊, 等. 根向复位瓣技术重建种植牙颊侧角化龈的临床探讨[J]. 口腔疾病防治, 2017, 25(03) : 176-179

17 Schrott Ar J M, Hwang Jw, Fiorellini J, et al. Five-year evaluation of the influence of keratinized mucosa on peri-implant soft-tissue health and stability around implants supporting full-arch mandibular fixed prostheses[J]. Clin Oral Implants Res, 2009, 20 : 1170-1177

18 Warrer K B D, Lang Np, Karring T. Plaque-induced peri-implantitis in the presence or absence of keratinized mucosa. An experimental study in monkeys[J]. Clin Oral Implants Res, 1995 : 131-8

19 Martins Tm F L, Mestrener Sr, Saito Ct, et al. Apically positioned flap: Reestablishment of esthetics and integrity of the dentogingival unit[J]. Perspect Oral, 2010, 2 : 2175-5124

20 Reddy V K, Parthasarathy H, Lochana P. Evaluating the clinical and esthetic outcome of apically positioned flap technique in augmentation of keratinized gingiva around dental implants[J]. Contemporary clinical dentistry, 2013, 4(3) : 319-324

(上接第157页)

cells[J]. Stem Cells, 2015, 33(4): 1304-1319

15 Liu C, Weng Y, Yuan T, et al. CXCL12/CXCR4 signal axis plays an important role in mediating bone morphogenetic protein 9-induced osteogenic differentiation of mesenchymal stem cells[J]. Int J Med Sci, 2013, 10(9): 1181-1192

16 Arabanian L S, Fierro F A, Stolzel F, et al. MicroRNA-23a mediates post-transcriptional regulation of CXCL12 in bone marrow stromal cells[J]. Haematologica, 2014, 99(6):997-1005

文献综述

两侧颏孔间种植的相关危险因素

陈 新综述　　董 强审校

【摘　要】下颌骨两侧颏孔之前的区域以往被推广为放置种植体的相对安全区域，但一些报道指出下颌骨前牙区种植体植入时引起出血的现象频出。因此，对下颌骨两侧颏孔之前区域的相关局部解剖风险因素有一定认识是十分必要的。本文拟对该区域的副颏孔，舌孔及相关动脉的位置，风险大小做一综述。

【关键词】副颏孔；舌孔；舌下动脉；颏下动脉；舌下腺窝

中图分类号：R782.1　　文献标志码：A　　文章编号：1007-3957(2019)04-191-5

下颌骨两侧颏孔间的区域以往被推广为放置种植体的相对安全区域[1]，且由于其良好的解剖条件，也是几种牙科手术的共同选择区域[2]，包括从颏部取骨、正颌外科手术中的颏部成形术以及在面部骨折钢板治疗时放置螺钉[3]。然而，一些报道指出下颌骨颏孔前区种植体植入时出血的现象时有发生[4-8]，这可能与该区域的解剖结构有一定关系。严重出血及口底血肿已被报道为下颌骨种植手术相关并发症，出血容易在口底疏松结缔组织中扩散，导致气道阻塞[9-10]由此甚至几乎致命[11-12]。了解下颌骨种植点附近的神经血管和骨结构的位置对于预防种植体植入过程中可能发生的并发症非常重要。因此，本文拟对下颌两侧颏孔间行种植相关手术时所应考虑的局部解剖风险因素，预防舌皮质穿孔，邻近血管损伤及尖牙、前磨牙区舌孔损伤做一相关综述，希望建议的风险评估将鼓励牙医预测因下颌局部解剖损伤而引起的术中/术后并发症。

1　副颏孔的风险评估

副颏孔(Accessory mental foramen，AMF)是指位于颏孔（mental foramen，MF）周围的较小的孔，它与下颌管是连续的[13-15]。AMF的发病率在2.0%到14.3%之间[13-14,16-17]，它既可以是单个孔，也可以是多个孔，既可以是单侧孔，也可以是双侧孔。该风险评估的关键是AMF的位置和大小，潜在的严重并发症是下唇感觉障碍。下唇神经感觉障碍的风险评估在于AMF与MF的位置关系以及AMF/MF的比值。了解AMFs的发生率和形态学特征对于预防神经损伤和出血等并发症非常重要，这些并发症发生在外科手术过程中，包括种植体植入、正颌手术、骨增量手术和根尖周截骨术。建议在手术前用CBCT检测AMF。

1.1　AMF的位置

虽然AMF更多地出现在MF的后方[15,18]，但在MF的前部、上端或前上端及附近也发现了较大的AMF[19]。Iwanaga[14]等人认为在与MF相同的高度或高于MF的位置上，大的AMF往往位于MF的前方和附近，小的AMF往往位于MF的后上方，其发生率和距离可能高于MF的前上方。有研究发现MF与AMF的平均距离为2.3-6.3mm[20-22]。在一般的牙科实践中，当骨膜从冠方向根方剥离时，在到达MF前AMF可能受到损伤。如果AMF位于MF的下方，它不应该是受伤的主要危险因素。然而，在11.1%-55%的AMF病例中，AMF位于MF的上方(包括前上位和后上位)，如果医生事先不识别AMF，位于MF之上的AMF可能会受损[14-15]。

1.2　AMF/MF大小

已有研究报道MF直径范围从2.38 mm到2.64 mm[18,23]，而AMF直径范围从0.74mm到0.89mm不等[18,24]。当AMF/MF面积比值大于30%时，MF至AMF的最大距离均小于5mm。这些大而近的AMFS包含副颏神经[14,25]。根据这些发现，Iwanaga[14]等人得出结论，位于MF附近的大AMFS可能包括一条内侧或外侧下唇支，这是颏神经的主要分支。如

作者单位：550004　贵州 贵阳　贵州医科大学附属口腔医院.口腔修复种植科。

基金项目：国家自然科学基金（81860193）；贵阳市科技计划项目（筑科合同[2017]30-40号）

中国口腔种植学杂志2019年第24卷第4期

果超过30%AMF/MF比率的AMF受损，同侧下唇可能会麻木。更大的AMF，其大小类似于MF，则被称为“双颏孔”。von Arx[26]等人报告了4例临床AMF根尖周手术病例，3例患者行小面积AMFS切除，无并发症发生，切除1例位于后上方的大AMF，其AMF/MF比值超过50%，导致术后口腔周围软组织麻木。

2 舌孔的风险评估

下颌骨舌孔可能是种植手术中出血的高风险，因为大多数下颌至少有一个舌孔[27-28]。

2.1 舌孔位置

根据其位于下颌骨上的位置，可分为两组：舌正中孔(median lingual foramen，MLF)和舌外侧孔(lateral lingual foramen，LLF)[29]。MLF通常位于下颌骨的中线，而LLF主要位于尖牙区或前磨牙区[30]，据报道MLF出现频率为98.2%-99%[16,29]，外侧舌管左右侧出现频率分别为34%和38%[31]。Morikage[32]以下颌舌骨线为参照，对舌下间隙和下颌下间隙的LLF进行分类，位于下颌舌骨线上方的LLF比位于下颌舌骨线下方的LLF更容易受到损伤。

2.2 某些情况下的较高创伤风险

如牙槽嵴被严重吸收，或必须修整牙槽嵴以减少多余的骨或创建一个平坦的钻孔区，因为这一过程使下颌中线舌孔更接近下颌骨的上部[33]。此外，一些临床方案要求在孔间植入种植体，这可能导致在下颌中线位置放置种植体。有作者[34]认为在无牙颌，2枚种植体覆盖义齿就能提供良好的长期成功率和生存率，同时也包括患者的满意度和改善口腔功能，但是为了进一步降低成本，一个单一的中线种植覆盖义齿也可以是一个很好的选择。

2.3 降低风险的措施

Longoni[35]研究建议，当*X*线检查显示舌孔存在时，应避免下颌联合作为种植体位置，因为在骨钻过程中，钻刃可能在舌血管入口处将其截断。来自颏部的骨移植，骨块的制备不应涉及中线的联合，而应在中线两外侧制备。这一过程不仅降低了血管意外的风险，而且有助于美观的轮廓维持，保留联合支撑着肌肉和其他软组织，避免了颏骨腔皮瓣的塌陷，降低了发生血管意外的风险。

3 动脉的风险评估

下颌舌骨肌下方的空间称为颌下空间，包含从面动脉分支出来的颏下动脉，下颌舌骨肌上方的空间称为舌下空间，包含从舌动脉分支出来的舌下动脉[36]。下颌舌前区存在广泛的动脉吻合。下颌舌骨肌被认为是舌下动脉和颏下动脉之间广泛的吻合区域[37]。在种植过程中，这些动脉在萎缩的情况下可能位于表面，如果在植入期间受到创伤或出现舌侧皮质骨穿孔，这些动脉可以被认为是出血的有力原因。

3.1 直径大小

颏下动脉、舌下动脉或其吻合主要进入舌孔[38]，Flanagan[39]发现，420毫升的血液有可能在30分钟内从内径为1至2mm的动脉逃逸。由此许多研究人员一致认为，直径为1mm或以上的动脉在受损时更有可能导致出血[40]。而MLF>1mm的报道率为31%，LLF为31.7%[40-42]，应值得注意。

3.2 舌下动脉与颏下动脉的关系

舌动脉和面动脉均起源于颈外动脉，舌下动脉起源于舌动脉，并在舌骨肌和颏舌肌之间向前走行。至于颏下动脉，它起源于面动脉，并向前延伸到颏部下方[36]。舌下动脉有时是舌动脉的一个不重要的分支，甚至可能缺失。当缺失时，它被颏下动脉的一个分支所取代。Katsumi[43]等人根据它们与舌骨肌和下颌骨的位置关系将舌下动脉与颏下动脉的关系分为四种类型：(1)舌下间隙由舌下动脉供血，I型(63.0%)；(2)舌下动脉和颏下动脉共同供血(5.6%)II型；(3)无舌下动脉供血。Ⅲ型：29.6%；(4)无舌深动脉起源于舌动脉(Ⅳ型，1.8%)。Ⅱ、Ⅲ、Ⅳ型的舌下腺与下颌骨间动脉走行的比例(55%)高于Ⅰ型(8.8%)，提示Ⅱ、Ⅲ、Ⅳ型的颏下动脉在种植手术中易受损伤。

3.3 类型

动脉可分为三种类型[44]：主导管(MD)、黏骨膜支(MB)和皮质支(CB)。舌骨肌上半部分中切牙区MB和CB的发生率明显较高，颏下动脉MD的发生率在下半部分的侧切牙、尖牙和前磨牙区明显较

高。在术前检查中，常规CT很容易将CB的出现定性为舌孔，而难以确定舌下间隙舌下腺与下颌骨之间是否存在MD及MB。因此认为在种植手术中，切牙、尖牙、前磨牙和第一磨牙区域的颏下动脉易受损伤。

3.4 出血的处理

Pirogoff三角区由舌下神经、二腹肌中间腱和舌骨肌后缘组成，常含有舌动脉，位于颌下三角区。为控制口腔严重出血，Pirogoff三角区是舌动脉结扎以确定出血来源的理想部位[45]。在一项对口底进行解剖的研究中，52.6%的标本显示舌下动脉细小、不明显或缺失，而在其所有病例中均发现颏下动脉的穿支穿过舌骨肌。因此，当遇到顽固性口腔内出血时，必须首先结扎面部动脉。如果不能止血，就必须结扎舌动脉[46]。

4 舌下腺窝

舌下腺窝(sublingual fossa，SP)位于前下颌骨的舌面，横跨于侧切牙和第一前磨牙之间。它被发现最深的一点是位于尖牙和前磨牙区[47]，且男性相对女性更深[48]。Uchida[48]无牙颌病例中，在尖牙和前磨牙区，舌下腺窝最深处（SFP）位于以下颌下缘为参考平面，距牙槽嵴方向约15mm的垂直方向上，LLF位于距SFP 5mm半径范围内。在种植体植入过程中，该区域极易穿孔。如果病例有深舌下腺窝[44]，临床医生应制作舌侧龈骨膜瓣，以确保种植手术中安全地使用器械和/或选择短种植体以避免舌侧穿孔。

综上所述，两侧颏孔以前的区域虽被认为是种植手术相对安全的区域，但其所潜在的危险不容小觑。口腔医生应在术前通过CBCT的辅助做好精密的设计，以求更好地减少或避免术中术后的并发症。

参考文献

1 Tarakji B, Nassani M. Z. Factors associated with hematoma of the floor of the mouth after placement of dental implants.Saudi Dental Journal, 2012, 24(1) : 11-15

2 Tepper G, Hofschneider UB, Gahleitner A, et al. Computed tomographic diagnosis and localization of bone canals in the mandibular interforaminal region for prevention of bleeding complications during implant surgery. Int J Oral Maxillofac Implants, 2001, 16 : 68-72

3 Liang X, Jacobs R, Lambrichts I. An assessment on spiral CT scan of the superior and inferior genial spinal foramina and canals. Surg Radiol Anat, 2006, 28 : 98-104

4 Limongelli Luisa, Tempesta Angela, Crincoli Vito, et al. Massive Lingual and Sublingual Haematoma following Postextractive Flapless Implant Placement in the Anterior Mandible[J] . Case Rep Dent, 2015, 2015 : 839098

5 Felisati G, Saibene AM, Di Pasquale D, et al. How the simplest dental implant procedure can trigger an extremely serious complication. BMJ Case Rep, 2012, 28：2012. pii: Bcr2012007373

6 Schiegnitz Eik, Moergel Maximilian, Wagner Wilfried. Vital Life-Threatening Hematoma after Implant Insertion in the Anterior Mandible: A Case Report and Review of the Literature[J] . Case Rep Dent, 2015, 2015 : 531865

7 Lee CY, Yanagihara LC, Suzuki JB. Brisk, pulsatile bleeding from the anterior mandibular incisive canal during implant surgery : A case report and use of an active hemostatic matrix to terminate acute bleeding. Implant Dent, 2012, 21 : 368-73

8 Sakka S, Krenkel C. Hemorrhage secondary to interforaminal implant surgery: Anatomical considerations and report of a case. J Oral Implantol, 2013, 39 : 603-7

9 Katsumi Y, Takagi R, Ohshima H. The occurrence rate and diameter of arteries traveling near the mandible and an assessment of the relative hemorrhage risk in implant surgery. Clin Implant Dent Relat Res, 2016, 18 : 1023-1033

10 Nakajima K, Tagaya A, Otonari-Yamamoto M, et al. Composition of the blood supply in the sublingual and submandibular spaces and its relationship to the lateral lingual foramen of the mandible. Oral Surg Oral Med Oral Pathol Oral Radiol, 2014, 117(1) : 32-38

11 Givol N, Chaushu G, Halamish-Shani T, et al. Emergency tracheostomy following life-threatening hemorrhage in the flfloor of the mouth during immediate implant placement in the mandibular canine region. J Periodontol, 2000, 71 : 1893-1895

12 Isaacson TJ. Sublingual hematoma formation during immediate placement of mandibular endosseous implants. J Am Dent Assoc 2004, 135 : 168-172

13 Iwanaga J, Saga T, Tabira Y, et al. The clinical anatomy of accessory mental nerves and foramina. Clin Anat 2015, 28 : 848-856

14 Iwanaga J, Watanabe K, Saga T, et al. Accessory mental foramina and nerves: Application to periodontal, periapi-

中国口腔种植学杂志2019年第24卷第4期

cal, and implant surgery. Clin Anat, 2016, 29 : 493-501

15 Katakami Kaori, Mishima Akira, Shiozaki Kazunari, et al. Characteristics of accessory mental foramina observed on limited cone-beam computed tomography images[J]. J Endod, 2008, 34 : 1441-5

16 Moro Ayumi, Abe Shigehiro, Yokomizo Naoko, et al. Topographical distribution of neurovascular canals and foramens in the mandible: avoiding complications resulting from their injury during oral surgical procedures[J] . Heliyon, 2018, 4: e00812

17 Vieira Clarissa Lopes, Veloso Suzanni do Amaral Rodrigues, Lopes Fernanda Ferreira, Location of the course of the mandibular canal, anterior loop and accessory mental foramen through cone-beam computed tomography[J] . Surg Radiol Anat, 2018, 40 : 1411-1417

18 Gumusok M, Akarslan Z Z, Basman A, et al. Evaluation of accessory mental foramina morphology with cone-beam computed tomography. Niger J Clin Pract, 2017, 20 : 1550-4

19 Krishnan Unni, Monsour Paul, Thaha Khaleel, et al. A Limited Field Cone-beam Computed Tomography-based Evaluation of the Mental Foramen, Accessory Mental Foramina, Anterior Loop, Lateral Lingual Foramen, and Lateral Lingual Canal [J] . J Endod, 2018, 44 : 946-951

20 Naitoh M, Hiraiwa Y, Aimiya H, et al. Accessory mental foramen assessment using cone-beam computed tomography. Oral Surg Oral Med Oral Pathol Oral Radiol Endod. 2009, 107(2) : 289-94

21 Laher Abdullah Ebrahim, Motara Feroza, Wells Mike, Locating the mental foramen at the bedside with point of care ultrasound imaging[J] . Pan Afr Med J, 2018, 29 : 54

22 Imada Thaís Sumie Nozu, Fernandes Luciana Maria Paes da Silva Ramos, Centurion Bruna Stuchi et al. Accessory mental foramina: prevalence, position and diameter assessed by cone-beam computed tomography and digital panoramic radiographs[J] . Clin Oral Implants Res, 2014, 25 : e94-9

23 de Freitas V, Madeira MC, Toledo Filho JL, Chagas CF. Absence of the mental foramen in dry human mandibles. Acta Anat (Basel), 1979, 104 : 353-5

24 Toh H, Kodama J, Yanagisako M, et al. Anatomical study of the accessory mental foramen and the distribution of its nerve. Okajimas Folia Anat Jpn, 1992, 69 : 85-8

25 Hu KS, Yun HS, Hur MS, et al. Branching patterns and intraosseous course of the mental nerve. J Oral Maxillofac Surg, 2007, 65 : 2288-2294

26 von Arx T, Lozanoff S, Bosshardt D. Accessory mental foramina: Anatomy and histology of neurovascularisation in four cases with apical surgery. Oral Surg, 2014, 7 : 216-227

27 Patil S, Matsuda Y, Okano T. Accessory mandibular foramina: a CT study of 300 cases. Surg Radiol Anat, 2013, 35 : 323-330

28 Kilic E, Doganay S, Ulu M, et al. Determination of lingual vascular canals in theinterforaminal region before implant surgery to prevent life-threatening bleeding complications. Clin Oral Implants Res, 2014, 25 : e90-e93

29 He P, Truong MK, Adeeb N, et al. Clinical anatomy and surgical signifificance of the lingual foramina and their canals. Clin Anat, 2017, 30 : 194-204

30 Sanomiya Ikuta CR, Paes da Silva Ramos Fernandes LM, Poleti ML, et al. Anatomical study of the posterior mandible: Lateral lingual foramina in cone beam computed tomography. Implant Dent, 2016, 25 : 247-251

31 Gahleitner A, Hofschneider U, Teper G, et al. Lingual vascular canals of the mandible: evaluation with dental CT. Radiology, 2001, 220 : 186-189

32 Morikage N, Hamada T, Usami A, et al. Topographical relationship between positions of lingual foramina and attachment of mylohyoid muscle in mental region. Surg Radiol Anat, 2017, 39 : 735-739

33 Oettle AC, Fourie J, Human-Baron R, et al. The midline mandibular lingual canal: importance in implant surgery. Clin Implant Dent Relat Res, 2015, 17(1) : 93-101

34 Carlsson Gunnar E, Implant and root supported overdentures - a literature review and some data on bone loss in edentulous jaws[J] . J Adv Prosthodont, 2014, 6 : 245-52

35 Longoni Salvatore, Sartori Matteo, Braun Marc, et al. Lingual vascular canals of the mandible: the risk of bleeding complications during implant procedures[J] .Implant Dent, 2007, 16 : 131-8

36 Hollinshead WH Submandibular spaces. In: Anatomy for surgeons. Volume 1: the head and neck. 2nd edn. Harper & Row, pp1982, 324-325

37 Adopted from Rosano G, Taschieri S, Gaudy JF, et al. Anatomic assessment of the anterior mandible and relative hemorrhage risk in implant dentistry: A cadaveric study. Clin Oral Implants Res, 2009, 20 :791-5

38 Nakajima K, Tagaya A, Otonari-Yamamoto M, et al. Composition of the blood supply in the sublingual and submandibular spaces and its relationship to the lateral lingual foramen of the mandible. Oral Surg Oral Med Oral Pathol Oral Radiol, 2014, 117 : 32-38

39 Flanagan D. Important arterial supply of the mandible, control of an arterial hemorrhage, and report of a hemorrhagic incident. J Oral Implantol, 2003, 29 : 165-173

40 Wang YM, Ju YR, Pan WL, et al. Evaluation of location and dimensions of mandibular lingual canals: A cone beam computed tomography study. Int J Oral Maxillofac Surg 2015, 44 : 1197-1203

41 Babiuc I, Tarlungeanu I, Pauna M. Cone beam computed tomography observations of the lingual foramina and their bony canals in the median region of the mandible. Rom J Morphol Embryol, 2011, 52 : 827-829

42 von Arx T, Matter D, Buser D, et al. Evaluation of location and dimensions of lingual foramina using limited cone-beam computed tomography. J Oral Maxillofac Surg, 2011, 69 : 2777-2785

43 Katsumi Y, Tanaka R, Hayashi T, et al. Variation in arterial supply to the flfloor of the mouth and assessment of relative hemorrhage risk in implant surgery. Clin Oral Implants Res, 2013, 24 : 434-440

44 Katsumi Yuji, Takagi Ritsuo, Ohshima Hayato. The Occurrence Rate and Diameter of Arteries Traveling Near the Mandible and an Assessment of the Relative Hemorrhage Risk in Implant Surgery[J] . Clin Implant Dent Relat Res, 2016, 18 : 1023-1033

45 Tubbs RS, Rasmussen M, Loukas M, et al. Three nearly forgotten anatomical triangles of the neck: triangles of Beclard, Lesser and Pirogoff and their poten tial applications in surgical dissection of the neck. Surg Radiol Anat, 2011, 33 : 53-57

46 Bavitz JB, Harn SD, Homze EJ Arterial supply to the floor of the mouth and lingual gingiva. Oral Surg Oral Med O, 1994, 77 : 232-235

47 Uchida Y, Goto M, Danjo A, Yamashita Y, Kuraoka A. Anatomic measurement of the depth and location of the sublingual fossa. Int J Oral Maxillofac Surg, 2012, 41 : 1571-6

48 Uchida Y, Goto M, Danjo A, et al. Anatomical relationship between the sublingual fossa and the lateral lingual foramen[J] . Int J Oral Maxillofac Surg, 2015, 44 : 1146-51

《中国口腔种植学杂志》2020年征订启事

《中国口腔种植学杂志》是国家级专业期刊，由国家卫生健康委员会主管，中华口腔医学会主办，于1996年4月创刊。口腔种植学系口腔医学的一支新兴专业，其专业性强。经过二十余年的基础研究和临床应用，利用生物材料，已研制开发出达到国际先进水平的人工种植牙系统--仿生牙，将其植入人体颌骨内支持固位和恢复咀嚼功能的作用。本刊主要报道口腔种植学国内外现状及其发展，反映基础研究的成果，临床应用的经验总结，人工种植牙应用的观察分析。

本刊为季刊，大16开本，全年共4期定价50元（含邮寄费），欢迎订阅。

地址：成都市小天竺街75号财富国际1708

邮编：610041

电话：028-85108211

传真：028-85555787

《中国口腔种植学杂志》编辑部

中国口腔种植学杂志2019年第24卷第4期

牙种植常见影响因素及机械并发症研究进展

管其帅综述　　柳忠豪审校

【摘　要】随着生活水平的提高，种植牙因其舒适美观、咀嚼效率高、不损伤邻牙等优点，越来越多地被人们所选择。根据牙种植行业调查报告表明，2018年中国种植牙数量达到200万颗，但是这在将近有14亿人口的中国来说，需求量远远大于供给量。种植体5年成功率大约在95.6%左右，这意味着在未来时间里，会有越来越多的种植体出现各种各样的问题，这就需要大量的临床医生去处理。本综述旨在为以后的牙种植临床工作以及处理种植体并发症提供借鉴和帮助。

【关键词】牙种植；机械并发症；影响因素
中图分类号：R782.1　　文献标志码：A　　文章编号：1007-3957(2019)04-196-4

广义的牙种植后并发症分为生物并发症和机械并发症，生物并发症主要包括种植体周围炎、黏膜炎，感染；上颌窦穿孔、感染；神经症状以及上颌窦穿孔等。机械并发症包括种植体、基台折断，崩瓷，螺丝松解及折断等。再细分又会有工艺并发症和修复并发症等。本文主要对于临床常见的机械并发症予以综述。

1　牙种植机械并发症

种植体修复后机械并发症，主要是指由于受力、机械强度等因素导致的并发症，随着种植体加工技术的进步和完善，种植相关部件的机械并发症在减少，但是修复体使用时间的增加，发生机械并发症的几率也在增高。修复体崩瓷，是最常见的机械并发症，种植修复后饰面瓷折裂的5年发生率为5%-25%[1]。

1.1　基台或基台螺丝松动、折断

基台螺丝松动的原因有加力不当、咬合力不当、螺丝直径不当、应力变形、微渗漏导致唾液细菌进入发生腐蚀、螺丝磨耗等都可导致螺丝松动。螺丝松动不可怕，可怕的是随着时间的推移，金属应力疲劳，导致螺丝或基台折断，这类并发症处理起来较棘手。基台螺丝连接稳定与很多因素有关，其中最重要的是：（1）充分的预紧力；（2）种植体部件连接的适合性；（3）种植体-基台界面基本的抗旋性能。[4]牙冠的长度越大，加载到螺丝的压力越高，螺丝松动或者折断的风险越高[5]。在一项模拟口内环境咀嚼5年的实验中，所有组的螺丝没有发生松解及折断，并且用钛金属作为基底，上部烤瓷的基台存活并且无破损的几率为100%，没有金属基底的所有氧化锆基台显示出位于基牙颈部方面的折裂，其位于或稍高于种植体-基台内部连接的水平[2]。同样，有研究报道[7]，具有钛基的氧化锆和二硅酸锂基台具有很好的断裂强度。

1.2　崩瓷

现在临床中常用的陶瓷材料为长石质陶瓷、玻璃陶瓷、氧化铝陶瓷以及氧化锆陶瓷。氧化铝陶瓷因为其出色的美观效果，常用于前牙的美学修复，氧化锆基由于其出色的抗折性及其强度，且其美观性不如氧化铝陶瓷，故而常被用于后牙区的修复[8]。机械并发症的发生率报告不一，其中崩瓷的发生率最高，多发生在饰面瓷或饰面瓷与基底瓷之间的接触界面，崩瓷的原因很复杂，过大的咬合力，瓷层过厚，侧向力过大等。同样，患者的年龄，性别，种植位点，修复方式，固位方式，修复材料都与崩瓷具有统计学意义[9]。对颌若都是种植烤瓷全冠，则崩瓷的概率将增加七倍。崩瓷常发生在饰面瓷，发生几率最低的是氧化锆陶瓷，它的抗折性值得肯定[10]。有研究者用树脂材料作为饰面瓷，获得了可喜的结果[11]。研究表明，氧化锆基-长石瓷饰面，其平均断裂负荷为3.52KN，氧化锆基-间接复合树脂贴面其平均断裂

作者单位：116044 辽宁 大连 大连医科大学研究生院(管其帅)；山东 烟台 烟台市口腔医院(柳忠豪)。

强度为3.28KN，氧化锆基-CAD/CAM树脂块制成的冠通过复合树脂材料粘结，其平均断裂强度为3.95KN，氧化锆基-玻璃陶瓷饰面其平均断裂强度为3.48KN，前三者的断裂通常是贯穿冠的整个厚度断裂，而氧化锆基-玻璃陶瓷更多的是表现为崩瓷[12]。

1.3 固位丧失

种植后修复体的固位丧失主要归为2种情况，第一是就位不良，这是由于软组织阻挡或者修复体瑕疵等原因造成，第二就是固位不良，固位螺丝松动、粘结剂的溶解、调拌比例不当及粘结剂强度不够等原因[13]。研究表明，螺丝固位的修复体发生固位丧失的几率高于粘结固位[6]。此外，合理的咬合设计、均匀的应力分布，也是获得良好固位的重要因素。

1.4 食物嵌塞

关于食物嵌塞的发生率，文献报道不一，对于牙列缺损并采用种植修复的患者来说，有报道称食物嵌塞率高达60%以上。在一项对种植修复后1-40个月的临床观察中[14]，得出的结论是后牙邻接点的丧失率高达50%，上下颌无任何差异，后牙发生率高于前牙，游离缺牙发生率高于非游离缺牙，研究中还发现，修复前缺牙时间越长，种植修复后邻接点丧失的可能性越大。同样，也有研究表明[15]，种植后修复3年有接近一半的修复体发生了邻接点丧失。

1.5 CAD/CAM在牙种植中的作用

CAD/CAM在牙种植中的应用越来越多，由于它极高的精度，极大的缩短了治疗时间，受到了临床医生和患者的追捧。有研究表明[3]，在数字化辅助工作下，种植修复的成功率为95%，该研究评价种植体修复的成功标准是将种植体周围骨水平分析以及软组织质量和修复体方面都考虑进去，值得注意的是这项研究主要用CAD/CAM制作氧化锆冠桥。2000年，西门子公司将CEREC 3推向市场，扩大了CAD/CAM的适应症，并改善了牙科设备的边缘密合度，至此，CEREC概念成为迄今为止制造商业上最成功的椅式扫描计划磨机[19]，因而，采用CAD/CAM制作的冠桥修复体的密合度还是令人满意的。而对于采用CAD/CAM技术制作个性化基台及Tibase-瓷基台与成品基台对比的体外研究却显示，前者种植体周围炎的发生率增高，各连接部件间间隙增大，出现更多的微渗漏[20]，Baldassari等[21]采用三维有限元分析法，通过计算机虚拟建模形成种植体-钛基台连接形式以及三种不同连接形式的种植体-氧化锆基台连接界面，应用三维有限元对比分析其边缘密合性，研究结果显示钛-钛连接是TIbase-瓷基台平均密合度的7-8倍，由此，我们看到了成品基台的优势。

2 结 论

随着CAD/CAM技术的发展，以及加工工艺的进步，机械并发症已经有所下降。基台松动不可怕，棘手的是基台松动后导致中央螺丝的断裂。种植后修复的崩瓷发生率较高，合理的设计在预防崩瓷方面显得十分重要。食物嵌塞的发生率较高，处理后再次发生的几率依旧很高，未来如何防止产生食物嵌塞是我们应该重点注意的问题。

3 讨论及展望

种植体基台螺丝折断的病例，可以使用厂家配备的取出工具进行取出，但是操作并不会很容易，而且临床上会遇到断端较深无法取出的病例，如果将种植体施行手术取出，对患者造成的创伤较大，延长修复时间，并且会对患者造成经济上的损失。对此，种植适应症的严格把握、修复材料的合理选择以及咬合力量的均匀分布显得尤其重要，但是临床中面对基台螺丝已经折断无法取出的病例，有临床医生用高速手机将折断在种植体中的螺丝打磨得更短，然后取模制作金属桩，做桩核冠修复，也取得了较好的效果，长期效果如何还没有足够的文献和病例支持，但面临棘手病例，这不失为一种解决办法。

种植后修复体崩瓷，虽然造成了修复体的破损以及对美观产生影响，但这也是对于种植体的一种保护。崩瓷与修复体的折裂大多是因为存在咬合干扰，应力分布集中造成的，崩瓷与修复体折裂恰恰是可以将过大的合力释放掉。因此，在行种植后修复时，选择强度稍低的材料，不仅较轻了对颌天然牙的磨耗，也可使种植后修复体经过磨耗后实现正确咬合。

修复体固位丧失，是修复并发症常见的一项，

中国口腔种植学杂志2019年第24卷第4期

多见于粘结固位种植修复，主要原因是粘结剂溶解、咬合设计及加工不良，同时又与种植修复所在位点、粘结时所用粘结剂有关，前牙发生率明显低于后牙。在粘结固位的种植修复中，发生并发症的几率低于螺丝固位种植修复，这是由于粘结剂在修复基台和修复体之间起到一个缓冲作用，使应力更加均匀分布。为了消除粘结固位会遗留粘结剂的问题，笔者建议修复体口内粘结固位时，保持螺丝通道通畅，待粘结剂固化后去掉封口膜（聚四氟乙烯膜），取下粘固后修复体，去净残留粘结剂后再口内就位，扭紧基台螺丝，封闭螺丝通道。

种植修复的病例中，食物嵌塞前期主要是水平型食物嵌塞，随着时间的推移，邻面接触逐渐丧失，加上牙齿的倾斜移位，继而导致垂直型食物嵌塞。由于骨质丧失，龈乳头不能充满外展隙，故而食物嵌塞好发于两种植体之间。同时，种植体生理性动度较天然牙小，故而食物嵌塞也好发于种植体与天然牙之间。在临床工作中，为了种植体周围组织健康，通常会预留出足够的外展隙，建议患者用牙线、牙间隙刷以及冲牙器保持口腔卫生，邻接面丧失接触可以通过邻面加瓷或重新做冠来解决。

对于种植后修复咬合关系的调整，是种植后修复过程中一个很重要的步骤。临床医师通过咬合纸对种植牙进行咬合调整，但这似乎并不那么准确。接受种植义齿修复的患者，能通过种植体确定口颌系统功能性运动，并通过中枢和外周神经系统，能够能够感知到口内种植体的咬合力[16]，这种能力成为“骨感知”现象[17]。有一项临床研究[18]，通过对牙齿或种植牙施加压力，检测出天然牙及种植牙的被动触觉阈限，结果表明：软组织水平种植体支持单冠、骨水平种植体支持单冠和天然牙的垂直方向上的被动触觉阈限分别为(1554±571)、（1400±428)和(35±17)mN。这项研究充分说明，在临床中通过咬合纸对种植牙进行咬合调整是远远不够的，尤其是对颌牙也是种植牙时，产生的误差将更大。这就要求对于咬合关系的调整并不是一次就能够完成的，需要在之后的复诊过程充分关注并调整。

随着CAD/CAM技术的提高，以及修复工艺技术及材料科学的发展，临床上的修复并发症有所控制，文献也报道了较高的成功率，但是研究多数是针对单颗或少数牙齿缺失，表现出较高的精度,对于通过数字化制作的基台，其效果还有待观察和提高。用3shape软件时，可以将口腔扫描数据和CBCT数据结合，不仅可以使种植体植入的精度提高，而且对于种植牙冠的形态及咬合进行精细的调整，使咬合关系满足要求。

现在种植的成功以及修复的成功标准不一，有些研究仅仅把种植体取出作为失败的标志，而对于崩瓷的可能是持有姑息的态度；此外，对于种植病例的研究，时间较短，很多研究仅仅维持在3年内，牙种植达10年以上的临床研究较少，或者研究的内容单一，不能对影响牙种植多方因素予以说明。值得我们注意的是，基台材料中钛基台以及钛基底-氧化锆基台发生机械并发症的几率较小，冠材料首选氧化锆，前牙区因为其美学原因，可以选择氧化锆底-玻璃陶瓷修复。

5 结 语

随着牙种植治疗的发展，越来越多的人选择种植治疗，牙种植的适应症也应该随社会发展有所改变，让牙种植治疗惠及更多人群，同时我们也应致力于寻找牙种植治疗的绝对禁忌症以及高危风险因素，并要对可能出现的并发症予以预防和处理，这是我们每一个临床医生的责任。

参考文献

1 Marion E, Kreissl, et al. Technical complications of implant-supported ftxed partial dentures in partially edentulous cases after an average observation period of 5 years[J]. Clinical Oral Implants Research, 2007, 18(6): 720-726

2 Elsayed A, Wille S, Al-Akhali M, Kern M. Effect of fatigue loading on the fracture strength and failure mode of lithium disilicate and zirconia implant abutments[J]. Clinical Oral Implants Research, 2017，29（1）: 1-8

3 Joda T, Bragger U, Zitzmann NU. CAD/CAM implant crowns in a digital workflow: Five-year follow-up of a prospective clinical trial[J]. Clinical Oral Implants Research, 2018, 21（1）: 1-6

4 薄士超 . 35557例口腔种植病例修复并发症的回顾性研究[D]. 大连 ：大连医科大学，2017 : 1-51

5 施斌, 吴涛. 种植修复体机械并发症的原因、预防及处理[J]. 口腔疾病防治, 2018, 26(7) : 415-421

6 Elsayed A, Wille S, Al-Akhali M, Kern M. Effect of fatigue loading on the fracture strength and failure mode of lithium disilicate and zirconia implant abutments[J]. Clinical Oral Implants Research, 2017，29(1): 1-8

7 Elsayed, A, Wille, S, Al-Akhali, M, & Kern, M. Comparison of fracture strength and failure mode of different ceramic implant abutments[J]. Journal of Prosthetic Dentistry,2017, 117(4) : 499-506

8 Takata H, Komine F, Honda J, et al. Matsumura H. An in vitro evaluation of fracture load of implant-supported zirconia-based prostheses fabricated with different veneer materials [J]. Clinical Oral Implants Research, 2018，29(4): 1-8

9 薄士超. 35557例口腔种植病例修复并发症的回顾性研究[D]. 大连 ：大连医科大学，2017 : 1-51

10 Rammelsberg P, Schroeder C, Bermejo JL, et al. Short-term complications of implant-supported and combined tooth-implant-supported fixed dental prostheses. Clinical Oral Implants Research, 2013, 24(7)：758-762

11 Honda, J, Komine, F, Kamio, S, et al. Fracture resistance of implant-supported screw-retained zirconia-based molar restorations. Clinical Oral Implants Research, 2017, 28(9): 1119-1126

12 Takata H, Komine F, Honda J, et al. Matsumura H. An in vitro evaluation of fracture load of implant-supported zirconia-based prostheses fabricated with different veneer materials [J]. Clinical Oral Implants Research, 2018，29(4): 1-8

13 唐伟华，李 蕾，曹煜隆. 吸烟与种植体周围炎发病风险相关性Meta分析[J]. 中国实用口腔科杂志，2018, 11(6): 361-364

14 黄海霞，兰玉燕，郭玲，等. 后牙种植冠桥修复的邻接触丧失状况分析：单中心、前瞻性、观察性临床试验方案[J]. 中国组织工程研究，2017，21(18) : 2808-2813

15 Rammelsberg P, Schwarz S, Schroeder C, et al. Short-term complications of implant-supported and combined tooth-implant-supported fixed dental prostheses[J]. Clinical Oral ImplantsResearch, 2013，24(7) : 758-762

16 Gartner JL，Mushimoto K，Weber HP，et al. Effect of osseointegrated implants on the coordination of masticatory muscles: A pilot study[J]. Journal of Prosthetic Dentistry, 2000，84(2) : 185-193

17 Gartner JL，Mushimoto K，Weber HP，et al. Effect of osseointegrated implants on the coordination of masticatory muscles: A pilot study[J]. Journal of Prosthetic Dentistry，2000，84(2) : 185-193

18 廖娟，李鹏，任迅，等. 天然牙和骨整合种植体被动触觉敏感性差异研究[J]. 四川医学, 2019, 5, 40(5) : 453-456

19 Mormann WH. State of the Art of CAD/CAM Restorations: 20 Years of CEREC. Surrey: Quintessence Publishing Co, 2006, 1-224

20 方科达. CAD/CAM个性化瓷基台体外力学及生物学性能的研究[D]. 西安 ：第四军医大学，2017：1-57

21 Baldassarri M, Hjerppe J, Romeo D, et al. Marginal accuracy of three implant-ceramic abutment configurations. The International Journal of Oral &Maxillofacial, 2012, 27(3) : 537-543

中国口腔种植学杂志2019年第24卷第4期

《中国口腔种植学杂志》2019年第24卷文题索引

按关键词汉语拼音

B

拔除后种植修复 牙齿残冠根管治疗后修复与拔除后种植修复对比研究及对患者VAS的影响(黄捷淳1:25)
拔牙位点 拔牙位点保存技术对口腔种植患者美学效果的影响(何志伟2:74)
白细胞介素 既往种植牙合并复发性口腔溃疡患者的$CD3^+$、$CD4^+$、$CD8^+$、IL-2、IL-6、TNF-α水平变化分析研究(师海瑞2:55)
保存技术 拔牙位点保存技术对口腔种植患者美学效果的影响(何志伟2:74)
鼻腭管 鼻腭管区种植的研究进展(李志进2:92)
鼻腭神经管束 鼻腭管区种植的研究进展(李志进2:92)
边缘骨水平 种植体植入深度对边缘骨水平影响的临床研究(黄江琴1:14)
边缘骨吸收 锥形骨水平内六角连接种植体短期临床效果和影像学结果:一项回顾性研究(刘欣2:77)
边缘骨吸收量 挤压种植术对上颌后牙区Ⅲ类骨种植远期疗效及边缘骨吸收量的影响(陈儒娜2:59)
边缘性骨吸收 上颌前牙不翻瓣即刻种植即刻修复的3年回顾性研究(张宾4:178)
标准作业流程 评估种植护理配合中标准作业流程的实施价值(彭贵雪4:184)
Bicon种植体 种植体植入深度对边缘骨水平影响的临床研究(黄江琴1:14)
并发症 微型种植支抗螺钉不同植入法对正畸的临床效果分析(吴泽琳1:29)
Bio-Gide膜 Bio-Gide膜对牙种植中引导骨再生的效果分析(邹子英2:71)
Bio-Gide可吸收胶原膜 CBCT评估Bio-Gide胶原膜在上颌窦外提升同期种植术中的临床应用(罗娟4:166)
Bio-oss骨粉 新型富胶原蛋白骨基质在位点保存术中的应用效果研究(朱洪光3:123)
CBCT评估Bio-Gide胶原膜在上颌窦外提升同期种植术中的临床应用(罗娟4:166)
不翻瓣技术 不翻瓣技术应用在前牙即刻种植修复中的临床效果研究(张华金2:67)
β-甘油磷酸钠 壳聚糖基温敏凝胶膜体内引导骨再生性能研究(梁杰1:1)

C

CBCT CBCT对上颌窦底骨分嵴的研究分析在牙种植术中的应用(张川3:101)
C反应蛋白 CRP、UDPd/Scr等炎性相关指标与口腔种植修复患者的相关性分析(吴剑波1:22)
CGF 新型富胶原蛋白骨基质在位点保存术中的应用效果研究(朱洪光3:123)
成骨分化 复合万古霉素后对载有BMP2的仿生磷酸钙骨替代材料成骨性能影响的研究(王冬赟2:51)
p53/CXCL12在亲水性钛表面微纳米形貌促进人牙周膜成纤维细胞成骨分化中的作用(林玉娇4:154)
穿龈形态 一种种植修复时准确复制牙龈形态的印模方法(周甜3:135)
创口关闭 牙支持式固定过渡义齿在上前牙即刻种植创口关闭中的应用(杨蕊4:158)
垂直90度植入治疗 微型种植支抗螺钉不同植入法对正畸的临床效果分析(吴泽琳1:29)
垂直骨增量 钛网结合无机牛骨在磨牙区种植同期垂直骨增量的应用(康博3:106)
存留率 锥形骨水平内六角连接种植体短期临床效果和影像学结果:一项回顾性研究(刘欣2:77)
CXCL12 p53/CXCL12在亲水性钛表面微纳米形貌促进人牙周膜成纤维细胞成骨分化中的作用(林玉娇4:154)

E

Er:YAG激光 Er:YAG激光联合盐酸米诺环素软膏治疗种植体周围炎的疗效观察(沈晓云1:19)

F

法医牙科学 应用锥形束CT测量牙体积推断四川汉族女性成人年龄(王亮1:5)
法医影像学 应用锥形束CT测量牙体积推断四川汉族女性成人年龄(王亮1:5)
复发性口腔溃疡 既往种植牙合并复发性口腔溃疡患者的$CD3^+$、$CD4^+$、$CD8^+$、IL-2、IL-6、TNF-α水平变化分析研

究（师海瑞2:55）
副颏孔 两侧颏孔间种植的相关危险因素(陈新4:191)
富血小板纤维蛋白 PRF应用于后牙即刻种植的牙槽骨改变的CBCT研究(胡常琦4:162)

G

根管治疗后修复 牙齿残冠根管治疗后修复与拔除后种植修复对比研究及对患者VAS的影响（黄捷淳1:25）
根向复位瓣 骨劈开术联合角化龈根向复位瓣术在下颌后牙区种植一例(熊航4:187)
骨分嵴 CBCT对上颌窦底骨分嵴的研究分析在牙种植术中的应用（张川3:101）
骨劈开 骨劈开术联合角化龈根向复位瓣术在下颌后牙区种植一例(熊航4:187)
骨髓间充质干细胞 复合万古霉素后对载有BMP2的仿生磷酸钙骨替代材料成骨性能影响的研究（王冬赟2:51）
骨吸收 种植体植入深度对边缘骨水平影响的临床研究(黄江琴1:14)
PRF应用于后牙即刻种植的牙槽骨改变的CBCT研究(胡常琦4:162)
骨形态发生蛋白-2 复合万古霉素后对载有BMP2的仿生磷酸钙骨替代材料成骨性能影响的研究（王冬赟2:51）
骨再生 Bio-Gide膜对牙种植中引导骨再生的效果分析（邹子英2:71）
骨再生材料 聚乳酸引导牙槽骨再生的研究进展（刘旭2:98）
骨增量 A-PRF在上颌窦内提升术中的临床应用(雷双喜4:171)
骨增量手术 种植牙患者近远期修复并发症的研究分析及危险因素探讨(徐强3:110)
骨灼伤 种植牙失败病例原因分析(孙晨雨3:139)
过渡义齿 牙支持式固定过渡义齿在上前牙即刻种植创口关闭中的应用(杨蕊4:158)

H

红白美学效果 CGF在上颌前牙美学区种植中的临床应用(任静3:114)
护理 CGF在上前牙即刻种植手术应用中的围手术期护理（骆伟燕2:86）
后牙区骨改变 PRF应用于后牙即刻种植的牙槽骨改变的CBCT研究(胡常琦4:162)
患者满意度 浅谈用3shape Trios口内扫描仪进行种植修复的护理配合(秦源3:145)
回顾性研究 上颌前牙不翻瓣即刻种植即刻修复的3年回顾性研究(张宾4:178)

J

肌肝 CRP、UDPd/Scr等炎性相关指标与口腔种植修复患者的相关性分析（吴剑波1:22）
即刻种植 牙周炎患者牙周系统治疗后即刻和延时应用组合式种植体的对比研究（黄蓓2:63）
不翻瓣技术应用在前牙即刻种植修复中的临床效果研究（张华金2:67）
CGF在上前牙即刻种植手术应用中的围手术期护理（骆伟燕2:86）
上颌前牙拔除后即刻种植修复的临床研究(邢伟超3:142)
牙支持式固定过渡义齿在上前牙即刻种植创口关闭中的应用(杨蕊4:158)
PRF应用于后牙即刻种植的牙槽骨改变的CBCT研究(胡常琦4:162)
上颌前牙不翻瓣即刻种植即刻修复的3年回顾性研究(张宾4:178)
即刻修复 六手护理配合在全口即刻种植修复中的应用探讨（范庆莲2:89）
上颌前牙不翻瓣即刻种植即刻修复的3年回顾性研究(张宾4:178)
既往种植牙 既往种植牙合并复发性口腔溃疡患者的$CD3^+$、$CD4^+$、$CD8^+$、IL-2、IL-6、TNF-α水平变化分析研究（师海瑞2:55）
挤压种植术 挤压种植术对上颌后牙区Ⅲ类骨种植远期疗效及边缘骨吸收量的影响(陈儒娜2:59)
机械并发症 牙种植术中机械并发症发生原因及处理体会（陈垂史2:82）
牙种植常见影响因素及机械并发症研究进展（管其帅4:196）
结合上皮 种植体龈结合的研究进展（于肖洋1:41）
近远期修复并发症 种植牙患者近远期修复并发症的研究分析及危险因素探讨(徐强3:110)
咀嚼效率 评估种植护理配合中标准作业流程的实施价值(彭贵雪4:184)

K

壳聚糖 壳聚糖基温敏凝胶膜体内引导骨再生性能研究(梁杰1:1)
颏下动脉 两侧颏孔间种植的相关危险因素(陈新4:191)
可吸收生物膜 钛网结合无机牛骨在磨牙区种植同期垂直骨

中国口腔种植学杂志2019年第24卷第4期

增量的应用(康博3:106)
口内光学扫描 数字化引导上前牙美学区多颗牙种植手术——附1例病例报道(陈琳1:33)
口内扫描 浅谈用3shape Trios口内扫描仪进行种植修复的护理配合(秦源3:145)
口腔 不同种植系统口腔种植修复牙列缺失的临床疗效观察(朱兰省3:118)
口腔摄影 口腔种植学数码摄影培训方案的实效性研究(周倜3:127))
口腔种植 拔牙位点保存技术对口腔种植患者美学效果的影响(何志伟2:74)
CBCT对上颌窦底骨分嵴的研究分析在牙种植术中的应用(张川3:101)
评估种植护理配合中标准作业流程的实施价值(彭贵雪4:184)
口腔种植学 牙种植中引导骨再生膜的研究进展(刘许正1:44)
口腔种植修复术 CRP、UDPd/Scr等炎性相关指标与口腔种植修复患者的相关性分析(吴剑波1:22)

L

疗效 Er:YAG激光联合盐酸米诺环素软膏治疗种植体周围炎的疗效观察(沈晓云1:19)
临床教学 口腔种植学数码摄影培训方案的实效性研究(周倜3:127)
临床疗效 慢性牙周炎患者的种植修复疗效观察(王志强4:174)
临床效果 不翻瓣技术应用在前牙即刻种植修复中的临床效果研究(张华金2:67)
六手操作 六手护理配合在全口即刻种植修复中的应用探讨(范庆莲2:89)

M

慢性牙周炎 慢性牙周炎患者的种植修复疗效观察(王志强4:174)
美学 拔牙位点保存技术对口腔种植患者美学效果的影响(何志伟2:74)
美学修复 一种种植修复时准确复制牙龈形态的印模方法(周甜3:135)
免疫功能 既往种植牙合并复发性口腔溃疡患者的$CD3^+$、$CD4^+$、$CD8^+$、IL-2、IL-6、TNF-α水平变化分析研究(师海瑞2:55)

N

内六角连接 锥形骨水平内六角连接种植体短期临床效果和影像学结果:一项回顾性研究(刘欣2:77)
年龄推断 应用锥形束CT测量牙体积推断四川汉族女性成人年龄(王亮1:5)
尿脱氧吡啶啉 CRP、UDPd/Scr等炎性相关指标与口腔种植修复患者的相关性分析(吴剑波1:22)
浓缩生长因子 CGF在上前牙即刻种植手术应用中的围手术期护理(骆伟燕2:86)
CGF在上颌前牙美学区种植中的临床应用(任静3:114)

P

屏障膜 牙种植中引导骨再生膜的研究进展(刘许正1:44)
PLA 聚乳酸引导牙槽骨再生的研究进展(刘旭2:98)
PLA复合材料 聚乳酸引导牙槽骨再生的研究进展(刘旭2:98)
PLA共聚物 聚乳酸引导牙槽骨再生的研究进展(刘旭2:98)
P53 p53/CXCL12在亲水性钛表面微纳米形貌促进人牙周膜成纤维细胞成骨分化中的作用(林玉娇4:154)

Q

前牙美学区种植 CGF在上颌前牙美学区种植中的临床应用(任静3:114)
前牙修复 不翻瓣技术应用在前牙即刻种植修复中的临床效果研究(张华金2:67)
亲水性 p53/CXCL12在亲水性钛表面微纳米形貌促进人牙周膜成纤维细胞成骨分化中的作用(林玉娇4:154)

R

人牙周膜成纤维细胞 p53/CXCL12在亲水性钛表面微纳米形貌促进人牙周膜成纤维细胞成骨分化中的作用(林玉娇4:154)

S

3D打印 3D打印钛合金牙种植体的细胞毒性的研究(王骅1:10)
Ⅲ类骨种植 挤压种植术对上颌后牙区Ⅲ类骨种植远期疗效及边缘骨吸收量的影响(陈儒娜2:59)
上颌窦 CBCT对上颌窦底骨分嵴的研究分析在牙种植术中的应用(张川3:101)

关于上颌窦解剖结构对种植影响的研究进展 (武旭 3:148)
上颌窦解剖 关于上颌窦解剖结构对种植影响的研究进展(武旭 3:148)
上颌窦内提升术 A- PRF在上颌窦内提升术中的临床应用(雷双喜 4:171)
上颌窦外提升 CBCT评估Bio-Gide胶原膜在上颌窦外提升同期种植术中的临床应用(罗娟 4:166)
上颌后牙区 挤压种植术对上颌后牙区Ⅲ类骨种植远期疗效及边缘骨吸收量的影响(陈儒娜 2:59)
上颌前牙 上颌前牙拔除后即刻种植修复的临床研究(邢伟超 3:142)
上颌中切牙 鼻腭管区种植的研究进展(李志进 2:92)
舌孔 两侧颏孔间种植的相关危险因素(陈新 4:191)
舌下动脉 两侧颏孔间种植的相关危险因素(陈新 4:191)
舌下腺窝 两侧颏孔间种植的相关危险因素(陈新 4:191)
生物材料 牙种植中引导骨再生膜的研究进展(刘许正 1:44)
失败 失败牙种植体再种植的临床报道(宋光保 1:37)
种植牙失败病例原因分析(孙晨雨 3:139)
手术配合 CGF在上前牙即刻种植手术应用中的围手术期护理(骆伟燕 2:86)
数字化种植 数字化引导上前牙美学区多颗牙种植手术——附1例病例报道(陈琳 1:33)
四手操作 浅谈用3shape Trios口内扫描仪进行种植修复的护理配合(秦源 3:145)

T

钛网 钛网结合无机牛骨在磨牙区种植同期垂直骨增量的应用(康博 3:106)
TC4 3D打印钛合金牙种植体的细胞毒性的研究(王骅 1:10)

V

VAS 牙齿残冠根管治疗后修复与拔除后种植修复对比研究及对患者VAS的影响(黄捷淳 1:25)

W

外科导板 数字化引导上前牙美学区多颗牙种植手术——附1例病例报道(陈琳 1:33)
万古霉素 复合万古霉素后对载有BMP2的仿生磷酸钙骨替代材料成骨性能影响的研究(王冬赟 2:51)
微螺钉种植体支抗法 微型种植支抗螺钉不同植入法对正畸的临床效果分析(吴泽琳 1:29)
微纳米形貌 p53/CXCL12在亲水性钛表面微纳米形貌促进人牙周膜成纤维细胞成骨分化中的作用(林玉娇 4:154)
位点保存 新型富胶原蛋白骨基质在位点保存术中的应用效果研究(朱洪光 3:123)
危险因素 影响种植体脱落的因素分析和探讨(刘旭 3:131)
温敏凝胶 壳聚糖基温敏凝胶膜体内引导骨再生性能研究(梁杰 1:1)
稳定性 牙周炎患者牙周系统治疗后即刻和延时应用组合式种植体的对比研究(黄蓓 2:63)
无机牛骨填充材料 钛网结合无机牛骨在磨牙区种植同期垂直骨增量的应用(康博 3:106)
无牙颌 六手护理配合在全口即刻种植修复中的应用探讨(范庆莲 2:89)

X

细胞毒性 3D打印钛合金牙种植体的细胞毒性的研究(王骅 1:10)
小牛脱细胞松质骨基质 新型富胶原蛋白骨基质在位点保存术中的应用效果研究(朱洪光 3:123)
新型富血小板纤维蛋白 A- PRF在上颌窦内提升术中的临床应用(雷双喜 4:171)

Y

牙槽骨 拔牙位点保存技术对口腔种植患者美学效果的影响(何志伟 2:74)
牙齿残冠 牙齿残冠根管治疗后修复与拔除后种植修复对比研究及对患者VAS的影响(黄捷淳 1:25)
牙唇倾角 微型种植支抗螺钉不同植入法对正畸的临床效果分析(吴泽琳 1:29)
牙列缺失 不同种植系统口腔种植修复牙列缺失的临床疗效观察(朱兰省 3:118)
牙龈 种植体龈结合的研究进展(于肖洋 1:41)
一种种植修复时准确复制牙龈形态的印模方法(周甜 3:135)
牙种植 Bio-Gide膜对牙种植中引导骨再生的效果分析(邹子英 2:71)
口腔种植学数码摄影培训方案的实效性研究(周倜 3:127))
影响种植体脱落的因素分析和探讨(刘旭 3:131)
骨劈开术联合角化龈根向复位瓣术在下颌后牙区种植一例(熊航 4:187)
牙种植常见影响因素及机械并发症研究进展(管其帅 4:196)
牙种植体 3D打印钛合金牙种植体的细胞毒性的研究(王骅 1:10)

中国口腔种植学杂志2019年第24卷第4期

牙周系统治疗 牙周炎患者牙周系统治疗后即刻和延时应用组合式种植体的对比研究(黄蓓2:63)
牙周炎 牙周炎患者牙周系统治疗后即刻和延时应用组合式种植体的对比研究(黄蓓2:63)
延时种植 牙周炎患者牙周系统治疗后即刻和延时应用组合式种植体的对比研究(黄蓓2:63)
盐酸米诺环素 Er:YAG激光联合盐酸米诺环素软膏治疗种植体周围炎的疗效观察(沈晓云1:19)
研究 不翻瓣技术应用在前牙即刻种植修复中的临床效果研究(张华金2:67)
引导骨再生 壳聚糖基温敏凝胶膜体内引导骨再生性能研究(梁杰1:1)
CBCT评估Bio-Gide胶原膜在上颌窦外提升同期种植术中的临床应用(罗娟4:166)
引导骨组织再生 牙种植中引导骨再生膜的研究进展(刘许正1:44)
印模 一种种植修复时准确复制牙龈形态的印模方法(周甜3:135)
影响因素 牙种植常见影响因素及机械并发症研究进展(管其帅4:196)
釉基质蛋白 壳聚糖基温敏凝胶膜体内引导骨再生性能研究(梁杰1:1)
预防与处理 牙种植术中机械并发症发生原因及处理体会(陈垂史2:82)
远期疗效 挤压种植术对上颌后牙区Ⅲ类骨种植远期疗效及边缘骨吸收量的影响(陈儒娜2:59)

Z

再种植 失败牙种植体再种植的临床报道(宋光保1:37)
折断 牙种植术中机械并发症发生原因及处理体会(陈垂史2:82)
植入深度 种植体植入深度对边缘骨水平影响的临床研究(黄江琴1:14)
正畸治疗 微型种植支抗螺钉不同植入法对正畸的临床效果分析(吴泽琳1:29)
肿瘤坏死因子-α 既往种植牙合并复发性口腔溃疡患者的$CD3^+$、$CD4^+$、$CD8^+$、IL-2、IL-6、TNF-α水平变化分析研究(师海瑞2:55)
种植 六手护理配合在全口即刻种植修复中的应用探讨(范庆莲2:89)
种植并发症 关于上颌窦解剖结构对种植影响的研究进展(武旭3:148)
种植护理 评估种植护理配合中标准作业流程的实施价值(彭贵雪4:184)
种植体 种植体龈结合的研究进展(于肖洋1:41)
牙种植术中机械并发症发生原因及处理体会(陈垂史2:82)
不同种植系统口腔种植修复牙列缺失的临床疗效观察(朱兰省3:118)
种植修复 不同种植系统口腔种植修复牙列缺失的临床疗效观察(朱兰省3:118)
浅谈用3shape Trios口内扫描仪进行种植修复的护理配合(秦源3:145)
慢性牙周炎患者的种植修复疗效观察(王志强4:174)
种植体长度 种植牙患者近远期修复并发症的研究分析及危险因素探讨(徐强3:110)
种植体脱落 影响种植体脱落的因素分析和探讨(刘旭3:131)
种植体周围炎 Er:YAG激光联合盐酸米诺环素软膏治疗种植体周围炎的疗效观察(沈晓云1:19)
种植体直径 种植牙患者近远期修复并发症的研究分析及危险因素探讨(徐强3:110)
种植牙 失败牙种植体再种植的临床报道(宋光保1:37)
鼻腭管区种植的研究进展(李志进2:92)
钛网结合无机牛骨在磨牙区种植同期垂直骨增量的应用(康博3:106)
种植牙患者近远期修复并发症的研究分析及危险因素探讨(徐强3:110)
种植牙失败病例原因分析(孙晨雨3:139)
上颌前牙拔除后即刻种植修复的临床研究(邢伟超3:142)
组合式种植体 牙周炎患者牙周系统治疗后即刻和延时应用组合式种植体的对比研究(黄蓓2:63)
组织工程生物材料 上颌前牙不翻瓣即刻种植即刻修复的3年回顾性研究(张宾4:178)
锥形骨水平 锥形骨水平内六角连接种植体短期临床效果和影像学结果:一项回顾性研究(刘欣2:77)
锥形束CT 应用锥形束CT测量牙体积推断四川汉族女性成人年龄(王亮1:5)
左上颌中切牙 应用锥形束CT测量牙体积推断四川汉族女性成人年龄(王亮1:5)