

中华口腔医学会  
团 体 标 准

T/CHSA 005—2022

上颌第一恒磨牙异位萌出临床诊疗  
专家共识

Expert consensus on ectopic eruption of the maxillary first permanent molar



2022-01-17 发布

2022-02-01 实施

中华口腔医学会 发布

## 目 次

前言 .....	II
引言 .....	III
1 范围 .....	1
2 规范性引用文件 .....	1
3 术语和定义 .....	1
4 上颌第一恒磨牙异位萌出的检查与诊断 .....	1
4.1 收集病史 .....	1
4.2 临床检查 .....	2
4.3 影像学检查 .....	2
4.4 上颌第一恒磨牙的分型及临床诊断 .....	2
4.4.1 上颌第一恒磨牙异位萌出分型 .....	2
4.4.2 上颌第一恒磨牙异位萌出的临床诊断 .....	3
4.5 矫治方法选择与知情同意 .....	3
5 上颌第一恒磨牙异位萌出的危险因素与临床危害 .....	3
5.1 上颌第一恒磨牙异位萌出的危险因素 .....	3
5.2 上颌第一恒磨牙异位萌出的临床危害 .....	3
6 治疗 .....	3
6.1 上颌第一恒磨牙异位萌出的治疗原则 .....	3
6.2 上颌第一恒磨牙异位萌出的早期管理流程 .....	3
6.3 上颌第一恒磨牙异位萌出的临床矫治 .....	4
6.3.1 随诊观察法 .....	4
6.3.2 分牙法 .....	4
6.3.3 第二乳磨牙远中片切法 .....	4
6.3.4 远中移动上颌第一恒磨牙 .....	4
6.3.5 第二乳磨牙拔除法 .....	6
7 矫治效果评价 .....	6
参考文献 .....	7



## 前 言

本文件按照GB/T 1.1—2020《标准化工作导则 第1部分：标准化文件的结构和起草规则》的规定起草。

本文件由中华口腔医学会儿童口腔医学专业委员会提出。

本文件由中华口腔医学会归口。

本文件起草单位：四川大学华西口腔医院、北京大学口腔医院、空军军医大学口腔医院、上海交通大学医学院附属第九人民医院、武汉大学口腔医院、中山大学光华口腔医学院·附属口腔医院、同济大学附属口腔医院、哈尔滨医科大学口腔医院、吉林大学口腔医院、中国医科大学口腔医院、南京医科大学附属口腔医院、浙江大学医学院附属儿童医院、首都医科大学附属北京口腔医院、重庆医科大学附属口腔医院、广西医科大学口腔医院、西安交通大学口腔医院。

本文件主要起草人：李小兵、邹静、舒睿、刘人恺、彭怡然、苏晓霞、周陈晨、蒙明梅、秦满、汪俊、王小竞、宋光泰、赵玮、赵玉梅、刘英群、黄洋、陈旭、梅予锋、阮文华、尚佳健、林居红、黄华、郭青玉。



## 引 言

上颌第一恒磨牙异位萌出是指因多种因素导致的上颌第一恒磨牙在萌出过程中偏离正常位置，嵌顿于相邻第二乳磨牙牙冠远中牙颈部之下而不能正常萌出现象。上颌第一恒磨牙异位萌出发生率远高于下颌，约为下颌发生率的25倍，其病因尚不明确。目前的研究认为上颌第一恒磨牙异位萌出与同侧相邻的上颌第二乳磨牙、牙槽骨组织或软组织的阻碍相关。

若上颌第一恒磨牙异位萌出未得到及时治疗，其与相邻的第二乳磨牙远中面形成的间隙易造成食物残渣及细菌堆积，从而导致第二乳磨牙患龋率上升；且由于上颌第一恒磨牙异位萌出造成的第二乳磨牙冠根交界处远中牙根的病理性吸收，将可能导致第二乳磨牙牙髓感染、牙齿松动甚至过早脱落。第一恒磨牙近中倾斜萌出，可使第二前磨牙萌出间隙丧失，导致其阻生或错位萌出，造成错殆畸形的发生。已有研究发现上颌第一恒磨牙异位萌出是上颌牙弓狭窄和牙齿严重拥挤的危险因素之一。因此预防及早期干预上颌第一恒磨牙的异位萌出，并避免其造成相邻的第二乳磨牙牙根吸收、牙齿早失、第一恒磨牙近中移动及更严重的错殆畸形尤为重要。

针对这些问题，中华口腔医学会儿童口腔医学专业委员会召集国内著名医学院校及医院专家对此进行专题讨论，同时借鉴和参考国内外近年来对上颌第一恒磨牙异位萌出的研究成果及诊治经验，最终制定此临床诊治专家共识，供临床医师参考。



# 上颌第一恒磨牙异位萌出临床诊疗 专家共识

## 1 范围

本专家共识明确了上颌第一恒磨牙异位萌出的术语和定义、诊断、治疗要点及矫治效果评价。

本专家共识适用于中国各级医疗单位的医务人员对上颌第一恒磨牙异位萌出的诊断、治疗及矫治效果评价。

## 2 规范性引用文件

本文件没有规范性引用文件。

## 3 术语和定义

下列术语和定义适用于本文件。

### 3.1

**上颌第一恒磨牙异位萌出** ectopic eruption of the maxillary first permanent molar

上颌第一恒磨牙异位萌出是指上颌第一恒磨牙萌出时近中阻生，同时伴随第二乳磨牙牙根吸收和第二乳磨牙的间隙缩小和丧失。

### 3.2

**可逆性异位萌出** reversible type of ectopic eruption

伴随着患儿颌骨的生长发育，异位萌出的上颌第一恒磨牙可以自行调整其位置而正常萌出，第二乳磨牙保持于原有位置，称为可逆性异位萌出<sup>[1]</sup>。

### 3.3

**不可逆性异位萌出** irreversible type of ectopic eruption

异位的上颌第一恒磨牙与相邻第二乳磨牙的远中颈部吸收区接触紧密，不能自行脱离受阻部位，称为不可逆性异位萌出<sup>[1]</sup>。

### 3.4

**上颌第一恒磨牙异位萌出的主动治疗** active treatment of ectopic eruption of the maxillary first permanent molar

在上颌第一恒磨牙异位萌出早期，采用主动干预的方法纠正上颌第一恒磨牙近中倾斜的萌出异常，使异位萌出的上颌第一恒磨牙在正常位置萌出，阻断第二乳磨牙牙根进一步吸收，预防第二乳磨牙过早脱落及继发的间隙丧失、错颌畸形的发生<sup>[2]</sup>。

### 3.5

**上颌第一恒磨牙异位萌出的被动治疗** passive treatment of ectopic eruption of the maxillary first permanent molar

去除上颌第一恒磨牙萌出的障碍，促进异位第一恒磨牙萌出的方法，如第二乳磨牙远中片切法、第二乳磨牙拔除术等。上颌第一恒磨牙异位萌出的被动治疗可能导致第二乳磨牙间隙的缩小<sup>[2]</sup>。

## 4 上颌第一恒磨牙异位萌出的检查与诊断

### 4.1 收集病史

上颌第一恒磨牙异位萌出的发病通常是隐匿性的，常被误以为尚在萌出而被家长或医生忽略。轻度的上颌第一恒磨牙异位萌出对应第二乳磨牙牙根吸收、未累及牙髓的患儿常无自觉症状。重度的上颌第一恒磨牙异位萌出导致的第二乳磨牙牙根吸收累及牙髓者可能会出现疼痛、肿胀等症状或体征，更为严重者可导致第二乳磨牙早失。若上颌第一恒磨牙迟萌，第一恒磨牙牙胚萌出道异常（近中倾斜），只进行口内检查可能会出现漏诊。因此，对于7岁及以上年龄段的儿童，如果上颌第一恒磨牙尚未萌出，尤

其对侧同名牙已萌出时，应该仔细询问患儿是否有未萌的第一恒磨牙相邻第二乳磨牙的松动或咀嚼不适等症状，建议拍摄X线片（首选全口牙位曲面体层片）进行检查。

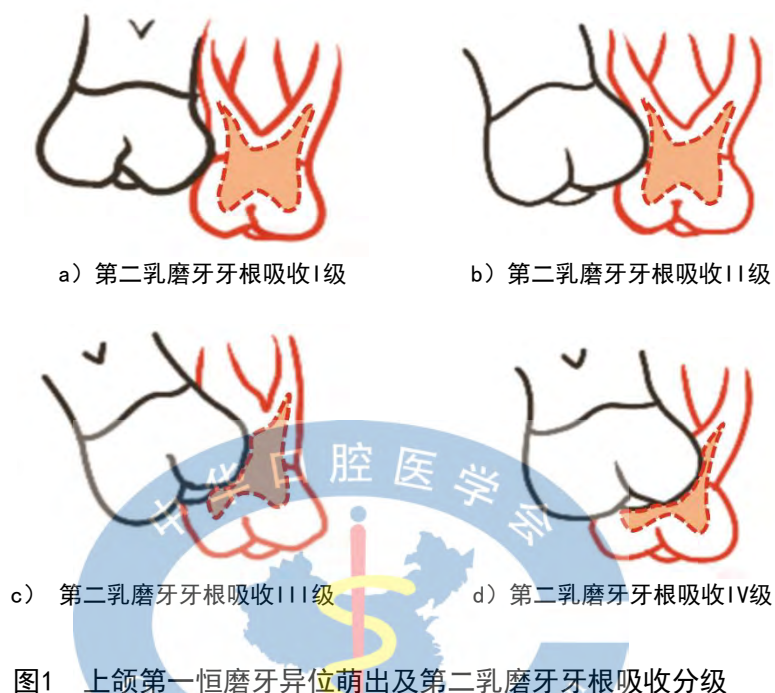
## 4.2 临床检查

在乳恒牙替换期，尤其是混合牙列早期，注意检查第一恒磨牙的萌出情况，仔细检查相邻的第二乳磨牙是否有松动、叩痛等症状，同时要检查上颌第一恒磨牙萌出及其与相邻的第二乳磨牙相互位置关系，如上颌第一恒磨牙牙冠是否倾斜、不完全萌出、近中边缘嵴是否嵌顿于第二乳磨牙远中颈部等，并结合检查对侧同名牙萌出情况加以判断<sup>[3,4]</sup>。

## 4.3 影像学检查

上颌第一恒磨牙异位萌出的儿童及家长通常是以口腔其他问题作为主诉前来就诊，临床上也常在拍摄殆翼片或全口牙位曲面体层片时发现萌出方向异常的第一恒磨牙<sup>[5]</sup>。全口牙位曲面体层片检查是诊断上颌第一恒磨牙异位萌出的必要检查手段，可检查上颌第一恒磨牙近中倾斜阻生的程度以及第二乳磨牙牙冠、牙根吸收及牙髓受累的程度<sup>[6,7]</sup>。

根据影像学检查结果显示的第二乳磨牙牙根吸收程度可将上颌第一恒磨牙异位萌出分成4级(图1)：  
I 级：仅牙骨质或少量牙本质吸收；II 级：牙本质发生吸收，未累及牙髓；III 级：远中根吸收并累及牙髓；IV 级：吸收超出远中根，累及除远中牙根以外的牙根或髓腔<sup>[3,6,10]</sup>。



## 4.4 上颌第一恒磨牙的分型及临床诊断

### 4.4.1 上颌第一恒磨牙异位萌出分型

上颌第一恒磨牙异位萌出根据是否可逆分为可逆性异位萌出和不可逆性异位萌出。可逆性异位萌出伴随着患儿颌骨的生长发育，异位萌出的磨牙可以自行调整其位置而正常萌出<sup>[6]</sup>，未明显累及第二乳磨牙冠根完整性，第二乳磨牙保持于原有位置。一般情况下，一旦萌出方向的异常改正，第二乳磨牙牙根吸收会自行停止，第二乳磨牙仍保持正常位置。可逆性异位萌出的患者多数可在7岁左右解除萌出异位。

不可逆性异位萌出是指异位的第一恒磨牙不能自行脱离嵌顿，与其相邻的第二乳磨牙牙根颈部接触紧密。这一类的异位萌出进行早期干预治疗可避免嵌顿加重以后牙弓长度减小、错殆畸形发生<sup>[4,8]</sup>。

约有1/3的上颌第一恒磨牙异位萌出患者，9岁后由于第一乳磨牙脱落导致第二乳磨牙近中移动而解除异位锁结，但这种异位解除仍有可能导致牙弓长度的减小<sup>[9]</sup>，这一类解除了异位锁结的异位萌出并不是真正的可逆性异位萌出。

#### 4.4.2 上颌第一恒磨牙异位萌出的临床诊断

上颌第一恒磨牙异位萌出的临床诊断依据如下：

临床表现：a) 上颌第一恒磨牙迟萌；b) 第一恒磨牙咬合面远中部分萌出而近中边缘嵴嵌顿于第二乳磨牙远中牙颈部下方。

X线表现：a) 第一恒磨牙近中边缘嵴嵌入吸收区是第一恒磨牙异位萌出的主要影像学特征，也是第一恒磨牙未萌出时进行早期诊断的依据；b) 第二乳磨牙远中根近牙颈部的远中根面有吸收影像或有弧形的非典型性根吸收区，第一恒磨牙牙冠近中边缘嵴紧贴或嵌入吸收区<sup>[3,4,6]</sup>。

#### 4.5 矫治方法选择与知情同意

正确判断上颌第一恒磨牙异位萌出的分型及相邻第二乳磨牙情况是上颌第一恒磨牙异位萌出治疗方法选择的依据。但国内外相关研究表明，影像学检查结果虽可提供一定的参考，目前判断第一恒磨牙萌出是否可逆尚缺乏客观可靠指标。因此，治疗前需根据患儿具体情况，向患儿及监护人提示相关风险，说明诊断、治疗方案、疗程、费用、风险预后等，与患儿法定监护人签署知情同意书。

### 5 上颌第一恒磨牙异位萌出的危险因素与临床危害

#### 5.1 上颌第一恒磨牙异位萌出的危险因素

临床研究表明，上颌第一恒磨牙异位萌出的发生可能与下列因素有关：a) 牙弓长度发育异常；b) 上颌骨发育不足<sup>[11]</sup>；c) 先天性第一恒磨牙的萌出道异常或角度不正<sup>[12]</sup>；d) 上颌骨相对于颅底位置后缩（上颌骨相对于颅底位置后缩会导致萌出间隙不足，出现上颌第一恒磨牙异位萌出）；e) 牙发育异常：第一恒磨牙在发育过程中钙化延迟；f) 恒牙或乳牙比正常情况偏大等<sup>[13]</sup>。

与第一恒磨牙正常萌出的儿童相比，不可逆性上颌第一恒磨牙异位萌出的儿童上颌骨更加短小，而恒磨牙的牙体更大，萌出角度更偏向近中，但是和可逆性异位萌出的儿童相比，两者并没有显著性差异<sup>[14]</sup>。异位萌出和上颌骨短小及相对颅底位置较偏后及唇腭裂的发生有关，不同的研究均明确指出上颌第一恒磨牙异位萌出是多因素导致的一种牙发育异常病<sup>[15-17]</sup>。

#### 5.2 上颌第一恒磨牙异位萌出的临床危害

- 异位萌出的上颌第一恒磨牙近中边缘嵴持续压迫上颌第二乳磨牙远中牙颈部造成第二乳磨牙远中根吸收，严重的可致第二乳磨牙早失，第一恒磨牙近中倾斜移动，第二乳磨牙间隙缩小或丧失，牙弓长度减小，第二前磨牙萌出方向发生改变，导致错颌畸形发生<sup>[18]</sup>；
- 异位萌出的上颌第一恒磨牙与第二乳磨牙远中形成了一个三角形的间隙，易于藏匿食物残渣，增加患龋率，第二乳磨牙远中根颈部吸收增加了牙周感染和逆行性牙髓炎的风险；
- 异位萌出的上颌第一恒磨牙不能与对颌牙建立正常咬合关系，可影响该侧的咀嚼效率，还可导致该侧的对颌牙伸长，增加颞下颌关节疾病发生的风险。

### 6 治疗

#### 6.1 上颌第一恒磨牙异位萌出的治疗原则

上颌第一恒磨牙异位萌出应遵循早发现、早诊断、早治疗的原则<sup>[19]</sup>，促进第一恒磨牙的正常咬合建立，避免第二乳磨牙早失、间隙丧失及咀嚼效能的下降。

#### 6.2 上颌第一恒磨牙异位萌出的早期管理流程

根据Ambriss、Hsiao等学者的研究<sup>[20-24]</sup>，建议上颌第一恒磨牙异位萌出的早期管理按下图流程（图2）进行：

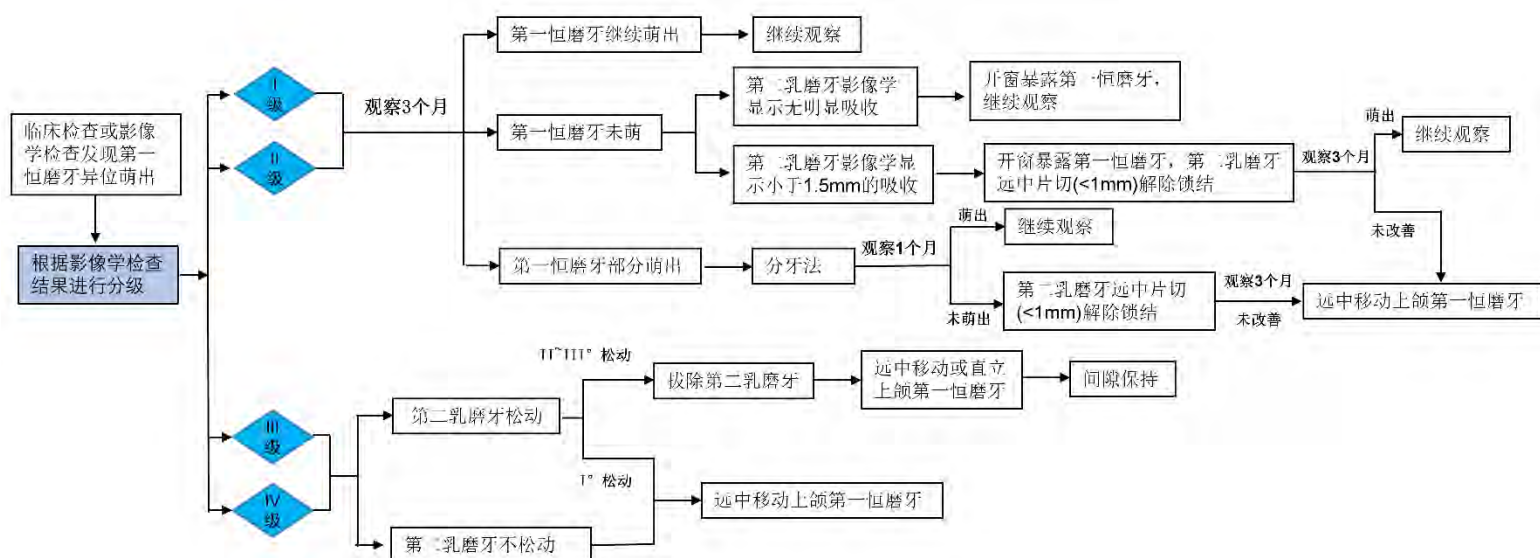


图2 上颌第一恒磨牙异位萌出的早期管理流程

### 6.3 上颌第一恒磨牙异位萌出的临床矫治

#### 6.3.1 随诊观察法

适用于相邻第二乳磨牙牙根仅牙骨质或少量牙本质吸收的I级或II级的上颌第一恒磨牙异位萌出。

对于I级或II级异位萌出上颌第一恒磨牙建议保守治疗，先随诊观察3个月，若上颌第一恒磨牙嵌顿能有所缓解，可继续观察<sup>[2]</sup>。在观察过程中需嘱咐家长/监护人以及患儿交代并留意可能出现的食物嵌塞、牙齿松动等症状。若观察期间第二乳磨牙出现牙疼、松动等情况，则应停止观察，开始主动或被动的第一磨牙异位萌出治疗进行干预<sup>[23]</sup>。

#### 6.3.2 分牙法

适用于第二乳磨牙牙根牙骨质及少量牙本质吸收的II级上颌第一恒磨牙异位萌出的矫治，是上颌第一磨牙异位萌出的一种主动治疗方法。

对于随诊观察3个月、第一恒磨牙异位萌出未能解除锁结的病例，可利用分牙装置予以纠正。这是临床简单、高效的主动干预方式之一<sup>[21]</sup>，且患儿的不适感小。常用的分牙装置包括分牙橡皮圈、分牙簧或分牙铜丝<sup>[7]</sup>。

可用分牙钳或牙线将分牙橡皮圈的一部分放置于两牙邻面接触点下方。分牙橡皮圈放置后应交代患儿及家长正常刷牙，避免进食过黏、过硬食物，避免分牙橡皮圈脱落。分牙簧用0.4~0.6mm不锈钢丝弯制，置入上颌第一恒磨牙近中邻面，分牙簧可推上颌第一恒磨牙向远中。铜丝分牙法用0.5~0.7mm铜丝穿过上颌第一恒磨牙近中邻面，扎紧铜丝推上颌第一恒磨牙向远中<sup>[23]</sup>。

每2周复诊检查第一恒磨牙萌出情况，更换分牙橡皮圈、分牙簧或铜丝，直至上颌第一恒磨牙和相邻第二乳磨牙锁结解除。分牙装置的临床应用要避免因放置时间过长导致其松动脱落或滑入牙周软组织内造成的局部牙龈、牙周组织炎症，以及牙槽骨吸收。

#### 6.3.3 第二乳磨牙远中片切法

对于被动治疗不需保持牙弓长度的患儿，可利用黄标高速金刚砂车针对第二乳磨牙远中邻面进行片切，以减少异位上颌第一恒磨牙萌出阻力。实施该片切法多无需进行局部麻醉，可涂抹少量表面麻醉药物。片切过程中要留意保护远中牙龈组织，避免片磨时损伤牙龈。片切总量不超过1.0mm，片切后可涂氟，降低牙髓敏感或后期龋坏的发生。

#### 6.3.4 远中移动上颌第一恒磨牙

该方法属于第一恒磨牙异位萌出的主动治疗，适用于III级、IV级上颌第一恒磨牙异位萌出、第二乳磨牙不松动或松动I°的病以及II级上颌第一恒磨牙异位萌出经过分牙法、第二乳磨牙远中邻面片切



仍不能解除锁结的病例。远中移动上颌第一恒磨牙需要利用推磨牙向远中的矫治器装置，引导异位的上颌第一恒磨牙萌出<sup>[23]</sup>。

临床远中移动上颌第一恒磨牙异位萌出的矫治器分为活动及固定两类设计形式<sup>[25-27]</sup>。

- a) Halterman 矫治器：矫治器装置常规由粘接于第二乳磨牙上的带环、焊接在带环上的加力簧或牵引钩、粘接在上颌第一恒磨牙殆面的牵引附件（如舌侧扣）组成<sup>[28]</sup>。临床通过链状橡皮圈连接牵引钩和上颌第一磨牙殆方牵引附件加力（图 3）。对于第二乳磨牙已出现松动的患儿，可通过横腭杆连接上颌第一恒磨牙异位萌出侧的第一乳磨牙和对侧第二乳磨牙共同作为远中移动支抗，牵引钩焊接在第一乳磨牙带环上。也可利用改良式 Halterman 矫治器设计，通过铸造腭杆将两个乳磨牙个别带环连接为整体增加支抗牙稳定性，远中钩焊接于乳磨牙带环上，通过链状橡皮圈于上颌第一恒磨牙殆面牵引附件加力。牵引附件的位置尽量靠近上颌第一恒磨牙近中位置。橡皮圈牵引力约 60~100g 即可，每个月复诊加力一次。

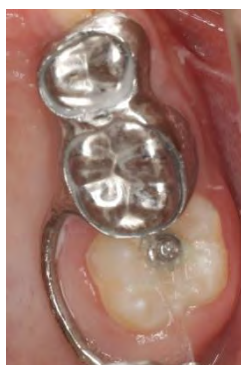
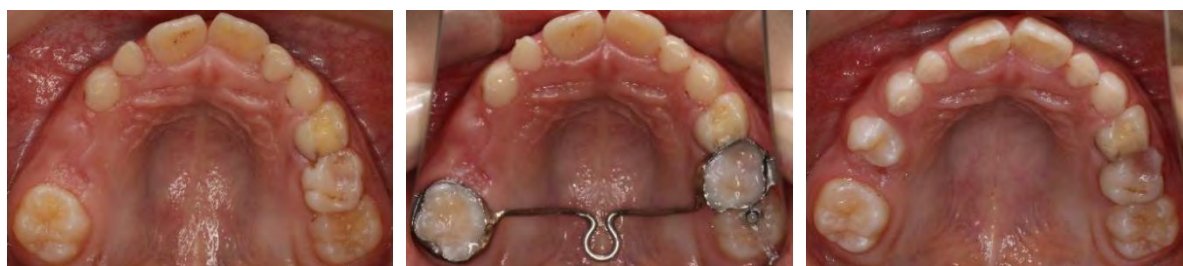
图3 Halterman 矫治器矫治左侧上颌第一恒磨牙近中异位萌出

- b) 改良 TPA /Nance 弓/舌弓：即在传统 TPA、Nance 弓或舌弓设计的基础上焊接弯制的牵引钩，从双侧第二乳磨牙带环颊/腭侧伸向上颌第一恒磨牙远中（图 4）。牵引钩有两种设计，一种是单牵引钩设计：牵引钩置于上颌第一恒磨牙远中牙槽嵴颊、舌侧中分，距离上颌第一恒磨牙牙冠远中边缘嵴 4~5mm，且不与对颌形成咬合干扰；第二种是双牵引钩设计，在近中阻生的上颌第一恒磨牙牙冠的颊舌面分别焊接一个牵引钩，钩的垂直向位置略高于磨牙后垫区牙槽嵴粘膜 1~2mm 且不与对颌形成咬合干扰。在上颌第一恒磨牙咬合面或牙冠颊舌面粘接牵引附件，通过链状橡皮圈或弹力线加力远移上颌第一恒磨牙。橡皮圈牵引力约 60~100g，每个月复诊加力一次。



a) 矫治前上颌殆面像

b) 佩戴矫治器上颌殆面像

c) 矫治结束上颌殆面像

图4 改良 TPA 带牵引钩弹性牵引矫治左侧上颌第一恒磨牙近中异位萌出

- c) 固定螺旋推簧：利用第二乳磨牙颊面管、远中连接杆以及螺旋推簧远移异位萌出的上颌第一恒磨牙。远中连接杆从第二乳磨牙延伸至上颌第一磨牙颊侧远中转轴角，从颊沟殆向弯曲，在上颌第一恒磨牙咬合面高度从远中回弯包绕远中颊尖。用流动树脂将连杆粘接在上颌第一恒磨牙咬合面，在利用推簧实施远移前，先用橡皮圈将推簧绑扎，再放松或剪断皮圈即可开

始施力，后期复诊可以利用正畸防滑扣或制作树脂球不断激活推簧进行加力。螺旋推簧加力60~100g，每个月复诊加力一次。

- d) 活动基托式矫治器：矫治器设计包含常用的改良箭头卡、邻间钩、单臂卡等固位部分及加力的双曲纵簧，可在上颌第一恒磨牙咬合面粘接舌侧扣，直接通过打开双曲纵簧施力于舌侧扣，推磨牙远移。双曲纵簧加力60~100g，每2周复诊加力一次。亦可在活动基托远中弯制带拉钩的单臂卡，用链状橡皮圈或弹力线牵引附件（如舌侧扣）拉第一恒磨牙远移。橡皮圈牵引力约60~100g，每月复诊加力一次（图5）。

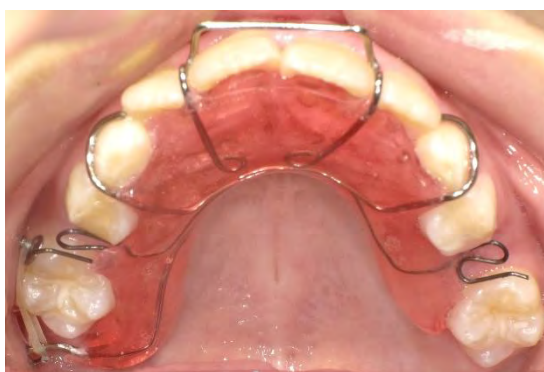

图5 活动双曲纵簧+远中弹性牵引矫治上颌第一恒磨牙异位萌出

### 6.3.5 第二乳磨牙拔除法

该方法是上颌第一恒磨牙异位萌出的被动治疗，适用于III、IV级上颌第一恒磨牙异位萌出、且第二乳磨牙松动II°及以上病例，可先拔除第二乳磨牙术，解除上颌第一恒磨牙的萌出障碍，待上颌第一磨牙萌出后，临床可再设计矫治器，远中移动第一磨牙重新获得间隙，并对第二乳磨牙区进行间隙保持至第二前磨牙萌出<sup>[22]</sup>。

对于上颌第一恒磨牙异位萌出主动或被动治疗，引导磨牙萌出、维持牙弓长度、避免咬合异常是治疗的目的。上颌第一恒磨牙异位萌出及第二乳磨牙早失的干预，更多或更重要的是进行间隙管理，若第二乳磨牙在上颌第一恒磨牙萌出过程中发生早失，则需要先在上颌第一乳磨牙上制作带环/全冠式远中导板间隙保持器，将远中导板延伸至部分萌出的上颌第一恒磨牙近中，进行上颌第一恒磨牙导萌和间隙保持。待上颌第一恒磨牙萌出高度充分时，可再制作横腭杆（单侧第二乳磨牙缺失）或TPA+Nance托（双侧第二乳磨牙缺失）进行牙弓长度和宽度的控制。

## 7 矫治效果评价

上颌第一恒磨牙异位萌出可造成邻近第二乳磨牙牙根吸收、松动、脱落，且在矫治施力过程中，可能进一步加重第二乳磨牙的松动，导致其脱落，甚至导致间隙进一步减少，如发生上述情况，则说明存在临床适应证选择有误、或/和矫治器使用不当、或/和间隙管理措施不及时的情况。

疗效评价的主要指标包括：

- 是否纠正了上颌第一恒磨牙异位萌出方向，并阻断其对第二乳磨牙的持续影响；
- 第二乳磨牙矫治后无明显松动，或针对已松动第二乳磨牙采取了间隙管理的预防性措施；
- 是否尽量恢复了侧方牙群长度，并阻断了间隙的进一步减少。

## 参 考 文 献

- [1] Jeffrey A.McDonald and Avery's dentistry for the child and adolescent[M].10th ed. Missouri: Mosby Elsevier Inc.2016,455-458.
- [2] 郑树国. 儿童牙齿发育异常Ⅲ. 第一恒磨牙异位萌出的早期临床处理[J]. 中国口腔医学杂志. 2012, 47(10):637-639.
- [3] Duncan WK, Ashrafi MH. Ectopic eruption of the mandibular first permanent molar[J]. J Am Dent Assoc.1981,102(5):651-654.
- [4] 王郁, 葛立宏, 刘鹤. 儿童第一恒磨牙异位萌出的治疗及相关进展[J]. 中华口腔医学杂志, 2012, 47(8):507-509.
- [5] American Academy of Pediatric Dentistry. Management of the developing dentition and occlusion in pediatric dentistry. *Pediatr Dent*. 2018,40(6):352-365.
- [6] Chintakanon K, Boonpinon P.Ectopic eruption of the first permanent molars: prevalence and etiologic factors[J].*Angle Orthod*. 1998,68(2):153-160.
- [7] Kennedy DB,Turley PK.The clinical management of ectopically erupting first permanent molars[J].*Am J Orthod Dentofacial Orthop*.1987,92(4):336-345.
- [8] 刘鹤. 第一恒磨牙异位萌出的早期诊治[J]. 中国实用口腔科杂志. 2013, 6(12):705-708.
- [9] Dabbagh B,Sigal MJ,Tompson BD,et al.Ectopic eruption of the permanent maxillary first molar: predictive factors for irreversible outcome[J].*Pediatr Dent*.2017, 39(3):215-218.
- [10] Barberia-Leache E,Suarez-Clúa MC,Saavedra-Ontiveros D.Ectopic eruption of the maxillary first permanent molar: characteristics and occurrence in growing children[J].*Angle Orthod*. 2005,75(4):610-615.
- [11] Rah YJ, Lee JW, Ra JY. Association between ectopic eruption of the maxillary first permanent molar and skeletal malocclusion[J].*J Korean Acad Pediatr Dent*.2017, 44(2):147-153.
- [12] Yuen S, Chan J, Tay F. Ectopic eruption of the maxillary permanent first molar: the effect of increased mesial angulation on arch length[J].*J Am Dent Assoc*.1985, 111(3): 447-451.
- [13] Bjerklin K. Ectopic eruption of the maxillary first permanent molar: an epidemiological, familial, etiological and longitudinal clinical study[J]. *Swed Dent J Suppl*.1994, 100:1-66.
- [14] Bjerklin K, Kurol J.Ectopic eruption of the maxillary first permanent molar: etiologic factors[J]. *Am J Orthod*.1983, 84(2):147-155.
- [15] Manuela M, Matteo R, Giulia C, et al.Dentoskeletal features in individuals with ectopic eruption of the permanent maxillary first molar[J]. *Korean J Orthod*. 2015, 45(4):190-197.
- [16] Mooney GC, Morgan AG, Rodd HD, et al.Ectopic eruption of first permanent molars: a preliminary report of presenting features and associations[J].*Eur Arch Paediatr Dent*. 2007, 8(3):153-157.
- [17] Bjerklin K,Kurol J,Paulin G.Ectopic eruption of the maxillary first permanent molars in children with cleft lip and/or palate[J].*Eur J Orthod*. 1993,15(6):535-540.
- [18] Weinberger SJ, Wright GZ.The unpredictability of primary molar resorption following ectopic eruption of permanent molars[J].*ASDC J Dent Child*.1987, 54(6):433-436.
- [19] Steffen R, Waes V.Undermining resorption-ectopic eruption of the first molar: two concepts-one problem[J]. *Inf Orthod Kieferorthop*. 2013, 45(4): 227-234.
- [20] Ambriss B,Moukarzel C,Noueiri B.Management of bilateral ectopically erupting maxillary molars: a case report[J].*Int J Clin Pediatr Dent*. 2019, 12(2):153-156.
- [21] Hsiao CC, Boynton JR. Etiology classification and management of ectopic eruption of permanent first molars[J].*J Mich Dent Assoc*. 2016, 98(1):26-30.
- [22] Hennessy J, Al-Awadhi EA, Dwyer LO, et al.Treatment of ectopic first permanent molar teeth[J].*Dent Update*. 2012, 39(9): 656-658, 660-661.
- [23] Kupietzky A. Correction of ectopic eruption of permanent molars utilizing the brass wire technique[J].*Pediatr Dent*. 2000, 22(5):408-412.
- [24] Proffit WR, Fields HW, Larson BE, et al.Contemporary orthodontics[M].6th ed. Philadelphia: Elsevier Mosby, 2019, 378-381.
- [25] Jung BA, Becker C, Wehrbein H. Uprighting and distalisation of first permanent maxillary molars in patients with undermining resorption: a case report[J].*Eur J Paediatr Dent*. 2011, 12(2):128-130.
- [26] Rust RD, Carr GE. Management of ectopically erupting first permanent molars[J].*ASDC J Dent Child*. 1985, 52(1):55-56.

- [27] Bayardo RE, Grandel ER, Milos WE. New concept in treatment of ectopically erupting maxillary first permanent molars[J].ASDC J Dent Child. 1979, 46(3):214-218.
- [28] Halterman CW. A simple technique for the treatment of ectopically erupting permanent first molars[J].J Am Dent Assoc. 1982, 105(6):1031-1033.
- 

