

中华口腔医学会
团体标准

T/CHSA XXX-2022

口腔扁平苔藓活检指征与时机的
专家共识

Expert consensus on guidelines for biopsy of oral lichen planus

2022 - xx - xx 发布

2022 - xx - xx 实施

中华口腔医学会 发布

目 次

前 言.....	II
引 言.....	III
1 范围.....	1
2 规范性引用文件.....	1
3 术语和定义.....	1
4 专家共识推荐意见.....	1
4.1 口腔扁平苔藓的诊断和鉴别诊断性活检.....	1
4.2 口腔扁平苔藓癌变排查活检.....	5
4.3 口腔扁平苔藓的再次活检.....	7
4.4 口腔扁平苔藓活检术后管理.....	8
5 专家共识实施的有利和不利因素估计.....	9
6 专家共识的局限性与不足.....	9
附录 A 证据质量及推荐强度说明.....	10
附录 B 口腔扁平苔藓活检指征与时机选择的临床路径.....	12
附录 C 口腔扁平苔藓活检指征与时机的专家共识推荐意见汇总.....	错误!未定义书签。
参考文献.....	16

前 言

本标准按照GB/T 1.1—2020《标准化工作导则 第1部分：标准化文件的结构和起草规则》的规定起草。

本标准由中华口腔医学会口腔粘膜病专业委员会提出。

本标准由中华口腔医学会归口。

本标准由浙江大学医学院附属口腔医院和四川大学华西口腔医院负责起草，北京大学口腔医院、北京医院口腔科、广西医科大学附属口腔医院、贵州医科大学附属口腔医院、吉林大学口腔医院、空军军医大学附属第三医院、南京市口腔医院、青岛市口腔医院、山东大学口腔医院、山西省人民医院、上海交通大学医学院附属第九人民医院、首都医科大学附属北京口腔医院、四川大学华西临床医学院中国循证医学中心、天津市口腔医院、同济大学附属口腔医院、武汉大学口腔医院、西南医科大学附属口腔医院、中南大学湘雅医院口腔医学中心、中山大学附属光华口腔医院参加起草（按医院名称拼音排序）。

本标准主要起草人：陈谦明、曾昕、罗小波。

参与起草者（按姓名拼音排序）：蔡扬、陈瑞扬、陈宇、程斌、但红霞、杜亮、高岩、关晓兵、韩琪、何虹、胡济安、华红、江潞、蒋伟文、林梅、刘传霞、刘宏伟、刘青、卢锐、聂敏海、戚向敏、石晶、孙鑫、孙正、汤亚玲、唐国瑶、陶人川、王万春、王文梅、王小平、王智、魏秀峰、吴颖芳、夏娟、张玉幸、周曾同、周刚、周红梅、周瑜。

引 言

口腔扁平苔藓（oral lichen planus, OLP）是临床常见的口腔黏膜慢性炎性疾病，其患病率较高，大多数OLP患者有疼痛、粗糙不适症状，部分病例还具有癌变的风险，且目前尚无根治方法，所以常对患者的身心健康造成不同程度的影响^[1]。

目前对该疾病的诊断、鉴别诊断、病情衍进与癌变监测、是否需要进行活检、活检部位的选择、以及活检的注意要点等方面均尚无定论，使OLP的诊断水平和癌变监测水平参差不齐。因此，有必要制定OLP活检相关的规范化指导性文件。

经中华口腔医学会团体标准、规范、指南制定立项（CHSA立项标准号：2020-03），口腔扁平苔藓活检指征与时机的专家共识制定小组在国家自然科学基金项目（项目号：81730030）、中国医学科学院临床与转化医学研究基金项目（项目号：2021QT-2020-I2M-C&T-A-023）、浙江省重点研发项目（项目号：2021C03074）的资助下，以GRADE (Grading of Recommendations Assessment, Development and Evaluation)指南制作流程为标准，对国内外OLP活检相关的文献进行了全面的检索和慎重的评价，历时2年制定了口腔扁平苔藓活检指征与时机的专家共识。

制定和实施符合中国国情的OLP活检指征与时机专家共识，将有利于提升我国口腔医师对OLP诊断、鉴别诊断、病情衍进与癌变监测及防治水平，对促进口腔黏膜病学科发展、缓解患者病痛均具有重要意义。

口腔扁平苔藓活检指征与时机的专家共识

1. 范围

本标准给出了口腔扁平苔藓（oral lichen planus, OLP）的活检指征与时机的专家共识。本标准适用于口腔扁平苔藓患者的诊断、鉴别诊断、病情衍进与癌变监测。

2. 规范性引用文件

本文件没有规范性引用文件。

3. 术语和定义

本文件没有需要界定的术语和定义。

4. 专家共识推荐意见

4.1. 口腔扁平苔藓的诊断和鉴别诊断性活检

4.1.1. 对口腔黏膜疑为 OLP 的病损进行活检前，应进行血常规、血糖、凝血功能、感染性疾病（乙肝、丙肝、艾滋病、梅毒）标志物检查，以指导活检时机的选择：强推荐（证据级别：极低）

推荐说明：由于缺乏相关文献，但符合中国临床现行的大多数医生的做法，故通过专家共识达到该推荐意见。

42 位专家德尔菲法表决结果：32 票强推荐，8 票弱推荐，2 票不确定。

4.1.2. 对口腔黏膜疑为 OLP 的病损进行活检前，应进行系统病史问诊（包括高血压、糖尿病、心脑血管疾病等），以排除活检禁忌证：强推荐（证据级别：极低）

推荐说明：由于缺乏相关文献，但符合中国临床现行的大多数医生的做法，故通过专家共识达到该推荐意见。

42 位专家德尔菲法表决结果：39 票强推荐，2 票弱推荐，1 票不确定。

4.1.3. 对口腔黏膜疑为 OLP 的病损进行活检前，对未绝经女性进行月经及妊娠情况的问诊，以指导活检时机的选择：强推荐（证据级别：极低）

推荐说明：由于缺乏相关文献，但符合中国临床现行的大多数医生的做法，故通过专家共识达到该推荐意见。

42 位专家德尔菲法表决结果：30 票强推荐，10 票弱推荐，1 票不确定，1 票弱不推荐。

4.1.4. 若口腔黏膜病损为典型的珠光白色网纹且双侧对称，问诊与临床检查未发现导致口腔苔藓样反应的因素，可暂不进行活检即作出临床诊断：弱推荐（证据级别：极低）

推荐说明：由于缺乏相关文献，但符合中国临床现行的大多数医生的做法，故通过专家共识达到该推荐意见。

42 位专家德尔菲法表决结果：21 票强推荐，13 票弱推荐，2 票不确定，5 票弱不推荐，1 票强不推荐。

4.1.5. 若口腔黏膜病损为典型的珠光白色网纹，但双侧对称性不明显，尤其是病程较短（可能尚处于起病阶段）、问诊与临床检查未发现导致口腔苔藓样反应的因素，可暂不进行活检即作出临床诊断：弱推荐（证据级别：极低）

推荐说明：由于缺乏相关文献，但符合中国临床现行的大多数医生的做法，故通过专家共识达到该推荐意见。。

42 位专家德尔菲法表决结果：19 票强推荐，16 票弱推荐，2 票不确定，4 票弱不推荐，1 票强不推荐。

4.1.6. 口腔黏膜病损的临床特征（主要指珠光白色网纹和双侧对称性）不典型、且病程较长者，应进行活检：强推荐（证据级别：低）

推荐说明：来自于 1 项专家共识^[2]的结果显示：对于 OLP 临床表现（双侧对称性白色网纹型病损）不典型，病程较长者，应行活检。

42 位专家德尔菲法表决结果：23 票强推荐，15 票弱推荐，1 票不确定，3 票弱不推荐。

4.1.7. 口腔黏膜疑为 OLP 的病损范围内，若同时存在经久不愈的疑为大疱性疾病的糜烂或疱性病损，应进行活检：强推荐（证据级别：低）

推荐说明：来自于 1 项病例报道^[3]的结果显示：OLP 需要与大疱性疾病作鉴别诊断，并强调行直接免疫荧光检查以区分这两种疾病的重要性，证据质量为极低。来自于 1 项专家共识^[2]的结果显示：若 OLP 患者口腔黏膜存在疑为大疱性疾病的病损，应行活检。

42 位专家德尔菲法表决结果：32 票强推荐，8 票弱推荐，2 票不确定。

4.1.8. 若口腔黏膜病损疑为 OLP，且拟入组进行科学研究，应进行活检：强推荐（证据级别：低）

推荐说明：来自于 1 项专家共识^[2]的结果显示：对于入组进行科学研究者，应行活检。来自于 1 项指南^[4]的结果显示：OLP 确定性诊断需结合组织病理学检查、必要时采用直接免疫荧光等免疫病理学检查以确定诊断，这也有助于鉴别其他白色病变并排除上皮异常增生或恶性病变。

42 位专家德尔菲法表决结果：30 票强推荐，7 票弱推荐，4 票不确定，1 票弱不推荐。

4.1.9. 口腔黏膜病损存在两种及以上口腔斑纹类疾病的临床特征时，应进行活检：强推荐（证据级别：极低）

推荐说明：来自于 1 项病例报道^[4]的结果显示：口腔黏膜白色病损虽具有不同的典型特征，这些特征可能会表现为融合、共存、移行、伴发或继发，有时会因临床特征相似而导致误诊，故及时活检对确诊必要且有效，虽然证据质量为极低。

42 位专家德尔菲法表决结果：24 票强推荐，17 票弱推荐，1 票弱不推荐。

4.1.10. 若口腔黏膜同时存在多种类型 OLP 的特征（例如同时存在网状型、斑块型、萎缩型、水疱型、糜烂型和丘疹型中两种及以上类型的特征），且根据临床经验认为病损均相对安全（癌变风险低），为明确诊断，活检部位的选择应根据病损典型程度和角化程度等因素综合考量：强推荐（证据级别：极低）

推荐说明：由于缺乏相关文献，但符合中国临床现行的大多数医生的做法，故通过专家共识达到该推荐意见。

42 位专家德尔菲法表决结果：22 票强推荐，12 票弱推荐，4 票不确定，3 票弱不推荐，1 票强不推荐。

4.1.11. 若口腔黏膜多部位存在 OLP 病损，且根据临床经验认为病损均相对安全（癌变风险低），应优先选择颊黏膜和舌背黏膜进行活检：弱推荐（证据级别：低）

推荐说明：来自于 1 项观察性研究^[5]（n=393）的结果显示：活检后 OLP 临床病理诊断符合率最高的部位是舌背(77.0%)，颊黏膜次之(76.5%)，最低的为牙龈(25.0%)，差异有统计学意义。

42 位专家德尔菲法表决结果：19 票强推荐，12 票弱推荐，7 票不确定，2 票弱不推荐，2 票强不推荐。

4.1.12. 若口腔黏膜存在包括白纹等病损在内的疑为 OLP 病损，应选择白色病损和邻近外观正常黏膜组织行活检。弱推荐（证据级别：低）。

推荐说明：由于缺乏相关文献，但符合中国临床现行的大多数医生的做法，故通过专家共识达到该推荐意见。

42 位专家德尔菲法表决结果：17 票强推荐，16 票弱推荐，4 票不确定，5 票弱不推荐。

4.1.13. 若患者因口腔黏膜存在临床表现符合 OLP 的病损感到焦虑而强烈要求活检，且无活检禁忌证时，可行口腔黏膜病损活检：弱推荐（证据级别：极低）

推荐说明：由于缺乏相关文献，但符合中国临床现行的大多数医生的做法，故通过专家共识达到该推荐意见。

42 位专家德尔菲法表决结果：11 票强推荐，22 票弱推荐，4 票不确定，3 票弱不推荐，2 票强不推荐。

4.1.14. 若口腔黏膜存在孤立的疑为 OLP 的病损且直径小于 1cm 时，可进行切除活检：弱推荐（证据级别：极低）

推荐说明：由于缺乏相关文献，但符合中国临床现行的大多数医生的做法，故通过专家共识达到该推荐意见。

42 位专家德尔菲法表决结果：16 票强推荐，14 票弱推荐，5 票不确定，6 票弱不推荐，1 票强不推荐。

4.1.15. 对口腔黏膜疑为 OLP 的病损行活检时，切取病损的面积至少为 6mmx2mm：强推荐（证据级别：极低）

推荐说明：由于缺乏相关文献，但符合中国临床现行的大多数医生的做法，故通过专家共识达到该推荐意见。

42 位专家德尔菲法表决结果：26 票强推荐，9 票弱推荐，5 票不确定，2 票弱不推荐。

4.1.16. 对口腔黏膜疑为 OLP 的病损行活检时，切取病损的深度至少应达到黏膜下层：强推荐（证据级别：极低）

推荐说明：由于缺乏相关文献，但符合中国临床现行的大多数医生的做法，故通过专家共识达到该推荐意见。

42 位专家德尔菲法表决结果：34 票强推荐，6 票弱推荐，1 票不确定，1 票弱不推荐。

4.1.17. 对口腔黏膜疑为 OLP 的病损行活检时，在病损与外观正常组织距离较近前提下，切取组织块应包含病损和部分邻近区域外观正常黏膜组织：弱推荐（证据级别：极低）

推荐说明：由于缺乏相关文献，但符合中国临床现行的大多数医生的做法，故通过专家共识达到该推荐意见。

42 位专家德尔菲法表决结果：20 票强推荐，12 票弱推荐，8 票不确定，2 票弱不推荐。

4.1.18. 若口腔黏膜存在疑为 OLP 的病损伴有明显充血糜烂，应先对症行药物治疗，复诊时再评估口腔黏膜病损活检的必要性：强推荐（证据级别：极低）

推荐说明：由于缺乏相关文献，但符合中国临床现行的大多数医生的做法，故通过专家共识达到该推荐意见。

42 位专家德尔菲法表决结果：24 票强推荐，12 票弱推荐，5 票不确定，1 票强不推荐。

4.1.19. 若患者口腔黏膜存在疑为 OLP 的病损且对应牙齿表面有银汞合金充填物，应先将该牙的银汞合金充填物更换为树脂等非金属修复材料（同时可对症行药物治疗），复诊时再评估病损活检的必要性：强推荐（证据级别：低）

推荐说明：来自于 1 项病例对照研究^[13]（n=30）的结果显示：用金属烤瓷冠替换银汞充填体后，约 45% OLP 患者的与银汞合金有接触的糜烂萎缩区域病情得以改善。来自于 1 项病案报道^[14]的结果显示：用树脂材料替换银汞充填体后，OLP 患者疼痛症状明显减轻，口腔黏膜网状白纹病损减少。

42 位专家德尔菲法表决结果：22 票强推荐，15 票弱推荐，4 票不确定，1 票弱不推荐。

4.1.20. 若患者口腔黏膜存在疑为 OLP 的病损且邻近区域存在残根残冠，可先对残冠残根给予适当治疗或进行拔除（同时可对症行药物治疗），复诊时再评估口腔黏膜病损活检的必要性：强推荐（证据级别：低）

推荐说明：来自于 1 项病例对照研究^[6]（n=336）、1 项观察性研究^[7]（n=485）的结果显示：logistic 分析显示牙齿残根，残冠等局部刺激因素与 OLP 的发生具有一定相关性，局部有刺激因素者对应黏膜发生 OLP 的可能性更高（OR：2.958）。来自于 1 项观察性研究^[8]（n=72）的结果显示：72 例口腔黏膜病癌变的患者中，局部有残根者为 9 例（12.5%）。

42 位专家德尔菲法表决结果：23 票强推荐，17 票弱推荐，1 票不确定，1 票强不推荐。

4.1.21. 若患者口腔黏膜存在疑为 OLP 的病损且对应牙齿边缘尖锐，可先调磨牙齿尖锐边缘（同时可对症行药物治疗），复诊时再评估口腔黏膜病损活检的必要性：强推荐（证据级别：低）

推荐说明：来自于 1 项病例对照研究^[6]（n=336）、1 项观察性研究^[7]（n=485）的结果显示：logistic 分析显示尖锐牙尖等局部刺激因素与 OLP 的发生具有一定相关性，局部有刺激因素者对应黏膜发生 OLP 的可能性更高（OR：2.958）。来自于 1 项观察性研究^[8]（n=72）的结果显示：72 例口腔黏膜病癌变的患者中，局部有锐利牙尖者为 8 例（11.11%）。

42 位专家德尔菲法表决结果：23 票强推荐，15 票弱推荐，4 票不确定。

4.1.22. 若患者口腔黏膜存在疑为 OLP 的病损且口腔卫生状况欠佳，可先进行牙周基础治疗（同时可对症行药物治疗），复诊时再评估口腔黏膜病损活检的必要性：弱推荐（证据级别：低）

推荐说明：来自于 3 项病例对照研究^[9-11]（n=86, n=84, n=82）的结果显示：糜烂型 OLP 治疗过程中，采取局部药物联合牙周基础治疗，可有效减轻患者糜烂、充血等临床症状，同时缓解疼痛程度。来自于 1 项 meta 分析^[12]（n=244）的结果显示：OLP 患者的牙周临床参数、牙周病生物标志物（基质金属蛋白酶、白细胞介素和牙周微生物学特征）的水平升高。

42 位专家德尔菲法表决结果：15 票强推荐，20 票弱推荐，6 票不确定，1 票弱不推荐。

4.1.23. 若患者口腔黏膜存在疑为 OLP 的病损且邻近区域存在不良修复体，应先去除不良修复体（同时可对症行药物治疗），复诊时再评估病损活检的必要性：弱推荐（证据级别：低）

推荐说明：来自于 1 项观察性研究^[8]（n=72）的结果显示：72 例口腔黏膜病癌变的患者中，局部有不良修复体者为 25 例（34.72%）。

42 位专家德尔菲法表决结果：21 票强推荐，15 票弱推荐，6 票不确定。

4.1.24. 若口腔黏膜存在疑为 OLP 病损的患者喜食辛辣刺激食物，可嘱患者戒除辛辣刺激食物（同时可对症行药物治疗），复诊时再评估病损活检的必要性：弱推荐（证据级别：低）

推荐说明：来自于 1 项病例对照研究^[15]（n=240）的结果显示：Logistic 回归分析发现，喜食辛辣、喜食热烫、喜食硬食、喜食熏烤是 OLP 的独立风险因素，其 OR 分别为 3.05、2.21、2.38、1.57。来自于 1 项病例对照研究^[16]（n=320）的结果显示：辛辣饮食（OR=3.473）、硬（OR=2.535）、烫（OR=2.122）、烟熏食品（OR=1.741）与 OLP 的发生密切相关。来自于 1 项观察性研究^[17]（n=835）的结果显示：有刺激性饮食习惯的 OLP 患者易出现糜烂症状的急性发作。来自于 1 项观察性研究^[18]（n=110）的结果显示：多食辛辣（OR=3.02）、多食硬食（OR=2.25）、多食热烫（OR=2.1）、多食熏烤（OR=1.44）与 OLP 的发生密切相关。

42 位专家德尔菲法表决结果：17 票强推荐，15 票弱推荐，6 票不确定，4 票弱不推荐。

4.1.25. 若口腔黏膜存在疑为 OLP 病损的患者表现有明显的精神心理症状（如焦虑、抑郁、恐癌等），可对患者进行心理疏导，复诊时再评估病损活检的必要性：弱推荐（证据级别：低）

推荐说明：来自于 1 项观察性研究^[19]（n=274）的结果显示：与 OLP 发病最相关的因素为精神心理问题，如压力、焦虑和抑郁（48%）。来自于 1 项观察性研究^[20]（n=112）的结果显示：焦虑、抑郁和心理应激与 OLP 发病之间存在高度相关性。来自于 1 项观察性研究^[21]（n=348）的结果显示：OLP 患者的焦虑倾向高于健康个体。来自于 1 项病案报道^[22]的结果显示：对于经传统药物治疗无明显效果的 OLP 患者，通过药物调节情绪和心理疏导后，其口腔病损显著缓解。

42 位专家德尔菲法表决结果：16 票强推荐，15 票弱推荐，8 票不确定，3 票弱不推荐。

4.2. 口腔扁平苔藓癌变排查活检

4.2.1. 为排除癌变，对于疑似或已确诊为 OLP 者，若病损存在可疑癌变特征，应进行活检：强推荐（证据级别：低）

推荐说明：来自于 3 项观察性研究^[23-25]（n=668, n=271, n=2119）、1 项队列研究^[26]（n=3173）的结果显示：OLP 可能进展为口腔鳞状细胞癌，其恶性转化率为 0.74%-2.58%。

42 位专家德尔菲法表决结果：39 票强推荐，2 票弱推荐，1 票不确定。

4.2.2. 为排除癌变，对于疑似或已确诊为 OLP 者，若复诊时发现其口腔黏膜病损存在均质性丧失（如出现明显突出黏膜表面的高角化白色斑块病损），应进行活检：强推荐（证据级别：低）

推荐说明：来自于 1 项专家共识^[2]的结果显示：对于复诊时病情有变化（如病损均质性丧失）的 OLP 患者，应行病损活检。

42 位专家德尔菲法表决结果：34 票强推荐，4 票弱推荐，2 票不确定，2 票弱不推荐。

4.2.3. 为排除癌变，对于疑似或已确诊为 OLP 者，若口腔黏膜存在经久不愈的糜烂型病损，应进行活检：强推荐（证据级别：中）

推荐说明：来自于 1 项 meta 分析^[27]（n=26742）的结果显示：仅糜烂型和/或萎缩型病损的出现与 OLP 恶性转化风险的增加相关（RR=4.09, 95%CI=2.40-6.98, p<0.001）。来自于 1 项观察性研究^[24]（n=271）的结果显示：OLP 患者中，2 例糜烂型病损发生恶性转化。来自于 1 项专家共识^[2]的结果显示：对于存在经久不愈糜烂病损的 OLP 患者，应行活检。

42 位专家德尔菲法表决结果：33 票强推荐，8 票弱推荐，1 票不确定。

4.2.4. 为排除癌变，对于疑似或已确诊为 OLP 者，若口腔黏膜存在经久不愈的萎缩型病损，应进行活检：强推荐（证据级别：中）

推荐说明：来自于 1 项 meta 分析^[27]（n=26742）的结果显示：仅糜烂型和/或萎缩型病损的出现与 OLP 恶性转化风险的增加相关(RR=4.09, 95%CI=2.40-6.98, p<0.001)。

42 位专家德尔菲法表决结果：29 票强推荐，11 票弱推荐，1 票不确定，1 票弱不推荐。

4.2.5. 为排除癌变，对于疑似或已确诊为 OLP 者，若口腔黏膜存在经久不愈的糜烂型病损，切取活检时应包含该糜烂病损和部分邻近区域外观正常黏膜组织：强推荐（证据级别：极低）

推荐说明：由于缺乏相关文献，但符合中国临床现行的大多数医生的做法，故通过专家共识达到该推荐意见。

42 位专家德尔菲法表决结果：31 票强推荐，8 票弱推荐，2 票不确定，1 票弱不推荐。

4.2.6. 对于疑似或已确诊为 OLP 者，若口腔黏膜病损经久不愈且疑有癌变，应进行活检：强推荐（证据级别：低）

推荐说明：来自于 1 项观察性研究^[24]（n=271）的结果显示：OLP 患者的中位随访时间为 15.2 个月，随访期间共发现 2 例发展成舌鳞状细胞癌者。来自于 1 项观察性研究^[25]（n=2119）的结果显示：23 例患者的 OLP 病损进展为口腔鳞状细胞癌，OLP 病损从首诊到恶性转化的平均时间间隔为 16 个月(1-41 个月)。来自于 1 项专家共识^[2]的结果显示：对于存在经久不愈糜烂病损的 OLP 患者，应行活检。

42 位专家德尔菲法表决结果：39 票强推荐，3 票弱推荐。

4.2.7. 为排除癌变，对于疑似或已确诊为 OLP 者，若对常规治疗无效且有自发痛，应进行活检：强推荐（证据级别：低）

推荐说明：来自于 1 项观察性研究^[25]（n=2119）的结果显示：恶性转化前，OLP 患者最常见的症状为疼痛(21；91.30%)。

42 位专家德尔菲法表决结果：24 票强推荐，10 票弱推荐，3 票不确定，2 票弱不推荐，3 票强不推荐。

4.2.8. 为排除癌变，对于疑似或已确诊为 OLP 者，若病损位于口底-舌腹 U 形区、口角内侧三角形区域、软腭复合体这三大口腔危险区域，应及时行活检：强推荐（证据级别：低）

推荐说明：来自于 1 项观察性研究^[23]（n=668）的结果显示：9 例患者的 OLP 病损发生癌变，其中 3 例发生在口腔黏膜三大危险区，3 例发生在颊黏膜，其余癌变部位分别为牙龈，舌腹、口底，舌侧缘、舌背及颊、唇黏膜。

42 位专家德尔菲法表决结果：23 票强推荐，11 票弱推荐，5 票不确定，2 票弱不推荐，1 票强不推荐。

4.2.9. 为排除癌变，对于疑似或已确诊为 OLP 者，选择活检部位前应进行全面的口腔黏膜视诊检查：强推荐（证据级别：低）

推荐说明：来自于 1 项 meta 分析^[28]的结果显示：传统口腔检查（COE）对上皮异常增生和/或恶性病变的诊断敏感性为 71%，特异性为 85%。COE 对恶性病变的诊断敏感性为 88%，特异性为 81%。

42 位专家德尔菲法表决结果：37 票强推荐，5 票弱推荐。

4.2.10. 为排除癌变，对于疑似或已确诊为 OLP 者，选择活检部位前应进行口腔黏膜的扪诊检查：强推荐（证据级别：低）

推荐说明：来自于 1 项 meta 分析^[28]的结果显示：COE 对上皮异常增生和/或恶性病变的诊断敏感性为 71%，特异性为 85%。COE 对恶性病变的诊断敏感性为 88%，特异性为 81%。

42 位专家德尔菲法表决结果：35 票强推荐，6 票弱推荐，1 票不确定。

4.2.11. 为排除癌变，对于疑似或已确诊为 OLP 者，选择活检部位前可进行自体荧光辅助检查：弱推荐（证据级别：低）

推荐说明：来自于 1 项 meta 分析^[29]的结果显示：自体荧光对口腔鳞癌和口腔潜在恶性疾患（OPMD）的敏感性和特异性分别为 0.89 和 0.8。来自于 1 项观察性研究^[30]（n=97）的结果显示：自体荧光缺失与口腔上皮异常增生和恶性病损的组织病理学特征显著相关。来自于 1 项观察性研究^[31]（n=11）的结果显示：自体荧光辅助确定的 OPMD 切除边缘比白光更清晰。

42 位专家德尔菲法表决结果：15 票强推荐，22 票弱推荐，4 票不确定，1 票弱不推荐。

4.2.12. 为排除癌变，对于疑似或已确诊为 OLP 者，选择活检部位前可进行甲苯胺蓝染色辅助检查：弱推荐（证据级别：低）

推荐说明：来自于 1 项观察性研究^[32]（n=92）的结果显示：甲苯胺蓝染色辅助诊断口腔上皮异常增生的敏感性为 56.1%，特异性为 56.9%。

42 位专家德尔菲法表决结果：13 票强推荐，22 票弱推荐，5 票不确定，2 票弱不推荐。

4.3. 口腔扁平苔藓的再次活检

4.3.1. 在对初次活检未被确诊为 OLP 的患者进行随访的过程中，可酌情行再次活检：弱推荐（证据级别：低）

推荐说明：来自于 1 项队列研究^[26]（n=3173）的结果显示：OLP 可能进展为口腔鳞状细胞癌，其恶性转化率为 2.58%；OLP 患者应定期随访，至少每年做一次临床检查，且可能需终生检查。

42 位专家德尔菲法表决结果：14 票强推荐，19 票弱推荐，7 票不确定，2 票弱不推荐。

4.3.2. 在对已经活检确诊的 OLP 患者进行随访的过程中，可酌情进行多次活检：弱推荐（证据级别：低）

推荐说明：来自于 1 项队列研究^[26]（n=3173）的结果显示：患者首次诊断为 OLP 起，平均经 103.61 个月后可能进展为口腔鳞状细胞癌，其恶性转化率为 2.58%。OLP 患者应定期随访，至少每年做一次临床检查，且可能需终生检查。

42 位专家德尔菲法表决结果：11 票强推荐，18 票弱推荐，5 票不确定，6 票弱不推荐，2 票强不推荐。

4.3.3. 对已确诊为 OLP 的患者，若病程长，且表现为溃疡型、萎缩型或临床曾疑有恶变者，应根据患者复诊时的具体病情确定是否再次活检，而不能按固定的时间间隔进行再次活检：强推荐（证据级别：低）

推荐说明：来自于 1 项病例对照研究^[33]（n=16）的结果显示：患者的 OLP 病损进展为 OSCC 的时间间隔为 0-14.1 年(平均 3.4 年)。

42 位专家德尔菲法表决结果：32 票强推荐，9 票弱推荐，1 票不确定。

4.4. 口腔扁平苔藓活检术后管理

4.4.1. 活检样本在行 HE 染色的同时进行直接免疫荧光检查：弱推荐（证据级别：低）

推荐说明：来自于 1 项观察性研究^[34]（n=30）的结果显示：OLP 和口腔苔藓样反应的基底膜区均有纤维蛋白原沉积，但后者的相应荧光强度较弱。来自于 1 项观察性研究^[35]（n=500）的结果显示：直接免疫荧光在诊断天疱疮和类天疱疮方面优于组织学检查，在诊断 OLP 方面稍逊于组织学检查。来自于 1 项观察性研究^[36]（n=239）的结果显示：病史、口内临床表现、HE 和直接免疫荧光检查结果，是 OLP、口腔苔藓样反应、大疱性疾病等病损确诊和鉴别诊断的必要条件。

42 位专家德尔菲法表决结果：12 票强推荐，18 票弱推荐，6 票不确定，6 票弱不推荐。

4.4.2. 对于临床表现不典型或为排除大疱性疾病者，活检样本在行 HE 染色的同时进行直接免疫荧光检查：强推荐（证据级别：低）

推荐说明：来自于 1 项观察性研究^[35]（n=500）的结果显示：直接免疫荧光在诊断天疱疮和类天疱疮方面优于组织学检查，在诊断 OLP 方面稍逊于组织学检查。来自于 1 项观察性研究^[36]（n=239）的结果显示：病史、口内临床表现、HE 和直接免疫荧光检查结果，是 OLP、口腔苔藓样反应、大疱性疾病等病损确诊和鉴别诊断的必要条件。。

42 位专家德尔菲法表决结果：28 票强推荐，13 票弱推荐，1 票不确定。

4.4.3. 所有经活检已确诊为 OLP 的患者，均应进行定期随访：强推荐（证据级别：低）

推荐说明：来自于 1 项队列研究^[26]（n=3173）的结果显示：患者首次诊断为 OLP 起，平均经 103.61 个月后可能进展为口腔鳞状细胞癌，其恶性转化率为 2.58%。OLP 患者应定期随访，至少每年做一次临床检查，且可能需终生检查。

42 位专家德尔菲法表决结果：37 票强推荐，5 票弱推荐。

4.4.4. 对于经活检已确诊为 OLP 且根据临床经验认为口腔黏膜病损均相对安全（癌变风险低）和病情稳定者，每 3-6 个月定期复诊：强推荐（证据级别：极低）

推荐说明：由于缺乏相关文献，但符合中国临床现行的大多数医生的做法，故通过专家共识达到该推荐意见。

42 位专家德尔菲法表决结果：32 票强推荐，8 票弱推荐，2 票不确定。

4.4.5. 对于经活检确诊 OLP 且提示癌变风险较高（伴上皮异常增生）者，每 3 个月定期复诊：强推荐（证据级别：极低）

推荐说明：由于缺乏相关文献，但符合中国临床现行的大多数医生的做法，故通过专家共识达到该推荐意见。

42 位专家德尔菲法表决结果：35 票强推荐，4 票弱推荐，3 票不确定。

4.4.6. 对于经活检确诊为 OLP 癌变且已行病损切除手术者，每 1-3 个月定期复诊：强推荐（证据级别：极低）

推荐说明：由于缺乏相关文献，但符合中国临床现行的大多数医生的做法，故通过专家共识达到该推荐意见。

42 位专家德尔菲法表决结果：34 票强推荐，7 票弱推荐，1 票不确定。

5. 专家共识实施的有利和不利因素估计

有利因素：随着循证医学思想在我国医学界的普及，口腔医师在临床诊疗的过程中对于循证医学证据越来越重视，对于循证制定的专家共识有较大的临床应用需求。

不利因素：鉴于不同层次的口腔医疗机构硬件设施（如病理科、手术室、药房、特殊仪器设备等）的完备性和口腔医师临床技能的差异性，部分干预措施的推广可能存在一定的困难。

6. 专家共识的局限性与不足

在口腔扁平苔藓活检指征与时机的专家共识的制定过程中，通过对现有文献的分析，我们发现，专家共识包含的许多核心问题缺乏相应的随机对照试验等高质量研究证据支持。因此，根据 GRADE 评价体系对证据质量进行分级，大部分证据为低质量或极低质量证据，少量为中等质量证据。未来我们将持续关注相关领域的研究进展，对相关研究证据进行更新，从而为口腔扁平苔藓的活检指征与时机专家共识提供更可靠的循证依据。值得注意的是，专家共识虽然能够在一定程度上指导临床治疗，但鉴于临床病例的多样性和复杂性，任何专家共识的推荐意见都不能完全替代临床医生的判断。

附录 A 证据质量及推荐强度说明

表 A.1 GRADE 证据等级及说明

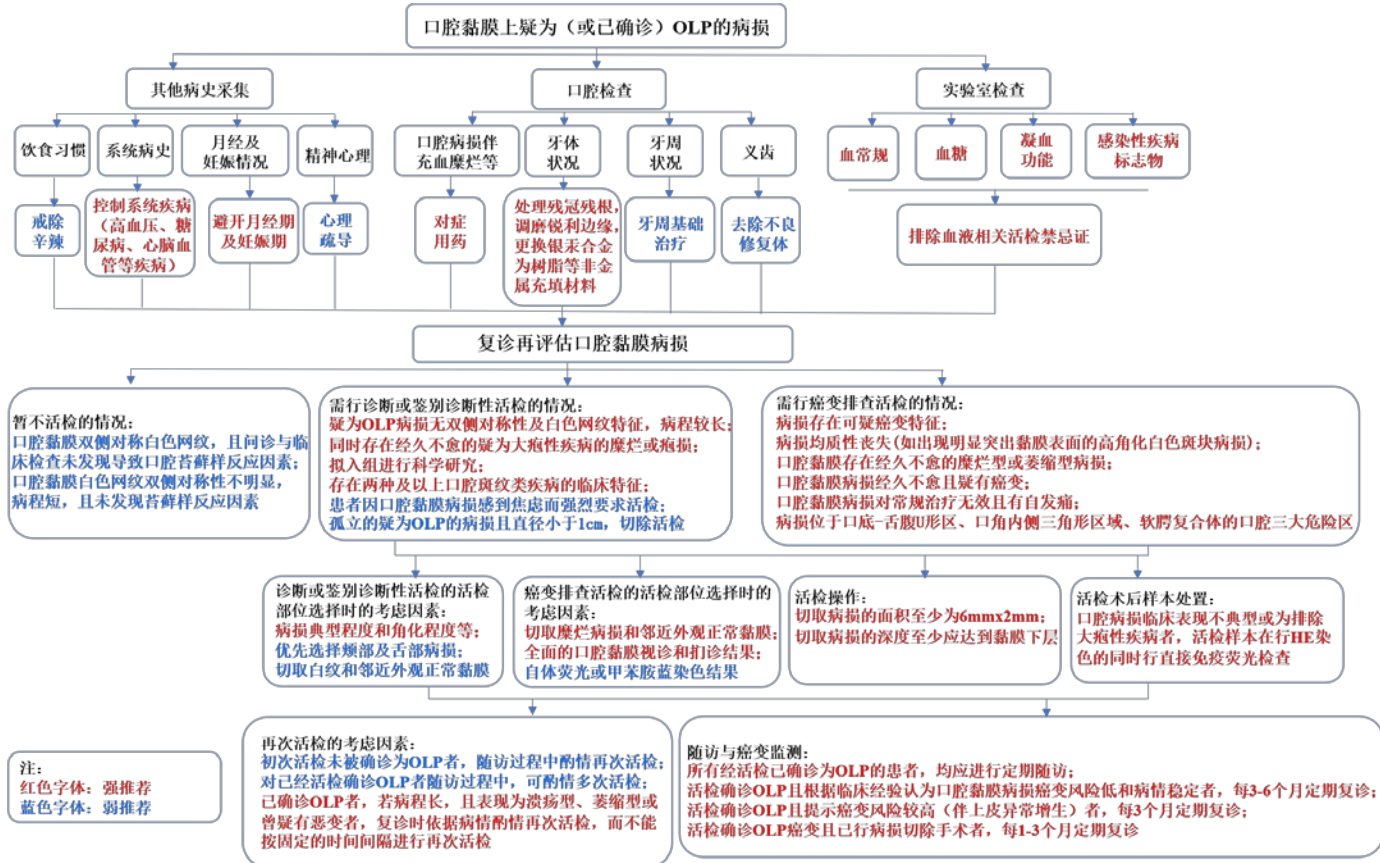
证据等级	具体含义
高	进一步研究也不会改变该干预措施评估结果的可信度
中	进一步研究很可能影响该干预措施评估结果的可信度，且可能改变该评估结果
低	进一步研究极有可能影响该干预措施评估结果的可信度，且该评估结果很可能改变
极低	任何评估结果都很不确定

表 A.2 推荐等级说明

推荐强度	具体含义
强推荐	支持某项干预措施的强烈推荐，利大于弊
弱推荐	支持某项干预措施的一般推荐，可能利大于弊
弱不推荐	反对某项干预措施的一般推荐，可能弊大于利
强不推荐	反对某项干预措施的强烈推荐，弊大于利
未形成推荐意见	利弊相当或不确定，通过德尔菲法投票，通过几轮反复投票仍未达成一致

附录 B
(资料性附录)

口腔扁平苔藓活检指征与时机选择的临床路径



附录 C

(资料性附录)

口腔扁平苔藓活检指征与时机的专家共识推荐意见汇总

项目	德尔菲法推荐意见投票结果 (百分比%)					推荐强度	证据级别
	强推荐	弱推荐	不确定	弱不推荐	强不推荐		
在口腔病损活检前行血常规、血糖、凝血、感染性疾病标志物(乙肝、丙肝、艾滋、梅毒)检查,以指导活检时机	76.19	19.05	4.76	0	0	强推荐	极低质量
在口腔病损活检前行系统病史问诊(包括高血压、糖尿病、心脑血管疾病等),以排除活检禁忌证	92.86	4.76	2.38	0	0	强推荐	极低质量
在口腔病损活检前,对未绝经女性进行月经及妊娠情况问诊,以指导活检时机	71.43	23.81	2.38	2.38	0	强推荐	极低质量
口腔有典型双侧对称网状珠光白纹,问诊与检查未发现导致苔藓样反应因素者,暂不活检	50	30.95	4.76	11.9	2.38	弱推荐	极低质量
口腔有典型网状珠光白纹,但双侧对称性不明显,尤其病程很短、问诊与检查未发现导致苔藓样反应因素者,暂不活检	45.24	38.1	4.76	9.52	2.38	弱推荐	极低质量
口腔病损表现(双侧对称性白色网状型病损)不典型、且病程较长者,行活检	54.76	35.71	2.38	7.14	0	强推荐	低质量
口腔疑为 OLP 病损内,同时存在经久不愈的疑为大疱性疾病病损,行活检	76.19	19.05	4.76	0	0	强推荐	低质量
口腔病损疑为 OLP,且入组行科学研究者,行活检	71.43	16.67	9.52	2.38	0	强推荐	低质量
口腔病损存在两种及以上斑纹类疾病临床特征时,行活检	57.14	40.48	0	2.38	0	强推荐	极低质量
若口腔黏膜同时存在多种类型 OLP 的特征(例如同时存在网状型、斑块型、萎缩型、水疱型、糜烂型和丘疹型中两种及以上类型的特征),且根据临床经验认为病损均相对安全(癌变风险低),为明确诊断,活检部位的选择应根据病损典型程度和角化程度等因素综合考量	52.38	28.57	9.52	7.14	2.38	强推荐	极低质量
口腔多部位存在 OLP 病损,且根据经验认为病损均相对安全(癌变风险低),优先选择颊、舌背黏膜行活检	45.24	28.57	16.67	4.76	4.76	弱推荐	低质量

口腔黏膜存在包括白纹等病损在内的疑为 OLP 病损, 应选择白色病损和邻近外观正常黏膜组织行活检	40.48	38.1	9.52	11.9	0	弱推荐	低质量
患者口腔黏膜存在临床符合 OLP 病损, 因焦虑要求活检, 且无活检禁忌证时行活检	26.19	52.38	9.52	7.14	4.76	强推荐	极低质量
当口腔黏膜存在孤立的疑似 OLP 病损直径小于 1cm 时, 行切除活检	38.1	33.33	11.9	14.29	2.38	弱推荐	极低质量
口腔疑为 OLP 病损需行活检时, 切取面积至少为 6mmx2mm	61.9	21.43	11.9	4.76	0	强推荐	极低质量
口腔疑为 OLP 病损需行活检时, 切取病损的深度至少应达黏膜下层	80.95	14.29	2.38	2.38	0	强推荐	极低质量
口腔疑为 OLP 病损需活检时, 在病损与正常组织较近前提下, 切取组织应包含病损和邻近的外观正常组织	47.62	28.57	19.05	4.76	0	弱推荐	极低质量
对于伴明显充血糜烂且未行活检的口腔病损, 先行药物治疗, 复诊时再评估病损活检的必要性	57.14	28.57	11.9	0	2.38	强推荐	极低质量
口腔病损未行活检时, 结合经验用药治疗, 并更换正对病损的银汞合金充填物为树脂等非金属材料, 复诊时再评估病损活检的必要性	52.38	35.71	9.52	2.38	0	强推荐	低质量
口腔病损未行活检时, 结合经验用药治疗, 并对邻近病损残冠残根进行拔除或适当治疗保留, 复诊时再评估病损活检的必要性	54.76	40.48	2.38	0	2.38	强推荐	低质量
口腔病损未行活检时, 结合经验用药治疗, 并调磨正对病损的牙齿尖锐边缘, 复诊时再评估病损活检的必要性	54.76	35.71	9.52	0	0	强推荐	低质量
口腔病损未行活检时, 结合经验用药治疗, 并行牙周基础治疗, 复诊时再评估病损活检的必要性	35.71	47.62	14.29	2.38	0	弱推荐	低质量
口腔病损未行活检时, 结合经验用药治疗, 并去除正对口腔病损的不良修复体, 复诊时再评估病损活检的必要性	50	35.71	14.29	0	0	弱推荐	低质量
口腔病损未行活检时, 结合经验用药治疗, 并嘱患者戒除辛辣刺激食物, 复诊时再评估病损活检的必要性	40.48	35.71	14.29	9.52	0	弱推荐	低质量
口腔病损未行活检时, 结合经验用药治疗, 并对伴明显精神心理因素(如焦虑、抑郁、恐癌等)患者行心理疏导, 复诊时再评估病损活检的必要性	38.1	35.71	19.05	7.14	0	弱推荐	低质量

为排除癌变，对疑似或已确诊 OLP 者，若病损存在可疑癌变，行活检	92.86	4.76	2.38	0	0	强推荐	低质量
为排除癌变，对疑似或已确诊 OLP 者，复诊发现其病损存在均质性丧失（如出现高角化明显突出黏膜表面的白色斑块状病损），行活检	80.95	9.52	4.76	4.76	0	强推荐	低质量
为排除癌变，对于疑似或已确诊 OLP 者，若口腔黏膜存在经久不愈的糜烂型病损，行活检	78.57	19.05	2.38	0	0	强推荐	中等质量
为排除癌变，对于疑似或已确诊 OLP 者，若口腔黏膜存在经久不愈的萎缩型病损，行活检	69.05	26.19	2.38	2.38	0	强推荐	中等质量
为排除癌变，对于疑似或已确诊 OLP 者，若口腔黏膜存在经久不愈的糜烂型病损，切取活检时应包含糜烂病损及边缘含完整上皮组织	73.81	19.05	4.76	2.38	0	强推荐	极低质量
对于疑似或已确诊 OLP 者，若口腔黏膜存在经久不愈的疑为癌变的病损，行活检	92.86	7.14	0	0	0	强推荐	低质量
为排除癌变，对于疑似或已确诊 OLP、且对常规治疗无效和仍有自发痛者，行活检	57.14	23.81	7.14	4.76	7.14	强推荐	低质量
为排除癌变，对于疑似或已确诊 OLP 者，若病损发生于口底-舌腹 U 形区、口角内侧三角形区域、软腭复合体这三大危险区域，应及时行活检	54.76	26.19	11.9	4.76	2.38	强推荐	低质量
为排除癌变，对于疑似或已确诊 OLP 者，活检前进行全面口腔黏膜视诊以指导活检部位选择	88.1	11.9	0	0	0	强推荐	低质量
为排除癌变，对于疑似或已确诊 OLP 者，活检前进行全面口腔黏膜扪诊以指导活检部位选择	83.33	14.29	2.38	0	0	强推荐	低质量
为排除癌变，对于疑似或已确诊 OLP 者，活检前行自体荧光检查以指导活检部位选择	35.71	52.38	9.52	2.38	0	弱推荐	低质量
为排除癌变，对于疑似或已确诊 OLP 者，活检前行甲苯胺蓝染色以指导活检部位选择	30.95	52.38	11.9	4.76	0	弱推荐	低质量
在对初次活检未被确诊为 OLP 患者随访中，酌情行再次活检	33.33	45.24	16.67	4.76	0	弱推荐	低质量
在对已活检确诊 OLP 患者进行随访过程中，酌情行多次活检	26.19	42.86	11.9	14.29	4.76	弱推荐	低质量

对已确诊 OLP 的患者，若病程长，且表现为溃疡型、萎缩型或曾疑有恶变者，应根据患者复诊时的病情酌情活检	76.19	21.43	2.38	0	0	强推荐	低质量
活检样本在 HE 染色的同时进行直接免疫荧光检查	28.57	42.86	14.29	14.29	0	弱推荐	低质量
对于临床不典型或为排除大疱性疾病者，活检样本在 HE 染色同时进行直接免疫荧光检查	66.67	30.95	2.38	0	0	强推荐	低质量
所有活检已确诊 OLP 者，均行定期随访	88.1	11.9	0	0	0	强推荐	低质量
对于活检已确诊 OLP 且根据经验认为病损均相对安全（癌变风险低）和稳定者，每 3-6 个月定期复诊	76.19	19.05	4.76	0	0	强推荐	极低质量
对于活检确诊 OLP 且癌变风险较高（伴上皮异常增生）者，每 3 个月定期复诊	83.33	9.52	7.14	0	0	强推荐	极低质量
对于活检确诊 OLP 癌变且已行病损切除手术者，每 1-3 个月定期复诊	80.95	16.67	2.38	0	0	强推荐	极低质量

参 考 文 献

- [1] 中华口腔医学会口腔黏膜病学专业委员会,中华口腔医学会中西医结合专业委员会. 口腔扁平苔藓诊疗指南(修订版)[J]. 中华口腔医学杂志,2022,57(2):115-121.
- [2] 陈谦明,邓佳欣,曾昕. 口腔扁平苔藓诊断标准的发展与中国化[J]. 中华口腔医学杂志,2020,55(3):191-195.
- [3] Shah S, Mohr B, Parekh P. Linear IgA bullous dermatosis mimicking oral lichen planus. Proc (Bayl Univ Med Cent). 2017;30(3):360-361.
- [4] 张春生,高山,刘萍,等. 口腔白色病变间相互联系的初步分析[J]. 临床口腔医学杂志,2001,17(2):138-140.
- [5] 方鑫,李凯一,李春蕾,等. 基于2003年改良WHO诊断标准的口腔扁平苔藓临床病理分析[J]. 中国实用口腔科杂志,2021,14(4):447-451.
- [6] 郭梦瑶,聂敏海,刘旭倩. 四川泸州地区口腔扁平苔藓致病危险因素分析[J]. 实用口腔医学杂志,2020,36(4):632-636.
- [7] 姚声,周杰. 口腔扁平苔藓相关危险因素的logistic回归分析[J]. 临床口腔医学杂志,2013,29(5):277-279.
- [8] 贾晓凤. 口腔黏膜病癌变相关危险因素临床分析[D]. 辽宁:大连医科大学,2015.
- [9] 孙小艳,霍静利,王在智. 局部药物联合牙周基础治疗对糜烂型口腔扁平苔藓的疗效探究[J]. 数理医药学杂志,2021,34(7):1053-1054.
- [10] 黄巍巍,武建强,李玲玲,等. 局部药物联合牙周基础治疗对糜烂型口腔扁平苔藓的疗效分析[J]. 中国处方药,2019,17(6):102-103.
- [11] 熊汗勇. 牙周基础治疗与局部药物并用治疗对糜烂型口腔扁平苔藓的临床有效率分析[J]. 当代医学,2018,24(12):124-126.
- [12] Nunes GP, Pirovani BO, Nunes LP, et al. Does oral lichen planus aggravate the state of periodontal disease? A systematic review and meta-analysis. Clin Oral Investig. 2022;26(4):3357-3371.
- [13] 施向军,吴东辉,万阔. 金属烤瓷冠替换牙科银汞合金对口腔苔藓样反应的影响[J]. 医学研究通讯,2003,32(11):47-48.
- [14] 李毅,高秀菊. 银汞合金充填前牙楔状缺损引起口腔粘膜扁平苔藓一例[J]. 吉林医学信息,1994(6):29-30.
- [15] 刘远桥. 120例口腔扁平苔藓病的相关危险因素分析[J]. 中国医疗美容,2015,5(1):139-140.
- [16] 萧智利,吴树洪,向学熔,等. 160例口腔扁平苔藓病的相关危险因素分析[J]. 重庆医学,2010,39(10):1241-1242,1244.
- [17] 周淳,张珺晔,周曾同,等. OLP糜烂症状急性发作相关危险因素调查[J]. 临床口腔医学杂志,2013,29(6):343-347.
- [18] 陈红艳,刘广昌,杨永平,等. 探讨口腔扁平苔藓病的相关危险因素[J]. 中国医药科学,2017,7(17):220-222.
- [19] Cassol-Spanemberg J, Blanco-Carrión A, Rodríguez-de Rivera-Campillo ME, et al. Cutaneous, genital and oral lichen planus: A descriptive study of 274 patients. Med Oral Patol Oral Cir Bucal. 2019;24(1):e1-e7.
- [20] Gavic L, Cigic L, Biocina Lukenda D, et al. The role of anxiety, depression, and psychological stress on the clinical status of recurrent aphthous stomatitis and oral lichen planus. J Oral Pathol Med. 2014;43(6):410-417.
- [21] Liao H, Luo Y, Long L, et al. Anxiety and oral lichen planus. Oral Dis. 2021;27(3):506-514.
- [22] Song X, Wu X, Wang C, et al. Case Report: Treatment of Oral Lichen Planus With a Focus on Psychological Methods. Front Psychiatry. 2021;12:731093.
- [23] 张虹,宋晓晶,李松岩,等. 口腔扁平苔藓癌变的临床研究(附9例报告)[J]. 临床口腔医学杂志,2008,24(9):561-563.

- [24] Radochová V, Koberová Ivančáková R, Heneberk O, et al. The Characteristics of Patients with Oral Lichen Planus and Malignant Transformation-A Retrospective Study of 271 Patients. *Int J Environ Res Public Health*. 2021;18(12):6525.
- [25] Fang M, Zhang W, Chen Y, et al. Malignant transformation of oral lichen planus: a retrospective study of 23 cases. *Quintessence Int*. 2009;40(3):235-242.
- [26] Arduino PG, Magliano A, Gambino A, et al. Risk of Malignant Transformation in 3173 Subjects with Histopathologically Confirmed Oral Lichen Planus: A 33-Year Cohort Study in Northern Italy. *Cancers (Basel)*. 2021;13(22):5740.
- [27] González-Moles MÁ, Ruiz-Ávila I, González-Ruiz L, et al. Malignant transformation risk of oral lichen planus: A systematic review and comprehensive meta-analysis. *Oral Oncol*. 2019;96:121-130.
- [28] Essat M, Cooper K, Bessey A, et al. Diagnostic accuracy of conventional oral examination for detecting oral cavity cancer and potentially malignant disorders in patients with clinically evident oral lesions: Systematic review and meta-analysis. *Head Neck*. 2022;44(4):998-1013.
- [29] Luo X, Xu H, He M, et al. Accuracy of autofluorescence in diagnosing oral squamous cell carcinoma and oral potentially malignant disorders: a comparative study with aero-digestive lesions. *Sci Rep*. 2016;6:29943. Published 2016 Jul 15.
- [30] Tiwari L, Kujan O, Farah CS. Clinico-pathological correlation of optical fluorescence imaging in oral mucosal lesions [published online ahead of print, 2020 Mar 21]. *Oral Dis*. 2020.
- [31] Farah CS, Kordbacheh F, John K, et al. Molecular classification of autofluorescence excision margins in oral potentially malignant disorders. *Oral Dis*. 2018;24(5):732-740.
- [32] Awan Kh, Yang Y, Morgan P, et al. Utility of toluidine blue as a diagnostic adjunct in the detection of potentially malignant disorders of the oral cavity--a clinical and histological assessment. *Oral Dis*. 2012;18(8):728-733.
- [33] Hietanen J, Paasonen MR, Kuhlefelt M, Malmström M. A retrospective study of oral lichen planus patients with concurrent or subsequent development of malignancy. *Oral Oncol*. 1999;35(3):278-282.
- [34] Raghu AR, Nirmala NR, Sreekumaran N. Direct immunofluorescence in oral lichen planus and oral lichenoid reactions. *Quintessence Int*. 2002;33(3):234-239.
- [35] Helander SD, Rogers RS 3rd. The sensitivity and specificity of direct immunofluorescence testing in disorders of mucous membranes. *J Am Acad Dermatol*. 1994;30(1):65-75.
- [36] Suresh L, Neiders ME. Definitive and differential diagnosis of desquamative gingivitis through direct immunofluorescence studies. *J Periodontol*. 2012;83(10):1270-1278.