译文

所有错殆畸形分类中关闭缺牙间隙的正畸治疗——面部美学与牙列美学评价

Orthodontic Edentulous Space Closure in All Malocclusions Outcome Evaluation of Facial and Dental Esthetics

Marco Rosa

原载　Int J Esthet Dent, 2020, 15(supplement):s14-s31.（英文）

付肖依　译　　聂　琼　审

摘　要

对于缺失上颌前牙的患者，正畸关闭缺牙间隙是一种循证有效的治疗选择。从长期的牙周健康角度来考虑，这可能是最好的一种选择。目前，这种方法适用于所有种类的错殆畸形，是多学科联合治疗的第一步，其目的不仅是达到最佳的美学和功能结果，而且还可以减少后续的有创修复治疗。对于生长发育期患者以及露龈缘病例，正畸关闭缺牙间隙应该是首要考虑的方法。本文阐述了正畸关闭缺牙间隙的基本原理，并为多学科联合治疗的设计与完成提供临床指导。

关键词　正畸；间隙关闭；切牙缺失；侧切牙缺失

1　引言

虽然骨融合种植体的出现使得“间隙关闭”方法不再是主流的选择，但仍然有三大主要原因使得这种方法才是最合适的选择。

（1）从生物学、美学和牙周的角度来看，天然牙或牙根总是优于外源性植入体的，因为其可能的终生副作用是最小的。特别是在前牙美学区，粉白组织交界处的管理需要健康与美学的平衡。

（2）考虑到绝大多数患者都需要正畸治疗来矫正邻牙的自然移动，相对于目前已有的治疗方法来说，正畸治疗整体的治疗时间较短，性价比最高。这在青少年及年轻成人治疗中是一个非常重要的考虑因素。

（3）目前，“间隙关闭”是循证长期有效的治

译者单位　北京大学口腔医学院
北京市海淀区中关村南大街 22 号　100081

疗方法。有研究表明，间隙关闭从长期效果来看：

- 治疗结果更易被患者接受
- 不损害颞下颌关节的功能
- 维护牙周健康

Nordquist 和 McNeil 比较了 39 例间隙关闭病例与 19 例间隙开展后修复治疗（13 例桥修复，6 例活动义齿修复）的病例平均治疗后 10 年的情况。研究者认为：

（1）间隙关闭患者比修复治疗患者牙周更健康。

（2）在咬合功能上没有差异。

（3）是否存在尖牙的伸长对牙周状况没有影响。

（4）没有证据表明尖牙 I 类关系是首选的治疗模式。

Thordarson 等学者认为将磨耗过的尖牙移动到侧切牙位置是长期稳定且健康的（平均大于 10 年）。

Robertsson 和 Mohlin 研究了 50 名成人患者平均治疗后 7 年的情况（30 例间隙关闭病例及 20 例间隙开展后修复治疗病例），研究者认为：

- 间隙关闭患者对治疗的满意度高于修复患者。
- 颞下颌关节病的发生没有差异。
- 修复治疗患者更易有菌斑堆积和牙龈炎。

Czochrowska 等学者研究了用上颌侧切牙替代缺失的上颌中切牙病例，对比了间隙关闭位置和对侧中切牙的平均治疗后 6 年的情况。研究表明两者有相似的位置和形态，在放射线片上也没有看到不利影像。学者认为，“如果符合治疗适应证，且在正畸及修复治疗中仔细小心，那么用侧切牙替代中切牙就是一种有效的治疗方法。”

Jamilian 等学者对比了 17 例间隙关闭位点和

14 例种植病例在平均术后 6 年的牙周和美学结果。学者们发现两者有相似的、广为接受的美学效果，均没有颞下颌关节疾病，种植患者中有明显的低位咬合，而间隙关闭患者有更好的牙周健康。

Rosa 等学者认为从长期效果来看（术后平均 10 年），在侧切牙缺失的患者中关闭牙列间隙（包括第一前磨牙的压低和尖牙的伸长），并没有出现牙周组织的恶化和颞下颌关节病的发生。

Josefsson 和 Lindsten 对比了 28 例单种植体修复病例及 38 例间隙关闭病例术后 5 年的临床和美学效果，认为“如果两种方法都是可取的，那么采用间隙关闭这一方式是更优的。”

此外，一篇近期的系统性综述表明，不同的侧方咬合方式对患者舒适度、生物学、力学方面并没有明显的影响。尖牙引导殆和组牙功能殆都是可以接受的。

不讨论健康和功能时，美观就变成了正畸医生的首要关注点。在间隙关闭后，即使已经对近中移动的尖牙进行了改型，微笑美学依然不是最理想的。除了存在间隙复发的倾向之外，还存在牙周形态的改变、尖牙看起来更黄、前磨牙替代近中移动的尖牙又太小的问题。为了克服这些问题，学者们提出了一种新方法来完成正畸间隙关闭，优化整体美学效果。

关键点在于：

• 间隙关闭的同时要矫正错殆畸形。

• 正畸伸长尖牙、压低第一前磨牙来修正龈缘位置。

• 伸长与压低过程中精细的转矩控制使得牙根位于牙槽骨中。

• 伸长的尖牙移动到侧切牙位置后，需要有轻微的形态修复和必要的漂白。

•压低的第一前磨牙需要形态修复和体积增大，从而使得它在形态和功能上更像尖牙。

• 部分患者需要局部牙龈切除术和牙周手术修整外形。

• 除了用侧切牙替代缺失的中切牙时需要修复治疗，先天缺失侧切牙的患者（CMLI）也需要修复治疗，因为他们的整体上牙列都过小。

这些举措为前牙美学区缺失牙治疗带来了巨大改变：不再仅仅是简单的“尖牙替代”，而是追求完美的多学科联合治疗。正畸治疗是第一个基本阶段，这一阶段的目标不仅仅是关闭间隙和矫正错殆畸形，更是为了创造一个良好的解剖条件（牙根及牙周组织）来让口腔医生可以进行前牙的微创修复。

2　间隙关闭法在不同颅面分型中的应用

传统上认为，“间隙关闭”法常用于下颌拥挤、切牙前突的安氏Ⅱ类错殆畸形中。主要的美学步骤是调磨尖牙，使其更像侧切牙。而间隙关闭法的禁忌证是安氏Ⅲ类患者、短面型或凹面型患者、大形态尖牙患者。

目前，通过谨慎精细的正畸、牙周、修复治疗，间隙关闭法在不同错殆畸形中都能取得长期稳定的功能、美学效果。

主动治疗包括以下三步：

• 间隙关闭和错殆畸形的矫正

• 美学区正畸治疗的完成

• 前牙的微创或无创修复

2.1　固定矫治器进行间隙关闭

主动正畸治疗应在恒牙列中进行。虽然隐形矫治器的矫治效率提高了，但固定矫治器仍然是金标准。早期替牙列的诊断和序列拔牙设计可以在牙齿萌出阶段有效促进缺牙间隙的自发关闭、邻牙的有利移动，从而降低后续主动正畸治疗的难度。在Ⅰ类或Ⅲ类错殆畸形中，设计下颌拔牙可以减小关闭上颌间隙的难度。如果患者非常配合，也可以不采用下颌拔牙设计来关闭上颌间隙，可以通过螺旋推簧，同时配合长期的Ⅲ类牵引来实现。

目前，骨性支抗的应用使得上颌间隙关闭不仅是可行的，更是快速的、可预测的（不需要患者配合），且疗程短（10–14 周）。两颗放置于上腭的临时微小种植体（临时支抗装置，TADs）可以通过滑动装置充分、有效地将所有后牙拉向近中。这种方式不需要下颌矫治器或 III 类牵引作为额外支抗。骨性支抗还可以做到单侧的间隙关闭，且不需要患者配合。（图 1）

2.2　美学区正畸治疗的完成

这一阶段治疗开始于细致的诊断、治疗计划、矫治器的摆放。治疗的目标是优化笑线，并使前牙的位置利于微创或无创修复。特别是在露龈患者和薄龈型患者中，上前牙区的正畸完成阶段格外关键。

治疗开始的关键点是上切牙的位置：上中线必须和上唇人中一致，中切牙长轴必须与面长轴平行，与下中线无关（图 2f 和图 2j）。上切牙的垂直向位

a
b
c
d
e
f
g
h
i

图 1　(a) 12 岁女性患者，初诊时右上中切牙因外伤缺失 4 年。(b) 治疗前，覆殆覆盖正常，上中线正，缺牙区邻牙的牙周支持组织正常，上牙列无拥挤，咬合关系和颞下颌关节稳定。(c) 右上中切牙缺牙区的颊侧骨板略有吸收。(d) 两颗 8mm 微种植钉（临时支抗装置，TADs）植入到上腭基骨，配合前移右上第一恒前磨牙的近中移动装置。左侧，矫治器与切牙、尖牙、第一前磨牙被动固定。(e) 单侧间隙关闭进行了 10 个月，不需要患者配合。(f) 通过颊侧矫治器将前磨牙、尖牙、侧切牙近中移动，下颌没有戴任何矫治器。右上第一前磨牙和侧切牙压低，尖牙伸长，从而获得理想的龈缘位置。(g) 下牙弓戴上矫治器 9 个月后结束正畸治疗。(h) 治疗结束后三年，右上侧切牙替代中切牙，尖牙替代侧切牙，第一前磨牙替代尖牙，磨牙 II 类关系。(i) 治疗结束后三年，左侧中性关系，右上侧切牙和尖牙的自然牙根完美支撑牙周颊侧骨板。(j) 治疗结束后三年，正畸中右上第一前磨牙和侧切牙的压低、右上尖牙的伸长和转矩控制使得牙周形态稳定。Patrizia Lucchi 医生对右上第一前磨牙、右上尖牙、右上侧切牙和釉质折断的左上中切牙进行了复合树脂修复。(k) 治疗结束后三年，五颗前牙舌侧固定保持。(l) 近中移动且压低的侧切牙的近中位点牙周状况正常。(m) 牙根移位后的压低的侧切牙近远中牙槽嵴的牙周健康不受影响。(n) 治疗结束后三年，自然状态下的微笑。间隙关闭对面部美观没有不利影响。

a
b
c
d
e
f
g
h
i

图 2　(a) 28 岁男性患者，主诉前牙间隙不美观，上切牙前突，两颗上颌侧切牙先天缺失。(b) 牙颌安氏 II 类 1 分类，牙周情况正常，下牙列轻度拥挤，咬合和颞下颌关节稳定。(c) 上切牙前突、牙列间隙通过舌侧固定矫治器治疗。(d) 治疗结束后四年，上颌保持暂停 6 个月后，少量牙列间隙复发，同时有 4mm 的覆盖。牙列情况稳定在这个位置。(e) 在此之后，没有观察到进一步的牙齿移动，前牙区复合树脂修复体换成了瓷修复体（Giovanni Sammarco 医生），同时解决了牙列间隙问题。中切牙的腭侧面和尖牙修复后“填满”覆盖，重建功能性覆盖。治疗后九年，治疗结果稳定无复发。(f) 正畸间隙关闭后 14 年，牙列保持美观，间隙没有复发。下颌的不对称性导致下中线偏左。(g) 磨牙 II 类咬合关系稳定，第一前磨牙替代尖牙，尖牙替代了侧切牙，牙列保持美观。(h) 相对于腭平面直立上切牙，但并没有完全纠正深覆盖，这是为了防止过度的、不稳定的牙槽骨代偿及唇部后缩。(i) 上切牙相对于腭平面的前后向位置理想，深覆盖部分改善。如果正畸完全纠正深覆盖，上切牙位置更靠后，微笑的美观效果较差。(j) 上中线对称，并与上唇人中居中对齐。考虑到下颌后缩程度，目前整体的微笑和面部美观是可以接受的（虽然存在上牙弓狭窄）。

置不仅应该考虑到上唇休息时的状态，更应该考虑到笑线和龈缘与上唇在说话和微笑时的关系。露出龈缘的多少应该与患者骨型、年龄、性别相一致。

牙龈形态可以通过正畸伸长近中移动的尖牙和压低第一前磨牙来调整，应调整至第一前磨牙的釉牙骨质界（CEJ）与中切牙在同一水平，而尖牙应该比它们低 2 ~ 3mm。通过压低与伸长移动，影像片上邻接点处不均匀的牙槽嵴会变得更显影（“影像学垂直缺陷”）。垂直移动对重塑牙周形态很有效，同时不损害远期牙周健康。

特别是在薄龈型患者中，通过精确的转矩控制来保证牙根处于牙槽骨中非常关键。为了避免间隙复发，牙根应该有 5 ~ 10 度的远中倾斜。近远中片切和尖牙腭侧的调磨应该在正畸完成阶段中完成，从而达到没有功能性殆干扰的理想咬合。

在正畸治疗的最后阶段，与修复医生、牙周医生密切的沟通和决策对达到患者个性化的最佳多学科治疗效果是最重要的。

2.3　微创和无创修复

除了采用调磨法使尖牙变得更像侧切牙，多样的修复方式往往也是必要的，这不仅仅是为了调和长度、宽度、厚度的解剖学差异，更是为了长期的美观与功能。

通过修复体来增大压低的第一个牙冠往往是平衡微笑美观与正确咬合的一个必要步骤。修复体可以提供一个新的牙尖、新的接触点和新的腭侧工作面。前磨牙的腭尖不能调磨。当用侧切牙代替中切牙时，或者是对于整体上牙列较小的 CMLI 患者，上中切牙修复体是非常必要的。

3　面部美学的评价

微笑和侧貌美观是正畸治疗的主要目标之一。拔牙矫治一定会导致面部变平和窄笑容吗？并不会，合理的拔牙设计是改善侧貌（图 3b、i）和微笑（图 3a、h）的基础，同时利于牙周健康维护和长期的稳定性。正畸治疗的成功依赖于对所有诊断元素的仔细分析和正确的治疗计划的制定。

很多口腔医生和正畸医生都认为，对于缺失上颌切牙但本身错殆畸形不需要拔牙矫治的患者，不应该采用间隙关闭法进行治疗，因为这可能会影响到侧貌美观，使笑容变窄。反之，他们认为在直面型或凹面型患者中，更应该采用间隙开展的方法来优化唇部位置，改善侧貌，使微笑“变宽”。这种处理问题的方法是非常肤浅的。实际上，间隙关闭法确实可以在两方面影响面部美学：侧貌和笑容宽度。重要细节在下文中简单阐述。

3.1　间隙关闭和侧貌

目前普遍认为，上切牙牙冠的前后向位置是改变软组织侧貌的关键因素。事实上也确实如此，在正畸治疗结束时，如果殆关系正常，嘴唇应该放松覆盖于上切牙牙冠之上。因此，如果覆盖正常，造成侧貌更凸或更凹的因素就是下切牙的位置，以及

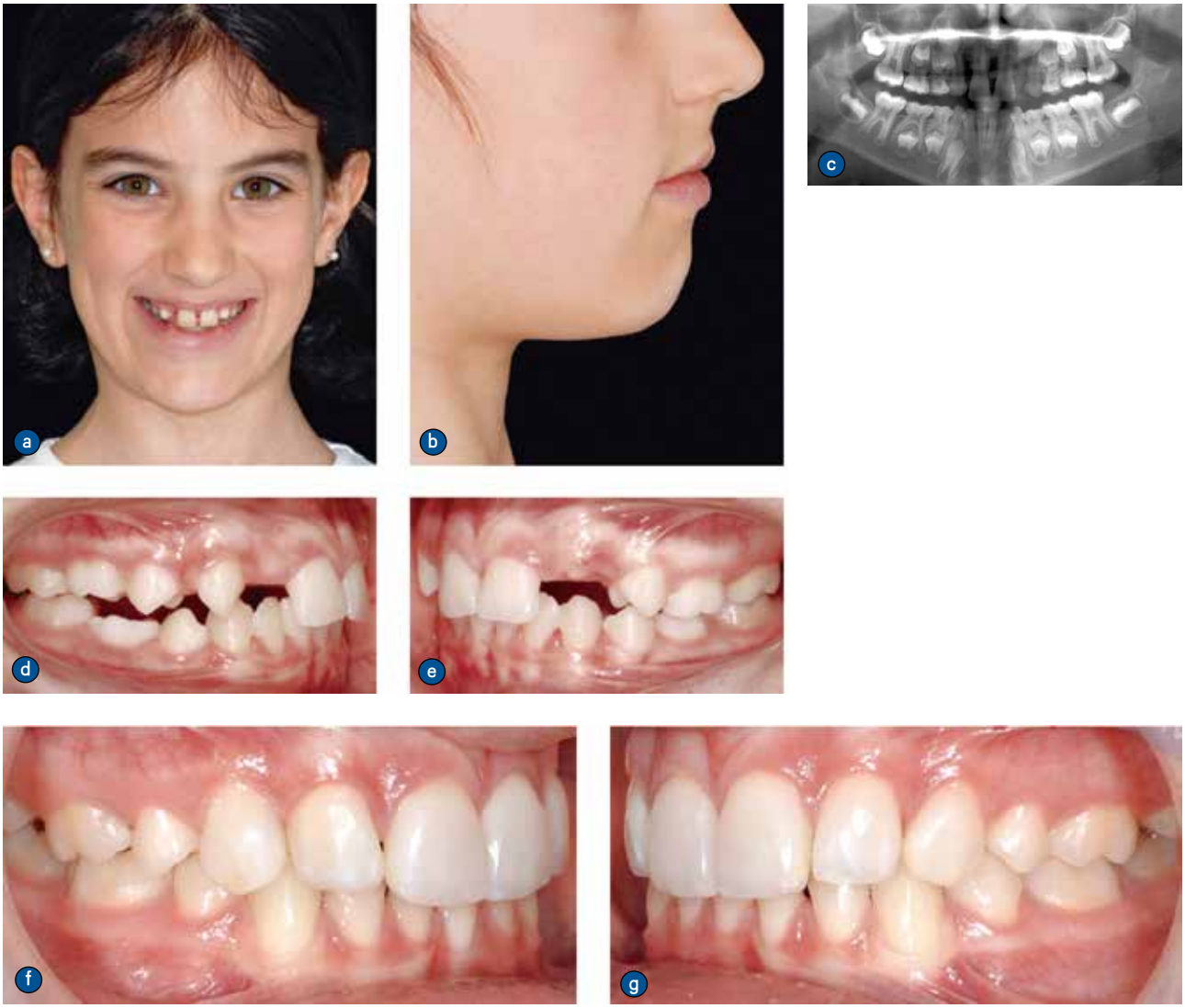
a
b
c
d
e
f
g

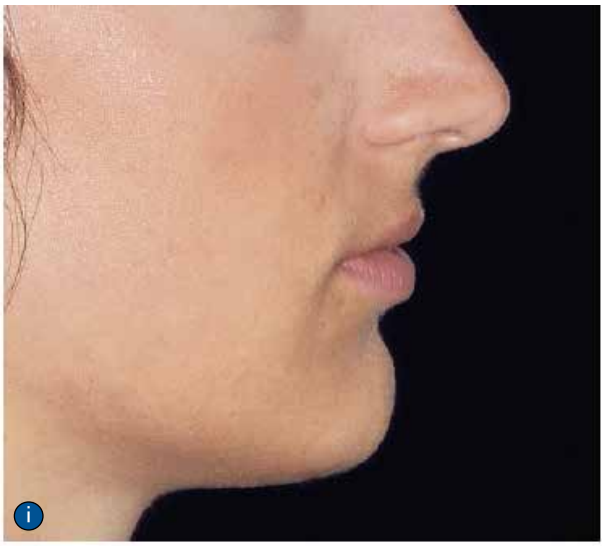

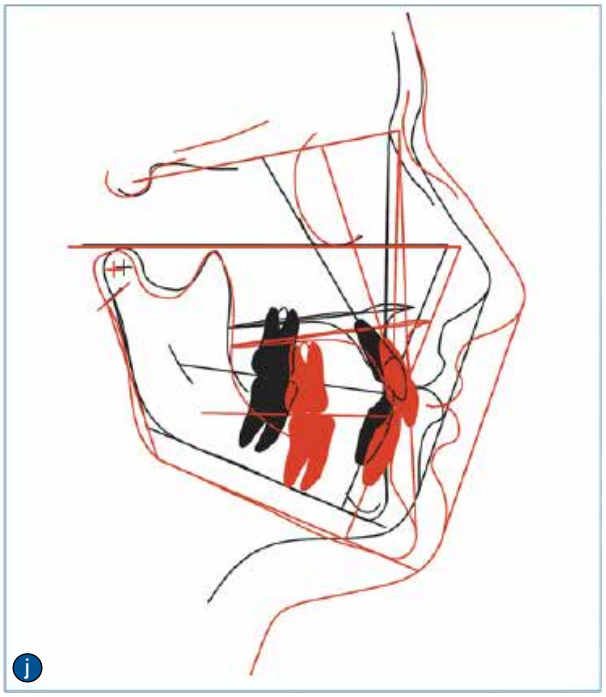

图 3　(a) 8 岁女性患者，缺失上颌侧切牙，上颌窄且前突，有颊廊。(b) 口周肌肉紧张，下唇突出，颏部向后旋转，骨性 III 类高角。(c) 替牙列时诊断为先天缺失上颌侧切牙。(d、e) 在替牙列晚期，矫形力腭开展后，正畸治疗计划为上颌关闭间隙，下颌拔除第一前磨牙，解除下颌少量拥挤，促进下颌骨逆时针生长以及改善侧貌。
(f、g) 治疗结束后，固定矫治及六颗上前牙的复合树脂修复 (Patrizia Lucchi 医生) 完成，第一前磨牙替代了尖牙，尖牙替代了侧切牙。咬合接触和牙周形态都正常。(h) 治疗结束后，笑线和笑弧都符合标准。尽管采用了拔牙矫治，但患者依然笑容饱满。增大的中切牙与邻牙及面型协调一致。(i) 软组织侧貌明显改善，嘴唇更放松，口周软组织轮廓清晰。(j) 软组织侧貌如此显著的改善得益于拔牙矫治和上切牙的轻度直立。

下切牙与颏部的关系（颏前点与颏下点）：骨型、垂直距离、骨联合的解剖形态和位置。在不能做外科手术的情况下，正畸治疗可以在任何年龄阶段通过倾斜切牙来影响颏部位置，一般是在生长发育期，通过对后牙的垂直向控制来实现。

在轻度Ⅲ类凹面型短脸病例中，是否采用了唇倾上切牙开展间隙、修复体替代缺失切牙的治疗方法并不会显著影响治疗后的侧貌和嘴唇位置。在短脸（凹面型）患者中，影响这一因素的主要原因是磨牙抬高引起的垂直距离的增加，这导致下颌平面后旋，面部突度增加。同时，这也会导致上前牙的伸长和直立，改善前牙笑弧。（图 4）。

与之相反的是，在高角骨性Ⅱ类凸面型患者中，建立正常的覆盖往往需要牙槽骨的过度代偿，即上切牙的腭侧倾斜和后移。这会增大鼻唇角，使面部变得扁平。此外，应该避免磨牙远移和下牙列扩弓，否则会出现下颌后旋，导致前面高进一步增加。上切牙的腭侧倾斜及下颌后旋都会显得侧貌更突，嘴唇位置更不好看。因此在Ⅱ类凸面型下颌后缩患者中，上切牙直立于腭平面后，最好是留出一些覆盖，由修复体进行“填满”和代偿。（图 2）

3.2　间隙关闭和微笑宽度

目前已有数据表明，如果正畸治疗是在完整的诊断和细致的计划后开展的，那么拔牙矫治并不一定会导致不利于前面部吸引力的颊廊的产生。反之，不拔牙矫治——通过开展上牙弓前部宽度和增加上牙颊倾——可能会导致笑弧变扁平，切牙暴露量减少，也降低了笑容的活力和吸引力。因此，再重复一遍，在缺失上切牙的患者中，间隙开展法不一定会提高笑容美观度；“扩宽”上牙弓反而会导致相反的效果。

为了提高笑容的面部美观度，我们推荐横向和矢状向扩宽上颌基骨，在牙周膜允许范围内直立或伸长上牙，增加上前牙的垂直向展示量，减小下切牙和尖牙的垂直向暴露。

在治疗目标是丰满的笑容时，最有挑战性的错殆畸形是：

- 骨性Ⅱ类下颌后缩，且上颌咬合稳定；
- 上颌垂直向发育不足，看不到上颌龈缘。

对于这些患者，单纯的正畸和修复并不足以提供完美的治疗。在满足这些条件的生长期青少年患者中，正畸间隙关闭结合手术治疗是较好的方法之一。（图 5）

3.3　牙列美学的评价

在正畸关闭间隙后，上前牙的美学表现往往并不理想，近中移动的牙齿存在不同的形态和大小，还有牙周形态异常：尖牙牙龈缘高于中切牙牙龈缘，短的第一前磨牙龈缘较低。如果不对不自然的牙周形态进行正畸和美容修复，就不可能获得理想的美学和功能结果，特别是当尖牙与切牙的大小和颜色

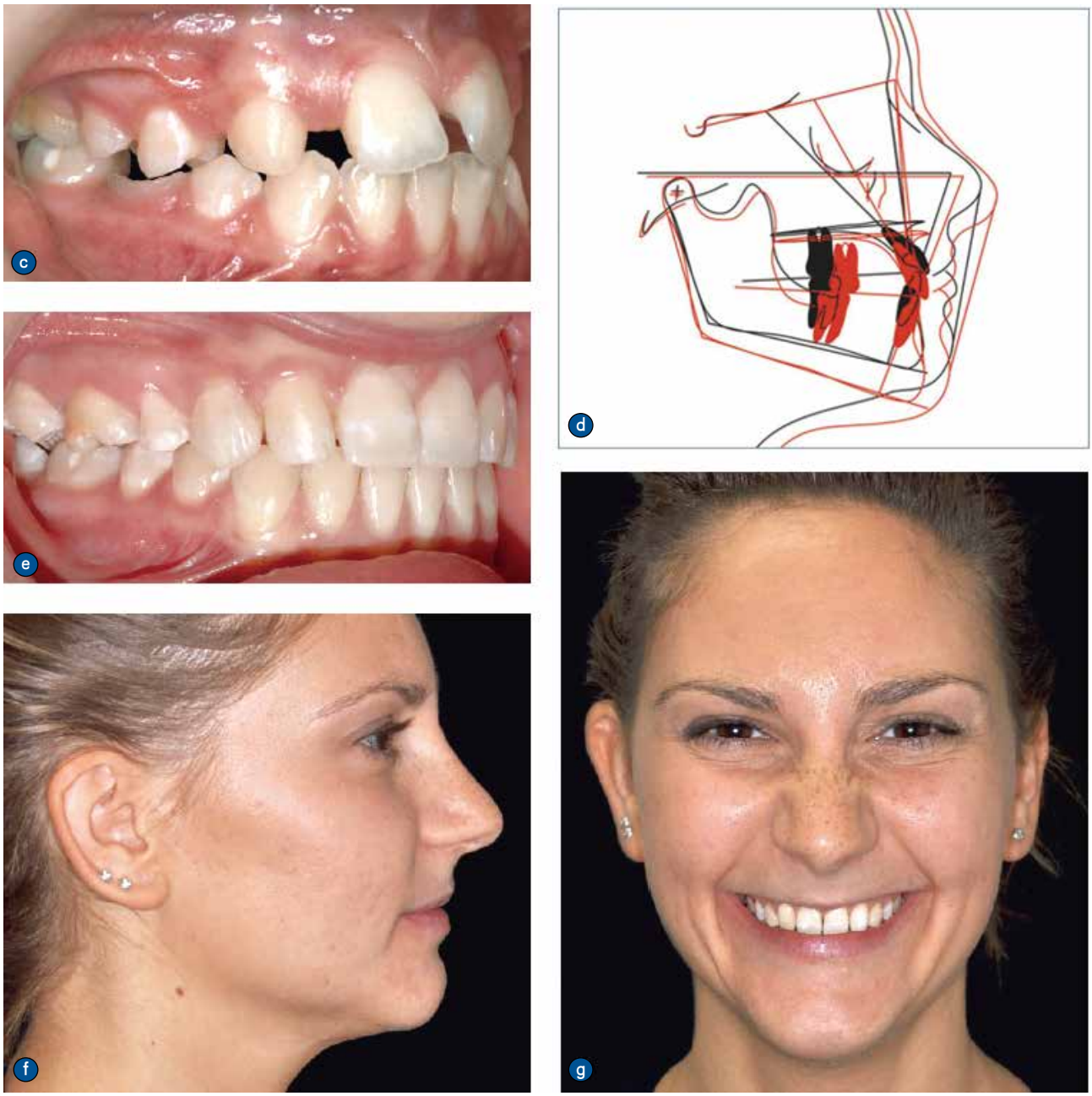

图 4　(a) 11 岁女性患者，上侧切牙缺失，上牙弓窄且后缩，有颊廊，上牙弓大量间隙。笑弧扁平，笑线不可见，这是上颌基骨垂直向发育不足导致。(b) 短脸型显得侧貌扁平，预期的下颌逆时针生长将加重她的 III 类侧貌。(c) 治疗前，上中切牙前突，前磨牙 III 类关系。治疗计划是矫形力腭开展和上颌间隙关闭、下颌不拔牙的正畸矫治。(d) 头影测量重叠显示，上颌磨牙近中移动达到磨牙 II 类关系，磨牙伸长导致殆平面及下颌平面后旋。上切牙伸长并直立，改善切牙暴露量、笑线和笑弧。尽管使用了间隙关闭法，但软组织侧貌仍得到改善。(e) 正畸治疗结束后，咬合关系是稳定的磨牙 II 类关系。近中移动且压低的第一前磨牙取代了尖牙，伸长的尖牙取代了侧切牙。拆除矫治器后，Patrizia Lucchi 医生对六颗前牙进行了树脂直接修复。为了改善笑弧，中切牙被加长了。(f) 治疗后 15 年，尽管患者上颌间隙关闭，下颌逆时针生长，软组织侧貌仍在正常范围内。治疗后 15 年，整体笑容更饱满，笑弧正常。患者的树脂修复体没有更新或替换，已经有了一些质量退化。中切牙之间有少量的间隙复发。

图 5　（a、b）17 岁女性患者，缺失上颌侧切牙，在以间隙开展为目的的正畸治疗（外院治疗）完成后，笑容并不饱满。笑线不可见，笑弧扁平，这是由于颌骨垂直向距离不足，以及在错误的扩弓治疗中上牙列颊倾导致。（c、d）间隙关闭后 10 年，微笑和面部美学理想。治疗包括：正畸间隙关闭、手术治疗面中部前后的垂直向不足（Mirco Raffaini 医生）以及六颗上前牙的树脂修复（Patrizia Lucchi 医生）。

差异较大时。

然而，对于一些先天性缺失上颌侧切牙（CMLI）的患者来说，如果仅进行尖牙修形，不进行正畸修复牙周形态和修复体治疗，其最终的美学结果也是可接受的。有研究表明，非专业人员并不会像专业人员（口腔医生、正畸医生、修复医生）那样注意到所有的美学细节。因此，仅仅进行正畸间隙关闭比修复体替代更有美学价值。

人们普遍认为最令人烦恼的牙齿美观问题是牙之间的间隙（黑三角）和不对称问题。单侧牙冠宽度不调大于 2mm、牙根倾斜角度不同、面中线问题，是所有人都能注意到的。牙龈暴露不对称、殆平面倾斜，相对来说更容易被人们接受。这就是为什么对于单侧 CMLI 的患者来说，特别是当对侧牙是钉状牙或过小牙时，对侧拔牙矫治比单侧间隙关闭效果更好。

牙齿的大小也是影响美学治疗效果的另一重要因素。曾有过往研究发现先天多牙缺失患者的发育不全程度与牙齿宽度减少量之间存在密切联系。近期也有研究发现在单纯 CMLI 牙齿异常患者中，过小牙（如中切牙）的发生和牙齿发育不全也存在联系。有时，不缺牙侧的侧切牙也会出现大小和形态

的差异。

过小牙（主要是中切牙）在治疗之前就应该特别关注到。如果患者的尖牙看上去很大，首先应该考虑的问题是：是真的因为尖牙太大了还是其他的牙（包括中切牙）太小了？在缺牙病例中我们常常会发现，患者的中切牙较小，而替代侧切牙的尖牙却是正常大小。在诊断过程中，我们可能更多基于这种“看的艺术”而不是科学的测量。

如果患者的牙较小，医生应该告知患者正畸治疗后，某些副作用可能会变得明显。主要如下：

• 在间隙关闭病例中，间隙和外展隙的重新开大。

• 在正畸帮助改善种植位点的病例中，可能出现种植体空间不足。

• 中切牙和笑弧的垂直向暴露不足。

• 上中切牙腭侧存在一定的覆盖。

• 不自然的面型和不协调的笑容。

在正畸治疗结束阶段，偏黄色的尖牙应该从腭侧、近中、远中分别调磨。在尖牙转矩调整到位后，应该将尖牙较突的唇面调磨扁平：当牙根在牙槽骨中位置合适时，主要调磨的是釉质区更厚的尖牙切端部分。为了填补黑三角和磨平牙尖后尖牙的近中外展隙，小型的直接修复往往是必要的。如果治疗设计中有偏黄尖牙的漂白，那就应该采用更白的修复体，使得漂白颜色和白色修复体颜色一致，但反之则不然。

在用颊侧矫治器进行尖牙伸长时常常会出现的一个问题是根颊向转矩，这会进一步导致颊侧骨皮质变薄，加重骨开裂和牙龈退缩风险。这些副作用可以通过伸长尖牙过程中细致的根腭向转矩控制来进行预防。

压低第一前磨牙往往不需要调磨腭侧牙尖，但需要从长度和厚度上进行修复治疗，如果没有邻接触点，还需要近远中向的修复治疗。修复体应该不仅美观，还应该有合适的腭侧引导面。在用颊侧生物力学装置压低第一前磨牙时常常会出现的一个问题是冠的颊倾，这会导致尖牙区明显过大的覆盖。这会对将压低前磨牙的牙冠形态改成尖牙形态的口腔修复医生产生很大困扰。

因为先天缺牙的患者的牙列一般较小，并且有时两侧中切牙大小、形态不一致，因此中切牙往往也需要修复。中切牙在宽度和长度上都应该增大，来保证一个正确的厚度和笑弧。

• 在Ⅱ类病例中，正畸矫治后可以保留一些覆盖，后续由中切牙修复体的腭侧面来修正。（图 2d、e）

• 相反地，Ⅲ类病例中一定要调磨尖牙腭侧，来达到好的覆盖和前牙引导。同时，修复体最好能够增加过小中切牙的颊侧体积。

当用侧切牙替代中切牙时，上述所有内容的实现都会变得更难。在任何病例中，侧切牙都应当压低到釉牙骨质界与对侧正常中切牙水平一致的位置。从而使修复医生可以将修复体边缘放在牙冠周长最大的位置，减小不可避免的冠根间倒凹。为了使牙尖位置正确，牙根应该有 5 ～ 7 度的远中倾斜。为了减小黑三角的发生，侧切牙牙冠不应大于相邻的对侧中切牙 2mm。修复医生应该在综合考虑牙龈型、笑线、修复后软组织可能的反应后，决定牙根的角度和间隙关闭量的大小。

正畸压低和伸长后软组织的反应并不能精准预测。如果牙周组织完整且成熟，软组织（牙龈缘）会随着压低量有 60% ～ 80% 的垂直向变化，随着伸长量有 90% 的变化。软组织的表现有很大个体差异：主要差异表现在青少年与成年人之间。青少年的口腔卫生差，因此常常会出现龈缘的肥厚。此外，被动或主动萌出可能会影响牙龈缘对垂直向正畸移动的反应。在一部分患者中，牙龈切除术（极少用切除性手术）对软硬组织重塑是非常必要的。而有牙周破坏和附着丧失的患者对正畸压低和伸长的预期反应与牙周组织正常患者的反应不同。

根据设定的咬合目标（覆盖、覆殆、前牙引导）和美学目标（前牙的暴露量、笑线、笑弧），正畸医生和修复医生应该针对患者设计个性化的矫治方案，调整前牙的大小和位置。

需要通过细致考虑并最终设计的细节包括：

• 在美学修复中，需要设计尖牙牙冠的近远中片切和腭侧调磨，固定矫治器摘除后往往需要尖牙颊侧调磨。

• 下切牙片切。

• 是否需要预留一些邻间隙（牙过小时）。

• 是否需要在已排列好的中切牙腭侧及下切牙切缘之间预留一些覆盖。

在多学科治疗中，修复的时机是治疗成功的关键。树脂直接修复或半直接修复应该在正畸矫治器拆除后立即进行，同时进行保持（固定保持或活动保持）。最终的陶瓷修复应在咬合稳定后进行，至少是在上前牙保持 6 个月后进行。前牙咬合更倾向于治疗成组牙功能殆。根据原本的错殆畸形情况，

可与正畸医生商量进行活动保持。

4 结论

（1）间隙关闭法的一大优势就是可以在正畸矫治器摘除后立刻完成整个治疗。这对生长发育期患者来说非常重要。

（2）间隙关闭法是一个循证长期稳定的有效的治疗方式。

（3）相对修复替代法来说，间隙关闭法的牙周健康从长期效果来看更可控。

（4）间隙关闭法对生长发育期患者、年轻成人、露龈缘成人患者是更佳的选择。

（5）目前，间隙关闭法可以在任何类型的错殆畸形中应用。

（6）基于正确的诊断和综合的治疗计划，间隙关闭不会加重侧貌问题及微笑宽度。

（7）CMLI 患者的牙列较小，牙齿也较小（如中切牙）。

（8）上切牙缺失的患者需要多学科综合治疗来达到最佳治疗效果。

（9）为了实现外貌美观、功能良好、长期稳定的治疗目标，正畸关闭间隙后往往需要进行多次修复治疗。

（10）无需准备的树脂直接修复可以是一种有效的长期修复选择。

致谢

感谢 Patrizia Lucchi 医生对树脂修复作出的重要临床贡献。