译文

盾构术：12 年实践后的逐步手术方案

The socket–shield technique: a step–by–step protocol after 12 years of experience

Philip Staehler, Sophia M. Abraha, Joel Bastos, Otto Zuhr, Markus Hürzeler

原载　Int J Esthet Dent. 2020; 15(3):288-305.（英文）

罗启培　译　　张新春　审

摘　要

在 2010 年首次发表的盾构术，现已获得了全世界的科学和临床认可。为了解决这一创新技术在种植美学可能出现的并发症，我们结合在过去十年的经验提出了一个全面的逐步方案。首先是去除牙冠，之后就可以在牙根处预备种植床。在拔除腭侧根片后，根据机械或生物“锁定”原理预备唇侧根片。机械“锁定”包括植体和根片的直接接触，而生物“锁定”是通过促进了根片与牙槽骨固连以防止其冠向移位。根片的冠部需要预备成凹形，高度终止于颊侧骨板上 0.5mm。随后植入植体，并制作个性化愈合帽。根据基本的生物和机械原理进行的盾构术可以提供高度美观和可预测的结果。

1　引言

完全保留或重建植体周围软组织仍是口腔种植学面临的重大挑战。为了避免影响种植美观效果，学者们提出各种技术以避免唇侧牙槽骨的塌陷吸收，比如软硬组织增量技术、即刻临时修复、不翻瓣种植术、偏颚侧植入植体和平台转移技术。尽管这些技术各有优点，但实际上由于无法完全预防或代偿组织改变，它们只有在一些特定的病例中才能达到最理想的美学效果。

如今，牙周膜和束状骨的丧失在牙槽骨吸收过程中的重要作用已得到公认，这会导致植体周围软组织退缩和不良美学效果。因为束状骨延伸至颊侧骨壁尖端，所以束状骨及其内包埋的牙周膜丧失会导致颊侧骨板和表面覆盖的软组织高度降低。而在上前牙区，颊侧骨板的冠部通常仅由束状骨组成，因此束状骨的丧失会导致该区域颊侧骨板完全

译者单位　中山大学光华口腔医学院附属医院
广州市越秀区陵园西路 56 号

吸收。

1965 年，Björen 等人首次报道人的牙根埋入技术可以实现牙周再附着。1978 年，Welker 团队首次通过根面的粘膜覆盖来预防剩余牙槽嵴吸收。如今，Salama 等人使牙根埋入技术再次流行起来。这项技术背后的原理很简单：保留包括牙骨质、牙周膜和束状骨在内的牙周组织附着可以防止这些组织被吸收。

一项叫做“盾构术”的技术也是基于该原理。盾构术是为了保留植体颊侧龈缘区域的健康牙周组织而开发的技术，通过保留部分牙根来实现这一目的。这项技术结合了不翻瓣即刻种植的优点比如减少治疗次数、缩短治疗时间、减少并发症发病率、更好的上部软组织质地和初级预防组织丧失。关于盾构术的病例报告和队列研究已有大量文献报道和综述总结，其失败率为 6.97%。

自从盾构术首次报道以来，我们的工作团队逐步掌握了这项技术。本文意图标准化盾构术的手术方案，并结合过去十年获得的经验提出减少盾构术并发症的各种方法以及介绍术式的综合性回顾。

2　逐步方案

盾构术只用于有高度美学要求的区域，即双侧上颌尖牙之间的上前牙区。在美学要求更低的后牙和下前牙区，已有公认的植体植入理论，不需要在原位保留部分牙齿。

术前必须评估患者的病史和口腔健康状况。需要确认患者无牙周病和骨内缺损，以及影像学检查需要拔除的牙齿颊侧骨板没有明显的骨开裂。临床检查方面，牙齿的唇侧不应有垂直、嵴下水平或嵴下斜行折裂。在对盾构术相关问题进行术前分析后，利用光学扫描和 CBCT 对植体的位置进行数字化设计。设计植体的位置不受盾构术应用的影响。

盾构术成功的关键是植体相对于根片位置的影像学分析。应精确地测量根片的水平向尺寸（根片的厚度），近远中向尺寸和垂直向尺寸（根片在冠根向的长度）。

在我们的方案中，根片的设计反映了保存束状骨的生物学概念，但现在也结合了我们对面部生长及可能因此产生的并发症的理解。正如 Zuhr 等人最近的一篇文章论证的那样，上颌骨和术区牙齿的终生生长会导致盾构术的并发症。因此，与植体和骨形成固连相比，盾构术是通过将根片“锁定”在植体上以防止牙本质根片垂直向移动。

有两种方法可能可以实现这一点。第一种是首

选的机械原理，包括仅在根尖区利用植体螺纹“锁定”根片，在这种方法中植体肩台不应与根片接触。在三维分析中，可以确定具体的机械“锁定”方式。通过保留根片的根尖部分使其更厚，植体螺纹可以在根尖处“锁定”根尖（图 1）。因此，在这种情况下可以预期根片的厚度是不均匀的。另一种机械锁定根片的方法是通过根片在邻面延伸并接触植体来实现的（如 Kan 和 Rungcharassaeng 提出的）（图 2），在这种方法中植体与根片的接触区域应该始终低于骨水平。

根据 Zuhr 等人报道，第二种可行的方法是依据生物原理，在根片和植体表面之间实现非炎症性的固连以防止根片的移位。因此预备根片的目标是尽可能在原位保留牙本质根片以促进固连。此外，根片的邻面部分应变薄，为植体和根片间血管生成和随后的骨生成及固连留下空间（图 3）。

2.1　牙冠和桩的去除

在术前去除牙冠和其他修复体，牙齿预备到齐龈水平。去除金属桩时主要磨除腭侧的牙本质根片，避免损坏唇侧根片（图 6）。用林德曼钻去除纤维桩和复合树脂充填体（图 7），随后尽可能根尖向地预备根管，因为这些材料比较坚硬，会使种植钻变得迟钝，所以需要提前去除。

术前一小时，患者口服 2g 阿莫西林或 600mg 克林霉素（若青霉素过敏）。

盾构术所需的器械应尽可能地少。因此，除了常规种植需要的器械外，只推荐以下器械：

- 直机头
- 直牙挺（Deppeler）
- 角机用小林德曼导钻（Komet Dental）（图 4）
- 角机用金刚砂钻（图 4）
- 直机用硬质合金球钻（图 4）
- 角机用金刚砂球钻（图 4）。

2.2　种植床预备

在手术导板引导下使用 2mm 先锋钻贯穿牙根地预备种植床（图 8）。种植床预备应偏向牙根腭侧

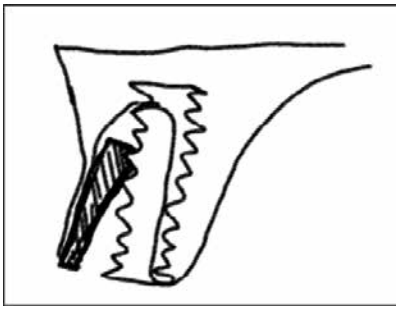

图 1　根片和植体在根尖区机械“锁定”的矢状面观

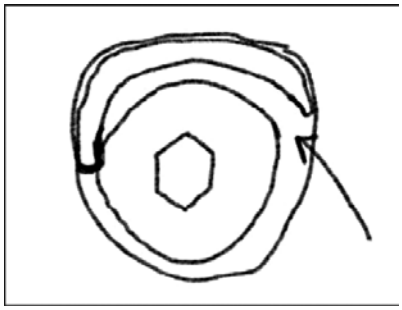

图 2　根片和植体在邻面区机械“锁定”的殆观

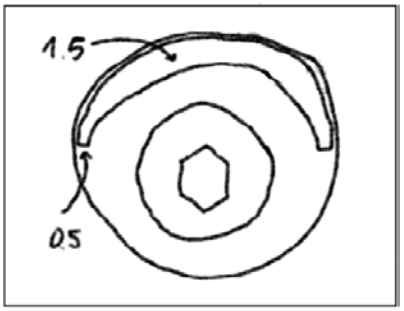

图 3　殆面观展示将根片邻面变薄允许侧方良好的血管生成和骨生成

图 4　用于盾构术额外需要的钻

图 5　术前去除冠部

图 6　磨除腭侧牙本质以去除桩，保留颊侧牙本质

图 7　用小林德曼钻去除纤维桩和复合树脂充填体

图 8　外科导板引导下用 2mm 先锋钻贯穿牙根地预备种植床

（图 9）。在种植床预备过程中完整的牙根可以保证对钻头的稳定引导（图 10）。种植床预备完全依据植体厂家提供的具体方案。如数字化设计植体位置的例子所示，种植床并不是顺着根管走向，而是偏向腭侧。

2.3　去除腭侧的牙根及根尖

由于植体位置偏腭侧，完成种植床预备后剩余的腭侧根片通常很薄。用小林德曼钻（图 11）在近远中处分离牙根，形成唇侧和腭侧两个根片。用显微手术刀片切开腭侧龈沟（图 12），随后用牙挺小心地去除腭侧根片，应以腭侧骨为支点，小心地将力施加于其上。如果撬动颊侧的骨板和根片会导致颊侧根片的折裂和松动。

2.4　根片的水平向和垂直向预备

将颊侧根片预备成正确长度、厚度和邻面延伸是盾构术最关键的部分。视觉放大系统，足够的手术视野照明以及直视下预备都对这一步骤十分重要。根片预备的第一步是用 2.8mm 直径的球形增强钻精确地顺着根管预备至根尖（图 14）。非优势手的食指应压在牙槽骨上作为触觉支持，以便能够提前感觉到前庭处的穿孔。根尖用小的长柄林德曼钻切除大约 2 ～ 3mm，以种植床为通路去除根尖分叉，根尖分叉的切除可以防止定植于该处细菌引起的炎性并发症。影像检查提供附加定向。在直视下，取出颊侧根片处剩余的根管充填材料。根片在冠根向和近远中向的具体尺寸轮廓遵循上述原则。无论采用的生物还是机械“锁定”方法，根片从冠部到根尖的厚度并不均匀。在我们看来，根片 1 ～ 2mm 的厚度通常可以提供足够的稳定性。如果根片可以实现机械“锁定”，其根尖处厚度应比生物锁定方法的根尖要厚。近远中向尺寸（根片在邻面延伸的范围）和根片与骨之间的界面设计（即羽状边缘或

图 9　小凹痕表示偏腭侧预备种植床的中央

图 10　完整的牙根保证种植床预备过程中对钻的稳定引导

图 11　用小林德曼钻在近远中向将牙根切割开

图 12　在拔除腭侧根片之前切开龈沟

图 13　用牙挺拔除腭侧根片

刃状边缘）也很重要。根片边缘设计成羽状边缘有利于骨长入根片和植体之间。然而，过度减少厚度会导致根片容易断裂（即厚度从 1 ～ 2mm 减少到到 0.5mm)(图 3)。

根片近远中向尺寸取决于两个因素。第一个因素是植体毗邻的是天然牙还是需一同植入的植体。如果邻接的是天然牙，则允许对根片进行进行严格的颊侧预备。在这种情况下，将根片预备到线角到线角的延伸范围足以维持软组织的天然轮廓。在两个相邻植体一同植入美学区的情况下，其中一个根片应尽量延伸至邻间区以支持植体间龈乳头。

第二个因素是根片机械“锁定”的需要。当植体螺纹和颊侧根片根尖无法实现机械锁定时，根片需要延伸至邻面以提供机械锁定。在这种情况下，根片和植体仍能在植体的邻面实现直接接触(图 2)。这种邻面接触区域应保持在骨水平之下，而不能在冠部。

2.5　冠部根片预备

预备根片冠部的时候需要考虑很多方面。我们提供的方案是建议预备根片至颊侧骨板上 0.5mm，预备量根据颊侧骨板而定。第一步是将根片预备成凹形，给未来冠修复体穿龈轮廓和牙本质根片之间留下尽可能多的空间，用硬质合金球钻进行这部分预备（图 14)。之后用相同直径的金刚砂球钻降低高度（图 15)。具体来说，是由内至外地将凹形根片磨薄直至与牙周软组织直接接触，使得牙本质根片高度降至颊侧骨嵴上 0.5mm 的理想位置。金刚砂钻更为组织友好，只会留下轻微出血的组织面，而不像硬质合金球钻会磨薄软组织（图 16）。这个小出血面可以帮助在根片和愈合基台或暂时冠之间形成稳定的血凝块，实现最大程度的软组织填入以防止根片暴露。

2.6　控制根片的完整性和稳定性

需要检查根片是否有裂纹，大多数适合盾构术种植的牙齿都根管治疗失败过，这些牙齿发生垂直根折的风险更高。为了避免由于微生物定植于裂纹引起的并发症，将一种蓝色的活体染色剂亚甲基蓝涂布在根片上。如果有裂纹存在，毛细管力会将染色剂带入裂纹以便医生视诊（图 17）。当裂纹变得可见时，需要用所述相同的小林德曼钻开放裂纹，开放裂纹可以去除微生物，让血管和骨长入其中。下一步，需要用镊子轻轻地检查根片松动度。如果根片有松动，建议去除根片。

2.7　植入植体

下一步是植入植体（图 18)，植体锚定于根片的根尖侧骨。如果选择机械“锁定”方法，植体的设计可能会对根片的完整性产生负面影响。螺纹或锥形设计的植体在根尖区对根片施加过大力。在这种情况下，临床医师应考虑使用柱形植体，这种植体不会对根片施加颊向力。植体肩部的位置也取决于植体的设计，如果使用对接连接植体，植体肩位位于颊骨嵴水平，即在根片下方 0.5mm 处（图 19)。

2.8　间隙管理

不应该用移植材料充填植体和根片之间的间隙（图 19），许多研究证明了机体的愈合潜力，骨可

图 14　用 2.8mm 直径球形增强钻精确地顺着根管预备至根尖

图 15　用金刚砂球钻降低根片高度

图 16　根片修形至颊侧骨嵴上 0.5mm

图 17　用亚甲基蓝使根片折裂可视化

图 18　将植体植入种植床

图 19　植体肩台和颊侧骨嵴高度水平，植体和根片之间的间隙不用充填材料

以长入植体和根片之间形成固连。充填各种移植材料都不容易成功并且可能妨碍机体愈合过程。

2.9　软组织管理

正如盾构术的首次报道所证明的那样，没有必要进行软组织移植。然而，必须制作个体化愈合帽或临时冠用来记录原始软组织轮廓并可以转移至植体上。个性化愈合帽是使用喷砂临时基台和光固化流动树脂大块充填来制作的。用一小块橡胶障保护喷砂个性化基台根方暴露的骨和组织（图 20）。随后，修形、抛光个性化基台的凹形穿龈轮廓并拧紧于植体上（图 21）。当植体的初期稳定允许即刻暂时修复时，可以安装与个体化基台有相同穿龈轮廓的暂时冠。另一种选择是，暂时冠通过腭侧植入的植体获得螺丝固位（图 22），作为一个桥体覆盖在个体化愈合基台上（图 23）。

2.10　术后维护

术后用洗必泰漱口水漱口一周后，嘱咐患者用牙刷和牙间刷恢复日常的口腔卫生清洁。根据扭矩和不同的种植系统，在 6 ～ 12 周后进行终印模，并放上永久冠。

3　讨论

由 Hürzeler 等人首次报道的盾构术是口腔种植美学领域一项相对新颖的技术（图 24 到 27）。随着盾构术在全世界范围的临床应用和大量相关文章发表，这项技术不能再被认为实验性的了。在过去十年里，我们对这一术式的方案和相关技术难点有了详细的认识了解。我们提出的逐步方案结合了对拔牙后组织改变和骨骼生长的深层理解，试图解决在应用该技术时可避免的并发症和可能遇到的问题。

图 20　用树脂在临时基台上制作个性化基台前，用一小块橡胶障保护暴露的骨

图 21　在原位修形临时基台

图 22　临时螺丝固位冠的腭侧观

图 23　临时螺丝固位冠放置于腭侧植入的植体，作为桥体覆盖于个性化基台

图 24　2008 年首个记录在案的盾构术病例的术前观

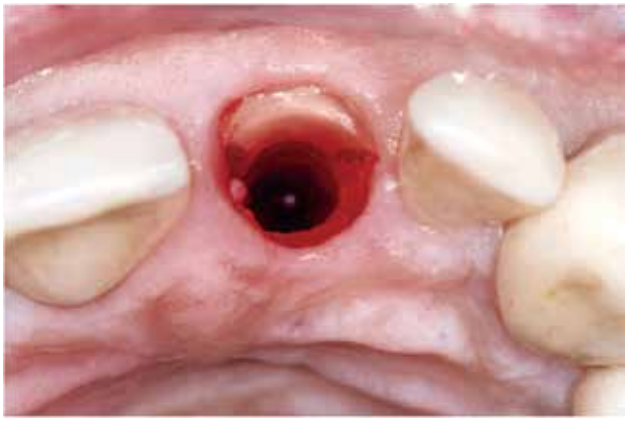

图 25　植体植入前根片预备。注意根片肩台的冠方位置

图 26　12 年随访的影像图片

图 27　12 年后的术后观

图 28　相邻两个植体的上颌中切牙盾构术病例术前观

图 29　植体冠放置前的临床检查。注意植体间龈乳头

图 30　该患者的 7 年随访，可以观察到软组织的完全保留

如今，有 2 篇关于盾构术的系统文献综述。由 Gharpure 和 Bhatavadekar 撰写的第一篇综述报道了人体试验中所有应用盾构术的植体有 24% 的并发症发生率。这篇综述涵盖了许多种手术方法，包括 T-Belt 技术和穿牙固定这些最初在动物实验中并不打算作为盾构术的技术。不同手术方式的异质性使疗效比较更难以进行，并且可能是如此高的并发症发病率的原因。另一篇由 Mourya 撰写的较新的综述比较了 2017 年以来的临床研究并报道了 7% 的失败率。

一项盾构术的五年随访研究通过临床、影像和体积分析证实了盾构术在预防即刻种植颊侧骨吸收中的价值。Gluckman 等人四年随访的研究提出盾构术植入的植体和传统即刻 / 早期 / 延期植入植体生存率相当。据首项随访超过两年的临床随机试验报道，相比于传统不翻瓣即刻种植，盾构术可以通过维持牙槽骨体积和植体周围组织以提高植体功能和美观。

最常报道的盾构术手术方案与我们提出的方案差别很小。

Gluckman 等人提出的“部分拔牙治疗”包括去除牙冠和以根管为参照纵向地在近远中侧将牙根切开，用牙周膜切割刀去除腭侧的根片。将唇侧根片高度降低至唇侧牙槽嵴水平，其冠向 2mm 用大球钻预备成斜面肩台。这可以提供额外的修复空间，因为植体肩台要放在根片下 1.5mm。唇侧根片厚度有所减小。尽管并不鼓励植体和根片的接触，但是没有报道过在水平向植体相对于根片的具体位置。如果在植体和根片间有间隙，他们建议充填微粒骨移植材料，并且需要用个性化愈合基台或即刻修复体支撑软组织位置。

Siormpas 等和 Mitsias 等提出的“根膜技术”是盾构术的一种改良术式。在将牙齿磨除至骨嵴下 0.5 ~ 1.0mm 后，于牙长轴的偏腭侧预备种植床以保留更多的唇侧根片。在偏颊侧沿着牙长轴纵向切割两处牙本质，再翘出邻面和腭侧的根片。根据这些作者提出的，根片口腔 - 前庭向厚度应有 1.0 ~ 1.5mm。锥形植体应放置于唇侧骨水平。作者没有提出根片冠部预备形态的详细信息。临时修复体粘接在临时基台上。

上述两种方法和我们提出的流程共同之处在于第一步将牙齿磨除至齐龈水平。和 Gluckman 等人一样，我们用手术导板引导种植床预备。和 Mitsias 等人一样，我们在预备种植床时将腭侧根片留在原位，相比于拔牙后的空牙槽窝，这可以在预备种植床时为钻提供更好的机械稳定性。和 Mitsias 等人不同，我们不沿着牙长轴预备种植床，而是根据手术导板引导。这可以更偏向腭侧地植入植体。

我们流程中根片冠部预备与 Hürzeler 首次报道的有所不同，Hürzeler 提出预备根片至颊侧骨板上方 1mm。 据 Gluckman 等人总结，嵴上预备会更容易导致根片暴露，因此，他们建议将根片预备至颊侧骨水平。1983 年，Carnevale 等证明将牙齿预备到骨水平高度后，颊侧骨板高度会降低 1mm。这些研究结果归因于重建嵴上结缔组织屏障的需要。关于这项研究，我们推测将根片预备到骨水平会导致颊侧骨丧失 1mm，但是，临床分析粉色美学指数的结果仍显示出很高的成功率并和美学区植体植入传统方法效果相当。

之后，将根片的厚度预备到约 1.0 ~ 2.0mm 左右，根片在冠根向的厚度不均匀，关于这个问题，文献中有许多不同的建议。Guirado 等人在他们的研究中建议根片厚度为 2mm，Tan 等人提议理想的厚度为 0.5 ~ 1.5mm。2019 年，Calvo-Guirade 等人提议在牙槽窝的冠方应有一短根片。在我们的流程中，根片的冠部的位置是在颊侧骨板上方 0.5mm，这是在减少根片暴露的风险和尽可能多地保留唇侧组织之间的妥协。如 2013 年报道的那样，根片冠部应预备成凹形。与 Mitsias 等相反，如果根片和植体有接触，为了避免对唇侧根片造成不可控的压力，应该采用柱形植体，上部结构选用螺丝固位而不用粘结固位。

我们认为，需要对根片生物或机械“锁定”的必要性进行了解。Björk 和 Skieller 等人证明了上颌骨在垂直向会终生生长，这种现象可能导致盾构术的长期并发症。Zuhr 等人论证了这种垂直向生长是如何引起的盾构术的并发症。如果牙本质根片设计得非常短并且不与植体直接接触，在其发挥功能的 6 年内，会像天然牙齿一样冠向移动。在移动到与固连的植体的冠部接触后，口腔微生物可通过根片周围破裂的软组织屏障向内侵入引起感染，导致需要通过手术移除根片。因此，需要通过将根片“锁定”在植体上来防止根片垂直向移动。由于根片预备得较短，随后会被感染，所以根片与骨之间没有发生固连。这种固连可以阻止根片继续移动，并保持其与植体的位置关系。早在 2010 年，Hürzeler 等就在植体朝向根片的表面上发现了新生骨，并在根片上发现了新的牙骨质。 他们推测

Emdogain（Straumann）的应用可能导致了新形成的牙骨质。2013 年，Bäumer 等在同一动物模型的上颌骨中不使用 Emdogain，发现植体和根片之间仍有新骨形成。此外，在 2018 年，Schwimer 等人通过人盾构术后的组织学分析，发现牙本质根片与骨整合的植体表面之间充满了新生骨。因此，根据我们的理解，如果有足够量的根片与骨接触，则他们之间很可能发生非炎性固连。如果将根片冠根向长度尽可能保留，并且将根片邻面区域变薄以实现植体和根片之间的血管化骨生成，则可以提高生物“锁定”作用。与 Gluckman 等相反，我们建议（如果植体位置允许）植体和根片在根尖区域或邻面区域建立直接接触，实现根片的机械“锁定”。植体和根片不需要牙根全长都紧密接触，较小的接触面积就已经足够。我们认为，使用柱形植体时，植入的压力导致根折的风险较小。与必须成功固连才能“锁定”的生物方法相比，这种机械的“锁定”让临床医生确定根片能够保持在原位。但是，如果无法实现机械“锁定”，则需要促进植体与根片之间的骨长入。植体与根片不直接接触并且存在他们之间的骨长入可以实现生物“锁定”或者叫做根片功能性固连。

本方案中的植体位置与 Gluckmann 等人所描述的不同，后者使用平台转移式植体，将植体肩台置于颊侧骨板下方。这些作者将根片降低到了骨水平的高度。这意味着，如果使用柱形植体与对接式连接，则植体的肩台应与颊侧骨板水平；同时，如果使用平台转移式植体，植体的肩台应置于颊侧骨板下。总体而言，植入平台转移式植体要更深 1 ～ 1.5mm。这种情况会给颊侧的临床牙冠轮廓带来其他问题。

尽管现在关于盾构术已有的许多改进和更好的理解，但还有很多仍是未知的，比如根片理想的厚度、长度和邻面伸展范围。另外，是否移植充填根片和植体之间的间隙以及根片相对于颊侧骨板的高度仍然是问题。目前的趋势是将根片降低至颊侧骨板水平最终可能会导致后者丧失，但是就根片暴露而言可能更安全。另外，尚不清楚根片与植体表面之间的骨长入是否会受到其他参量的影响。尽管如此，很明显，盾构术是是技术敏感的，并且需要临床医生的高水平技术，丰富经验和对盾构术生物学理解。

凭借我们在使用该技术的 12 年中获得的经验以及对相关机械和生物学因素的理解，我们相信，即使在非常困难的临床情况下，例如在美观区中替换邻牙，只要正确执行该逐步方案就可以获得非常积极和可预测的结果（图 28 至 30）。

4　总结

近年来，有关盾构术的大量数据已见发表。最新的系统文献综述以及我们在过去十年中的发现表明，该技术有可预期的效果和令人满意的短期与长期成功率。为了减少在更广泛的领域中应用该技术可能的风险，标准化盾构术流程是必要的。因此，本文对手术方案进行了全面的回顾，并介绍了“锁定”根片以防止其冠向移位的概念。在上前牙美学区，符合正确的指征的情况下，该技术可以为患者提供新的治疗选择。