译文

数字化工作流程和跨学科规划在种植中创造高端美学效果——一位高级技师的观点

Creating High-end Esthetic Results In Implantology Using a Digital Workflow and Interdisciplinary Planning-From a Master Technician Viewpoint

Luc Rutten，MDT Patrick Rutten，MDT

原载　Int J Esthet Dent. 2020; 15(4):402-426.（英文）

李栋颖　译　　滕　伟　审

摘　要

本篇文章概述了美学区种植的修复概念，以期达到最佳的美学效果和长期稳定性，强调了理解和应用影响治疗结果的生物因素和治疗技术。作者展示了令人振奋的数字化技术，它改变了美学修复理念，修复技术和外科技术。数字化工作流程提供高质量修复体的同时，保持了非常自然的外观，使得多种修复类型达到很高水平。数字系统领域的快速发展，使治疗效果具有更高的可预测性和精确度，以及更高的准确性，从而提高设计质量。数字化也缩短了牙科治疗和牙科技术的时间。从模型工作流程过渡到数字化工作流程需要模式的转换，在实践和实验室中改进日常工作流程的技术集成了先进的 CAD/CAM 技术，还有 3D 打印模型和高端美学陶瓷牙齿修复技术。本文详述的跨学科方法可为相关病例管理提供最佳方案。

1　引言

使用失蜡技术制造上部结构的传统印模技术和石膏模型的传统标准处理方法仍然是修复日常工作流程的一部分，但其重要性正在逐步降低。相比之下，数字化技术正日益融入工作流程，以在简化的流程中获得一致的精度和可再现的结果。

译者单位　中山大学光华口腔医学院
广东省广州市越秀区陵园西路 56 号　510080

数字化修复技术正在进入主流，其使用者越来越多，这也促进了多个平台的进步和创新，这些平台可以协同组合以改善治疗效果。计算机技术和临床技术的不断发展确保了固定修复、种植修复技术领域的新突破。

在种植中的发展是修复技术中最令人兴奋的一部分。CAD/CAM 技术的出现打破了植体支持的修复体生产的常规规则，通过软件应用程序进行设计，随后通过快速原型制作（如 3D 打印和切削）进行计算机辅助生产。

本文通过两个病例的介绍，讨论了如何将每个患者的数据整合到数字化工作流程中，同时还着眼于不同治疗团队之间的跨学科方法。

2　案例 1

2.1　目标

前牙种植修复的一大挑战是保持植体周区域的自然形态，因此，需要制造氧化锆基台来支持天然软组织形态。第一个病例描述了制造两个定制的氧化锆基台及粘结临时聚甲基丙烯酸甲酯(provisional polymethyl methacrylate，PMMA)冠的时间顺序，在椅旁操作的最后阶段，即手术开始前，提供修复体以及硅橡胶和树脂钥匙。第一次手术是在美学区植入植体并立即临时修复。

一名 31 岁的男性在年轻时的一次事故中失去了两颗中切牙，患者多年来一直佩戴活动义齿(图 1)。在进行正畸治疗以对齐侧切牙后，临床医生决定植入两个 Nobel Active RP 植体(Nobel Biocare)。临床医生通过数字微笑设计系统(Digital Smile Design，DSD)将相关信息与上颌和下颌的印模一起发送到技诊室(图 2)，数字化摄影使治疗达到了跨学科交流。

2.2　久经考验的诊断蜡型

诊断蜡型是根据临床医生临时修复体的位置和体积的判断而设计制作的。诊断蜡型可制作成两个中切牙的自然而理想的形状，应该显示在牙龈水平，有一定的对称性的两个中切牙。在这种情况下，蜡型应具有完美的颈部效果和正确的轴向，平均长度为 10 至 11 毫米。前牙顶部牙龈边缘的高度决定了该区域的理想轮廓。侧切牙的顶点应该在连接两个中切牙顶点和尖牙顶点的线以下 1 毫米(图 3)。

2.3　模拟植入计划－手术导板－一种模式的转变

诊断蜡型完成之后，用 KaVo LS 3 台式扫描仪(KaVo Digital)扫描设置，并将诊断蜡型上传到 DTX 工作室种植软件(KaVo Digital)，临床医生可以据此为两个植体进行植入计划(图 4)。随后临床医生订购了手术导板，并将其交给技诊室，然后为制作和定制最终氧化锆基台准备终模型。

在含诊断蜡型的终模型上制作硅橡胶印模(图 5)，这种硅橡胶印模（图 6)的目的是获得完美的牙龈设计。颈部边界的过渡在印模中用红铅笔标出(图 7)。当放置印模并推至到模型上时，红色标记可自

图 1　患者活动义齿的术前视图

图 2　根据临床医生提供相关信息的 DSD 设计

图 3　临床医生设计的诊断蜡型

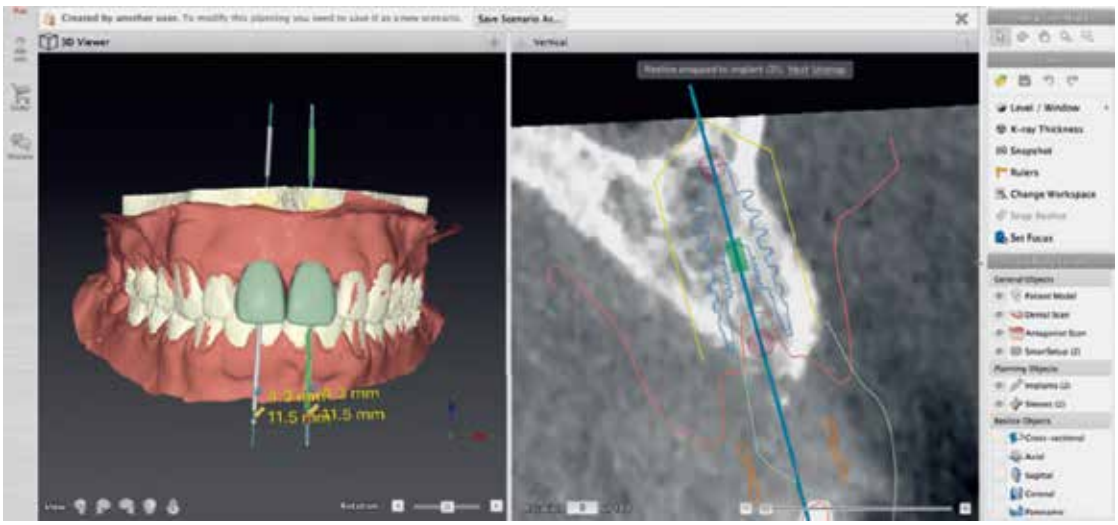

图 4　DTX 工作室展示植体植入计划

图 5　硅橡胶印模，清晰显示牙冠和牙龈之间的过渡



图 6 和图 7　带有红色标记线的硅橡胶印模，用于将过渡处转移至终模型

动转移到终模型上（图 8 和 9）。红线表示理想的牙龈轮廓，并且可作为软组织轮廓的引导，以便创建理想的牙龈结构。石膏模型可被用来为两个中切牙创造一个完美的顶点形态。随后，在终模型（图 10 和 11）上钻一个孔，用两个带销圆柱体将其旋入模板，这两个圆柱体正好嵌入到手术导板的金属套中。植入物的内六角的尖端是颊向的（图 12）。手术导板的使用有两种选择：1）可用于有临时冠的终模型和基台的制作；2）它可以用作在手术过程中植入植体的导向模板。

上述工作流程都是根据临床医生和技诊室的技师之间的跨学科交流进行的。

2.4　单个基台设计的指导方案

然后开始制造两个 CAD/CAM 定制的最终氧化锆基台，这些基台的龈下形状从基台的轮廓到植体的顶部应该是凹形的。基台是 DTX 工作室用 3D 软件设计的，即使螺钉进入孔处于相对直的位置，也可以使用成角度螺钉通道基牙系统（Nobel Biocare），就像在此案例中一样。钛－钛六角连接通过界面进入植体，在界面基台和植体能达到准确就位，提供较的高机械强度。

然后将单个氧化锆基台置入模型中，用硅橡胶印模作为对照进行检查（图 13 和 14），以确定是否有足够的空间制造两个临时聚甲基丙烯酸酯牙冠。临时修复体的形状和位置必须与最终修复体的形状和位置相匹配，最终修复体是在植体达到骨结合和软组织完全愈合后开始制造的。

临时冠的颈部边缘在预备线的龈下形状应该是凹形的（图 15 和 16）。这使得软组织愈合，确保良好的冠部轮廓，保持软组织结构。临时修复最重要的一点是，临时冠与牙龈接触的部分应手动抛光，尽可能光滑，从而避免菌斑积聚。

图 8　带有红色标记线的终印模，决定了牙龈形态

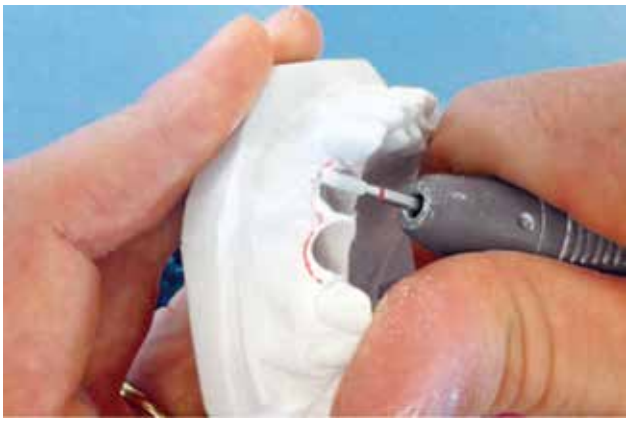

图 9　打磨模型方便带入带有植体替代体的手术导板

图 10 和 11　带有植体替代体的手术模型，与导板上的转移杆相连

图 12　六边形尖部的细节，位于颊侧

图 13　最终氧化锆基台置于殆架的模型上

图 14　最终氧化锆基台的腭侧视图

图 15 和 16　临时冠颊侧龈下部分的凹形

2.5　用于种植的工具

在将修复体发送给临床医生之前，将引导圆柱体替换成具有引导植体的模板，围绕该模板制作硅橡胶印模。该印模确保了植体内部六边形的正确位置（图 17）。对于临床医生来说，这是一个非常重要的工具，以便将六边形放置在正确的位置。一旦修复体被送到临床，临床医生就用手术模板植入植体（图 18）。植体的位置可以用硅橡胶印模来控制（图 19），基台的位置可以用树脂来控制。手术后，临床医生安装基台（图 20）并临时粘结牙冠（图 21），注意清除残留粘接剂。

2.6　氧化锆基台的扫描程序

约 6 个月后，牙龈成熟和骨结合后，临床医生取最后的一个硅橡胶印模，灌制石膏模型（图 22）然后准备扫描。使用石膏模型（图 23），去除代型周围的石膏，为修复创造空间，并为软组织提供足够的支持。

石膏修整好之后，和模型一起用台式扫描仪扫描。该软件允许在屏幕上设计两个单氧化锆扫描（图 24）。上部结构的设计和位置应与所需的牙齿形状和尺寸相关，以确保其正确支撑。这意味着最小厚度为 0.6 毫米，切缘用氧化锆延长，以使贴面的切缘部分达到最小（图 25）。为了避免折裂和半透明性的丧失，陶瓷的切缘部分比基台顶部长 1 到 1.5 毫米。

2.7　关于氧化锆的一些考虑

氧化锆是修复中性能最好的陶瓷之一。它的半透明性，优异的机械性能加上明亮的颜色，即使对于单冠修复体（图 26），也可以使用 3-YTZP(yttria-stabilized tetragonal zirconia polycrysta，氧化钇稳定的四方氧化锆多晶陶瓷）氧化锆。贴面前，建议进行热处理，以逆转潜在的

图 17　导板上的硅橡胶印模和植体上的六边形，以控制植体在口腔中的内部连接方向的准确性

图 18　使用手术导板植入植体

图 19　植入植体后检查六边形的位置

图 20　单个最终氧化锆基台放置在植体顶部

图 21　术后 1 周放置基台和临时修复体的情况

图 22　两个氧化锆基台石膏模型用来制作上部结构

图 23　修整模型的穿龈轮廓使修复体能支持软组织

图 24　扫描模型

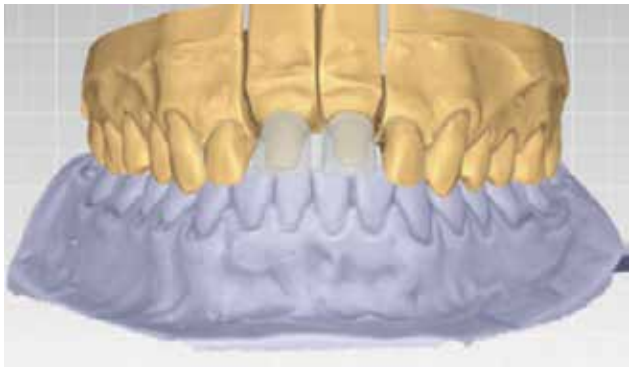

图 25　DTX 工作室设计 2 个氧化锆冠部

相变。在这种情况下，美学效果衬层 (VM9) 清洗烘烤被用作表层，因为它具有粘合能力和荧光特性 (图 27)。该熔化层在极高的温度 (970℃ 至 980℃) 下烧制，以确保氧化锆和表面陶瓷之间的强机械结合。

2.8　个性化分层

在技诊室中，第一次烧制以牙间颜色的效果开始，并且形状基本由牙本质决定。然后在切缘 1/2 处进行一个回切，涂上釉质和一些具有半透明性质的混合物。切缘的个性化是用更暖调、不透明的荧光陶瓷材料制成的。随后临床医生检查功能、形状、颜色、适合性和牙龈支持。

2.9　牙龈 – 植体冠部的过渡和定形

在牙龈支撑不足的情况下，为 DSD 设计系统拍摄口腔情况的照片，阐明接下来的步骤。冠边缘的设计是为了反映一个天然牙齿的穿龈轮廓。上颌右侧中切牙的颈部边缘，需要用陶瓷来建立一个对称的牙龈水平，用肩瓷和矫正粉的混合物 (图 29)。一旦形状最终确定，观察表面纹理合适，便开始釉质烧结 (图 30)。小部分的颜色效果是通过染色来完成的。

2.10　自然外观的效果

两个中切牙之间的间隙被稍微打开，以允许龈乳头的蠕动。由于颈部区域空间太大，且中央龈乳头的尖端缺少，技师不得不创造性地模仿一点牙根，以实现最终的三角形修复。其目的是实现一个更像三角形的形状，而不是太方形。注意穿龈轮廓，牙龈的支撑和颊部的纹理。釉料烧成后，待修复体进入患者口中后，用橡胶轮和抛光膏手工打磨冠，以显示其光泽 (图 31)。图 32 显示 3 个月后的最终口内视图。氧化锆冠创建并提供了一个完美匹配邻近侧切牙的穿龈轮廓 (图 33)。

图 26　终模型上的氧化锆基底

图 27　烧结后的陶瓷冠部显示荧光

图 28　试戴，通过 DSD 设计进行一些修正

图 29　用肩瓷和饰瓷粉的混合物来支撑颈部的软组织

图 30　在模型上打磨和抛光冠

图 31　表面纹理细节显示出光泽

图 32 和图 33　最后在患者口腔内修复的视图

3　案例 2

第二个案例描述了较复杂的数字工作流程的演变过程，它提高了不同治疗团队之间的协作，同时提高治疗效率和患者的接受度。

由于两侧切牙发育不全，病人使用旧的马里兰桥。给出功能性、保守性和可修复性的治疗方案是很重要的。对于中切牙之间的间隙，种植修复可以有多种选择，术前口内照片显示了患者畸形变色的牙体形态（图 34 和 35）。

3.1　治疗目标和挑战

修复的计划是在缺失中切牙高度安装两颗植体。此外，为了关闭中切牙间隙，将制作两个额外的未预备长石质贴面，以改善牙齿的形状和颜色，这种人工的方法与数字化的选择形成了鲜明的对比，这是作者在 20 世纪 90 年代中期从牙科陶瓷大师 Willi Geller 那里学习到的技术。

3.2　治临床诊断和口腔内扫描

数字化集成工作流程的第一步是光学的诊断，它更省时，并减少病人的不适（图 36）。口腔内扫描（intraoral scan，IOS）根据“技诊设计要求”录入到种植软件中。然后将 STL 文件转移到技诊室，以最准确的方式进行数字化设计，考虑到临床医生和患者的意愿。将这个设置与临床医生共享，允许医生选择诊断、设计和治疗方案。方案得到了患者知晓同意后，临床医生可以得到手术导板。

关于理想的前牙关系，许多研究表明，中切牙的宽度应在其长度的 80% ～ 85% 左右（图 37），患者认为这些尺寸和比例是最理想的。

图 34 和 35　术前口内照片显示马里兰桥修复体美观性差

图 36　口内扫描后，显示咬合的 STL 文件并准备 3D 打印

图 37　数字化设置的设计，送至临床医师验证。植体的设计达到了最理想的前牙长宽关系

3.3　3D 打印和参数设置

上颌和下颌 STL 文件分别打印，屏幕上设计的支持使操作者能够检索扫描到的咬合。在本例中，需要去除金属粘接桥侧切牙高度的桥体，将牙龈设计成最理想的拱形形状（图 38）。将侧切牙从 3D 打印模型中取出后，扫描模型，在屏幕上创建设计的相关设置，在备选库中选择所需形状和大小的牙齿，并设置在适当的位置（图 39）。这是非常有效率的，为美学创造打开大门。直接扫描保证了效率，并与软件设计相连接，从而进一步加强了植体的修复规划。

3.4　引导下的手术和手术导板

将种植软件引入口腔种植手术的诊断过程中，结合骨骼形貌的三维数据，使在既定解剖学形态下给出最理想的修复方案成为可能。这种数字技术预先确定了植体的精确三维位置，并允许将规划信息传递到手术导板中。手术导板是一个完整的精密系统，用于以修复为导向解决问题，引导种植手术。种植系统软件可以引导先锋钻和植体植入的位置。引导钻孔使操作者在植入植体时能够获得正确的角度、方向和深度。该导板由 STL 文件自动化生成，完美适合 3D 打印模型。手术导板（Nobel Biocare）由各种组件组成，包括带针的导向柱，这些导向柱将植体替代体以非常精确和准确的方式置于 3D 打印模型上（图 41 和 42）。复制品在模型上精确定位后，就可以用技诊室软件设计氧化锆基台。并进行扫描（图 43）。

3.5　ASC 系统 – 新的原则和优势

ASC 基台（角度螺丝基台）是 ASC 系统的一部分，有一个钛接口连接到植体顶部。它们由氧化锆制造，氧化锆是推荐用于穿透性软组织粘连的生物相容性基台材料。氧化锆与钛在作为基台材料相比，生物膜的形成和炎症反应减少。由于 ASC 是一种完全无粘接剂的概念，因此消除了与过量粘接剂相关

图 38　去除马里兰桥的侧切牙桥体，将牙龈预备成最理想的拱形形状

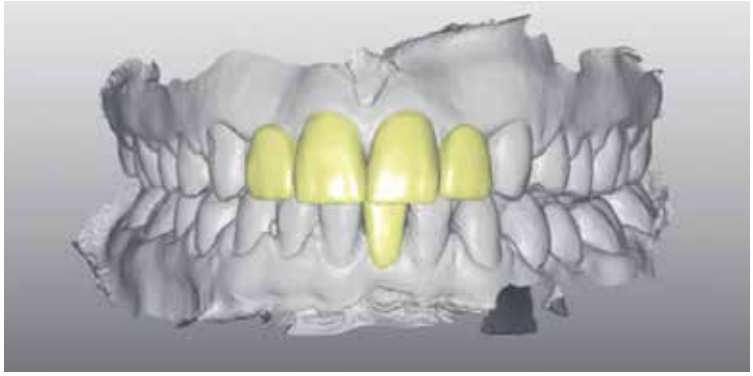

图 39　屏幕设置，从备选库中选择牙齿，并根据长度、宽度和咬合情况进行调整

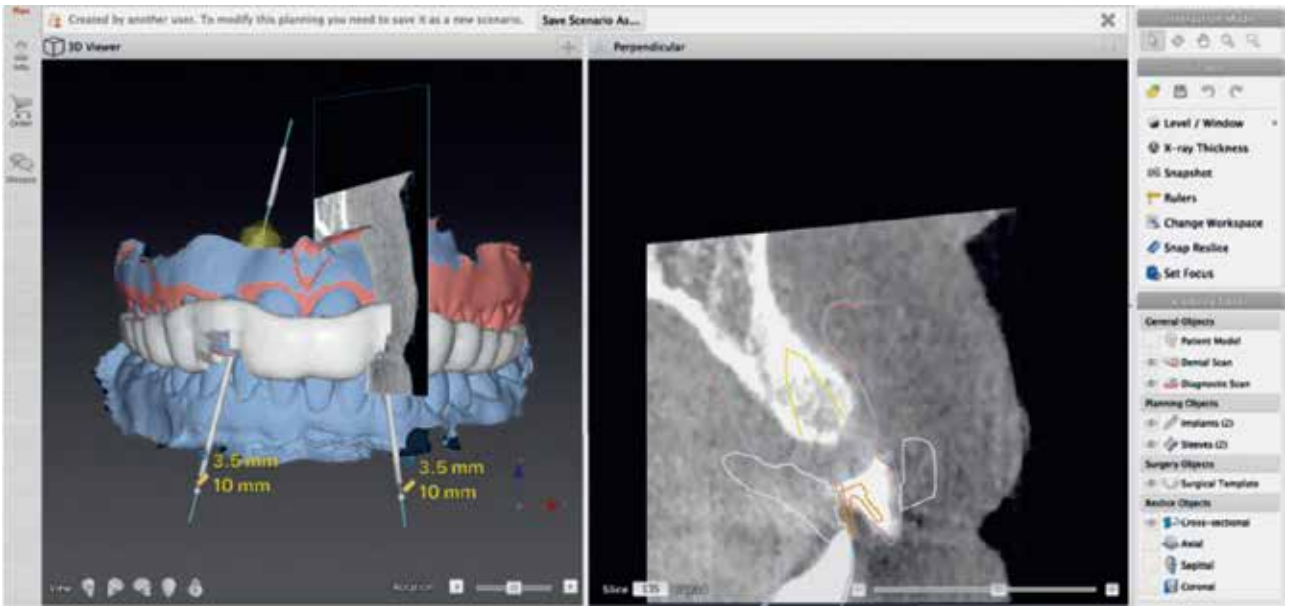

图 40　种植软件用于指导植体和基台的放置

图 41　将手术导板和植体替代体置于 3D 打印模型上

图 42　使用带钉的导向柱以最高精度把植体替代体放置在 3D 打印模型上

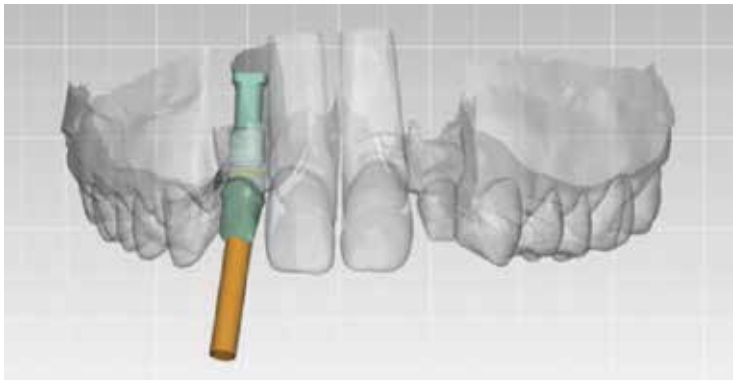

图 43　通过 ASC 原理，在实验室软件中进行扫描，可以在屏幕上设计个别氧化锆基台

的风险，并有利于机械固位和与植体的锥形连接。

3.6　基台设计和扫描

在植体上的进行数字化制造氧化锆基台已经成为一个标准程序，允许个性化的位置和角度。这可以使穿龈轮廓和冠位置的最终修复实现个性化。在此病例中，避免在治疗过程中改变基台有利于软组织愈合。与技诊联合这种理念的优点是，通过数字化制造和独特的扫描方法，定制的氧化锆基台可以设计成最理想的形状，这归功于植入物的位置可预测性。基台可以首先在终模型上制造出来，然后正确并准确地移植到病人的口腔中。这是用传统模型技术无法实现的。

定制的 ASC 氧化锆基台，螺钉孔可以位于腭部表面，以实现最大的稳定性。这种类型的基台提供了更大的强度，因为它的钛界面将基台固定在植体中，降低了被压裂风险。这种基台的另一个优势是可以使用非金属冠（例如氧化锆或二硅酸锂），在审美区域提供了更多选择。在粘接固位的种植修复中，边缘的位置对于保存软组织是非常重要的。

定制的 ASC 氧化锆基台的边缘为扇形，以促进修复体的粘结，并便于去除多余的粘接剂。在预备边缘和植体顶部之间的基台部分需要是凹的（扇形的），以防止牙龈在受到根方挤压，从而造成牙龈的磨擦。根据临床医生的经验，将边缘设置在牙龈下约 0.3mm，颊侧为美学区，腭侧与牙龈近端间隙相等，就是最终的美学效果（图 44）。氧化锆基台是由实验室技术人员虚拟设计使用数字扫描系统和软件制得。治疗团队之间的沟通至关重要。

为了确保植体使用手术导板正确定位，将植体固定在手术导板的 3D 打印模型上，制作硅橡胶印模。与临床医生保持一致，植体支架的六边形顶端位于颊侧（图 45）。为了确保氧化锆基台正确和精确的从模型转移到病人口内的植体上，制作了树脂印模，夹板固定前牙的咬合面，同时包含的基台，有一个开口允许基台从终模型拧松，拧紧到植体中（图 46）。

图 44　基台通过螺丝固定在模型龈下约 0.3mm 处，留足够空间制作贴面

图 45　硅橡胶印模确定植体植入的方向正确

图 46　树脂印模确定基台的方向正确

制作临时冠和贴面时，采用 3D 打印模型对个性化氧化锆基台进行扫描制备，进行屏幕设计（图 47）。从备选库中选择牙齿，根据牙齿的形状和大小设置并放置在正确的位置，以适应特定的情况（图 48）。

为制造暂时修复体，一种耐用混合陶瓷采用 (Enamic；Vita Zahnfabrik) 网络结构。这种材料在单色和多色类型可以利用，可达到三种半透明的水平 (T，HT 和 ST)。这种做法的好处是，可以通过 CAD/CAM 在薄层中精确地进行抛光。釉质对于牙龈具有较好的生物相容性（图 49 和 50），甚至能够用于单冠永久修复体，嵌体和高嵌体。

抛光后，将暂时修复体放置在未切割的模型上，以便对边缘嵴和接触面进行精确调整，从而节省了植入物放置后的椅旁时间（图 51）。未切割模型对于检查边缘过渡区很重要。硅橡胶印模可用于控制植体的精确深度，以验证使用手术导板植入后植体的位置（图 52）。

3.7　即刻负重和临时冠解决方案

粘结固位的一个主要缺点是难以去除多余的粘结剂，这会引起植体周围炎的发展。为了避免这种风险，临时牙冠被固定在病人口外的基台上。通过腭侧的螺丝孔正确放置最终氧化锆基牙和临时冠（图 53）。该技术的另一个优点是，有两种选择可用于确定的终印模的方法，第一种方法是将临时粘结的冠小心地从基台上取下用于常规印模和口内扫描，第二种方法是个性化的，分别在每个氧化锆基台制造自凝丙烯酸树脂修复体。

“一次一个基台”概念的主要目的不是在放置（或者在必要时只断开一次）氧化锆基台后断开连接，以避免失去基台周围的软组织密封。这需要临床医生和负责设计基台的技师对软组织有良好的生物学的理解。理想情况下，为了避免以后出现问题，临床医生和技师应该事先就基台的形状和轮廓进行讨论。

将临时粘结的混合瓷冠固定在患者口中正确的位置上（图 54）。这一步骤还需要临床医生和技师

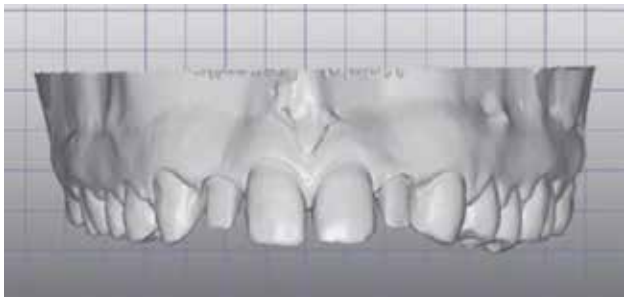

图 47　3D 打印的模型现在扫描，在屏幕上可以设计混合陶瓷临时修复

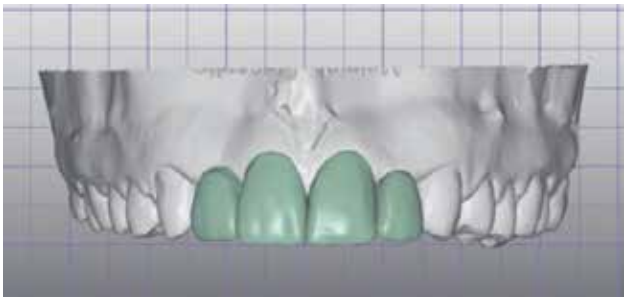

图 48　牙体形态可从该软件的备选库中选择，并个性化的适应于具体的病人情况

图 49　暂时修复贴面非常薄，有非常细和锐利的轮廓，是相当独特的

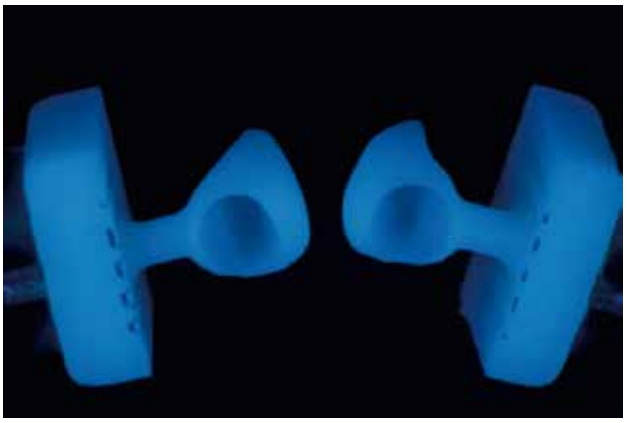

图 50　混合陶瓷的显著荧光

图 51　在未切割的终模型上放置的 CAD/CAM 研磨混合陶瓷临时冠和面

图 52　硅橡胶印模用于控制植体在口腔内放置时的正确深度和位置

图 53　暂时性冠显示腭侧螺丝进入孔，使其可以暂时粘接在患者口腔外，这是“一次一基台”技术所需要的

图 54　在植体放置后，将最终的氧化锆基台和混合陶瓷临时冠固定在植体上

之间的密切合作。

即刻负重技术的发展是为了响应患者日益增长的需求，患者需要更短的治疗过程，特别是在前牙区。植入后，将氧化锆基台和临时冠通过螺丝固定在植体上。为了避免种植修复体负载，应采取脱离咬合。

制作的CAD/CAM氧化锆基台被拧到植体上，并在 32　Ncm 时拧紧。氧化锆基台的预备边缘稍位于牙龈下。牙龈迅速适应基台和临时冠，呈现出健康的外观。植体骨结合和软组织愈合后，取终印模制作永久修复体 (图 55)。

氧化锆冠部 (两次扫描) 的设计应充分支持陶瓷贴面。如果没有，就会有很高的风险，贴面会发生劈裂，所以冠部必须加强，以支持陶瓷。选择的尺寸应该提供这种支持，同时为使其看起来自然，也应贴面留下足够的修复空间。图 56 显示了内部扫描和外部扫描之间的差异。

氧化锆桥和冠有四种不同的色度可供选择 ：1) 标准，是钇稳定氧化锆 (Y−TZP) 陶瓷的原色度，可用于漂白颜色度 ；2) 轻度，用于更明亮的色度 ；3) 中度，可与最常见的色调一起使用 ；4) 深度，用于着色深的场合。

3.8　老派 – 老式的解决方案 ?

陶瓷层贴面是一个保守的，长期的美学解决方案。它们需要精细的手工知识，特别是对于像纸一样薄的厚度，必须极其小心处理的无预备贴面。这些无创贴面，在没有任何预备的情况下，常用来关闭小到中等大小的间隙，可作为这个病例的理想解决方案，因为患者想要一个更明亮的颜色，并表达

图 55　基台旋入植体并在 32 Ncm 处拧紧，牙龈很快适应了氧化锆基台

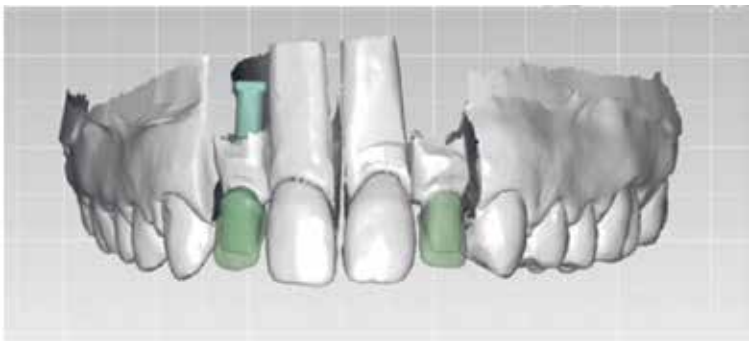

图 56　实验室软件允许对陶瓷进行双重扫描，充分堆塑以避免贴面瓷裂开和剥落

了他的关闭中缝的希望。对于这种类型的超薄陶瓷贴面，耐火技术可以被认为具有可靠的精度和较强可操作性。关闭切牙中缝可能是无预备陶瓷贴面一个最经典的适应症。

3.9　材料选择、工艺和手工技术的基本规则

使用复制烧瓶来复制耐火复制模具，可移动的锥形陶瓷针插入基板。复制烧瓶中填充磷酸盐粘结耐火模具材料，用于贴面材料直接分层，在这种情况下，用于生产贴面材料。1 ∶ 1 的耐火代型材料，带有两个陶瓷针，能够对未预备贴面进行精确的分层 (图 57)。在代型上通过陶瓷针进行陶瓷堆塑十分稳定，随后再在炉中烧制贴面。

用一薄层连接粉浆作为代型材料之间的中间层，能确保完好的就位，陶瓷烧结的最佳烧成结果和陶瓷的良好涂层。这也可以防止陶瓷干燥，出现分层几乎不可能。

然后烧制一层非常薄的荧光瓷。这种材料是一种高度美观的，结构精细的长石贴面陶瓷，能确保与耐火模具材料良好的连接。美学效果的称层 (VM9；然后应用 Vita　Zahnfabrik) 增强荧光并消除暗影 (图 58 和 59)。由于氧化锆的导热性很差，它需要另一种处理方法 (见上面案例 1 的说明)。由于氧化锆不显示荧光，用瓷粉使其显示荧光性质。这有助于保持外观健康的牙龈和改善光线的传导。

3.10　最小个性化陶瓷分层

第一次烧治时，牙本质瓷被用来建立内部解剖形状。在用釉质完成中切牙的框架后，在上面放置橘黄色的小圆丘来模仿切牙自然形态。第二次烧制通常是用一种透明的粉末在形状上进行小的修正。这次烧制的目的是暴露半透明层下面的小圆丘等特殊特征，从而创造出 3D 效果 (包膜技术)。前牙修复的一个重要方面是精确模仿到牙齿的生物学微观和宏观结构 (图 60)。在陶瓷炉上抛光和使用橡胶轮和抛光膏手动抛光后，对耐火模具材料进行喷砂

图 57　模型复制后，浇注出含有陶瓷针的耐火模具材料，这有助于烧结。注意耐火模型的 1∶1 与原始复制模具比较

图 58　在紫外光下，美观衬层的荧光可作用于氧化锆冠、贴面

图 59　用同一瓷贴面的框架和精细结构的长石贴面陶瓷

图 60　表面纹理应达到美观和谐，并必须与其他天然牙齿的详细形态相匹配

处理（图 61）。

修复体被放置在未切割的终模型上做边缘嵴和接触面精细调整，修整得到最终的形态。代型是不可移动的，当检查接触表面具有足够的稳定性。两颗中切牙之间的接触区特别长，从剩余的牙龈乳头开始延伸，接近切缘。超薄，无创修复体显示了良好的边缘适合性。判断贴面的颜色还为时过早，因为终模型的白色石膏可以透光。与种植冠相比，这种颜色的效果非常优异，种植冠的饱和度比贴面高得多（图 62）。由于其均匀致密的表面，Vita VM9 陶瓷支持研磨和机械抛光，这导致了光滑和密集致密的表面。

在技诊室中用 5% 的氢氟酸（陶瓷蚀刻）蚀刻贴面，60 秒的时间来提高陶瓷的微机械固位，然后用较强的水雾清洗。蚀刻溶解了玻璃基，使白榴石晶体之间出现固位的倒凹，瓷蚀刻能够增强与釉质的结合。

在患者口腔内粘接无预备贴面，氧化锆牙冠。使用包膜技术有助于模拟自然形态，对前牙修复达到最佳的美学效果很重要（图 63–66）。

通过熟练的手动操作，结合现代 CAD/CAM 系统和新的外科方法（如计算机导航），制作贴面的创新方法有助于优化修复过程，提供可预测的美学和令人满意的长期效果。

4　结论

临床修复和修复技术的数字化集成工作流程不仅仅是一种夸大宣传，而是一次明确的更新换代。一旦被理解并正确实施，它将传统模型和数字化世界连接起来，使临床医生能够为他们的病人提供更

图 61　粘接前对超薄贴面进行蚀刻

图 62　接触面控制在未切割石膏上，以避免不必要的压力和额外的椅旁时间

图 63–66　术后粘接、无预备贴面及牙冠照片，软组织很好地适应了修复体

好的治疗并改进他们的临床实践。

数字工具提高了效率，提供了更可预测的精度，以及优秀的美学效果。与传统技术相比，也节省了时间。为了达到一个高水平的美学效果，艺术的过程，模拟或部分模拟自然状态，到目前为止，仍然非常有效。

在屏幕上设计一个修复体是一个数字化技能的问题。临床修复和修复技术在这个数字时代正在经历一个到 CAD/CAM 软件，3D 打印，研磨机器模式的转变。现在牙科专业人员需要一套新的修复技能。与此同时，仍有一系列传统因素存在。工具可能不同，但临床修复和修复技术的基本知识和指南仍然与种植学、修复学和修复技术相关。由于 DTX 工作室的软件，修复工艺不再是一种手工技术，而是成为修复治疗专业一个不可分割的组成部分。

致谢

作者感谢比利时列日大学的 Amelie Mainjot 教授、France Lambert 和 Eric Rompen 教授的帮助、支持、患者的照片和愉快的合作。