优秀病例

根管治疗结合意向再植治疗牙内陷 1 例

刘　飞　王宝彦　郭青玉 *

摘　要

牙内陷是一种牙齿发育异常，由牙冠和／或牙根表面在牙齿矿化前内陷形成。本文报道 1 例左侧上颌侧切牙因牙内陷导致的迁延不愈的慢性根尖周炎的患者通过显微根管治疗及意向再植达到控制根尖周感染和保留患牙的目的。

牙内陷指牙齿釉质形成之前，成釉器过度卷叠以及局部过度增殖伸入到牙乳头中间所致的牙齿发育异常。其病因尚不明确，有文献报导遗传和环境因素为其两大病因，局部内釉上皮细胞过度增殖，和牙乳头异常生长为其病理因素。根据内陷的部位和临床表现将牙内陷分为牙冠内陷和牙根内陷（也称为根面沟）。Oelher 根据影像学上观察到的釉质内陷深度将牙冠内陷分为三种类型：Ⅰ型指限于釉质内陷未达釉牙骨质界的微小凹陷；Ⅱ型指釉质内陷越过釉牙骨质界到达牙根内部，可与牙髓组织穿通或者不穿通，但与牙周组织无任何联系；Ⅲ a 型指内陷延伸至牙根内部并于牙根侧方形成开口与牙周组织横向穿通；Ⅲ b 型指内陷延伸至牙根内部并于根尖处形成假性根尖孔与牙周组织穿通 [1]。牙根内陷内陷部位局限于牙根。Gu 等学者通过 Micro-CT 扫描重建根面沟牙齿的三维模型，根据根面沟的严重程度将牙根内陷分为三种类型：Ⅰ型根面沟未超过冠根 1/3；Ⅱ型根面沟超过冠根 1/3，与一个正常或单一根管相通；Ⅲ型根面沟超过牙根的冠方 2/3，与一个复杂的根管系统相通 [2]。牙内陷发病率较低，发病部位隐蔽，因此常常在发生严重的根尖周及牙周病变时患者才来就诊。由于Ⅲ型牙内陷患牙的根管系统比较复杂，难以完成完善的根管治疗，因此疗效不够理想，导致治疗失败甚至拔除

作者单位　陕西省牙颌疾病临床研究中心　西安交通大学口腔医学院儿童口腔科，陕西 西安，710004
通讯作者　郭青玉，博士，主任医师，电话：029-87215076，E-mail：guoqinyu@mail.xjtu.edu.cn
基金资助　西安交通大学口腔医院临床新技术（xjkqxjs2017-01）

患牙。

意向再植指特意拔出牙齿后，评估牙根表面、牙髓治疗状况并经过体外的一系列处理后重新植入原牙槽窝以期保存患牙的方法[3]。意向再植避免了复杂的手术入路，在体外直观的情况下相对更加容易完成完善的根管治疗，对于存在发育缺陷的患牙、根管侧穿或者器械分离的患牙，意向性再植不失为治疗患牙的一种可选择的方法[4]。

本文报道的病例为左侧上颌侧切牙牙根内陷导致根尖脓肿的患者，显微根管治疗 1 年后复发，再经过意向再植后，随访 1 年结果显示牙龈窦道消失、X 线片示根尖周暗影消失，根尖周炎症得到了控制，患牙得以保存。

1　材料与方法

1.1　病例简介

患儿，女，13 岁，以左上前牙区牙龈脓包 2 周余为主诉求治。患者诉半年前左上前牙曾出现冷热刺激痛，未采取任何治疗，2 周前发现左上前牙牙龈脓包。既往体健，否认家族病史，全身系统疾病史以及药物过敏史。口内检查：恒牙列，牙齿排列整齐，Ⅰ类咬合关系；左侧上颌侧切牙舌侧窝可见狭窄裂隙越过舌隆突至龈下；舌窝处牙体组织灰暗；未探及牙周袋；无探痛，冷、热测无反应，叩（+），动度正常，唇侧牙龈瘘管。右侧上颌侧切牙正常。影像学检查：根尖片可见左侧上颌侧切牙根尖周低密度透射影；牙胶尖示踪窦道经左侧上颌侧切牙远中至根尖。CBCT 显示左侧上颌侧切牙根内陷，主根管根中以下被内陷牙体组织分为两部分。右侧上颌侧切牙正常。（图 1）

1.2　初步诊断

左侧上颌侧切牙Ⅲ型牙内陷，慢性根尖周炎。

1.3　治疗计划

左侧上颌侧切牙根管治疗术，必要时行牙周治疗。

1.4　治疗过程

1.4.1　左侧上颌侧切牙根管治疗术

显微镜下左侧上颌侧切牙开髓，探及双根管，常规机用镍钛系统预备，超声荡洗，氢氧化钙暂封。三周后瘘管闭合，热牙胶 +iRoot SP 糊剂充填两根管，锌汀垫底，复合树脂充填。

术后半年：无特殊症状及体征，根尖片提示根尖暗影缩小（图 2）。

图 1　术前口内照及影像学检查

图 2　术前及术后 6 月口内检查及 X 线片

术后 1 年：左侧上颌侧切牙根尖区脓肿；根尖片提示根尖暗影扩大（图 3）。表明左侧上颌侧切牙根管治疗失败，重新制定治疗计划为：左侧上颌侧切牙牙周治疗结合意向再植术。

1.4.2　左侧上颌侧切牙意向再植

术前获得家长知情同意并签字，左侧上颌侧切牙完整拔出后保存于生理盐水中，清理畸形根面沟并用 iRoot BP Plus 进行根面沟充填。左侧上颌侧切牙牙槽窝清理炎症区域肉芽组织后发现唇侧骨板吸收，大量生理盐水冲洗，牙槽窝唇侧骨板内侧放置胶原膜，牙槽窝内植入骨替代材料，左侧上颌侧切牙复位，树脂夹板固定 6 周。（图 4 ～ 7）

再植后 12 月随访，患者诉无不适，口内检查左侧上颌侧切牙唇侧牙龈退缩，动度稍降低，X 线片示根尖周暗影消失。

2　讨论

2.1　首次治疗后失败可能的原因

Kogon 报导了上颌切牙畸形舌侧沟的发生率为 4.6%，其中一半延伸至根尖[5]。本病例中患牙腭侧凹陷自舌隆突起延伸至根尖。畸形根面沟为菌斑和牙石提供了长期稳定存在的场所，形成牙周及根尖周的感染来源[6]。首诊进行显微根管治疗，去除了坏死的牙髓、清理消毒髓腔并封闭根尖孔，因而术后 6 月随访时患牙根尖周炎症得到了局部控制。但由于对畸形根面沟未作特殊处理，细菌可通过此沟到达根尖部造成根周感染，导致术后 1 年时再次出现根尖区根尖脓肿以及根周暗影扩大。

畸形根面沟的治疗原则包括去除感染，封闭沟隙，根面平整等[7]。因此在治疗此类患牙时除了完善的根管治疗外还应同期采取牙周辅助治疗封闭根面沟，消除感染通路，以期提高患牙治疗的成功率。

2.2　影响意向再植预后的因素

Cho 等的研究结果显示意向性再植后患牙的愈合率从术后半年的 91% 下降至术后 3 年的 77%，较多的失败病例发生在 1 年以内[8]。影响意向再植成功的因素包括患者的年龄、牙根的发育程度，牙根的处理方式、体外的操作时间、保存介质的种类、保存时间、残余牙周膜细胞数量及分化活性、再植技术及固定方法等[9, 10]。

牙周膜的完整性及牙周膜细胞的存活是再植后发生牙周膜愈合的关键因素，保存在 Hank’s 平衡盐溶液中可维持牙周膜细胞的活性[11]。有研究表明干燥保存 30 ～ 60 分钟，大部分牙周膜细胞发生坏死，超过 2 小时，牙周膜细胞接近完全坏死[12]。因此应尽量缩短体外的操作时间，以提高意向性再植的成功率。

本病例中通过首诊后对左侧上颌侧切牙进行完

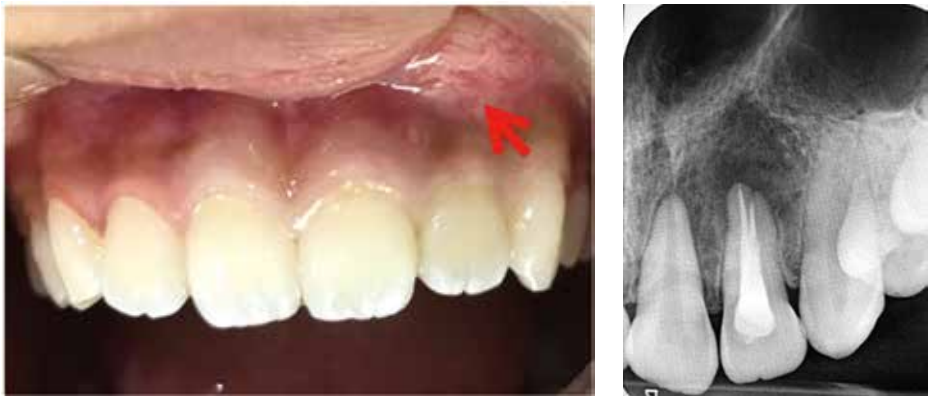

图 3　术后 1 年口内检查及 X 线片

图 4　左侧上颌侧切牙的体外处理

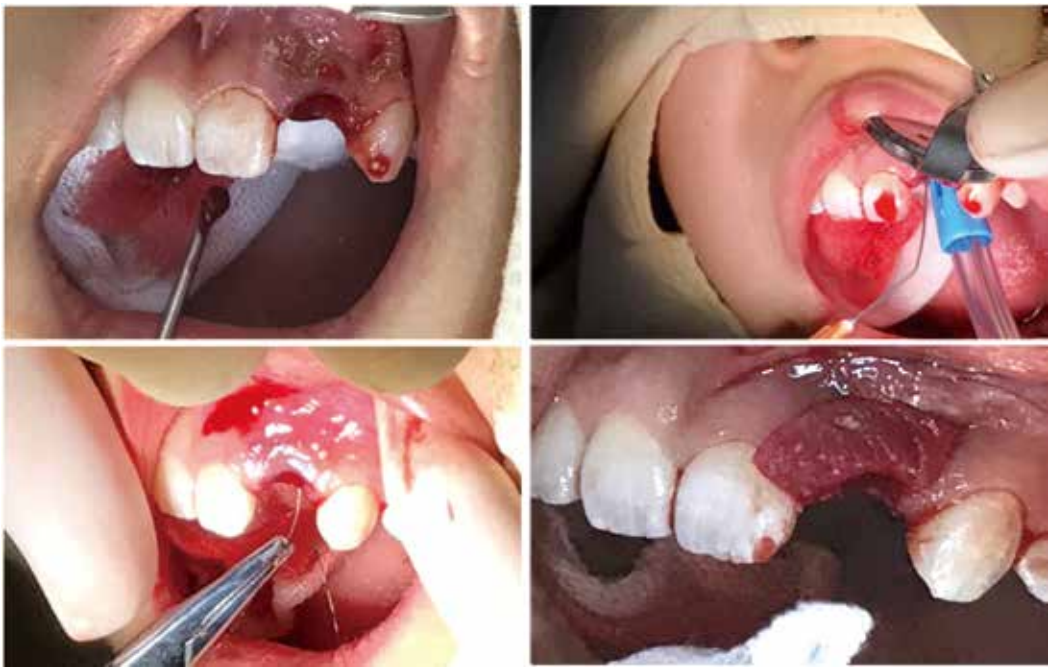

图 5　左侧上颌侧切牙牙槽窝的处理

图 6　左侧上颌侧切牙复位，树脂夹板弹性固定 6 周

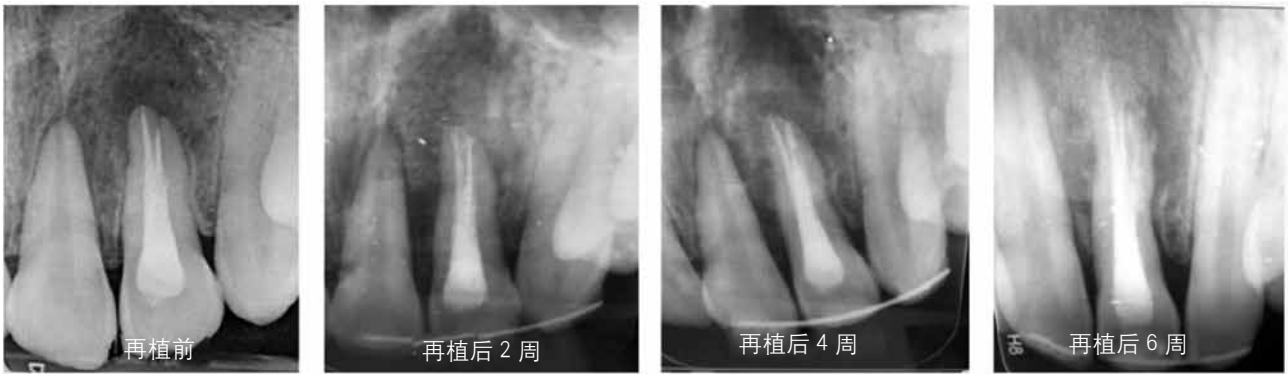

图 7　再植前及再植后 6 周根尖片

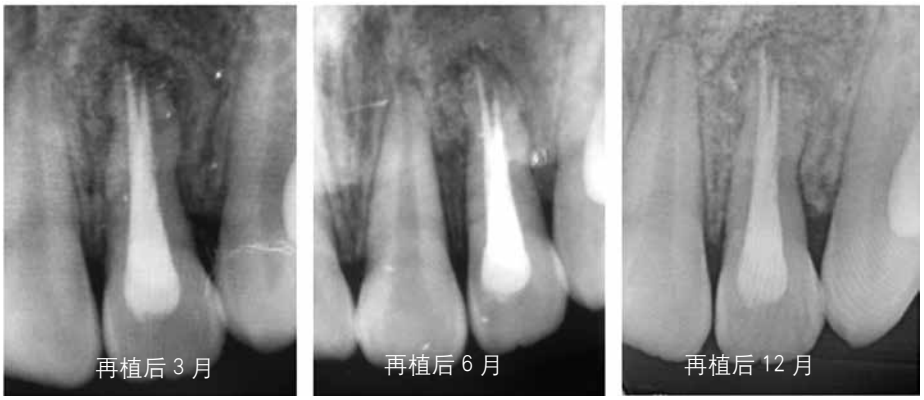

图 8　再植后随访 12 月口内检查及 X 线片

善的根管治疗以及 1 年后意向再植时拔出患牙，清理并用 iRoot BP Plus 充填根面沟，手术全程在生理盐水润湿下进行，术中尽量缩短手术时间，使得再植后随访 1 年时获得了根尖炎症的控制，保留了患牙。因前期根尖炎症时间较长，反复根尖区脓肿，所以牙槽窝唇侧骨板有吸收。虽然在唇侧同期植入骨替代材料，但是再植后 1 年随访时仍然发现唇侧牙龈退缩；同时意向再植一年的根尖片显示，根周暗影逐渐缩小，牙周膜间隙不断缩窄，结合患牙临床动度减小，我们认为可能有替代性吸收发生。这也告诫我们对于牙内陷患牙要尽量做到早发现早治疗，以求最大程度提高治疗的成功率，延长患牙保留的时间。

参考文献

[1] Gallacher, A., R. Ali, S. Bhakta. Dens invaginatus: diagnosis and management strategies. British Dental Journal, 2016. 221(7): p. 383-387.

[2] Gu, Y.-C. A Micro-Computed Tomographic Analysis of Maxillary Lateral Incisors with Radicular Grooves. Journal of Endodontics, 2011. 37(6): p. 789-792.

[3] Asgary, S., L. Alim Marvasti, A. Kolahdouzan. Indications and case series of intentional replantation of teeth. Iranian endodontic journal, 2014. 9(1): p. 71-8.

[4] Rouhani, A., et al. Intentional replantation: a procedure as a last resort. The journal of contemporary dental practice, 2011. 12(6): p. 486-92.

[5] Kogon, S.L. THE PREVALENCE, LOCATION AND CONFORMATION OF PALATO-RADICULAR GROOVES IN MAXILLARY INCISORS. Journal of Periodontology, 1986. 57(4): p. 231-234.

[6] 周广磊 . 意向性牙再植术治疗上颌侧切牙畸形舌侧沟 1 例 [J]. 临床口腔医学杂志 , 2019, 35(04): p. 240-242.

[7] 谭学莲 , 张岚 , 黄定明 . 意向性牙再植术治疗上颌侧切牙畸形舌侧沟 1 例 [J]. 华西口腔医学杂志 , 2017, 35(04): p. 448-452.

[8] Cho, S.-Y., et al. Retention and Healing Outcomes after Intentional Replantation. Journal of Endodontics, 2016, 42(6): p. 909-915.

[9] Garrido, I., et al. Combined Endodontic Therapy and Intentional Replantation for the Treatment of Palatogingival Groove. Journal of Endodontics, 2016, 42(2): p. 324-328.

[10] 王芳，杨锦波 . 意向性牙再植术治疗畸形根面沟的预后及相关因素分析 [J]. 牙体牙髓牙周病学杂志 , 2017, 27(12): p. 706-712.

[11] Osmanovic, A., et al. Evaluation of periodontal ligament cell viability in different storage media based on human PDL cell culture experiments-A systematic review. Dental Traumatology, 2018, 34(6): p. 384-393.

[12] Berthold, C., A. Thaler, A. Petschelt, Rigidity of commonly used dental trauma splints. Dental Traumatology, 2009, 25(3): p. 248-255.