译文

重度牙齿磨损病例的全口修复：一种兼顾美观和功能的数字化修复方法

Full–mouth Rehabilitation of a Severe Tooth Wear Case: a Digital, Esthetic and Functional Approach

Carlo Massimo Saratti, Carl Merheb, Leonardo Franchini, Giovanni Tommaso Rocca, Ivo Krejci

原载　Int J Esthet Dent 2020;15:242-262.（英文）

许彬欣　译　　滕　伟　审校

摘　要

数字化技术的普及正日益改变口腔科学。由于 CAD/CAM 设备和口腔材料的不断改进，完全数字化和无创的方法来进行口腔修复治疗将成为可能。数字化技术的存在增加了修复效果的美观及良好功能的可预测性。现如今越来越多患者受累于严重的牙齿磨耗，可能从此类治疗方法获益。本文介绍了一种用数字化方法及外加 CAD/CAM 复合树脂进行全口修复的具体步骤，同时记录并讨论了一种新型功能评价方法。记录口腔初始状态的信息，用试戴义齿（snap–on）模拟最终修复方案，然后进行口内调整，根据获得的信息制定最终修复方案，并将数字化信息传送至实验室。

1　引言

牙齿磨损是一种多因素现象，由于机械、化学和摩擦因素的相互作用，导致牙齿硬组织的不可逆损失。牙齿磨损通常被认为是伴随终生的生理过程，但在某些情况下，此过程可加速并导致如牙齿敏感或影响美观等问题。

译者单位　中山大学光华口腔医学院
广州市陵园西路 56 号　510055

牙体硬组织的丢失是多因素造成的，包括酸蚀、磨损（与异物相关的机械过程）、磨耗（通过直接的牙与牙接触造成，常与磨牙等不良习惯有关），以及楔缺（牙颈部硬组织因拉应力或压应力而丢失）。因此业内普遍认为重度牙齿磨损的治疗具有挑战性，因为很难成功确定并永久消除病因，特别是在具有口腔不良习惯的情况下。

最近，一项关于严重牙齿磨损病例管理的欧洲共识发表。共识中提到虽然传统的修复治疗，如桩

核冠（无论是否行根管治疗）仍然是标准的治疗手段，也推荐了微创或无创并辅以预防措施的方法。治疗过程应尽量简单、逐步、灵活、可修改及性价比高。现代粘结技术与复合材料符合上述要求，并可最大限度地保存剩余的牙齿结构。

近十年很多文献记录了不同微创和临床粘结技术。这种方案使临床医生获得了在美观和功能两方面均有可预测性和高成功率的修复效果。此外，近年来数字技术的迅速发展日益开辟了新的治疗方式。这使得在评估案例的美观和功能方面有更好的可预测性及可靠性。

已有全程遵循数字化流程进行全口修复的病例报告，有不同类型如实验室内、椅旁或二者结合的工作流程，并提出了具有许多临床优势的修复模式。虽然数字化口腔医学的知识仍有限，但随着数字技术的发展在不断增加。CAD/CAM 材料也是如此，无论形状是块状还是条状，从机械性能的角度看，通常比手工加工的材料更具抗性。

本文介绍了一个仅用粘结剂、无其他预处理方式的全数字化流程进行全口修复的病例。

2　临床案例报告

一名 46 岁的男性患者（图 1）患有重度牙列磨耗，就诊于在日内瓦大学牙科诊所，咨询微创美学修复专家。他主要希望是改善美观问题，因为他的牙列已磨耗到微笑时不可见，此外还有因前牙磨损而咬物困难（图 1a–c）。除有酸性食物摄入的既往史外，患者健康状况良好。仔细询问患者饮食习惯后发现其牙齿硬组织丢失主要是因为磨牙症病史导致的磨耗。口内检查示牙齿硬组织普遍重度丢失，尤其是上颌前牙（图 2）。 影像学分析亦可以作出此诊断（图 3）。重度牙齿磨耗导致牙本质暴露。患者的上颌左侧第一前磨牙牙患龋并已行 RCT，上颌右侧第二磨牙、上颌右侧第一磨牙、上颌右侧第二前磨牙、上颌右侧第一前磨牙、上颌左侧第一前磨牙、上颌左侧第二前磨牙、上颌左侧第一磨牙、下颌左侧第一磨牙、下颌左侧第二磨牙、下颌右侧第二前磨牙患龋后充填，上颌左侧第二磨牙有银汞充填。该患者属于患龋高风险人群（DMFT ＞ 12）。无颞下颌关节紊乱或口腔颌面部疼痛，颞下

图 1　(a–f) 治疗前的口外照

图 2　(a–e) 治疗前的口内照

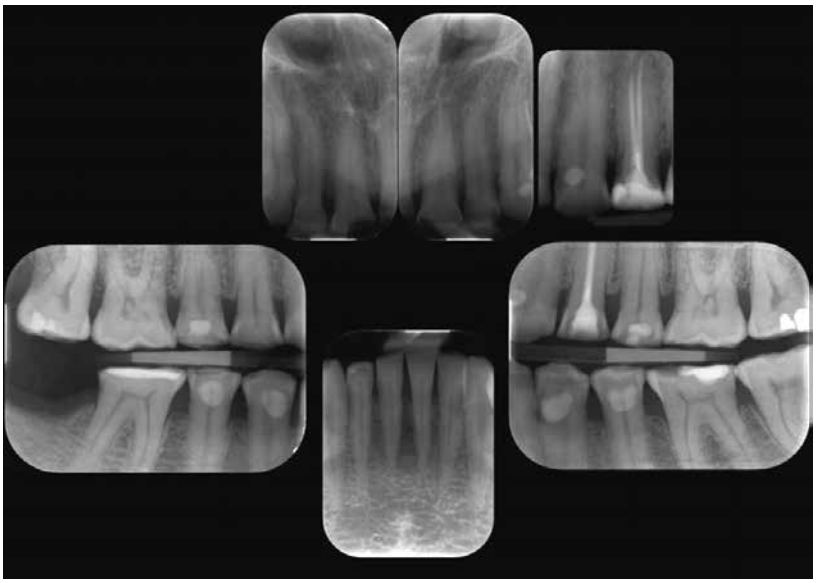

图 3　影像学确诊患龋情况

颌关节运动时未闻及弹响。

2.1　计划阶段

由于患者牙列腭侧有广泛牙本质暴露、牙磨耗（长度减少＞ 2mm），虽然唇侧釉质保留，归为 ACE Ⅳ类。关于严重牙齿磨损的欧洲共识指出，在这种情况下，主要策略是观察，除非患者要求治疗，一般在治疗前给予预防性措施并按计划随访观察。但是由于该患者磨耗情况已经稳定，本人有意愿恢复口腔美观与功能，最终决定实行修复治疗。

首先，患者接受了专业的口腔清洁及口腔卫生管理指导。治疗了所有龋洞、替换不良充填体。暴露的牙本质遵循即刻牙本质封闭（IDS）原则进行处理，按以下步骤进行：使用多刃钨钢车针轻微磨削以暴露新鲜牙本质，继而按照说明书的指引使用全酸蚀粘结系统（OptiBond FL；Kerr），采用微杂化复合树脂（Tetric EvoCeram；IvoclarVivadent）覆盖整个牙本质区域，填充倒凹而不引起殆面改变（图 4），最后抛光去除釉质的不规则边缘。

仅用充填的方法，牙齿的准备还远远不足。

数字化信息的采集始于用下颌运动轨迹记录，采用运动学计算机系统（BIO-key；Bioket）（见图 15、16）。用 Trios 4（3Shape）口内数字扫描仪拍摄口内图像，并将导出的 STL 文件转移给相应技术人员。

用 CAD/CAM 牙科设计软件（Trios Design Studio；3Shape）制作数字蜡型。本病例的主要原则是在合理范围内尽量保守（图 5），因此选择了一种无预备并增加殆面垂直高度（VDO）的方法。通过在数字化殆架上调节，使牙切端增长 4mm 来增加 VDO，这也符合前牙修复设计原则，可获得正确而自然的长宽比。一旦确认了数字化蜡型和修复方案，制作试戴义齿（snap-on）并安装于另外制作的模型。试戴义齿由弹性树脂材料（Multistratum Flexible A3；Zirkonzahn）制成，类似正畸活动矫治器（图 6）。

像使用传统诊断模型一样，对修复结果进行语音、功能和美观方面的评估（图 7）。唇颊侧需要检查笑线、牙龈水平和牙齿轮廓。以龈乳头间线为参考确认水平面。下一步，根据面部标志眉间、鼻子和下巴绘制面中线。评估患者面部及微笑状态下的上唇高度以确定牙龈形态。经过这样初步的面部分析，检查和调整咬合平面、咬合距离、静态和动态咬合状态。

接下来是第二次下颌运动轨迹检查，将试戴义齿戴入口内适当的位置（见图 15、16），并与第一次的结果相比。在不影响美观的情况下进行微调，使本次检查的前伸、侧方运动轨迹尽可能接近初始状况。

为了评价修复体的美观与功能，患者将试戴义齿带入口内并回家生活。由于此义齿可以承担咀嚼功能，患者戴用了 1 个月。经过 1 个月的验证，记

图 4　临床治疗龋病和立即牙本质封闭程序（IDS）

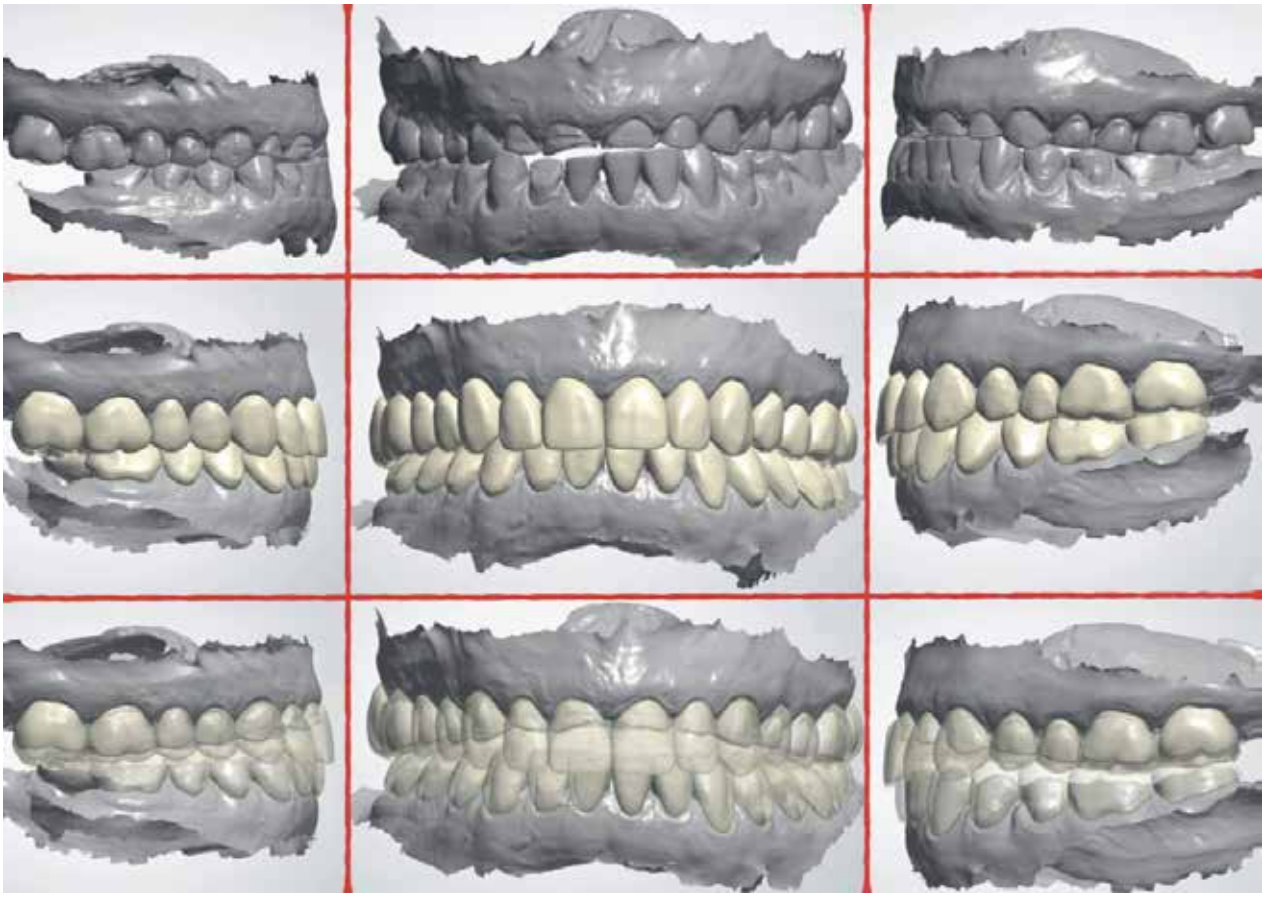

图 5　数字化模型（上）；数字化蜡型（中）；透视分析（下）

图 6　(a–c) 薄层试戴义齿置于 3D 打印石膏模型；(d) 试戴义齿内面观

图 7　(a–c) 口内戴用试戴义齿

录新的口内图像信息并将数据传送至实验室。

接下来制作的是后牙区的全覆盖型义齿及前牙区的 V 形或传统形状的贴面。用 CAD/CAM 复合树脂（Lava Ultimate，3M）制作所有修复体，打磨后放在 3D 打印的石膏模型上试戴（图 8a–c）。前牙区修复体（上颌右侧尖牙、上颌右侧侧切牙、上颌右侧中切牙、上颌左侧中切牙、上颌左侧侧切牙、上颌左侧尖牙、下颌左侧尖牙、下颌左侧侧切牙、下颌左侧中切牙、下颌右侧中切牙、下颌右侧侧切牙、下颌右侧尖牙）用 Magne 提出的技术来修改以获得更好的美学效果。该技术包括前牙修复体颊面的切割（图 8c），和用不同色调和半透明的复合树脂材料（Inspiro SW and blue effect；Edelweiss DR）分层手工制作技术（图 8e）。另外，为患者制作了下颌左侧第一磨牙颊面的个性化特征（图 8f）。

2.2　修复阶段

在修复阶段，将每个象限分别处理，并决定先修复后牙以获得稳定的咬合。

首先，在患者的口内试戴高嵌体以检查邻接面和边缘密合程度。接下来进行粘结，首先用 27 μm 氧化铝粉对每个修复体内表面进行喷砂处理，然后应用硅烷（Monobond Plus；Ivoclar Vivadent）处

图 8　(ab) 实验室阶段：从咬合角度调磨修复体。(c) 调磨前牙区。(d) 观察前牙区修复体颊侧凹陷。(e) 在上颌右侧尖牙－上颌左侧尖牙和下颌左侧尖牙－下颌右侧尖牙上进行复合树脂分层美学修复后的最终结果。(f) 下颌左侧第一磨牙的个性化特征

理 60s，用压缩空气干燥。最后，将粘结树脂（OptiBond FL）作用 20s，除去溢出的粘结剂。注意修复体需要远离环境光，以免粘结树脂过早固化。

应用橡皮障分离操作区域后，每个牙齿进行单独粘结操作。第一步是用金属片隔离保护邻牙，牙齿表面首先用 27μm Al_3O_2 喷砂（图 9a）。下一步，用 37% 磷酸凝胶酸蚀处理 30s（图 9b）。此后，用小刷子将粘结树脂涂抹于表面 15s，光照前暴露于空气 5s（图 9c）。此时光固化复合树脂（Tetric EvoCeram）分散涂抹在整个预备体表面。放入修复体并用超声钻头将其引入正确位置（图 9d）。用牙周探针和牙线（欧乐－B SuperFloss；宝洁）去除多余的粘结剂。通过至少 60s 的 LED 灯光照固化达到各个面的完全聚合（殆面、颊侧、腭侧），固化

后将修复体边缘抛光。下一步取下橡皮障并按上述步骤应用于另外三个象限（图 9e）。当后牙区全部粘结完毕，检测咬合的稳定性和活动性，微调后患者的后牙区拥有的稳定咬合接触，而前牙为开殆。

将数字化制作的试戴义齿在尖牙远中切断，余下部分作为前牙区临时修复体使用。

几天后在前牙区使用同样的粘结方法。上橡皮障后，为保证中线准确从上颌右侧中切牙及上颌左侧中切牙开始粘结，继而左右对称进行邻牙的粘结直到上颌牙全部完成粘结（图 10）。较大的倒凹在之前已用 IDS 方法去除，小倒凹则在粘结过程中用复合树脂填塞。下颌前牙区操作同前。

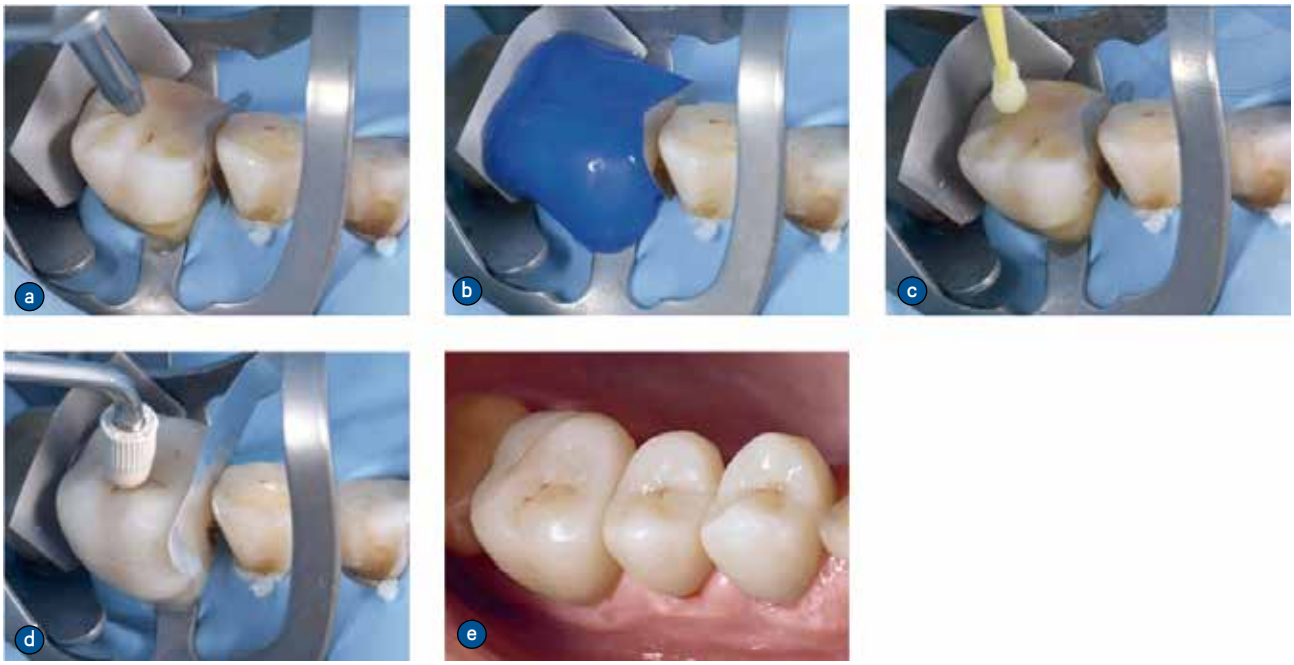

图 9　（a–e）第二象限的后牙区粘结具体步骤

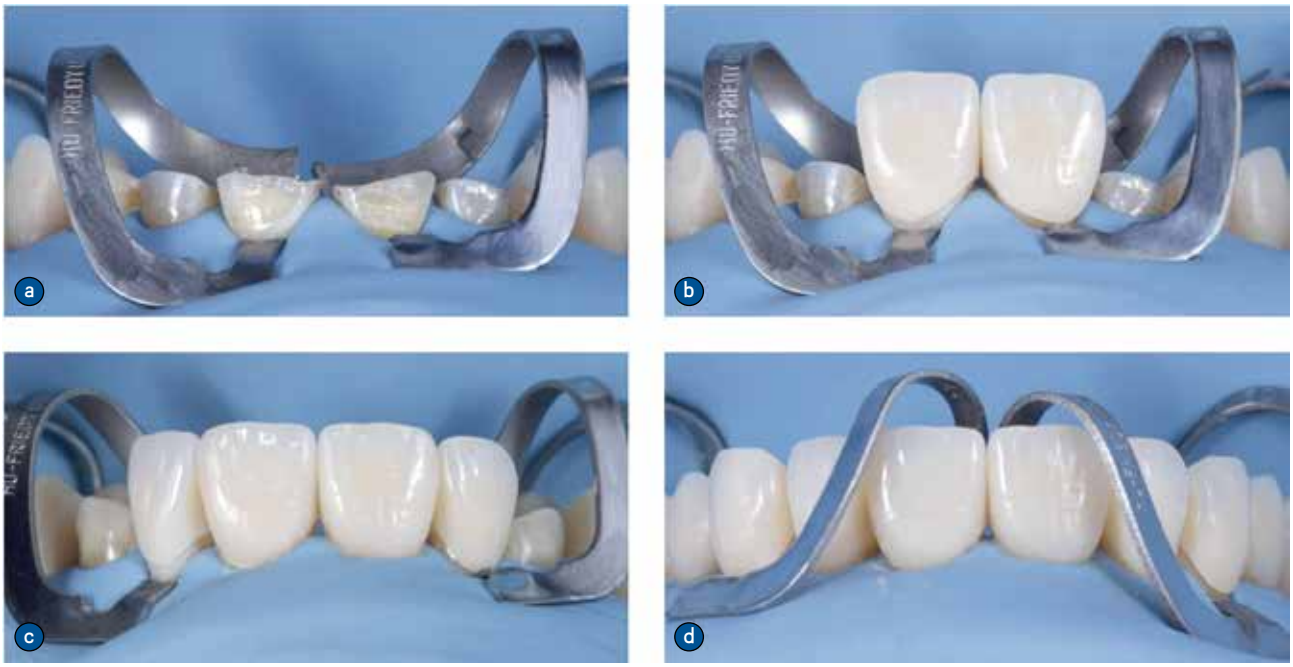

图 10　（a–d）前牙修复的粘结步骤

完成粘结后对修复体进行抛光和咬合检查，微调之后整个修复过程就完成了。3 个月后，根据前述的共识拍摄最终的口内照（图 11）、口外照（图 12）及影像学图像（图 13），并给予患者夜间使用的修复体保护装置。由于之前评估的高患龋风险，指导患者正确的口腔清洁步骤（刷牙与使用牙线）。患者还参加了为期 6 个月的口腔保健项目，包括定期洁牙和邻面、腭／舌侧涂氟。另外，进行第三次下颌运动轨迹的记录（图 15、16）并与之前的记录对比，结果显示无论从功能还是美观角度，均得到稳定修复效果。

患者是非吸烟者，修复体出现少量染色，但可以经标准洁牙程序去除。图 14 展示了修复后 15 个月的图像。

图 11　（a–e）治疗后的口内照

图 12　（a–f）治疗后的口外照

图 13　治疗后的影像学资料

图 14　治疗后 15 周对比图

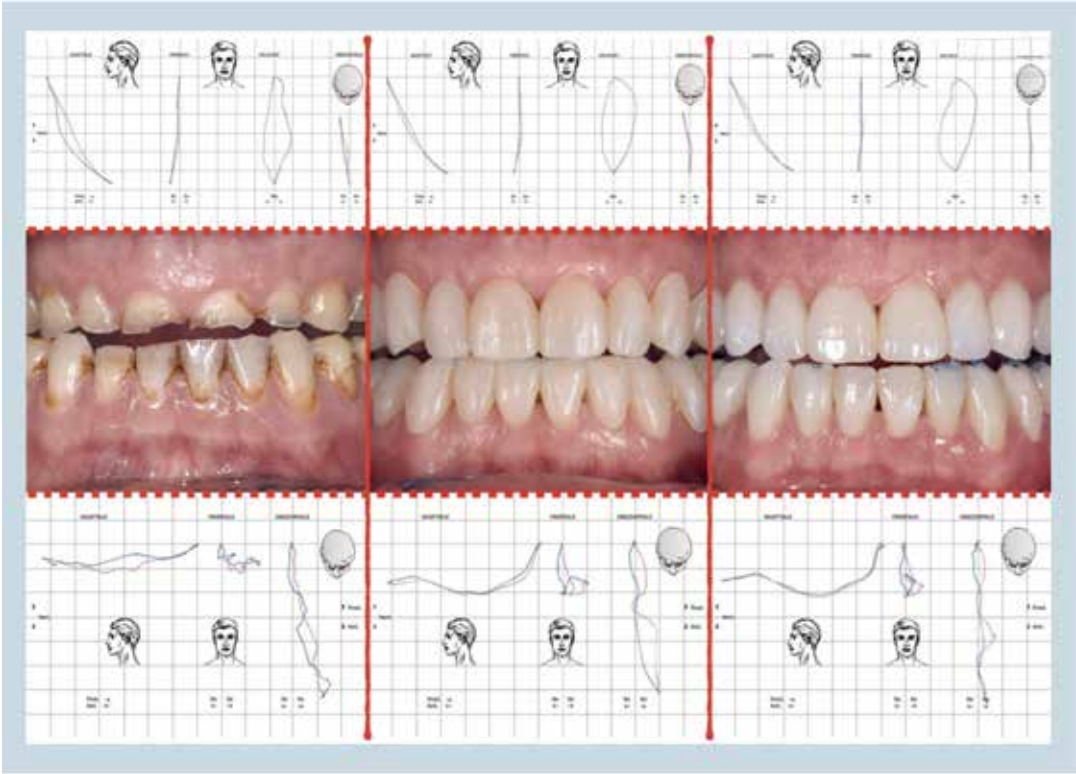

图 15　开闭口及前伸运动的运动学影像轨迹：治疗前（左）；试戴义齿（中）；治疗完成后（右）

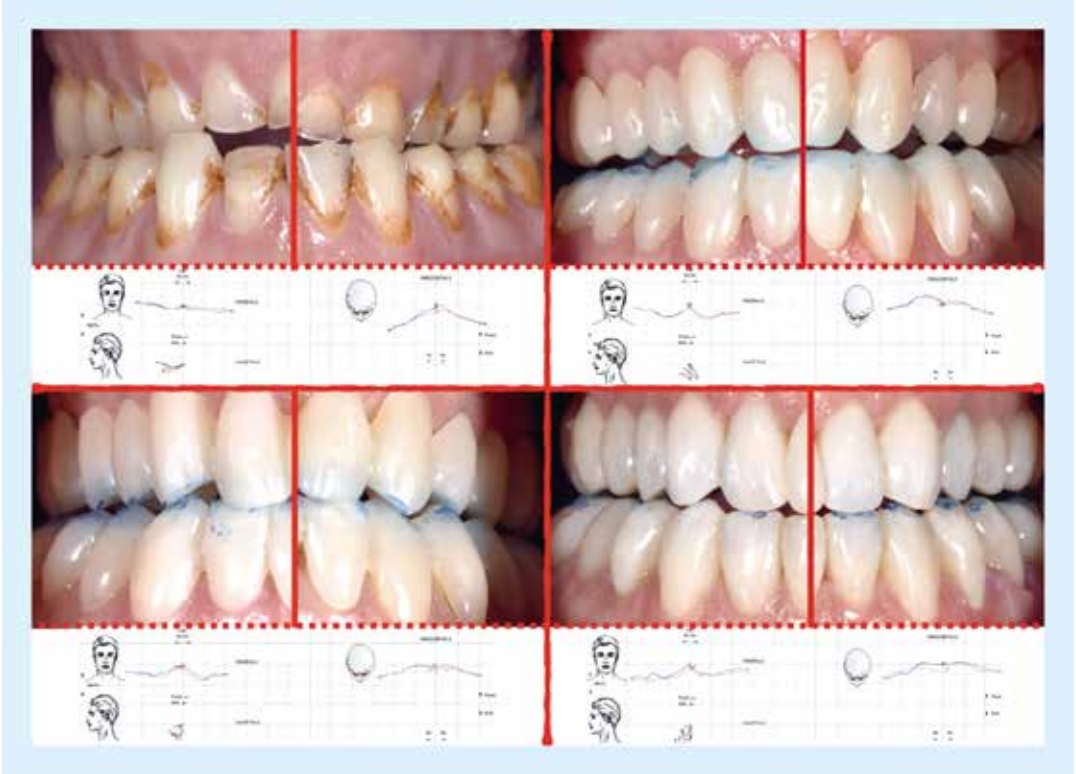

图 16　侧方运动的运动学影像轨迹：治疗前（左上）；试戴义齿未咬合接触（右上）；试戴义齿微调后（左下）；治疗完成后（右下）

3 讨论

本临床病例是用微创、无预处理的粘结修复方法，在保留原有牙体硬组织的情况下进行全口修复。

关于重度牙齿磨损的最佳修复材料，业内也尚在讨论。近期一篇系统回顾表明在重度磨损的情况下，没有一种材料有突出优势。文献中的病例对于修复材料的选择主要依据患者口腔条件及经济能力。很多临床研究及病例报告表明，临床使用的复合树脂在重度牙齿磨损修复中表现不俗。与其他 CAD/CAM 树脂材料相比，Lava Ultimate 的抗磨耗及抗弯折的机械特性最佳。此外，Wendler 等人近日发表关于此材料的新信息：尽管在静态试验中其力学性能低于同等的陶瓷材料，其对动态载荷的应力耐受性却惊人得高，与二硅酸盐增强的陶瓷一样。这样的机械性能尤其适合治疗有口腔不良习惯的牙齿重度磨损患者。此材料的另一个优势是其可修复性：有不良习惯的患者可能需要各种干预措施，如前牙美学区的切削，用复合树脂材料很容易实现。

无论是树脂基还是陶瓷为主的 CAD/CAM 材料，最大问题就是自身单色性导致的美学效果不自然。即使现在临床修复选用高透明度的材料，仍不足以用于前牙美学区。解决方法是前牙区唇侧分层使用不同颜色和透明度的复合树脂，这样一来既保证了美学效果又不影响机械性能。

纵观来看，虽然有专家表示疑虑，但没有明确证据表明增加 VDO 会导致病理性结果。近期 Abduo 的综述表明，VDO 的增加＜ 4mm 时是稳定而安全的。而在牙齿重度磨损的病例中，提高 VDO 为修复增加空间，从而可采取更微创的修复方法来保留更多原有牙体硬组织。

为避免争议，本实验试戴义齿的测试时长为 1 个月，而这种测试方法对同类修复方法的测试有借鉴意义。上下颌均制作此种试戴义齿，利用牙齿解剖的倒凹固位，固位性或与材料弹性有关。由于材料较高的柔韧性，不太容易断裂，耐弯曲应力。此外，它可以制作成薄层材料。无论从临床医生的实用性和病人的舒适度来看，无论从美观和功能来看均可满足。此种义齿可以通过简单的调整和粘结操作进行修改，允许对覆盖范围、形状和牙齿位置进行校正。在本病例中，义齿可以在建立新 VDO 后保持一段时间进行测试，使永久修复具有更高的可预测性。

除了重度牙齿磨损外，患者口腔功能没有问题：

（1）患者无诉咀嚼问题；除了因为前牙磨损而无法接触，其关节运动自如且范围正常；

（2）患者无诉任何症状，无颌面部疼痛、头痛或颈部肌肉酸痛；

（3）TMJ 检查时未闻及关节弹响，未见异常结构；

（4）咀嚼肌及颈部肌肉无压痛。

修复效果的功能分析在治疗前、计划阶段和修复结束时得到运动影像学的支持（图 15、16）。运动影像学是对颌骨运动的三维跟踪和重建分析，既可定性也可定量，它代表咀嚼过程中的肌肉的协调程度。改变 VDO 自然会导致运动轨迹的变化，从而改变了前伸和侧方殆的运动模式。但是，在考虑治疗前的功能基础上，遵循微创原则，运动影像学指导修复后的下颌运动尽可能接近初始情况。

患者的最大开闭口运动没有明显变化，但原有的后期右偏情况在治疗结束后消失。最大开口度减少 0.5cm，应为修复体占据了一定高度所致。由于前牙长度的恢复，紊乱多年的下颌前伸运动有了新的轨迹。在治疗结束时，治疗前的左偏问题完全消失，很可能是新的前伸运动轨迹使本体感觉增强所致。在后缩运动中，轨迹（图 16 左上）在治疗前从冠状面看几乎是平坦的，并呈现出左右对称的图案。试戴义齿恢复了数字蜡型的殆面形态，得到的不仅仅是新的静态接触关系，而是新的动态咬合关系，可以进行交互式功能检查。对义齿进行侧向导的微调使轨迹更接近初始状态。尖牙导成为了群导的功能（与治疗前相同），并且因为尖牙长度减少其美观性稍差一点。有趣的是，我们注意到水平面（也即不仅仅在冠状面）运动模式也立即改变：侧方运动更向前倾，与更陡峭的轨迹相比，侧方导相对更平坦。我们从临床运动学分析的相关文献可获取的信息相当少。然而，当前我们观察结果与 Papini 等人的研究结果一致，其中冠状面的侧方导的倾斜度在侧方运动前 1/3 段增加，与修复体高度增加有关。本实验中患者反馈，平缓的侧方导轨迹更舒适。

4 结论

关于严重牙齿磨损的修复，现有文献缺乏强有力的高水平证据。本病例报告表明，一个复杂的严重磨损牙列可以通过全数字化的工作流程进行修复，这简化了临床程序，并得到良好、可预测性强的功能和美学结果。此后应继续临床研究和随访，以及进行相关的运动影像学分析，以确定这种治疗方法的长期预后效果。进一步研究可提供更多信息，从而可更好地介绍和理解这种运动影像学分析方法。