译文

持续生长的牙槽骨，不断萌出的牙齿和植体：文献证据与临床解释

Ongoing Alveolar Growth, Continuous Tooth Eruption, and Implants: Literature Evidence and Clinical Interpretation

Roberto Cocchetto

原载　Int J Esthet Dent. 2020; 15 Suppl 1:S88-S97.（英文）

李嫣斐　译　　张新春　审

摘　要

众所周知，青少年在骨骼发育完成之前不应植入植体，因为植体会与牙齿产生粘连。此外，青少年植体周围的骨及牙齿仍在发育，但植体始终处于一个固定的位置，这会不断加重患者的美学损伤。然而，越来越多的证据表明，尽管许多成年患者在发病、疾病进展和严重程度等方面存在很大差异，这种现象可能会伴随他们终身。此外低位咬合及邻面接触丧失是更加常见的并发症，并且临床上大多数有意义的病例位于上颌前部。尽管对美学的影响较小，但在有些病例中，患者的笑容可能会严重受损。因此，在考虑用种植修复体替代前牙缺失时，需要将此风险告知成年患者。

关键词　成人牙槽骨生长；种植修复体；低位咬合

1　引言

前牙缺失的修复（无论因发育不全、严重的口腔疾病或外伤引起）对于口腔科来说一直是一个挑战。长期以来，可用的治疗选择只有活动义齿或者冠和桥，但前者不仅功能不佳，美观性也较差，而后者不可避免地破坏邻牙的完整性。

牙齿粘结原理和技术的出现及发展为修复治疗提供了一个更好且更保守的选择：即树脂粘结义齿－马里兰桥。然而，由于粘结性能的可预测性较低，以及金属支架使基牙呈现出不明显的灰色外观，许多人认为这只是一个临时的解决方案。

译者单位　中山大学光华口腔医学院·附属口腔医院，广东省口腔医学重点实验室，广州市越秀区陵园西路 56 号　510055

随着现代种植学的出现，使用人工牙根替代缺失的前牙已经迅速成为患者和医生的首选治疗方法，因为这种方法被认为比传统的冠、桥修复更“自然”，并且功能上比粘结桥更可靠。然而，当植体被用于替代前牙时，该治疗方案对年轻患者的负面影响从一开始就被低估了。许多动物实验已经证明，植体与骨之间存在强直性连接，不会随着邻牙的生理性萌出而萌出。因此，在上颌前部，当植体周围的牙槽骨和牙齿向前向下移动时，由植体支持的牙冠仍然保持原位。这类似于在儿童和青少年中，由于外伤脱位的前牙因没有及时复位，而无法恢复关键的牙周附着，因此与骨骼之间形成强直性连接，很快表现出进行性低位咬合，最终演变成为一个日益严重的美学问题。

基于此，在进行治疗时应充分考虑骨骼发育度和患者的年龄。通常来说，种植治疗需推迟到青春期结束才可进行，此时牙槽骨的发育已经停止。然而，正如本文要进行说明的那样，现有许多科学文献和临床证据表明，大量成年患者也可能发生前牙区植体支持牙齿的低位咬合（以及其他相关的改变），可能影响种植治疗的长期结果，有时轻微（图 1），有时严重（图 2）。鉴于有超过三分之二的植体需要被植入上颌前部，我们应切实提高对这一领域的认识水平，同时回顾现有缺失前牙替换治疗方案中的相关理念。

2　文献证据

令我们非常惊讶的是，在目前的口腔领域中对这种种植治疗的并发症知之甚少，且这种情况似乎还并不罕见。令我们更加惊讶的是，与口腔植体相关的“低位咬合”这一专有名词，却未被国际知名的种植学会，如美国骨整合学会（Academy of Osseointegration，AAO）和欧洲骨整合协会（European Association for Osseointegration，EAO）等制定的最新版术语表收录，在其他类似的出版物中也难以找到。不仅如此，只有在最新版、最全面的关于种植修复体并发症的教科书中的第 8 章，才增加了新的一章：“成人颅面生长及其对植体重建的影响”。最近，一篇详细的文章从不同的角度分析了 50 年的骨整合，但却完全未涉及这个问题，包括在“最终的开放性问题”这一章中也未涉及。

图 1　一个 28 岁女性患者，在上颌右侧中切牙处有一个植体支持的牙冠（a），以及 5 年之后的随访情况（b）

图 2　一个 32 岁女性患者，在上颌右侧中切牙和侧切牙处有两个植体支持的牙冠（a），以及 12 年之后的随访情况（b）

因此，对这一主题的文献进行回顾似乎是非常必要的。但在此之前，我们不妨首先简要回顾一下颅面生长这一复杂话题的一些基本知识。除了参与颅骨发育的缝线生长外，面部还通过上颌骨与下颌骨的并置、吸收（后者也来自髁突生长）来生长。Donald Enlow 的 V 型原理假设提出颅面区域的骨骼具有 V 形结构，其中骨吸收发生在 V 型骨的靠外一侧，而骨沉积发生在 V 型骨的靠内一侧。因此，生长过程中骨骼的运动是朝向 V 型骨的开口端进行。然后，为了适应牙齿的萌出，上颌骨和下颌骨一起向下和向前生长（对等原则）。

众所周知的是，支撑牙列的牙槽骨骨量从童年到青春期都在一直不断地增加，然后随着颅骨发育的终止而逐渐减少，直至最终完全停止。基于这个原因，有学者指出植体应该在骨骼生长被认为完全结束的年龄之后再进行植入。

青春期的结束和成年期的开始恰逢生长潜能的耗尽，但颌骨的适应性改变仍在不断继续进行。在人生的第二个十年后，生长量稳步下降。然而，正畸相关文献中的一些研究表明，面部骨骼的发育贯穿整个生命周期，时间历程超过 60 年。值得一提的是，现有相关研究表明上颌牙齿的萌出并没有在骨骼成熟之后停止。男性的前牙的牙列方向是笔直的，而女性的前牙则多向腭侧发生倾斜。因此，男性通常被称为“前旋转体”，而女性则更多地被称为“后旋转体”。除此之外，后牙、磨牙和前磨牙的萌出程度甚至比尖牙和前牙小；因此，后牙植体冠也可能发生低位咬合（图 3）。

尽管在垂直方向上平均变化很小，但个体间的差异却较大。因此在天然牙和相应植体冠部的咬合作用下，一些患者在垂直方向上的最大增长量可达到 2 ~ 3mm，而其他患者则几乎没有生长，可能表现为没有垂直变化，也没有低位咬合。

与牙弓尺寸相关的改变较少。例如，上颌骨尖牙间距离被认为在 16 岁之前是显著增加的，在此之后则减少很小，在 20 年内不超过 0.5 ~ 1.0 mm。然而，现有的一些临床病例却与这一现象相矛盾。例如，中切牙植体支持冠与对侧的中切牙之

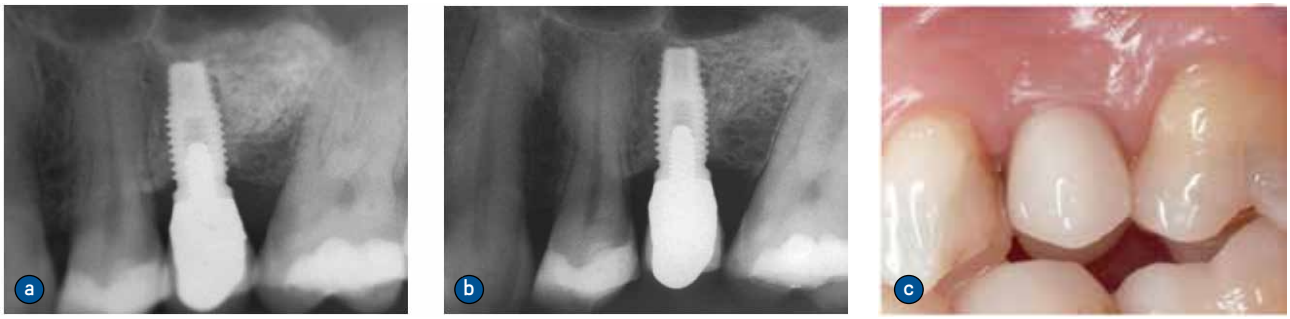

图 3　前磨牙（上颌左侧第二前磨牙）在刚种植时（a）和 10 年后随访情况（b 和 c）：低位咬合显而易见

间会逐渐形成间隙。在最近的一篇文章中报道了一个类似的病例，用植体冠修复缺失的上颌左侧中切牙，然后形成近中和远中开放接触。在之后的阶段，植体支持的牙冠也逐渐开始表现为低位咬合，同时两者之间的间隙也进一步增加。在更换植体冠后，近中开放接触重新出现，并且几乎看不到的低位咬合恢复（图 4）。这些改变是在 16 年的时间里发展起来的，表明了这种现象在成年期也是持续存在的。

上述所有的改变虽然细微但持续存在，对许多接受种植治疗的成人患者影响较大。有鉴于此，越来越多的口腔种植相关的文献开始对这一现象进行了临床观察。但大多数文章只是以回顾性分析的方式评估了成人上颌前牙区植体的情况。为了得出一个关于这些文献结果的简短的总结，对低位咬合相关的一些指标进行评估或许有助于解释低位咬合现象。

首先，在不同的研究中，低位咬合的患病率有所不同，从最低 40% 到最高 100% 不等。患者年龄是发病的一个易感因素，但只有一项研究报告说 30 岁以下的患者发生低位咬合的概率要高出三倍，而其他研究则没有发现这一差异。

患者性别也是发病的易感因素之一。有学者报告说，女性比男性有更大的机会发展成低位咬合，但样本量较小，仅包含了 28 个牙冠（男性 20 个，女性 8 个）。所有其他的研究都没有发现差异。

表现为长脸综合征的患者被认为具有更高的发病风险，但只有一篇文章发现与低位咬合有微弱的联系。此外，Aarts 等人证明面部生长停止并不受面部形状的影响。

另一个可能影响发病的因素是咬合状态，即上颌骨前部缺少咬合接触。然而，只有一项基于 10 名青少年（年龄范围为 15 ～ 19 岁之间）的研究提出了这一相关性。与之相对的是，如果后牙游离端种植修复后咬合接触不足，会导致其负重能力的丧失。这将使剩下的前牙列承受较大的殆力，造成相应的机械性创伤。

目前来说，只有一项最近的研究为前瞻性设计。一共有 31 名患者（其中 18 名为女性患者，13 名为男性患者，平均年龄和中位年龄分别为 23.8 岁和 18.8 岁；年龄范围为 17.8 ～ 52.8 岁）接受了单颗上颌前牙种植后。结果显示 36% 的病例存在有轻微（<0.5 毫米）低位咬合现象，但平均随访时间只有 4.5 年（3.3 ～ 6.6 年）。

为了完整起见，成人面部发育的另一个临床结局必须提到：即邻面接触丧失（interproximal contact loss，ICL）。通常在植体支持的牙冠的近中面和邻牙之间形成一个空间（图 5）。这种与牙齿自发近中向移动有关的并发症可发生在上颌，造成前牙的拥挤，但最主要还是发生在下颌。这一并发症的发生率约在 34% ～ 66% 之间。它比低位咬合更早出现，而且更加令人不安，因为其会产生食物嵌塞、龋齿和植体周围黏膜炎等一系列的问题。

最近一项包含 4325 颗植体的回顾性研究报告，ICL 的发生率约为 17%，这与比其他研究相比要低得多，尽管这一数字随着时间的推移会逐渐增加（8 年时为 28%）。ICL 的发生率在男性和女性之间没有表现出差异。咬合力在这其中发挥的作用可能被忽视了。

3　临床解释

从以上对有限的文献综合分析来看，唯一被证实的是成人种植治疗患者中正在进行的颌骨改建相关发生率。那么，为什么这个主题仍然很少被纳入学术会议的议题之中，甚至大多数口腔医生都不知道呢？这一问题的简单答案是，这样的颌骨改建通常会持续许多年—至少 3 ～ 5 年—但个体间差异很

图 4　一名 26 岁的女性患者。(a) 上颌左侧中切牙为植体支持冠。(b) 6 岁时，轻度低位咬合及近远中接触不良。(c) 8 岁时，低位咬合和接触不良都增加了。（d）新的牙冠出现了一个小的近远中接触不良。（e）12 岁时，近远中接触不良增加；后者填充有复合材料。（f）16 岁时，接触不良增加，几乎感觉不到咬合接触。

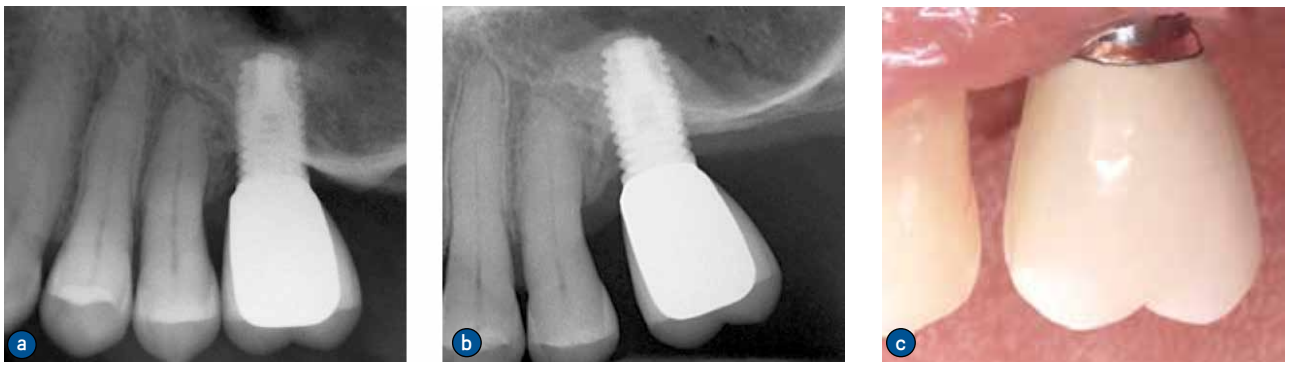

图 5　邻间接触丧失。牙位上颌左侧第一磨牙的种植修复体的 X 光片（a），及 13 年之后的随访（b 和 c）

大，也有一些显著的例外。

一个例子是一名 35 岁的女性患者，其植体支持的上颌左侧中切牙，在治疗后仅仅 15 个月后出现了 1.2 毫米的显著低位咬合（图 6）。治疗需要正畸压低天然牙上颌右侧侧中切牙以及联冠修复两上颌中切牙。5 年后，没有发现进一步的并发症出现（图 7）。

基本上来讲，大多数低位咬合患者（以及许多口腔医生）都没有注意到这一最初的微小差异。而且就算他们注意到了，在大多数情况下他们往往选择忽视了这一现象。最近的一项研究使用问卷调查的方式分析了患者对这一问题的“意识和感知”，并为每个患者打分。与预期的一样，大多数（71.8%）的患者没有注意到或者不认为这是一个美学问题，但 18.2% 的患者明确要求治疗。具体来说，22.2% 的女性患者要求治疗。六分之四的患者呈现出高微笑线，龈缘位置越偏根方（常与牙冠低位咬合相关），对切缘造成的负面美学影响就越大。

的确在许多情况下，低位咬合引起的美学问题可以很容易地得到解决，例如在必要的情况下延长切缘，或者制作一个新的冠。因此，应合理规划种植义齿的设计，以促进冠修复。治疗过程中首选螺

图 6　一名 35 岁的女性患者，上颌左侧中切牙处有一个植体支持的冠（a），以及 15 个月之后的随访（b）

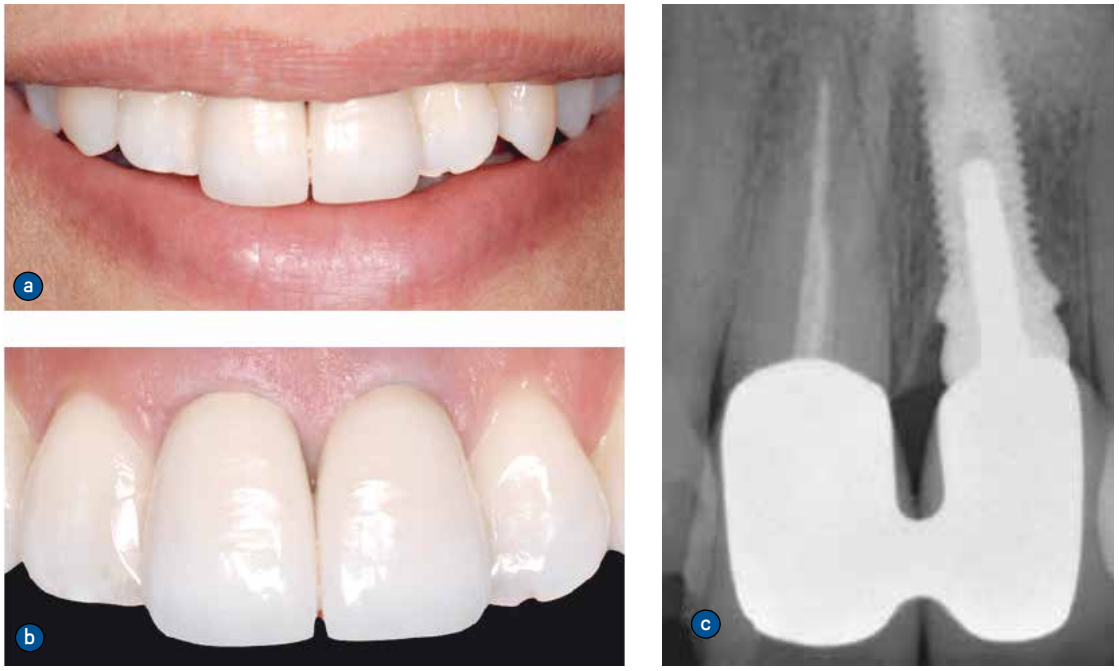

图 7　（a 到 c）上颌右侧中切牙正畸治疗及联冠固定修复后，5 年之后情况依然稳定。

丝固定，如果使用粘结固位，则应使用低附着力的粘结材料。

植入植体时的患者年龄尚未被确定为低位咬合的促进因素。然而，如果在治疗后的 15 年之前出现了低位咬合，并且需要相应的矫正性治疗，那么我们有理由认为低位咬合会在之后的阶段中再一次出现，就像之前文献报道的那样。这很可能会成为在最终决定放弃治疗一颗牙齿并决定将其拔除之前，尽可能保持天然牙的一个理由。

如果可能的话，推迟在年轻人的美学区进行种植治疗是有道理的，因为它们并不总是替换缺失牙齿的最佳解决方案。此外，重要的是要记住，在某些情况下，低位咬合的结果可能是严重的，甚至会导致患者面容损毁，可能需要非常复杂并且有创性的治疗。这类治疗包括通过节段截骨术结合骨牵张或压低，或取出植体。如果涉及不止一个相邻的植体，治疗可能变得更加的困难，其结果也更不可预测。基于这些原因，尤其是在更换前牙时，应与患者充分讨论并仔细考虑相关可行的替代治疗方案。例如，传统的牙冠和桥的疗效长久稳定，得到广泛认可。当邻近无牙颌部位的牙齿已经修复时，应将这一治疗方式视为首选。在牙齿完整的情况下，近年来树脂粘结修复体的功能和美学性能已经有了长足的进步与极大的提高。

我们建议将患者报告结果测量（Patient Reported Outcome Measures，PROMs）的方法也应用于这一特定的治疗领域，正如种植修复体科的其他领域所建议的那样。

最后，当不得不选择种植治疗作为修复方式时，必须向患者详细且彻底地解释修复体可能需要在将来进行修改，以适应可能发生的细微解剖变化，这些变化的发展和数量是目前无法预料的。这一解释应包括在患者将签署的知情同意书中。同样重要的是，当不同的专业人士（口腔外科医生、牙周医生、修复科医生）参与治疗时，需要明确各自的责任问题，以避免未来的法律纠纷。未来有必要进行设计良好的相关研究（即前瞻性研究），以提高我们对种植治疗相关方面的认识。

4 结论

成人颅颌面生长是一个已被证实的临床事实。

当植体靠近天然牙齿放置时，可能引起相应的问题。

低位咬合和 ICL 是最常见的并发症。

大多数具有临床意义的病例位于上颌美学区。

它随着时间的推移发展愈发缓慢，但在发病、进展和程度上有很大的可变性。

它与女性和长脸骨骼类型之间的关联性很弱。

临床相关性大多很小，但在某些情况下可能会出现严重的美学问题。

在对美学区进行治疗设计时，应更好地研究和考虑这一问题。

还应重新考虑替代和可预测的治疗方式。

患者知情同意是必须的，法律责任问题需要明确。