译文

骨皮质薄片：一种用于修复中重度三维软硬组织缺损的新材料

Cortical lamina: a new device for the treatment of moderate and severe tridminensional bone and soft tissue defects

Rossi Roberto & Ghezzi Carlo

原载　The international journal of esthetic dentistry 7(4):454.（英文）
曾文敏　杨春雨　译　　于晓潜　审
DOI:10. 12337/zgkqjxjyzz. 2021.01.001

摘　要

当牙齿拔除后，通常会呈现出牙槽嵴的缺损。近期的研究表明，通过软硬组织的重塑可使牙槽嵴缺损在体积上获得 50% 的修复。学者们曾提出多种外科技术用于纠正牙槽嵴缺损，但其治疗效果常常不稳定或是难以在日常诊疗中实施。一段时期以来，外科医生依赖于引导性骨再生（Guided bone regeneration，GBR）技术，利用屏障膜保护血凝块，同时应用自体骨与不同来源的骨移植材料的多种组合来纠正牙槽嵴缺损。如果说人们对牙槽嵴水平缺损的治疗已经有了一定的认识并形成了一些指南，对垂直缺损和三维缺损的治疗仍然是一个巨大挑战。大约 10 年前，出现了一种新型的商品化生物材料－一种由猪骨制成的胶原膜，称为骨皮质薄片，经证实对于牙槽嵴水平缺损和垂直缺损的治疗可靠有效且易于操作。本文的目的是回顾有关该材料的研究，并通过介绍三例复杂程度各异的病例来讨论该胶原膜的三种类型，每种类型都有其独特的适应症和特性。

1 引言

对于患者来说，拔牙是常见的创伤经历，其不仅造成了牙列缺损，还引发了骨和软组织重塑，进而导致中重度的软硬组织缺损。本文介绍的第一例病例是由于交通事故导致的严重三维骨缺损，第二例是广泛型的Ⅲ期牙周炎，第三例是根纵裂。

从临床的角度来看，在这三例病例中，临床医

作者单位　北京大学口腔医学院·口腔医院　牙周科　国家口腔医学中心，国家口腔疾病临床医学研究中心，口腔数字化医疗技术和材料国家工程实验室
通讯作者　于晓潜
联系方式　010-82195368
电子邮箱　y_pk@163.com
通讯地址　北京市海淀区中关村南大街 22 号，100081

生的重点是确定治疗牙槽嵴缺损的最佳术式。2015 年 Sanz–Sánchez 等在其系统性综述里指出，可吸收膜联合异种骨移植材料是牙槽嵴水平缺损最可预期的治疗方式。 Rocchietta 等和 Esposito 等则对牙槽嵴垂直骨增量技术的可靠性和可重复性进行了探讨。其中最常用的技术之一是将牛来源的无机骨与自体骨屑混合，并结合使用钛增强的致密聚四氟乙烯(dense polytetrafluoroethylene，d–PTFE)膜。数年来，这一方法被认为是垂直骨增量的标准技术。2014 年，Urban 等使用该技术治疗的 19 例患者的平均骨增量为 5.45 mm。然而 PTFE 膜的临床操作难度较大，膜易出现早期暴露也是该技术的一个弊端。Fontana 等曾描述了与之相关的七种并发症。Gallo 等在近期发表的文章中则阐述了与使用 PTFE 膜有关的 80 种并发症（暴露和感染）的处理方式，文中还提到多数并发症发生于术后两个月以内。虽然 d–PTFE 膜目前依然是解决水平和垂直骨缺损的可行的选择，但是其并发症的高发生率表明需要进一步研发可替代它的并发症更少的新型生物材料。

2　骨皮质薄片

OsteoBiol 骨皮质薄片（Tecnoss）是一种来源于猪皮质骨的胶原膜。图 1 中的扫描电镜（scanning electron microscope，SEM）图像显示其表面存在孔隙和通道，与半透膜类似。这些孔隙和通道有利于植骨区同时从软组织瓣和受植床获得血运重建。

薄片有三种不同的类型。第一种是弯曲型软薄片（图 2），它坚硬而又具有弹性，大小为 35×35mm，厚度为 1mm。OsteoBiol 弯曲型软薄片易于调整形状以适应缺损部位的形态。建议干燥使用以利用其刚性最大程度地发挥“穹顶”效果。

第二种是 OsteoBiol 软薄片（图 3a），坚硬呈方形，大小为 25×25mm，厚度为 0.5mm。使用时需用温生理盐水将其水化 5 分钟，薄片变软后可对其进行修剪以适应缺损部位。它被用作胶原膜来保护移植区域，同时还具有骨移植物的所有优点。由于它具有一定的弹性和柔韧性，需要使用螺钉将其固定。建议使用 3 或 4 毫米的螺钉，螺钉距膜边缘至少 2 到 3 毫米，同时使用 5 到 7 毫米的帐篷螺钉来形成“穹顶”效果并支撑植骨材料上方的薄片（图 3b）。

第三种是 OsteoBiol“骨片”型硬薄片，相当于一块皮质骨，类似于 Khoury 所描述的自体皮质骨片技术，用于修复一个或多个骨壁缺损。其优势在于无需第二创口获取自体骨，从而节省了时间，减少了术后疼痛和肿胀等并发症的发生率。硬薄片需要用一定长度的螺钉固定于牙槽嵴上，以保持其稳定性（图 4）。

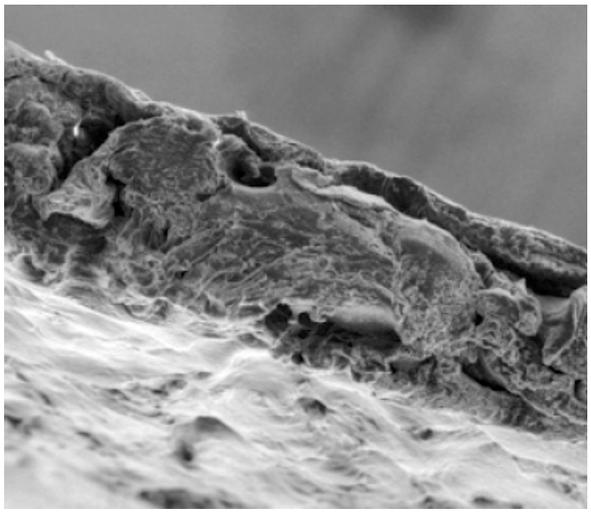

图 1　扫描电镜下的 OsteoBiol 薄片

图 2　OsteoBiol 弯曲型软薄片

图 3　(a) OsteoBiol 软薄片类似于可吸收胶原膜；(b) OsteoBiol 软薄片的固定



图 4　OsteoBiol 骨片型硬薄片

3 文献回顾

Pagliani 等在一项多中心研究中首次发表了 OsteoBiol 薄片的临床疗效，报道了骨皮质薄片在植体周围植骨区应用的效果。在 19 例患者中，作者描述了如何利用骨皮质薄片实现水平骨增量、进行上颌窦提升术、修复骨缺损、以及在上颌窦提升术中覆盖骨窗，除一例上颌窦提升术未获得充足的骨量，导致种植失败之外，其余植体皆存留，1 年存留率为 97.1%。同时，组织学检查显示植骨区骨密度增高，骨皮质薄片随着时间的推移而被吸收。

Festa 等在一项随机对照临床研究中应用来源于猪的异种骨移植材料 (OsteoBiol Genos) 和 OsteoBiol 软薄片进行位点保存，并比较了其与单纯拔牙组在维持牙槽嵴形态方面的效果。6 个月后，单纯拔牙部位较植骨部位的颊舌向骨吸收程度更大，牙槽骨高度降低幅度也更大 ($P<0.05$)。由此作者得出结论：OsteoBiol 软薄片与异种骨移植材料联合应用能有效地减少拔牙后牙槽骨的缺损。

在 Wachtel 等发表的一个病例报告中，使用骨皮质薄片进行牙槽嵴水平向骨增量。报告共纳入了 4 例牙槽嵴宽度不足的患者，所有患者均接受联合应用 OsteoBiol 软薄片和异种骨颗粒 (OsteoBiol Mp3) 的骨增量治疗。术后 6 个月利用 CBCT 测量骨体积变化并在植体植入时采集骨组织样本，结果显示植入部位骨量充足，不需要额外的增量手术。组织学分析显示有新骨形成，骨皮质薄片被完全吸收。因此，骨皮质薄片具有良好生物学和机械性能，可获得成功的硬组织增量效果。

多名学者（Happe，Slotte 和 Lopez 等）都建议使用 OsteoBiol 薄片来代替 Khoury 技术中的自体骨片。在 Rossi 等进行的一项临床和组织学研究中，首次将来源于猪的胶原化骨移植材料 (OsteoBiol Genos) 与自体血液混合并覆盖以 OsteoBiol 弯曲型软薄片，用以修复下颌后牙区骨缺损。6 ~ 8 个月后，在植骨区采集骨组织样本并植入植体。所有植体均成功获得骨结合，且负重 1 年后牙槽嵴水平均未见改变。活检显示，使用 OsteoBiol 薄片的骨增量部位有新骨生成。

Rossi 等详细介绍了如何使用 OsteoBiol 弯曲型软薄片处理联合（水平向和垂直向）牙槽嵴骨增量问题。Rossi 等在 2019 年的另一篇文章中指出，骨薄片的一个重要特性是可以通过卡在邻牙之间获得稳定，这是以前的生物膜所不具有的；实际上将生物膜置于非常接近于天然牙的位置是不被允许的。这更凸显了 OsteoBiol 骨皮质薄片的独特性。在报道的病例中，2 毫米厚的牙槽骨被增量至可容纳直径 4.2 毫米的植体，并且在 5 年的随访中始终保持着良好的骨结合和牙槽嵴顶稳定性。

Rossi 和 Foce 报道，当 OsteoBiol 骨皮质薄片由于各种原因暴露时，它会慢慢溶解吸收，这有利于周围肉芽组织长入，从而保护植骨材料。此外，骨皮质薄片的早期暴露很少会影响骨增量的最终效果。

Ozel 等指出，OsteoBiol 骨皮质薄片也能用于解决颌面部除口腔外的其他问题。眶底是面部创伤中最常见的损伤部位之一。2010 年至 2014 年间，应用骨皮质薄片使 21 名患者的外伤性眶底缺损得到了成功重建。作者认为骨皮质薄片具有良好的可塑性和生物相容性，是颌面部重建手术的很好选择。

4 病例报告

4.1 病例 1：OsteoBiol 软薄片

4.1.1 基本信息

患者，男，49 岁，2 月前发生自行车事故造成多颗牙根折。事故发生后不久，已于外院拔除了上颌右侧第一前磨牙、上颌右侧尖牙、上颌右侧侧切牙、上颌右侧中切牙、上颌左侧中切牙、上颌左侧侧切牙；事故发生前，上颌右侧第二前磨牙已经缺失。CBCT 检查 (图 5) 显示上颌右侧第一前磨牙到上颌左侧侧切牙有牙槽骨缺损，缺损最大的部位在上颌右侧中切牙和上颌右侧尖牙区域。整个缺牙区呈现一巨大的三维（包括水平向和垂直向）骨缺损（图 6)。另一个使病情更为复杂的因素是缺牙区的唇颊侧角化龈完全丧失。

4.1.2 材料与方法

治疗计划是进行骨增量并改善软组织状况，以恢复形态并改善美观。采用骨皮质薄片技术，在局麻下 (Suprain；Zentiva) 行牙槽嵴骨增量手术。翻开唇 / 颊侧及腭侧全厚瓣，暴露骨缺损区。取两块大小为 30×30mm 的 OsteoBiol 软薄片用无菌生理盐水浸湿，修剪成型以适合缺损区域 (图 7 ~ 9)。用 3mm 长度钛钉 (Pro-Fix；Ostegenics) 将骨皮质薄片固定于牙槽嵴腭侧，使用自体骨收集钻 (Autobone Collector；Osstem) 从外斜线取自体骨，与无机牛骨 (Bio-Oss；Geistlich) 以 1 ∶ 1 的比例混合，用收集自手术区域的自体血润湿后植入

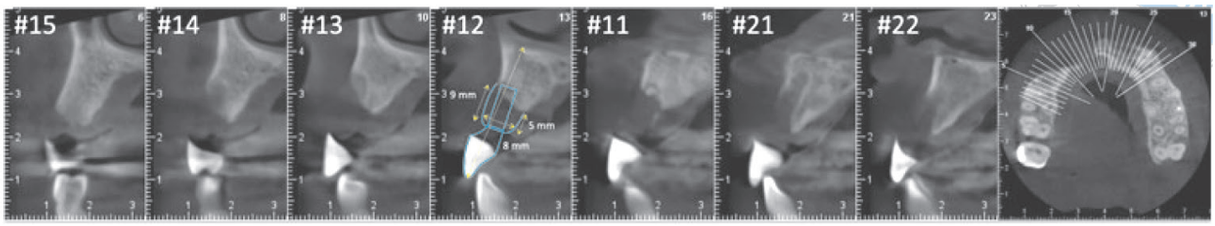

图 5　初始 CBCT 图像显示水平及垂直方向骨缺损

图 6　a 到 c 缺损区临床检查情况

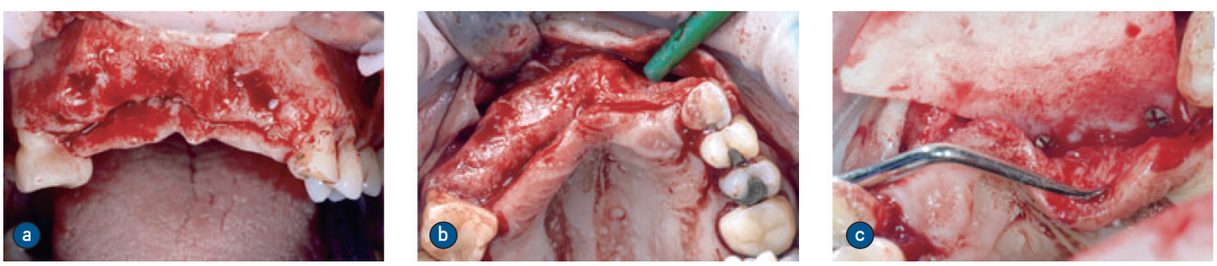

图 7　a 到 c 暴露缺损区域

图 8　a 到 c 准备骨移植材料（50% 自体骨，50% 异种骨）

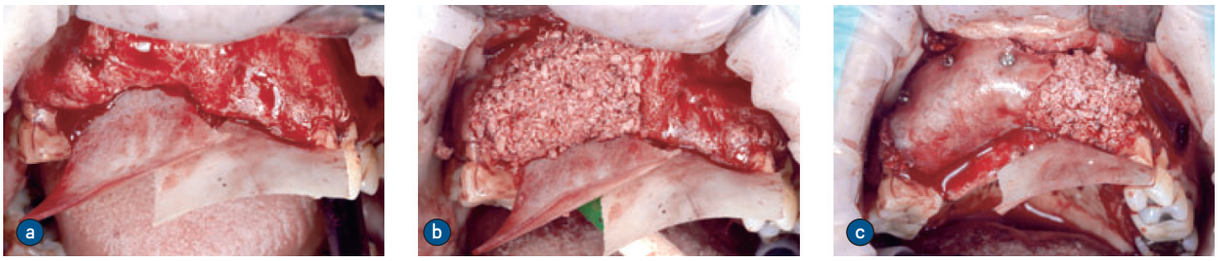

图 9　a 到 c OsteoBiol 软薄片成型以适合缺损区解剖形态

骨缺损区。使用 9mm 长度钛钉（Helmut Zepft）将骨皮质薄片牢固地固定于下方的骨组织（图 10）。由于骨皮质薄片比较脆，用钛钉固定时容易断裂，为了使固定钛钉能够远离骨皮质薄片边缘，宜使用长螺钉以便穿过具有大量植骨材料的区域。通过松弛黏膜瓣和分离黏膜下肌纤维实现无张力关闭创口（图 11），前庭沟深度因唇颊侧瓣的冠向复位而严重降低。单丝缝线（Chiralen monferl，蓝色 6–0；Chirmax）缝合。术后服用抗生素（Augentin，1g），每天 2 次，服用 1 周。术后愈合良好，2 周后拆除缝线。骨增量术后 9 个月进行种植手术，术中可见牙槽嵴为方形，软组织的颜色和质地正常。在再生骨组织中共植入 4 颗植体（DIO UF(II)；DIO 植体），位于骨嵴顶下 1.5mm 处，植入扭矩为 35 Ncm（图 12）。植体植入后 2 个月，采用 strip 技术加深前庭沟并增加角化龈宽度。使用 Mucograft 真皮基质膜（20×30mm；Geistlich），并用可吸收缝线固定（Moncryl 5–0；ethicon；图 13）。4 个月后，在新形成的角化组织成熟后，行种植二期手术并取印模。通过取自双侧上腭的结缔组织增加软组织厚度，并利用临时修复体实现对植体周围软组织的调整和塑形（图 14 和 15），最终修复体为两个螺丝固位的氧化锆固定桥。术后 CBCT 显示，再生骨具有良好的量和质（图 16 和 17）。

治疗的最终结果不仅恢复了功能，而且极大地改善了患者的美观。本病例中，OsteoBiol 骨皮质薄片同时支持了水平向和垂直向的骨增量，使植体和软组织获得良好支撑（图 18）。

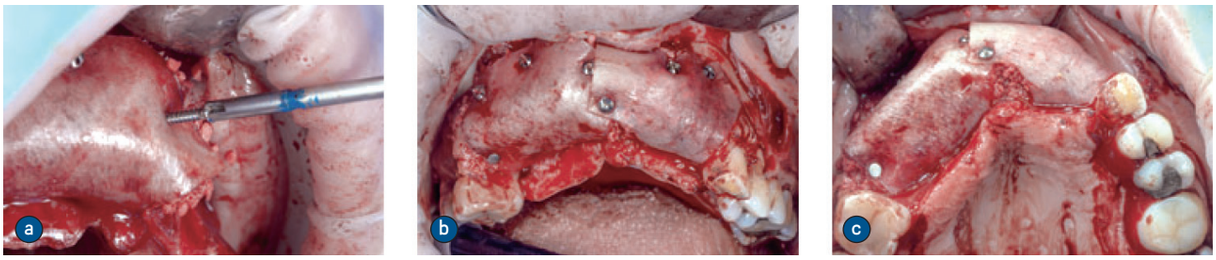

图 10　a 到 c 用帐篷螺钉固定 OsteoBiol 骨皮质薄片

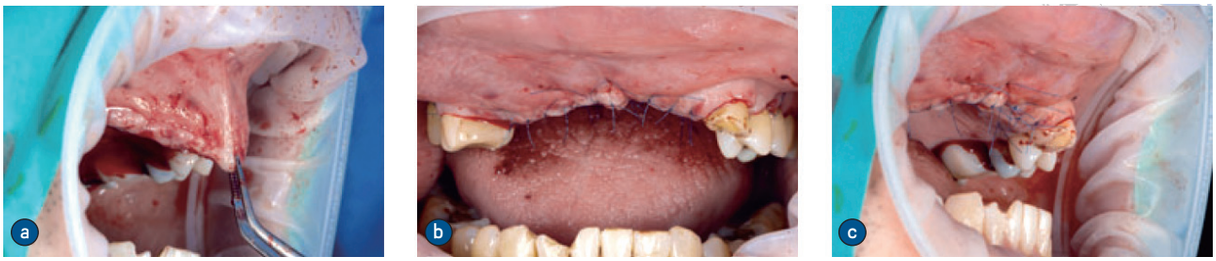

图 11　a 到 c 缝合

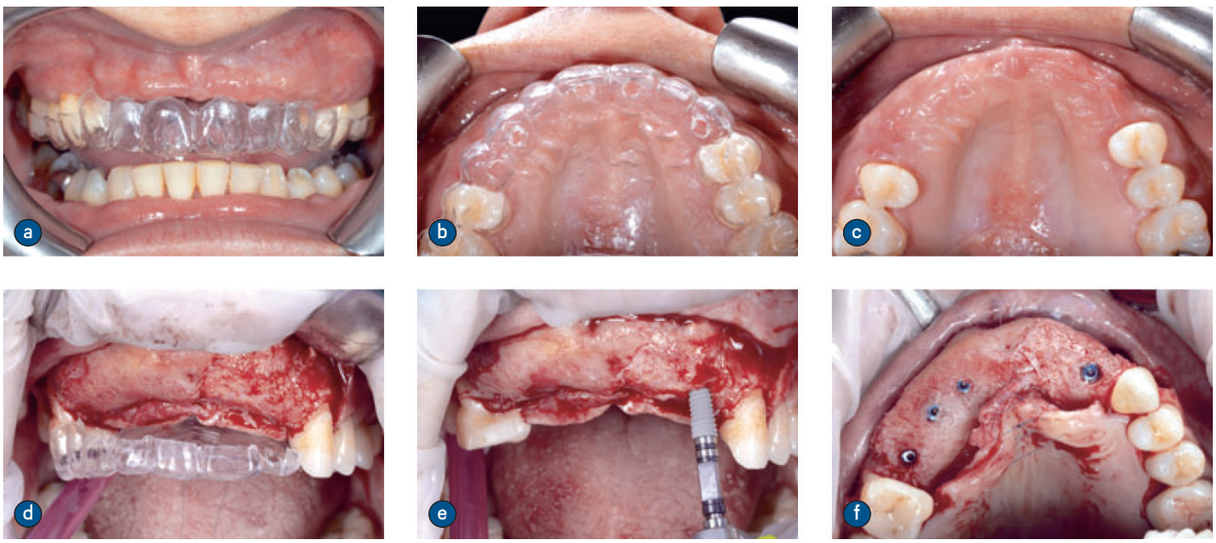

图 12　a 到 f 软硬组织愈合及植体植入

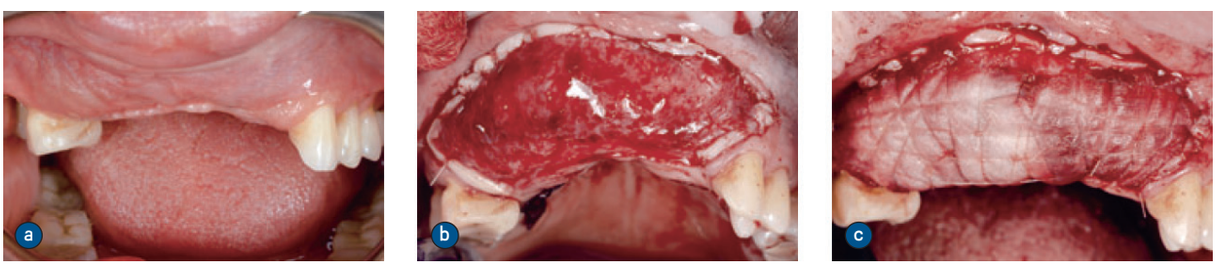

图 13　a 到 c strip 技术加深前庭沟

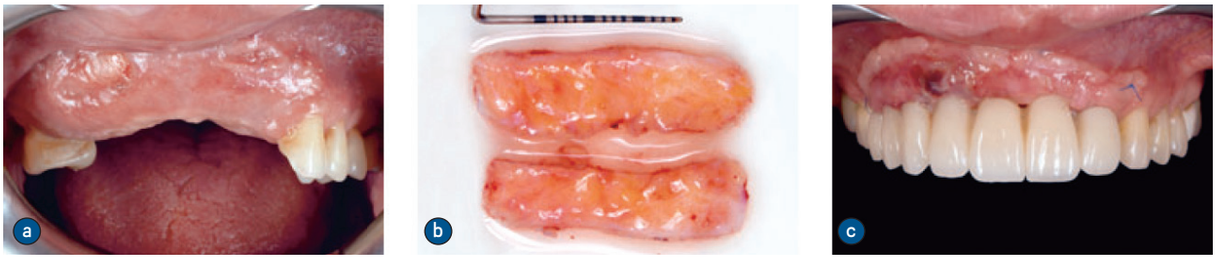

图 14　a 到 c 结缔组织移植以增加厚度

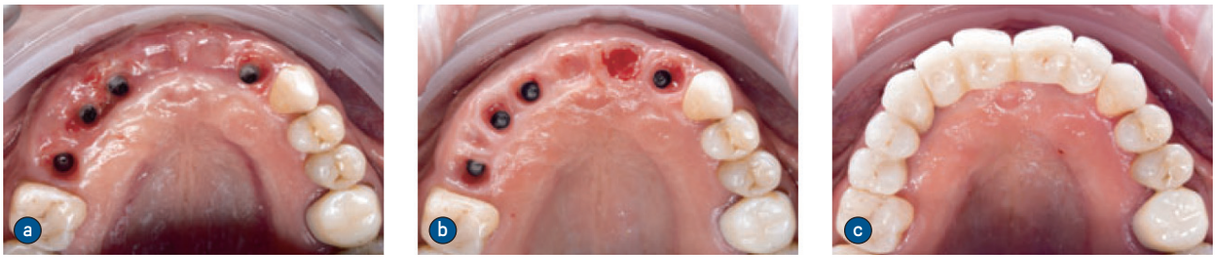

图 15　a 到 c 用临时义齿进行软组织塑形

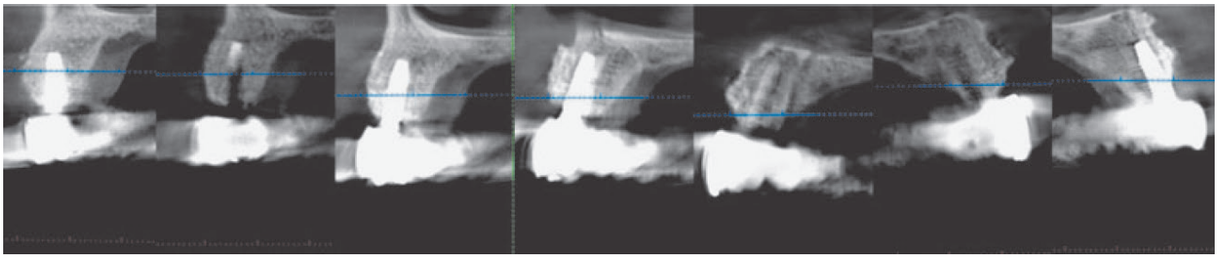

图 16　a 到 c 修复后 CBCT 图像

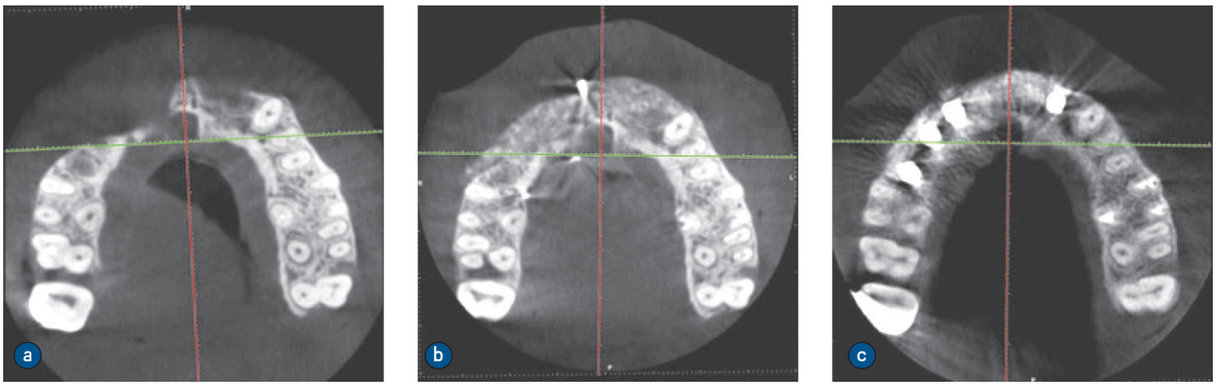

图 17　a 到 c 骨增量术前后的牙槽嵴及植体

图 18　a 到 c 治疗前后患者微笑面容

4.2　病例 2：OsteoBiol 弯曲型软薄片

4.2.1　基本信息

患者，女，53 岁，被其口腔全科医生诊断为广泛型 III 期牙周炎后转诊至我院。患者 1、3、4 象限骨吸收严重，其中上颌右侧侧切牙，上颌右侧尖牙，下颌右侧第二前磨牙，下颌右侧第二磨牙骨吸收至根尖，预后评估为无望保留（图 19）。CBCT 显示颊侧骨板有严重的骨吸收，上颌右侧侧切牙和上颌右侧尖牙仅附着于软组织上，仅上颌右侧侧切牙在其根尖近中部分保留了极少量的牙周膜。殆面像显示，只有腭侧还余留有非常薄的一层皮质骨。对该患者的治疗目标是重新建立良好的口腔卫生习惯，并恢复缺失牙的功能。

4.2.2　材料与方法

使用 OsteoBiol 弯曲型软薄片进行上颌右侧区域的骨增量。局部麻醉后，翻开颊腭侧全厚瓣，暴露骨缺损部位。彻底清除残余的肉芽组织，在骨量尚可的部位植入 2 颗帐篷螺钉以支撑骨皮质薄片并维持植骨空间。将异种骨移植材料、胶原化的猪骨 (OsteoBiol　GenOs) 与取自上颌结节处的自体骨屑混合并以自体血润湿，植于骨缺损处。将骨皮质薄片修剪成型以适合缺损区域。重要的操作要点是，要尽可能保持 OsteoBiol 弯曲型薄片的干燥状态直至缝合完成，以维持其硬度和形状，从而最大限度地发挥其“穹顶效应”，保护下方的植骨材料和血凝块，同时支撑软组织 (图 21)。建议使用强度，

图 19　a 到 c 初诊情况

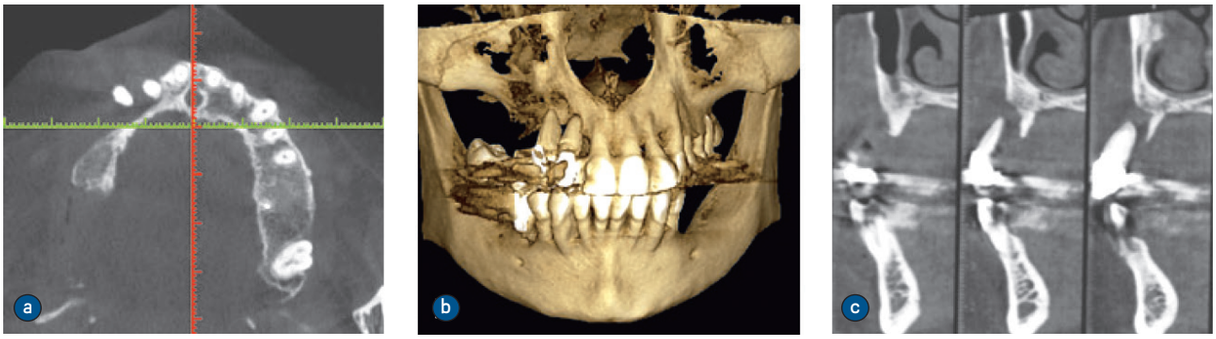

图 20　a 到 c 初诊时 CBCT 图像显示严重的牙槽骨吸收

图 21　a 到 c 基础治疗后口腔情况

柔韧性都很好的 PTFE 4–0 缝线进行缝合。术后常规使用抗生素和消炎药，正常愈合。拆线后数周，软组织外形已得到显著改善（图 22）。

术后 6 个月的 CBCT 显示了在植骨材料矿化与结合过程中的骨增量变化（图 23）。患者在 6 个月内保持了良好的依从性，谨慎使用临时可摘义齿。然而，可能是由于对复查时 CBCT 显示的良好结果感到兴奋，她开始在植骨区域进行咀嚼。在第 7 个月时，患者出现两个溃疡，一处在牙槽嵴顶，另一处在牙槽黏膜。在局部麻醉下，立即清除植骨区域的炎性组织和被污染的皮质薄片的碎片，并用氯己定和无菌生理盐水与四环素粉末的混合物对该区域进行消毒（图 24）。又经过 4 个月，即骨增量术后 12 个月后开始进行种植手术。患者在此期间未使用临时可摘义齿，并且食用软食。术中取出 2 颗帐篷螺钉，将 3 颗 3.5×10 mm 植体植于已得到修复的

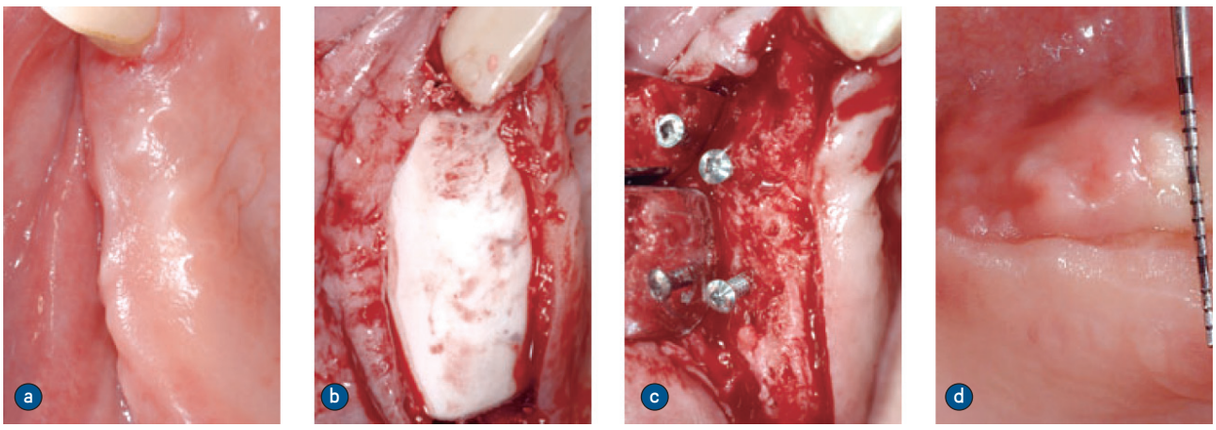

图 22　a 到 d 使用帐篷螺钉支撑骨皮质薄片

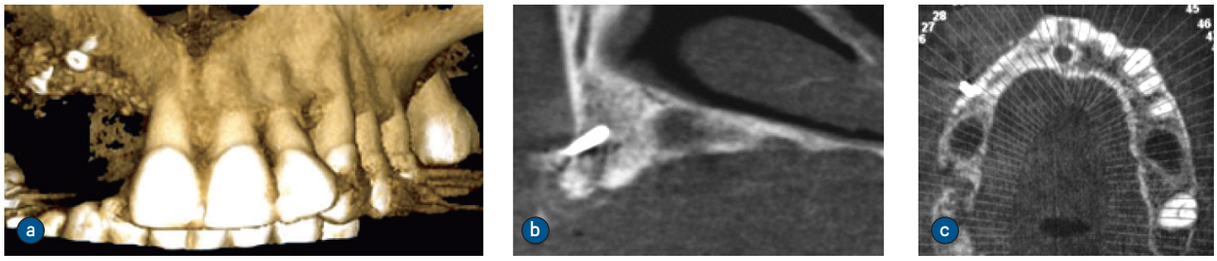

图 23　a 到 c 术后 6 个月 CBCT 图像

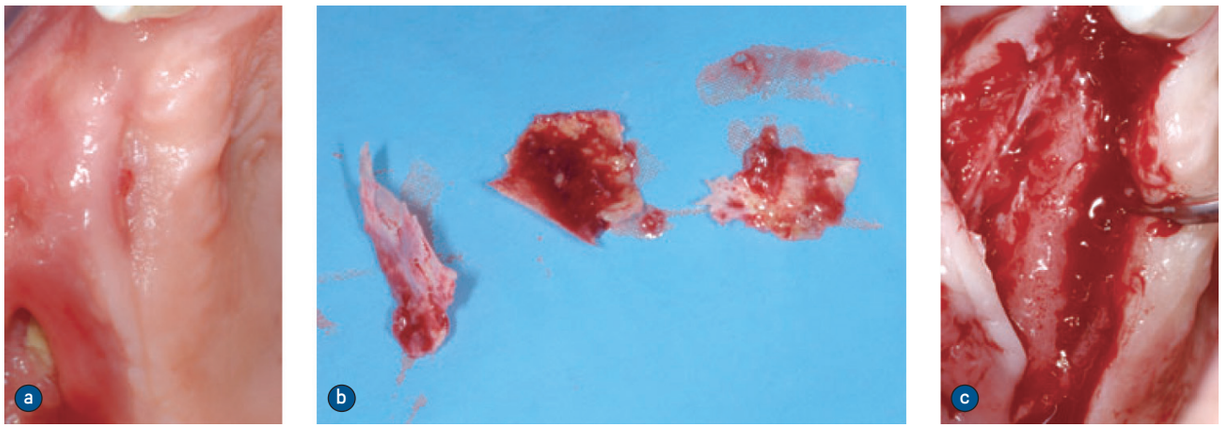

图 24　a 到 c 术后第 7 个月出现并发症：溃疡（牙槽嵴顶和颊侧黏膜），清除感染的骨皮质薄片

牙槽嵴内。尽管植体的稳定系数(implant stability quotient，ISQ)较高（分别为 73、76 和 81），术后愈合期依然为 3 个月，以使该区域进一步矿化。术者对植体与再生骨组织的骨结合以及软组织在愈合基台诱导下的成形能力（图 25）都很满意。首先使用临时修复体对植体进行负重，工作模型的照片（图 26）显示了所获得的软硬组织的体积。由于组织增量较大，临时修复体在口腔内维持了 1 年之久以确保没有功能性并发症发生。永久修复体是在骨增量术后 24 个月时戴入，此时的状况与基线相比有了很大的改善。图 27 显示了负重 36 个月后的随访 X 线照片。

4.3　病例 3：OsteoBiol 骨片型硬薄片

4.3.1　基本信息

患者，男，45 岁，就诊时口内上颌左侧第一前磨牙牙根纵裂，伴持续性牙槽脓肿。服用抗生素并拔除左侧第一前磨牙，可见一个非常大的骨缺损。软硬组织愈合后，在 CBCT 辅助下对患者情况进行重新评估（图 28）。骨缺损为三维的重度骨缺损，垂直向缺损达 9mm，水平向缺损达 8mm，需要进行水平和垂直向的牙槽嵴骨增量。这种缺损是 Khouy 技术的适应症，该技术由两个骨片组成，分别固定于颊侧和腭侧。

4.3.2　材料和方法

在利多卡因和肾上腺素（肾上腺素与利多卡因配比浓度为 1 ： 100,000）局部麻醉后，翻开颊腭侧全厚瓣，暴露骨缺损部位。尽管 CBCT 清楚地显示了缺损状况，术中还是用 PCP 牙周探针验证了缺损的范围（图 29）。

将 OsteoBiol 骨皮质薄片切割成两部分，一个用于颊侧(18×10 毫米)，另一个用于腭侧(13×10 毫米)，先用温热的无菌生理盐水润湿，再用患者的血液润湿，并用 3mm 钛钉固定，以代替缺失的颊侧和腭侧侧皮质骨。在这两个骨片所形成的四壁骨缺损中植入异种骨(OsteoBiol Genos)。4.0 PTFE 缝线严密缝合软组织，以确保一期愈合（图 30）。术后 x 线片显示骨缺损得到修复（图 31）。

6 个月后，植骨区愈合良好。翻开颊腭侧全厚

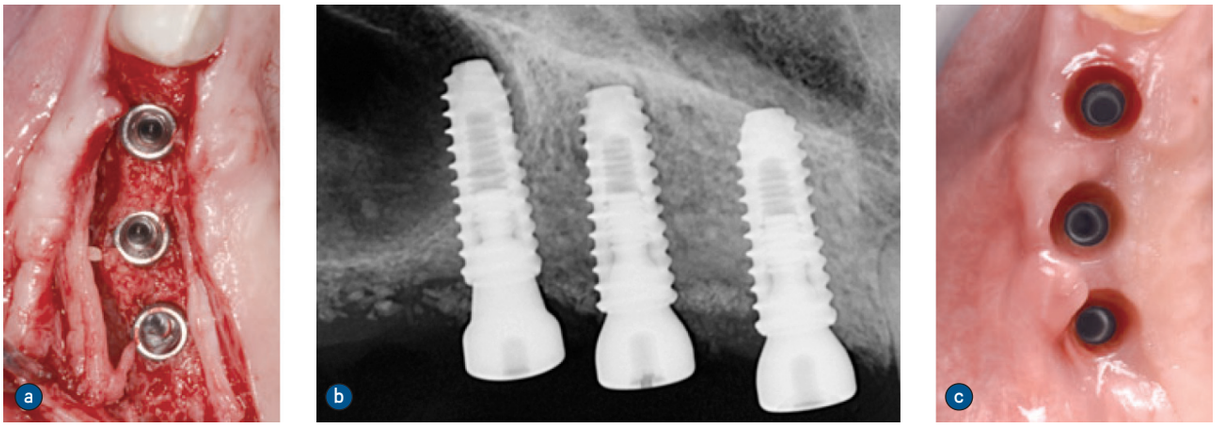

图 25　a 到 c 植体植入；愈合基台引导下的软组织形态

图 26　a 到 c 临时修复体戴入

图 27　a 到 d 永久修复及随访 3 年的 X 线片

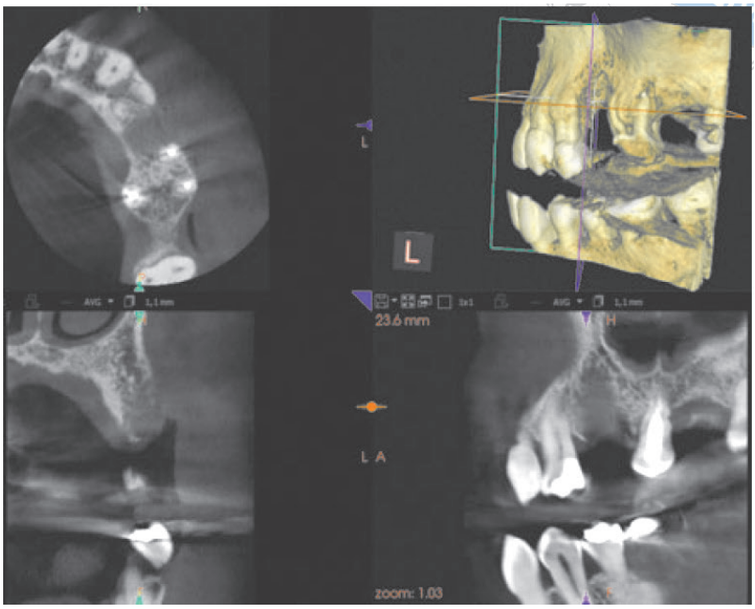

图 28　牙根纵裂和牙齿拔除后缺损的 CBCT 图像

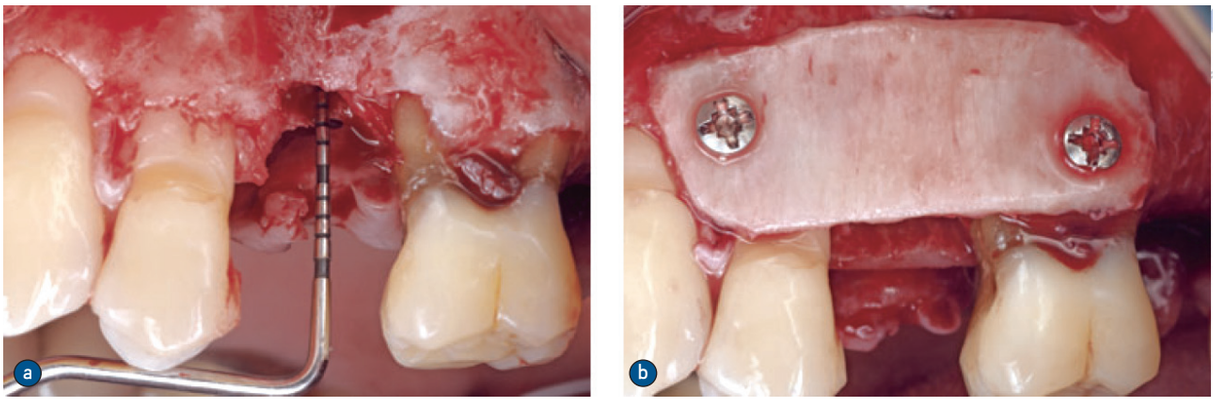

图 29　a 到 b 缺损评估；用钛钉固定骨片

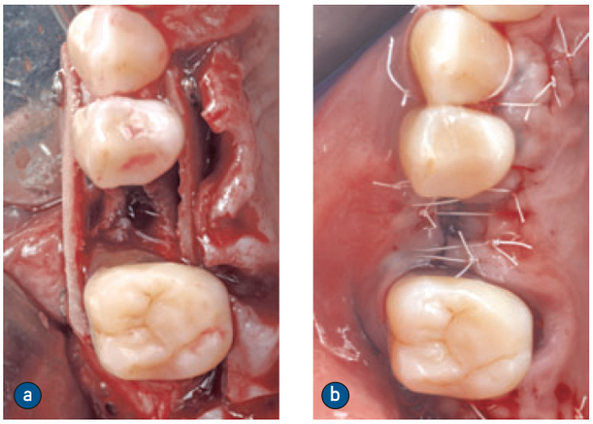

图 30　a 到 b 从咬合面可以清晰看到两个骨片

图 31　术后 x 线片

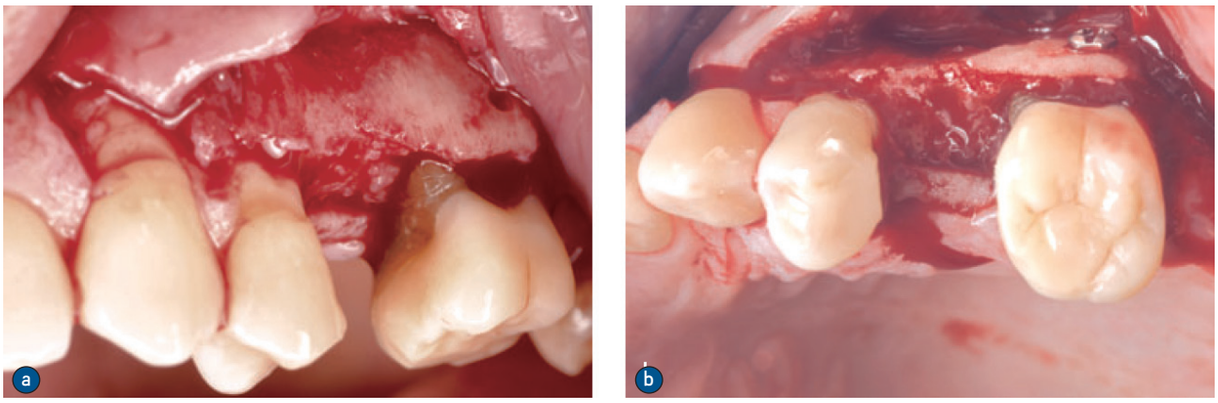

图 32　a 到 b 再次手术：骨皮质薄片完全结合

图 33　a 到 b 种植修复

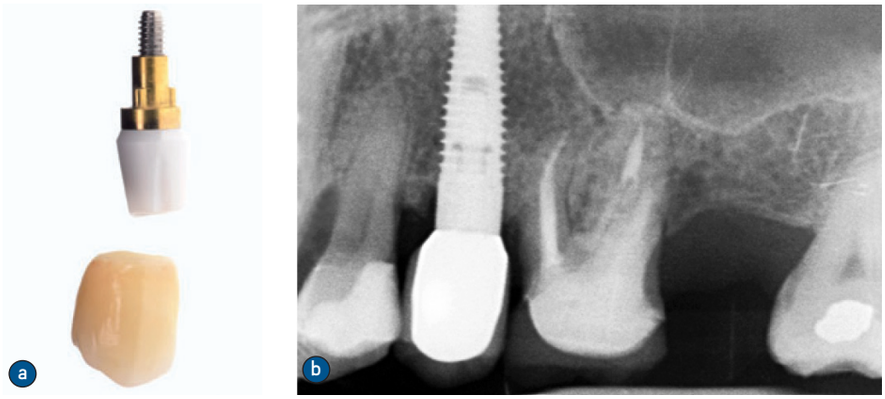

图 34　a 到 b（a）植体和氧化锆单冠　（b）负重后 3 年随访时的 X 线片

瓣取出固定螺钉后，可以观察到该区域的解剖形态已完全改变，缺损部位获得完全的骨再生。两个骨片显示出良好的整合度，形成全新的解剖形态，软组织下方是90度的骨嵴平台(图32)，利于种植操作。植入一颗 4.3×13 毫米的植体(Replace Select；Nobel Biocare)，之后以氧化锆单冠修复(图 33 和 34)。修复后 3 年的临床照片和 x 光片均显示了软硬组织的完整性和稳定性。

5 结论

通过本文的三个复杂病例，骨皮质薄片技术展现了其广泛的适应征，使外科医生在处理简单和复杂 GBR 病例时有多种选择。因为该技术可以减少与 GBR 相关的并发症，近些年关于该技术的文献数量逐年增加。在本文介绍的三个病例中，有一例出现了并发症，但并未影响最终的治疗效果。即使骨皮质薄片暴露早于预期，仍然可保持着正面的愈合过程。口腔中的酶和唾液会使骨皮质薄片缓慢吸收，而周围的软组织通常会形成肉芽组织导致二期愈合，并不会影响其下方骨移植物的成熟。一般来说，如果骨皮质薄片在二期手术之前一直被软组织覆盖，它将会是形成骨整合。一旦软组织瓣不能很好地保护它，它就像可吸收膜一样发生降解吸收，但仍然会获得一定程度的再生。外科医生应关注软组织的正确处理和实现创口的一期闭合，这是再生治疗以及骨愈合后种植成功的保证。

虽然临床医生使用了不同的术式、不同的膜材料和不同的骨移植物混合物(无机牛骨、自体骨、胶原化的猪骨)，本文中的三个病例都取得了成功。这似乎表明，尽管将骨皮质薄片与相似来源的产品配合使用可能是最好的，但即使与另一来源的异种骨(牛)以及自体骨联合使用，它也表现良好。

建议使用骨皮质薄片的具体适应症如下：

OsteoBiol 软薄片 可以在医生想使用可吸收膜的任何情况下使用，包括水平向骨缺损或者联合型骨缺损

OsteoBiol 弯曲型软薄片 可适用于特定的有利型骨缺损（如，不需要使用螺钉固位的情况下骨皮质薄片也能很好地和缺损区域形态相匹配），用于水平向和垂直向的骨增量

OsteoBiol 骨片型硬薄片 可替代改良 Khoury 技术中的自体骨片

进一步的临床研究将继续评估不同类型骨皮质薄片与自体骨和生物材料的不同混合物联合使用的效果，并将在不久的将来提供更详细的信息。