优秀病例

第一恒磨牙异位萌出治疗方案选择的考量

Consideration of treatment options for ectopic eruption of first permanent molars

王　锐[1]　安晶涛[2]　刘宇昊[1]　刘英群[1]

DOI:10.12337/zgkqjxjyzz.2021.01.008

摘　要

第一恒磨牙异位萌出分为可逆性异位萌出和不可逆性异位萌出。第一恒磨牙异位萌出的临床危害主要是造成间隙丧失、牙弓长度减少等。本文通过 3 例推第一恒磨牙向远中开展间隙的病例，阐述第一恒磨牙异位萌出治疗方案选择的考量。

关键词　第一恒磨牙；异位萌出

1　引言

第一恒磨牙异位萌出是指第一恒磨牙萌出时近中阻生，同时伴随第二乳磨牙牙根吸收和间隙丧失[1]。

Bjerklin 和 Kurol[2] 将第一恒磨牙异位萌出分为可逆性异位萌出和不可逆性异位萌出。69.4% 的异位磨牙可以自行调整其位置而正常萌出，第二乳磨牙保持于原有位置，称为可逆性异位萌出。14.3% 的异位磨牙不能自行脱出受阻部位，与第二乳磨牙的根颈部保持接触，则为不可逆性异位萌出。

第一磨牙异位萌出的临床表现为异位的第一恒磨牙近中边缘嵴阻生在第二乳磨牙的远中牙颈部下方，远中边缘嵴可以萌出，牙冠向近中倾斜。X 线片显示，第二乳磨牙远中根近牙颈部位的远中根面有小的吸收区或有弧形的非典型性的根吸收区，第一磨牙近中边缘嵴嵌入吸收区，这是第一磨牙异位萌出的主要特征，特别是在第一磨牙未萌出时进行早期诊断的依据[1]（图 1）。

第一恒磨牙异位萌出的临床危害主要是造成间隙丧失，牙弓长度减少[1]。异位萌出如果不加以干预治疗最终会导致第二乳磨牙早失、牙弓不完整、第一恒磨牙近中倾斜加剧、间隙进一步丧失及第二前磨牙阻生；其次，发生异位萌出的第一恒磨牙，

作者单位　[1] 哈尔滨医科大学口腔医学院　儿童口腔科
[2] 口腔正畸科
通信作者　刘英群
联系方式　0451—85553219
电子邮箱　lyq3311@126.com
通讯地址　黑龙江省哈尔滨市南岗区一曼街 145 号，150001

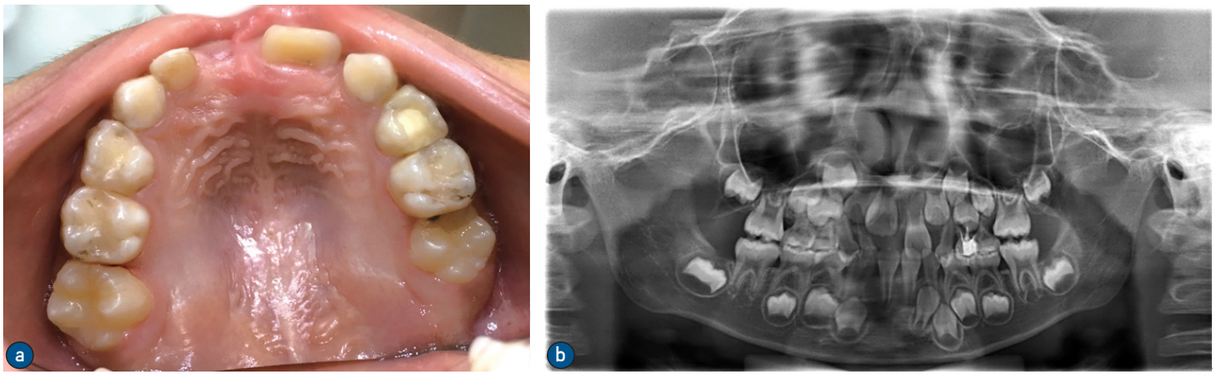

图 1　上颌左侧第一恒磨牙异位萌出，上颌全颌曲面体层片第二乳磨牙远中颊根已吸收

与第二乳磨牙远中形成了一个三角形间隙，易于藏匿食物残渣，增加了患龋的概率；此外，第一恒磨牙不能建殆也会影响该侧牙齿的咀嚼效率。

第一恒磨牙异位萌出的患儿往往没有自觉症状，因此，儿童口腔医生的临床检查非常重要，同时提倡在混合牙列早期进行全颌曲面体层片检查。由于对异位萌出是否可逆尚无准确的预测指标，临床发现的第一恒磨牙异位萌出患牙大部分是需要进行干预治疗的。第一恒磨牙异位萌出的治疗方法有许多种，可逆性异位萌出可采用观察法，不可逆性异位萌出根据锁结程度和第二乳磨牙的牙根吸收程度以及间隙分析的结果采取不同的方法。

2　病例报告

2.1　病例 1：利用改良 Nance 弓矫治器采用钓鱼法牵引第一恒磨牙向远中移动

2.1.1　病例简介

患儿，男，7 岁。主诉：要求口腔健康检查。口腔内检查及全颌曲面体层片显示：上颌左侧第二乳磨牙牙冠完整，无明显龋坏，无明显松动，无牙髓及根尖周病变症状，周围黏膜无红肿；上颌左侧第一恒磨牙锁结于上颌左侧第二乳磨牙远中牙颈部下方，嵌入约 3mm 左右，探诊未探及近中边缘嵴位置；全颌曲面体层片显示上颌左侧第二乳磨牙远中颊根吸收，上颌左侧第一恒磨牙近中边缘嵴嵌入吸收区。

2.1.2　诊断

上颌左侧第一恒磨牙异位萌出（图 2）。

2.1.3　治疗

上颌右侧第一恒磨牙、上颌左侧第二乳磨牙试带环，制作改良 Nance 弓矫治器，在上颌左侧第二乳磨牙带环颊侧焊接牵引钩，牵引钩位于唇舌向中点处，距离上颌左侧第一恒磨牙远中边缘嵴约 5mm，上颌左侧第一恒磨牙殆面粘结舌侧扣，在牵引钩和舌侧扣之间挂链状胶圈，施加 100 ～ 150g 牵引力，2 周复诊一次（图 3）。

经过 3 个月治疗，上颌左侧第一恒磨牙异位萌出得以矫正，治疗前后曲面体层片显示上颌左侧第二乳磨牙牙根吸收无明显变化。

2.2　病例 2：单向螺旋扩弓器推第一恒磨牙远中移动

2.2.1　患者简介

患儿，女，9 岁 3 个月。治疗史：2 个月前曾在外院拍片并拔除右下后牙。主诉：左上后牙未萌求治。口腔内检查及全颌曲面体层片显示：上颌左侧第二乳磨牙、下颌右侧第二乳磨牙缺失，上颌左侧第一恒磨牙、下颌右侧第一恒磨牙近中移位，上颌左侧侧切牙、尖牙、第一前磨牙有散在间隙，上颌左侧第二前磨牙萌出间隙不足，左侧第一恒磨牙远中关系，右侧第一恒磨牙近中关系，上前牙唇倾。全颌曲面体层片：上颌左侧第二前磨牙、下颌右侧第二前磨牙牙胚未见，下颌右侧第二乳磨牙根尖密度减低影，拔牙后已有新骨生成，上颌左侧第二前磨牙 Nolla 6 期，萌出间隙不足，下颌左侧第三恒磨牙、下颌右侧第三恒磨牙牙胚可见。

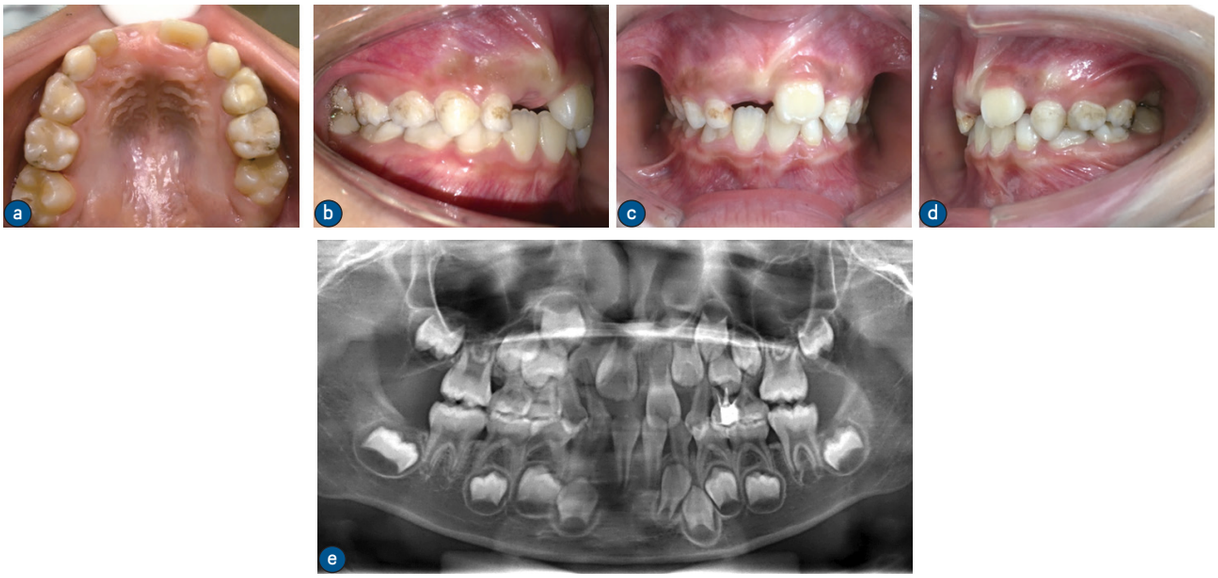

图 2　治疗前口内照及全颌曲面体层片（a ～ d：口内照。e：全颌曲面体层片）

图 3　改良 Nance 弓矫治器及治疗后口内照（f ～ i 改良 Nance 弓矫治器牵引装置口内照。j、k：治疗后上颌左侧第一恒磨牙异位萌出解除。l：治疗后全颌曲面体层片）

2.2.2　诊断

上颌右侧第二前磨牙、下颌右侧第二前磨牙先天缺失；上颌左侧第二前磨牙阻生。

2.2.3　治疗

经间隙分析，下颌右侧第二前磨牙间隙不保持，下颌右侧第一恒磨牙近中移动替代法，远期固定矫治；上颌左侧第二前磨牙萌出间隙不足，单向螺旋扩弓器推上颌左侧第一恒磨牙远中移动，每天加力 1 次，每次 1/4 圈。间隙开展 5mm 后达到健侧第二乳磨牙近远中径长度，制作丝圈保持器保持上颌左侧第二前磨牙萌出间隙（图 4）。

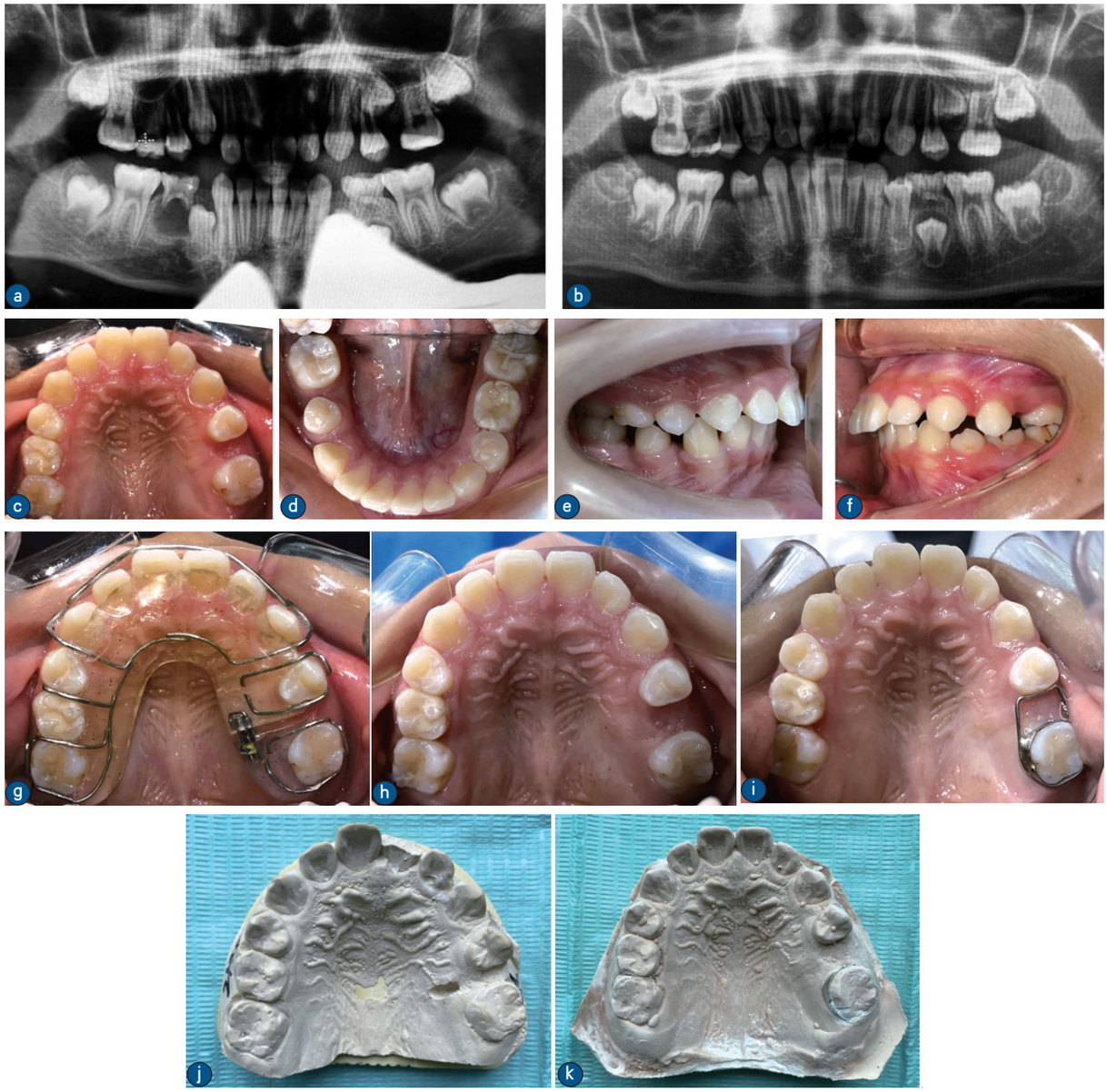

图 4　单向螺旋扩弓器推第一恒磨牙远中移动（a、b. 全颌曲面体层片。c ～ f：初诊口内照。g：单向螺旋扩弓器。h：上颌左侧第二前磨牙间隙达到健侧第二乳磨牙近远中径长度。i：上颌左侧第二前磨牙丝圈保持器。j、k：治疗前后模型上颌左侧第二前磨牙萌出间隙对比情况）

2.3　病例 3：固定式推簧推第一恒磨牙远中移动

2.3.1　患者简介

患者，女，11 岁，于 2017 年 2 月 21 日来哈尔滨医科大学口腔医学院儿童口腔科就诊。主诉：左下后牙未萌求治。口腔内检查及全颌曲面体层片显示：上颌右侧第二前磨牙、下颌右侧第二前磨牙缺失，上颌右侧第一恒磨牙、下颌右侧第一恒磨牙近中移位，右侧第一恒磨牙近中关系，上颌左侧第二乳磨牙可见大面积充填物，周围继发龋坏，不松动，下颌左侧第二乳磨牙已脱落，下颌左侧第一恒磨牙近中移位，下颌左侧第二乳磨牙萌出间隙不足，左侧第一恒磨牙近中关系。全颌曲面体层片显示：上颌右侧第二前磨牙、下颌右侧第二前磨牙牙胚未见，上颌左侧第二前磨牙 Nalla 5 期，下颌左侧下颌左侧第二前磨牙磨牙萌出间隙不足，下颌左侧第三恒磨牙、下颌右侧第三恒磨牙牙胚可见。

2.3.2　诊断

上颌右侧第二前磨牙、下颌右侧第二前磨牙先天缺失，上颌左侧第二前磨牙发育迟缓，下颌左侧第二前磨牙阻生。

2.3.3　治疗

下颌左侧尖牙、第一前磨牙粘固托槽，下颌左侧第一恒磨牙粘固颊面管带环，0.016*0.022 英寸不锈钢方丝，镍钛螺旋推簧加力开辟下颌左侧第二前磨牙磨牙萌出间隙，每月复诊一次。2017 年 9 月 22 日复诊全颌曲面体层片显示：下颌左侧第二前磨牙 Nalla 8 期。2017 年 10 月 28 日复诊间隙开展达到下颌左侧第二前磨牙近远中径萌出宽度，下颌左侧第二前磨牙开窗助萌。2018 年 3 月 17 日复诊，下颌左侧第二前磨牙已完全萌出，左侧第一恒磨牙中性关系，拆除固定矫治装置；嘱注意观察上颌左侧第二乳磨牙松动情况，上颌左侧第二前磨牙萌出后可行全口固定矫治。2020 年 1 月 27 日复诊上颌左侧第二乳磨牙脱落 1 个月余，上颌左侧第一恒磨牙近中移位。拍摄曲面体层片显示上颌左侧第二前磨牙 Nalla 6 期，上颌左侧第三恒磨牙牙胚可见（图 5）。

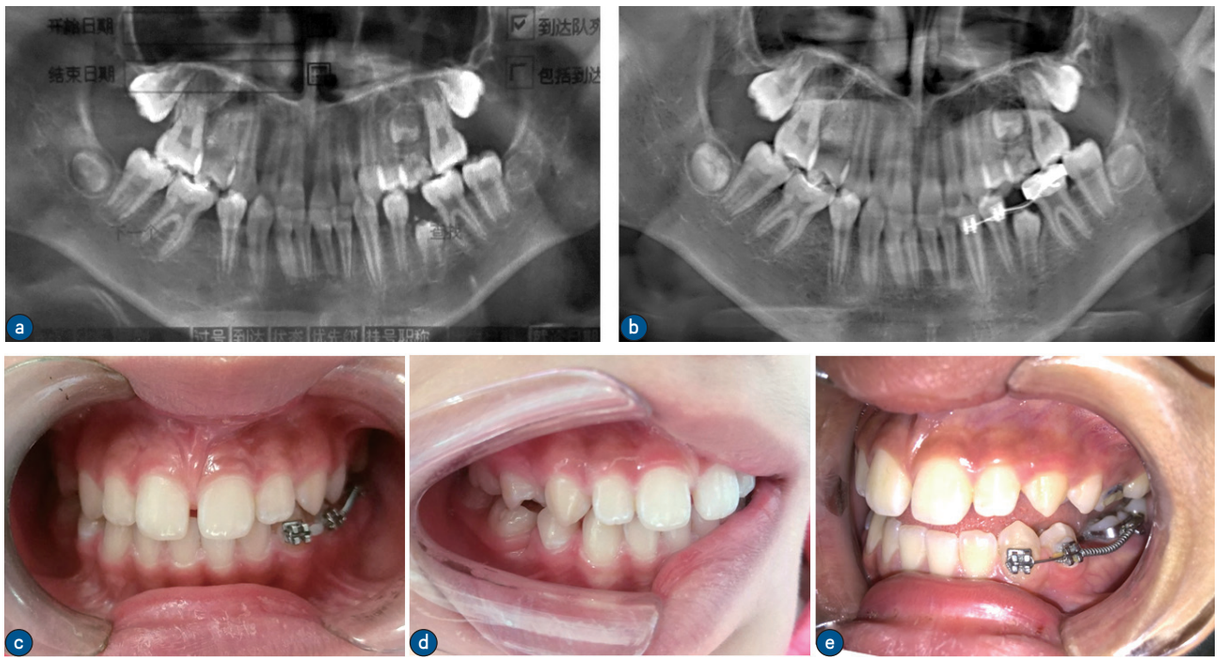

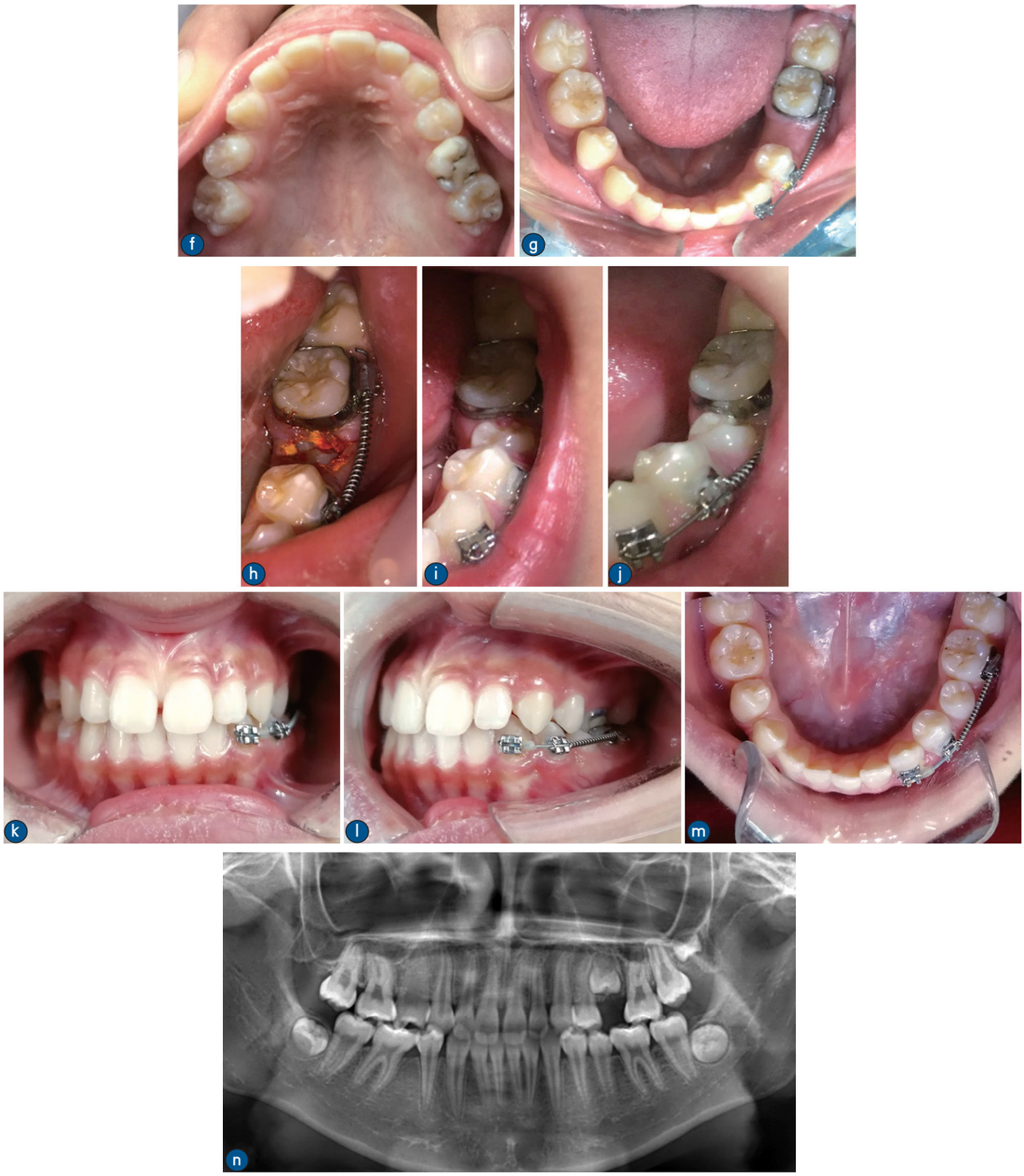

图 5　固定式推簧推第一恒磨牙远中移动（a、b：治疗前及治疗中全颌曲面体层片。c ～ g：治疗中口内照。h ～ j：间隙开展达到下颌左侧第二前磨牙近远中径萌出宽度，下颌左侧第二前磨牙开窗助萌及萌出中。k ～ m：矫治结束口内照。n：治疗后复诊全颌曲面体层片）

3 讨论

3.1 第一恒磨牙异位萌出的病因

造成第一恒磨牙异位萌出的病因尚不十分明确，通常认为主要原因有：①第二乳磨牙和第一恒磨牙的牙冠较大；②颌骨短小，特别是上颌结节发育不足；③恒牙萌出角度异常，特别是向近中萌出角度增加[1]。第一恒磨牙的正常萌出依赖于颌骨生长发育程度、第一恒磨牙萌出角度和速度以及牙冠大小这三者的协调，任何一个因素出现异常都可能导致异位萌出的发生，而第一恒磨牙异位萌出往往是多个因素异常的结果。

第一恒磨牙异位萌出的发生率在 2% ～ 6% 之间，其中 2/3 发生在上颌[1]，上颌高发的原因可能是开始萌出时，上颌第一恒磨牙牙轴向远中倾斜，由于上颌结节发育不足，上颌第一恒磨牙向远中倾斜不足，随着萌出，上颌第一恒磨牙牙轴向近中倾斜角度过大所致。

3.2 第一恒磨牙异位萌出的可逆性预测

目前对于异位萌出是否可逆还无法进行准确的预测[1]。Barberia-Leache[3] 等研究第二乳磨牙的牙根吸收程度与第一恒磨牙阻生程度的相关性。他们将第二乳磨牙牙根吸收程度分为四级：1 级，吸收局限于牙骨质或少量牙本质；2 级，吸收未累及牙髓；3 级，吸收累及牙髓；4 级，吸收累及近中根或近中颊根。研究结果显示，第二乳磨牙牙根吸收 3 级以上者，第一恒磨牙很难自行萌出，但是，第二乳磨牙牙根吸收程度与第一恒磨牙异位萌出是否可逆在统计学上并无显著相关性。第二乳磨牙牙根吸收程度在判断第一恒磨牙异位萌出是否可逆只能作为参考。而陈炀[4] 等学者的研究显示第二乳磨牙牙根吸收程度越高，第一恒磨牙异位萌出越趋向于不可逆（$P<0.05$）。

第一恒磨牙异位萌出中大约 2/3 为可逆性异位萌出，但是这个结论的得出是学者采用定期拍摄根曲面体层片筛查作为诊断异位萌出的方法[3]；而另外一些学者通过临床检查发现 23 例第一恒磨牙异位萌出中仅有 2 例是可逆性的[5]。这两种研究手段的不同造成了结论的巨大差异[6]。对于可逆性异位萌出临床观察一般以 7 ～ 8 岁为界，但在实际临床诊疗中观察法的应用是非常慎重的，医生一般都会对临床检查中发现的第一恒磨牙异位萌出进行干预治疗。

3.3 第一恒磨牙异位萌出治疗方法的选择

第一恒磨牙异位萌出的治疗需要经过仔细的临床检查和诊断，拍摄曲面体层片，取模型间隙分析之后再确定。特别是对于间隙丧失的病例更需要充分评估开扩间隙对牙弓发育的影响，支抗是否充足，患儿的配合程度等因素。

3.3.1 观察法

观察法主要适用于患儿年龄 7 岁以下，第二乳磨牙根吸收 2 级以下，经临床检查判断为可逆性第一恒磨牙异位萌出。一般观察 3 个月左右，复诊频率要高，医生需要密切观察第一恒磨牙的阻生是否有自行缓解的趋势，以及第二乳磨牙根吸收是否加重。一旦判断失误，会延误治疗时机，使治疗复杂化。

可逆性第一恒磨牙异位萌出，第二乳磨牙的牙根也可能吸收严重，甚至引发牙髓症状，治疗时因第二乳磨牙髓室底的破坏吸收会增加根管治疗的难度，一般需要通过预成冠修复维持第二乳磨牙近远中径的长度。

3.3.2 分牙法

多应用于临床检查发现的早期第一恒磨牙异位萌出，异位的第一恒磨牙与第二乳磨牙锁结不严重[1]，一般在 2mm 以内，第二乳磨牙的牙根吸收为 1 级，可采取分牙法或片切联合分牙法。可用的分牙法有：铜丝结扎，分牙簧，分牙圈。铜丝结扎法是用 0.5 ～ 0.7mm 的铜丝，在第一恒磨牙和第二乳磨牙间进行结扎，从而对第一恒磨牙产生向远中的力。该法应在局麻下操作，以免造成患者的疼痛[1]。分牙圈和分牙簧的原理与此相同，使用分牙簧时注意误吸误吞的危险。

由于铜丝和分牙簧均为金属材质，患儿年龄较小，存在危险性，临床最常用的分牙方法是分牙圈法。分牙圈有三种型号：绿色：直径 3mm，粗度 0.75mm，可将牙齿分开 1mm；蓝色：直径 4mm，粗度 1mm，可将牙齿分开 1mm；黑色：直径 6mm，粗度 2mm，可将牙齿分开 2mm。可以使用牙线或分牙钳放置分牙圈。分牙圈操作较为简单，但可能根向脱位造成牙周脓肿。而且 X 线不阻射，定位较为困难。

采用分牙圈分牙，一般放置 7 ～ 14 天，随着分牙圈回缩力量的作用，第一恒磨牙向远中直立并移动，与第二乳磨牙之间出现间隙，分牙圈易脱落。应注意观察第一恒磨牙解除锁结后会再次近中倾

斜，因此，分牙圈可能需要间隔时间按型号大小逐渐更换，直至第一恒磨牙沿第二乳磨牙远中面正常萌出。

3.3.3 截冠法

如果下颌第二乳磨牙远中根、上颌第二乳磨牙远中颊根及（或）腭根完全吸收，此时第二乳磨牙牙根吸收达 3 级，临床可有第二乳磨牙疼痛主诉，可采用截冠法诱导第一恒磨牙萌出。即在第二乳磨牙未出现异常根吸收的根管（下颌第二乳磨牙的近中根管、上颌第二乳磨牙的近中颊根管或近中颊、腭根管）进行根管充填后，截除牙冠的远中部分，树脂或金属冠修复外形，第一恒磨牙的近中边缘嵴一定要高于第二乳磨牙远中面的龈壁位置，才能达到第二乳磨牙远中面的诱导目的。预成冠修复时远中边缘不做修剪，保持较长的长度，戴入后预成冠的远中面可以作为第一恒磨牙的萌出导面。如果预成冠的远中边缘长度不够，还可以加焊延长达到引导萌出作用 [7]。但此方法会伴有牙弓长度丧失，需要进行间隙分析是否需要择期开展间隙。

3.3.4 第二乳磨牙拔除及间隙保持

如果第二乳磨牙牙根吸收严重无法保留，可以拔除第二乳磨牙，根据患儿牙齿和颌骨情况制作远中导板式或丝圈式间隙保持器保持现有间隙或恢复间隙治疗。

截冠法和拔牙保持现有间隙法都存在着间隙丧失的问题，后期需要通过间隙分析是否需要开展间隙、何时开展间隙治疗。

3.3.5 开展间隙 — 推第一恒磨牙向远中

推第一恒磨牙向远中的方法有很多，上颌可以用改良 Nance 弓矫治器、口外弓、摆式矫治器，下颌可以用唇挡矫治器，上下颌通用的 Humphrey 型矫治器，单向螺旋扩弓器或固定矫治装置等，也可自行设计矫治器加弹性曲等装置。

推磨牙向后开展间隙的装置设计取决于第一恒磨牙和第二乳磨牙锁结的严重程度、支抗及患儿的配合度。推第一恒磨牙向后的装置常使用第二乳磨牙作为支抗，第二乳磨牙本身有不同程度的根吸收，强大的反作用力集中在第二乳磨牙，易导致第二乳磨牙活动度增加；此时患儿年龄基本在 7 周岁左右，处于替牙早期，其余乳牙能否提供足够的支抗也需要充分考虑。另外，一些矫治器如口外弓异物感大，摘戴顺序错误可引起软组织损伤，患儿的配合性差，临床极少应用。

如果异位的上颌第一恒磨牙与第二乳磨牙间锁结较严重，患侧第二乳磨牙牙根吸收不严重，基本无松动，目前较为常用的牵引法是利用改良 Nance 弓矫治器采用钓鱼法牵引第一恒磨牙向远中移动 [1]。它是在 Halterman 矫治器基础上改良而成。即制作上颌腭弓，在其颊或舌侧焊接向远中的牵引钩，牵引钩距第一恒磨牙远中边缘嵴约 5mm，在第一恒磨牙的殆面或颊舌侧粘结舌侧扣，在牵引钩和舌侧扣之间应用链状皮圈加力，力的大小约为 100 ～ 150g，从而对第一恒磨牙施加向远中的牵引力。该种方法操作较为简单，对患者配合要求不高，痛苦小，只要在牙弓双侧有可用的支抗牙即可采用。

Wang-Sik[8] 等采用 0.012 英寸的镍钛丝轻力技术矫治异位萌出的第一恒磨牙。具体方法是将镍钛丝的一端粘结在第一恒磨牙上，然后将镍钛丝压缩并龈向弯曲，将另一端粘结在第二乳磨牙上。使用多股弓丝将第二乳磨牙、第一乳磨牙和乳尖牙进行简易树脂夹板固定，以增强支抗。随着压缩镍钛丝的伸直，解除第一恒磨牙锁结关系。用细丝技术矫治异位萌出的第一恒磨牙简单、有效。不仅可以减轻支抗负担，还保留了有严重牙根吸收的第二乳磨牙。

如果异位的上颌第一恒磨牙与第二乳磨牙间锁结严重，患侧第二乳磨牙牙根吸收 4 级，松动无法保留，当异位的第一恒磨牙完全萌出后，可用活动或固定式单向螺旋扩弓器推磨牙向后。单向螺旋扩弓器是以牙列中除异位的第一恒磨牙外其他全部牙齿为支抗，并在前牙区辅以唇弓，降低了前牙唇倾的风险；戴用异物感小，患儿适应性强，配合度高；适用广泛，上下颌、单双侧都适用。

3.4 第一恒磨牙异位萌出治疗后的考量

一般情况下，当第一恒磨牙萌出路径改善后，第二乳磨牙的根吸收基本停止，牙齿松动度减轻，可以稳固保留于牙弓内，没有间隙丧失 [1,7]。牙根吸收严重的第二乳磨牙仍能起到间隙保持的作用，有助于建立良好的咬合关系。但王郁 [9] 等的研究发现，患侧第二乳磨牙治疗后牙根吸收程度加重，提示矫治后患侧第二乳磨牙脱落风险加大。他认为一方面可能与第一恒磨牙异位萌出造成乳磨牙牙根吸收的某些病理机制仍然存在有关；另一方面也可能是由于患侧乳磨牙受到更大的矫治力所致。因而，

当第二乳磨牙远中根被异位萌出的第一磨牙压迫导致严重吸收时，建议解除锁结后仍要密切关注第二乳磨牙，防止第二乳磨牙过早脱落和牙弓长度丧失。在进行矫治设计时，可以增加患侧第二乳磨牙的支抗，矫治时应采用轻矫治力，有利于减缓第二乳磨牙的牙根吸收。

第一恒磨牙异位萌出往往是多个因素异常的结果，发生第一恒磨牙异位萌出的患儿中，约有 72.6% 的孩子会出现至少一种错殆畸形，例如拥挤、偏殆或下颌前突等 [10]。在临床治疗中推第一恒磨牙向远中的病例，我们发现有第二恒磨牙异位萌出或是锁殆的情况发生。Ferro[11] 等追踪了 260 例不拔牙的矫治病例，这些病例均采用推第一恒磨牙向远中开展间隙，结果发现第二恒磨牙阻生的情况显著增加，较对照组高 9 倍。由于颌骨发育不足是导致第一恒磨牙异位萌出的原因之一，在推第一恒磨牙向远中开展间隙后是否使磨牙后区间隙不足，增加了第二恒磨牙异位萌出的发生概率目前尚缺乏治疗后的长期观察。临床医生在开展间隙矫治前一定要进行间隙分析，判断恢复间隙的必要性。

综上所述，乳牙和恒牙列之间的平稳过渡对于正常咬合的发育很重要。由于第一恒磨牙异位萌出会导致第二乳磨牙严重的牙根吸收和早期脱落，牙弓间隙丧失、咬合紊乱，尽快进行干预治疗是非常必要的。目前临床检查发现的病例中基本为不可逆性异位萌出，主张发现即干预的治疗原则。第一恒磨牙异位萌出治疗方法的选择应结合该方法的适应证及优缺点，并进行间隙分析确定治疗目标。用来矫治第一恒磨牙异位萌出的装置设计取决于第一恒磨牙和第二乳磨牙锁结的严重程度，第二乳磨牙根吸收程度，口内支抗情况等。治疗后建议观察第二乳磨牙的牙根吸收情况和第二恒磨牙的萌出情况。

参考文献

[1] 葛立宏 . 儿童口腔医学 . 第 5 版 [M]. 北京：人民卫生出版社 , 2020:74-75.

[2] Bjerklin K, Kurol J. Ectopic eruption of tzi maxillary first permanent molar:etiologic factors[J]. Am J Orthod, 1983, 84(2):147-155.

[3] Barberia-Leache E,Suarez-Clúa MC,Saavedra-Ontiveros D.Ectopic eruption of the maxillary first permanent molar:characteristics and occurrence in growing children[J]. Angle Orthod, 2005, 75(4):610-615.

[4] 陈炀 , 霍媛媛 , 邹静 . 第一恒磨牙可逆性异位萌出的预测性分析 [G]. 2019 年中华口腔医学会儿童口腔医学专业委员会儿童口腔医学技术进步与发展高端论坛论文汇编 , 2019.

[5] Chintakanon K,Boonpinon P.Ectopic eruption of the first permanentmolars:prevalence and etiologic factors[J]. Angle Orthod, 1998, 68(2):153-160.

[6] 王郁 , 刘鹤 , 葛立宏 . 儿童第一恒磨牙异位萌出的治疗及相关进展 [J]. 中华口腔医学杂志, 2012, 47(8):507-509.

[7] 刘鹤 . 儿童牙殆畸形早期矫治 [J]. 中国实用口腔科杂志 , 2013, 6(12):705-708.

[8] Wang-Sik Kim,Yong Kim,et al.Unlocking ectopically erupting permanent fifirst molars using light wires[J]. The Journal of the American Dental Association,JADA 2020:151(11):857-862.

[9] 王郁 , 刘鹤 , 葛立宏 . 改良 Nance 弓矫治器治疗上颌第一恒磨牙异位萌出的临床研究 [J]. 中华口腔医学杂志, 2014, 49(1):32-36.

[10] Mitsuhata C, Konishi Y,Kaihara Y,et al.Treatment of ectopic eruption of permanent mandubular first molars with innovative dental appliance[J].Eur J Paediatr Dent, 2014, 15(2):181-183.

[11] Fero F, Funiciello G,Perillo L,et a1.Mandibular lip bumper treatment and second molar eruption disturbances[J]. Am J Orthod Dentofacial Orthop, 2011, 139(5):622-627.