全科病例展评
全国十强

全口不良修复体的综合治疗一例

周捷宇

摘　要

修复体的龈缘位置、密合程度与牙周病变有密切关系，不良修复体是造成牙龈炎症和牙周破坏的常见原因；除此以外，不正确的咬合状态容易导致修复体崩瓷，影响修复体使用寿命。本病例是对全口不良修复体进行多学科的序列治疗，获得了良好的修复效果，本文将分享其治疗的各基本流程。

关键词　咬合重建；不良修复体；多学科综合治疗

1　引言

口腔不良修复体是指不符合修复的设计原则，对口腔软硬组织造成危害的修复体[1]。其中固定修复中的不良修复体常常由于边缘不密合导致菌斑聚集从而引发牙龈炎症或牙周破坏，是牙周炎的局部促进因素之一。另外，不良修复体的预备过程也可能因为损伤牙髓，从而导致各种急慢性牙髓炎或根尖周炎。

咬合重建的设计需要恢复牙齿及牙列的形态，还要使重建后的牙列咬合与口颌系统的功能相协调，达到提高患者舒适感，增加修复体使用寿命，保证咬合稳定等各种治疗目的。要达到这样的效果，就需要系统地分析各种检查结果，制定多学科的治疗计划并一步步的精准实现。

本文从多学科综合治疗的概念出发，报道一例全口不良修复体的重新修复病例，本病例对基牙的牙体牙髓、牙周、咬合关系等各方面进行系统性的诊断及治疗设计后，再进行旧修复体拆除、治疗及再修复，获得了美学与功能的协调统一。

2　病例报告

2.1　病例简介

2.1.1　基本情况

患者女，38 岁，于 2018 年 6 月就诊深圳市人民医院口腔修复科，自诉 10 年前于外院行上下颌烤瓷冠修复，后牙龈反复出现自发性出血，数周前加重，现就诊要求治疗。既往体健，无吸烟或其他不良嗜好。

2.1.2　口外检查

面部双侧基本对称，双颌稍前突，上前牙直立，开口度约 50mm，开口型未见异常，最大开口运动

作者单位　深圳市人民医院
通讯作者　周捷宇
联系方式　13662670525
电子邮箱　120949191@qq.com
通讯地址　深圳市罗湖区东门北路 1017 号，518020

末左侧颞下颌关节弹响，重压无不适（图 1）。上颌切牙中线较面中线左侧移位约 2mm，微笑时为中位笑线，切缘笑线呈反下唇曲度（图 2）。

2.1.3　口内检查

烤瓷冠桥修复（上颌右侧第二磨牙 – 上颌右侧第二前磨牙、上颌右侧第一前磨牙 – 上颌右侧尖牙、上颌右侧侧切牙 – 上颌左侧中切牙、上颌左侧侧切牙 – 上颌左侧第二磨牙、下颌左侧第二前磨牙 – 下颌左侧第二磨牙、下颌左侧侧切牙 – 下颌右侧侧切牙、下颌右侧尖牙 – 下颌右侧第二磨牙）边缘不密合伴牙龈红肿，探及大量软垢及少量牙结石，部分修复体崩瓷，上颌双侧智齿废用牙伸长，牙周探诊深度部分位点超过 3mm，覆殆 3mm、覆盖 2mm。左侧殆曲线呈波浪形。（图 3）最大开口运动末左侧颞下颌关节弹响，重压无不适，左侧翼外肌下头触诊稍不适，其余咀嚼肌触诊阴性。

2.1.4　美学分析

息止颌位时上颌切牙暴露量接近 3mm，牙体比例稍大但不严重，在可接受程度内（图 4），提示最终修复体上前牙切端及龈端位置可保持不变。

2.1.5　咬合分析

Spee 曲线及殆平面不良（图 3 及图 5）；使用隔距片（Leaf Gauge）记录正中关系，面弓转移后上殆架。检查发现 ICP 位较 CR 位时下颌稍前伸及右移，上颌左侧第二前磨牙、上颌左侧第二磨牙、下颌左侧第二前磨牙、下颌左侧第二磨牙存在咬合高点（图 6）。

2.1.6　影像学检查

CBCT 示所有修复体的基牙未行根管治疗或根管治疗不完善（图 7），上颌右侧第二前磨牙、上颌右侧第一磨牙、上颌右侧尖牙、上颌左侧中切牙、上颌左侧第二前磨牙、下颌右侧第二前磨牙、下颌右侧尖牙根尖区见低密度影，双侧髁突皮质骨连续，未见明显形态异常。

2.2　诊断

1、不良修复体（上颌右侧第二磨牙 – 上颌右侧第二前磨牙、上颌右侧第一前磨牙 – 上颌右侧尖牙、上颌右侧侧切牙 – 上颌左侧中切牙、上颌左侧侧切牙 – 上颌左侧第二磨牙、下颌左侧第二前磨牙 – 下颌左侧第二磨牙、下颌左侧侧切牙 – 下颌右侧侧切牙、下颌右侧尖牙 – 下颌右侧第二磨牙）；2、牙周炎；3、慢性根尖周炎（上颌右侧第二前磨牙、上颌右侧第一磨牙、上颌右侧尖牙、上颌左侧中切牙、上颌左侧第二前磨牙、下颌右侧第二前磨牙、

图 1　初诊正面照及侧面照

图 2　上前牙切缘及下唇曲度

图 3　口内照

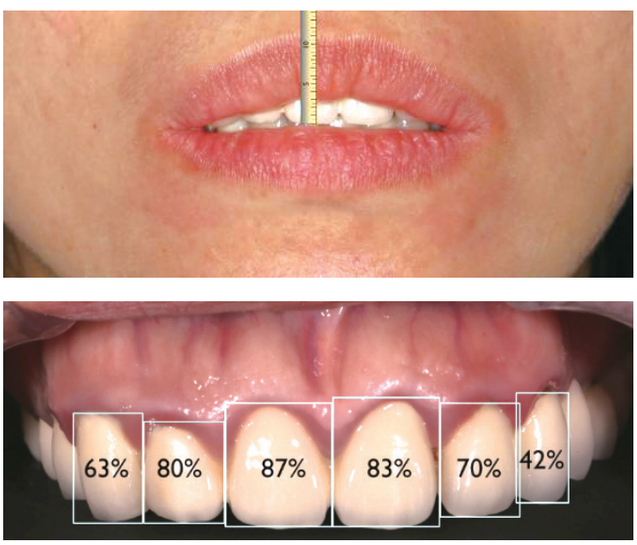

图 4　美学分析

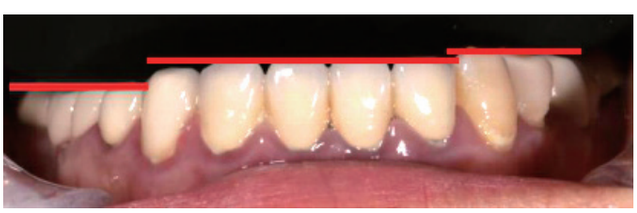

图 5　殆平面不良

图 6　咬合高点

下颌右侧尖牙）；4、左侧颞下颌关节可复性盘前移位；5、双颌前突。

2.3　治疗目标

总体治疗目标为重做所有修复体，对此可以细分为 4 方面不同的治疗目标：a、治疗牙髓及根尖急慢性炎症；b、稳定健康的牙周；c、稳定的咬合；d、最大化的美学效果。

2.4　治疗计划

对于目标 a 及 b 的治疗计划一：1、拆除不良修复体；2、可保留患牙根管治疗冠修复；3、拔除不可保留患牙；4、全口龈上洁治 + 龈下刮治。

对于目标 c 的治疗计划二：1、稳定型咬合板验证正中关系及关节弹响；2、正中关系上建立稳定咬合。

对于目标 d 的治疗计划三：1、正畸排齐中线；2、尽量内收前牙改善侧貌；3、必要时正颌外科手术改善双颌前突；4、膜龈手术改善牙龈对称性。

患者同意治疗计划一及计划二；但因治疗计划三治疗周期较长且损伤较大，患者拒绝，因此对于目标 d，只能单纯的通过修复治疗达到最大化美学效果。

2.5　治疗过程

检查关节及咬合稳定性：正中关系下制作稳定型咬合板，让患者佩戴 2 周，检查咬合关系稳定，双侧关节无任何不适（图 8），并制作全口蜡型。

分批拆除不良修复体并检查各基牙是否能保留：其中上颌右侧第一磨牙、上颌左侧第二前磨牙、下颌右侧第二前磨牙、下颌右侧第二磨牙在去除充填物 / 金属桩核冠 / 腐质后，由于无法制备牙本质肩领或临床冠根比失调，导致基牙支持力或固位力不足，因此选择拔除（图 9）。

可保留基牙完成根管治疗（由深圳市人民医院杨天慧医师完成）、全口龈上洁治及全口龈下刮治（由深圳市人民医院朱丽红医师完成）；缺牙区植入 6 颗 Astra 种植体。完成后曲面断层片见图 10。

图 7　术前曲面断层片

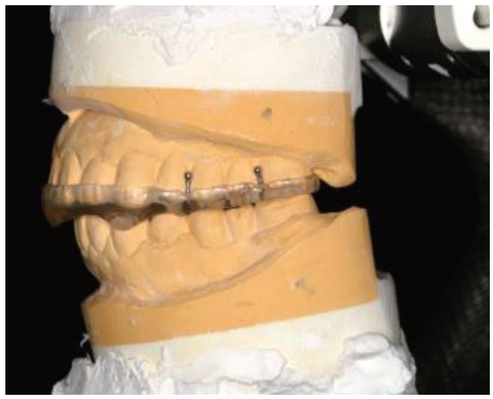

图 8　制作稳定型咬合板

图 9　拆除不良修复体后

图 10　根管治疗及种植一期术后

根据诊断蜡型制作临时修复体，后根据患者的美学需求进一步调整上前牙形态（图 11）。

临时修复体佩戴 6 个月后患者无不适，分批制作永久修复体。上颌右侧中切牙、上颌右侧侧切牙、上颌右侧尖牙、上颌左侧中切牙、上颌左侧侧切牙、上颌左侧尖牙、下颌左侧中切牙、下颌左侧侧切牙、下颌右侧中切牙、下颌右侧侧切牙制作 E-max 单冠；其余天然牙及种植修复体制作钴铬烤瓷修复冠 / 桥（图 12）。最终修复完成的口内照（图 13）及曲面断层片（图 14）；下颌左侧尖牙、下颌左侧第一前磨牙进一步行诊室漂白术以减少与修复体之间的色差（图 15）。检查正中咬合、前伸运动、侧方运动，均无咬合干扰点。

3　病例讨论与总结

本病例为全口不良修复体导致的牙体牙髓、牙周、美学、咬合等各方面出现一系列的疾病，旧修复体需全部拆除后重新修复。本病例在拆除之前进

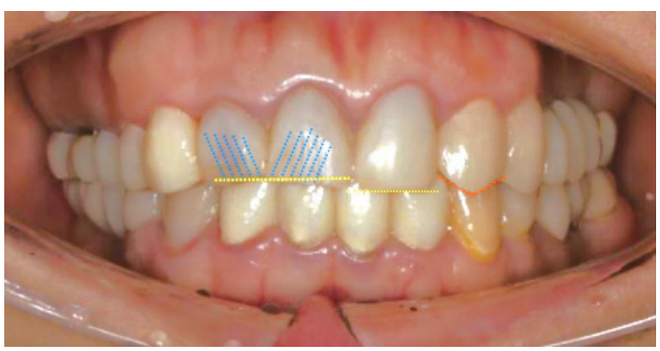

图 11　临时冠修改

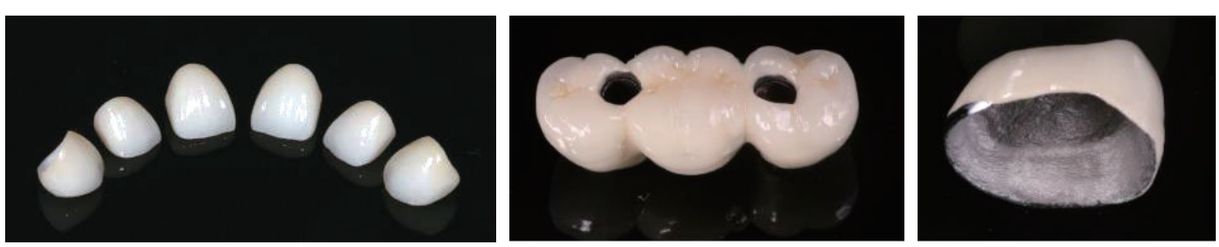

图 12　永久修复体

图 13　最终修复后

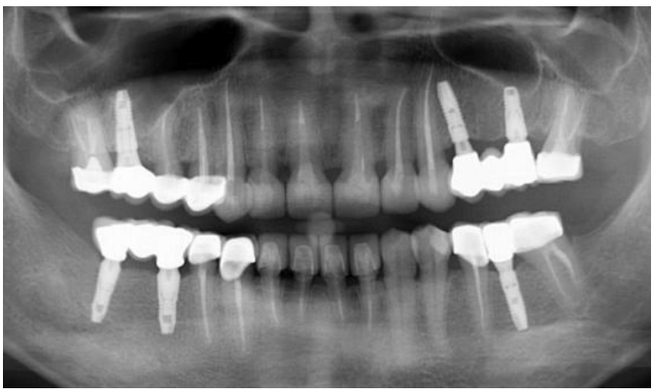

图 14　修复后曲面断层片

图 15　下颌左侧尖牙、下颌左侧第一前磨牙漂白治疗

行了各方面的分析与评估，在此基础上逐步进行多学科治疗及临时修复体与永久修复体的制作。

不良修复体是造成牙龈炎症和牙周破坏的常见原因，而金属烤瓷冠由于生物相容性的关系，常常会出现慢性龈炎从而影响美观和健康；另外，若修复体边缘侵犯生物学宽度，也会出现严重的牙周炎问题，如何改善金属烤瓷冠的牙龈状况是修复科医生必须面对的问题[2]，临床上可以选择的方式是改用全瓷冠或使用龈上边缘。本病例初诊检查时并未发现烤瓷冠边缘侵犯生物学宽度的情况，而且在拆除旧修复体及进行系统性牙周治疗后，牙龈的炎症情况得到彻底的改善，因此本病例牙周炎的病因毫无疑问是由于冠边缘不密合导致的。修复体边缘的密合度是成功修复体的必要条件，提高修复体的密合度越发重要[3]。而最终修复体的材料前牙区选择了全瓷冠，后牙区选择了钴铬金属烤瓷冠，这是考虑到了美观及经济等原因。

据 Brundo 和 VIG[4] 的报道，息止颌位时女性上颌切牙的可见度平均值为 3.4mm，而年轻患者平均值为 3.37mm，本病例的可见度为 3mm 与报道的平均值接近，因此重新修复后的中切牙切端位置不需要改变；本病例中切牙宽度与长度的比例约为 83% ～ 87%，对比理想的牙体比例[5]（75% ～ 80%）稍偏大，Sarver[6] 等认为上前牙宽度与长度的比例最佳值为 80%，但国内学者[7]认为这一数值应该是在一个区间内（70% ～ 86%）而不是一个固定值。因此本病例中切牙龈端的位置也可以保持不变或通过少量切龈后往龈端移动以增加牙体长度，笔者选择了前者；本病例双侧中切牙的中线与面中线相差约 2mm，可通过正畸治疗去改善，但患者拒绝正畸治疗，另外研究[8]可发现，在面中线和牙列中线相差小于 4mm 的时候，非专业人士并不容易察觉，因此在中线问题上，笔者的最终决策是通过修复的治疗方式进行少量修改。

咬合重建的基础要求是要恢复牙列的形态和美观，而更重要的要求是让重新建立的咬合关系，与整体的口腔系统达到协调的功能性状态[9]。根据 DAWSON[10] 的分类，本病例的殆分类为 IIA 型，也就是从适应性正中关系位到最大牙尖交错位时，髁突必须移位，而治疗的目标是达到 I 型或 IA 型，可以使用咬合板治疗、调殆、正畸或修复方法纠正颞下颌关节／殆的不协调[11]。本病例选择在拆除旧修复体前，先使用稳定型咬合板检验髁突的稳定性，在佩戴 2 周后患者咬合非常稳定，而且关节结构也基本稳定，因此选择在这个颌位重新建殆。是在拆除之前进行了各方面的分析与评估，在此基础上逐步进行治疗及临时修复体与永久修复。

综上所述，本病例为全口不良修复体导致的牙体牙髓、牙周、美学、咬合等各方面出现一系列的疾病，旧修复体需全部拆除后重新修复。本病例并没有选择直接拆除旧修复体，而复体的制作，最终功能与美学效果均满意。

参考文献

[1] 赵依民 , 口腔修复学 [M] 第六版. 北京人民卫生出版社，2008: 18.

[2] 朱智敏 , 谭宁一 , 赵鹃 . 烤瓷冠桥修复体边缘对牙龈健康的影响 [J]. 华西口腔医学杂志 , 2003, 21(3):213-216.

[3] Medic V, Obradovic Djuricic K, Dodidc S, et al. In vitro evaluation of mieroleakage ofvarious types of dental cements [J]. Srp Arh Celok Lek, 2010, 138(3/4):143-149.

[4] Vig RG,Brundo GC. The kinetics of anterior tooth display[J]. J Prosthet Dent, 1978; 39:502-504.

[5] Chiche GJ, Pinault A. Replacement of deficient crowns. In: Chiche GJ, Pinault A (eds)[J]. Esthetics of Anterior Fixed Prosthodontics. Chicago: Quintessence, 1994:53-73.

[6] Sarver DM, Principles of cosmetic dentistry in orthodontics: Part 1. Shape and proportionality of anterior teeth [J]. Am J Orthod Dentofacial Orthop, 2004,126(6): 749-753.

[7] 罗旭，陈立，谭建国 . 上前牙美学比例喜好度的调查 [J]. 口腔颌面修复学杂志 , 2015, 16(4):232-236.

[8] Kokich VO, Kiyak HA, Shapiro PA. Comparing the perception of dentists and lay people to altered dental esthetics[J]. J Esthet Dent, 1999; 11: 311-324.

[9] 刘洋 . 关于咬合重建的几个重要问题 [J]. 华西口腔医学杂志 , 2020: 357-363.

[10] Dawson PE: A classification system for occlusions that relates maximal inercuspation to the position and condition of the temporomandibular joints[J]. J Prosthet Dent, 1996, 75: 60-66.

[11] Dawson PE. Functional Occlusion From TMJ to Smile Design[M]. 2015:107-109.