口腔医学
新进展

儿童口腔医学临床与基础研究新进展

邹　静

DOI：10.12337/zgkqjxyyzz.2021.03.001

儿童口腔医学（pediatric dentistry）是在口腔医学范畴中以 0 ～ 18 岁儿童为对象，研究其口腔疾病的发病机制与特点，诊断和治疗方法，以及对不同年龄阶段的儿童实施口腔卫生宣教及预防措施等内容的独立学科。随着国家经济的发展，人民生活水平的提高，近 30 年来人们的口腔保健意识明显增强，尤其对儿童口腔健康水平的要求明显提高，儿童口腔疾病尤其是儿童龋病、错颌畸形的高发病率已引起口腔学界和社会的高度重视与关注，也带动了学科的飞速发展。

1　历史与现状

回顾历史，国内外虽早已存在有关儿童牙病的一些治疗内容和方法，但近代中国的儿童口腔医学作为独立的学科起步于上世纪 40 年代。1948 年毕业于华西协合大学（West China Union University）牙学院的王巧璋博士在成都创立了中国最早的小儿齿科学系，并开始在四川成都开展儿童牙病的临床诊治工作。1987 年在北京召开了第一届全国儿童牙病学学术会议，并在会上成立了中国儿童牙病学学组，1998 年在湖北武汉成立第一届中华口腔医学会儿童口腔医学专业委员会，儿童口腔医学的学科发展从此迈开了大步。

中国儿童口医学学科伴随着我们所处的祖国伟大的变革时代，每天都在发生着令人欣喜的进步与成长。随着社会对儿童口腔疾病防治重要性的认识不断增强，家长要求建立个性化口腔健康档案（oral health file）、定期口腔检查及口腔健康管理的儿童逐年增加。许多城市专科医院、妇幼保健院纷纷设立儿童口腔专科，从事儿童口腔治疗的医师也越来越多。据 2021 年 3 月的不完全统计，全国有 32 个院校成立了儿童口腔医学教研室、且开设了《儿童口腔医学》专业课程，有 74 个专科口腔医院、儿童医院及妇幼保健院设立了独立的儿童口腔科，诊治内容已完全不同于过去传统的“儿童牙科学”，治疗和研究的内容既包含儿童存在的牙科问题，又涉及儿童存在的牙列、咬合发育问题以及与牙、牙列相关的儿童身体、心理发育及社会问题。

作者单位　口腔疾病研究国家重点实验室，国家口腔疾病临床医学研究中心，四川大学华西口腔医院儿童口腔科　四川　成都　610041
通讯作者　邹静
联系方式　028－85503644
电子邮件　zoujing@scu.edu.cn
通讯地址　四川省成都市武侯区人民南路三段 14 号华西口腔医院儿童口腔科

2 儿童口腔医学的临床研究新进展

随着国内外学者们对儿童口腔学科范围及内容认识的深入，儿童口腔治疗的理念和目标正悄然改变。在现代生物－心理－社会医学模式的要求下，儿童口腔医学不仅追求单个乳牙或年轻恒牙的健康，更应阻断儿童口腔疾病或发育异常发生的风险，让每个年龄阶段的孩子都拥有健康的牙、牙列、咬合及美观的颜面外观。

2.1 儿童龋病治疗的临床研究

2015 年第四次全国口腔健康流行病学调查结果显示 5 岁儿童乳牙患龋率 71.9%，龋均 4.24，未治疗率达到 96%；3 岁儿童乳牙患龋率高达 50.8%，龋均 2.28，未治疗率 98.2%。儿童口腔临床大量面对的仍然是龋病的防治工作，特别是乳牙龋的防治刻不容缓。

2.1.1 儿童龋病的风险性评估（caries risk assessment，CRA）

儿童龋病的发病率高居儿童慢性疾病首位，70% 的低龄儿童龋（early childhood caries，ECC）发生于 8% 的儿童，可见儿童龋病的分布并非平均，而是存在患龋风险较高的儿童[1]。随着儿童口腔医学向龋病早期诊断和早期预防方向发展，筛选出高龋风险儿童，有助于在个体水平上为患儿提供适当的防龋措施，在群体水平上更有效地利用卫生保健资源，有针对性地降低儿童龋病的发生。CRA 是儿童口腔保健的一个重要组成部分，是在儿童口腔保健或儿童牙医的医疗行为中，鉴别分析某些肯定或被认为与儿童龋相关的因素，并提出个性化的防龋或治疗方案，促进并参与儿童龋病的治疗[2,3]。至今尚无一个龋风险评估模型（caries risk assessing model，CRAM）能够准确地预知个体在一定时间内是否发生龋病，但目前公认一个好的 CRAM 应包括对个体饮食及口腔卫生习惯、氟化物应用、易感个体及其口腔微生物群、个体所处的社会、文化背景和行为因素的综合分析与鉴别。CRA 需要儿童口腔保健工作者或牙医与儿童的家长进行充分交流，详细了解儿童出生状况、生长发育情况、饮食及口腔卫生习惯，父母口腔健康状况等，根据评估结果获知机体对龋病的敏感性，从而制定个性化的口腔健康管理计划。随着微创齿科（minimum intervention dentistry，MID）的观念被越来越多的临床牙医所接受，现代儿童龋病的治疗更强调早期尚未成洞的龋损修复和评估个体的患龋风险性，采取积极措施监控个体龋病的进展。

2.1.2 儿童龋病的药物治疗

儿童龋病的药物治疗主要是使用氟化物，适用于龋损面广泛的浅龋或环状龋，也可作为在经济技术条件不允许，或孩子因年龄太小无法配合牙体修复治疗时所采取的的一种暂时性的治疗措施。目前儿童口腔临床常用的氟化物有 2% 氟化钠溶液、氟保护漆（fluoride varnish）、含氟凝胶（fluoride gel）等，通过与牙面的羟基磷灰石晶体作用形成氟化钙、氟磷灰石起到防龋和抑龋作用。Sherry 等学者通过对 2177 篇含氟制剂治疗儿童龋的文章进行了荟萃分析，结果显示含 5% 氟化钠的氟保护漆可显著促进釉质早期龋的再矿化，38% 氟化氨银溶液（silver diamine fluoride，SDF）可有效终止牙本质龋（dentin caries）的进展[4]。近年来各国都有较多的文章报道38%SDF 有着优良的控制乳牙龋作用，Zohra 等作者对近年来使用 38% SDF 进行乳牙龋病治疗的文章进行了循证医学分析，结果显示 38% SDF 是乳牙列龋病控制的最佳治疗手段之一[5]。但遗憾地是，由于各种原因，38% SDF 至今未能在公立的儿童口腔临床应用。

2.1.3 婴幼儿龋病的 ART/ITR 技术

在婴幼儿龋治疗中尽量少地使用侵入性治疗手段，尽量少地使用牙科手机等机械手段，最大程度上保存活髓，对尚未波及牙髓的龋坏，不追求一次性去净腐质的“完美”龋齿修复治疗，推荐使用化学机械去腐辅助下的非创伤性修复技术（Atraumatic Restorative Technique，ART），同时采用对隔湿要求相对低的释氟材料（如玻璃离子水门汀等）充填窝洞。在患儿不能配合治疗或龋坏牙质地极软、去腐极易导致露髓的患牙，可使用 ART 方法简单去除表层腐质，使用玻璃离子水门汀封闭窝洞作为过渡性治疗修复，延缓或阻止龋损发展进程。ITR 治疗后充填体易脱落，需要密切观察，若充填物脱落，可再次表层去腐，重复 ITR 治疗[6]。

2.1.4 化学机械去腐技术

化学机械去腐的基本原理是先用化学凝胶使龋坏组织软化，然后利用手工器械轻柔刮除或棉球

擦去处理过的牙体组织。这种方法相比传统机械去腐具有选择性去除龋坏牙本质而最大程度保留健康牙本质的优点，更加符合现代微创的治疗理念，并且其在治疗的舒适程度和安全性上明显优于传统方法，尤其可以缓解 3 岁以下婴幼儿患者的畏惧、紧张心理，降低诊疗风险，更有利于临床治疗工作的开展。

王云等作者对通过计算机检索 Cochrane Library、Wiley Online Library、PubMed、CNKI 等数据库，查找比较采用化学去腐制剂 Carisolv 与传统牙钻去腐效果，将其效果进行 Meta 分析，结果显示 Carisolv 化学机械技术虽操作时间有所延长，但临床去腐效率与传统牙钻相当，且患者疼痛程度及局麻药物使用率明显降低，可以作为一种值得普遍推广的微创龋病治疗技术 [7]。

2.1.5　玻璃离子窝沟封闭与预防性树脂充填

3 岁以下婴幼儿乳磨牙窝沟点隙深、有患龋倾向者或有局限型龋坏，年轻恒磨牙尚未完全萌出、萌出部分沟裂深、有患龋倾向或已呈现白垩色改变者，可使用玻璃离子水门汀或以玻璃离子为基质的封闭剂行窝沟封闭或预防性充填，预防龋损进一步发生发展。

已完全萌出的年轻恒磨牙患窝沟龋时，不推荐窝洞制备时的预防性扩展，提倡采用微创的预防性树脂充填（preventive resin restoration，PRR）进行治疗。PRR 较传统的银汞合金充填保留了更多的健康牙体组织，是一种值得推广的年轻恒牙龋微创治疗技术 [8]。

2.1.6　乳前牙透明成形冠套修复技术

乳前牙树脂透明成形冠套（strip crown）于 1979 年问世，为赛璐珞构成的一层透明牙型外壳，适用于乳切牙 IV 类洞、切端缺失或环状龋所致的广泛性龋，也是目前儿童口腔临床中广泛主要采用的以复合树脂为充填材料辅助以合适的透明成形冠套修复乳上切牙缺损的治疗方式。然而，这种技术敏感性较高，患儿的合作性、牙体组织剩余量、唾液和血液的污染及操作规范性都将影响其成功率 [9]。Eidelman 等 3 年随访调查显示全身麻醉下透明成形冠套修复乳上切牙牙体缺损后在解剖形态留存率、边缘适应性方面均较门诊镇静下治疗成功率高，全麻下修复后分别为 86% 和 90%，而门诊治疗后仅分别为 65% 和 63%[10]。

2.1.7　乳磨牙金属预成冠修复技术

乳磨牙金属预成冠（stainless steel crown，SSC）修复是一种适用于乳磨牙牙体组织缺损的儿童口腔临床常用修复技术。 Seale 等研究表明乳磨牙金属预成冠是一类可以使用较长时期的暂时冠，

图 1　52–62 牙龋病导致的多个面牙体缺损行乳前牙透明成形冠套修复技术前后。a. 修复前；b. 修复后

由于其全覆盖与持久耐用的特点，可恢复龋坏患牙的外形和防止或避免患牙进一步的损害，尤其适用于高患龋风险的儿童[11]。Gao 的回顾性研究结果显示，与其他修复方式相比，SSC 在乳牙修复治疗中成功率最高[12]。Willershausen 等研究表明，进行牙体修复治疗时，与复合树脂充填治疗相比 SSC 在控制口腔致龋菌方面起到了积极的作用[13]。2014 年 SSC 金属预成冠也被国际儿童牙科协会认为是乳牙修复治疗的首选方法之一[14]。2020 年中华口腔医学会儿童口腔医学专业委员会也组织专家，制定了乳牙金属预成冠修复临床操作的规范，以规范乳牙金属预成冠在儿童乳磨牙牙体缺损治疗中的应用[15]。

2.2　乳牙牙髓根尖周疾病治疗新技术

由于我国乳牙龋治疗率低，乳牙牙髓根尖周病作为乳牙龋的主要并发症，发生率高居不下。一些发达国家在乳牙牙髓病变波及根尖周组织时建议拔除乳牙[16]。考虑到我国国情，对于弥散性牙髓炎、牙髓坏死和未累及恒牙胚的根尖周疾病还是建议采用尽可能保存患牙的根管治疗技术进行治疗，使其行使正常功能、维护口腔健康。鉴于我国各级医疗机构对于乳牙牙髓根尖周病的诊断及治疗水平参差不齐的状况，中华口腔医学会儿童口腔医学专业委员会召集国内儿童口腔医学专家对此进行专题讨论，同时借鉴和参考国内外近年来对乳牙牙髓及根尖周病的研究成果与诊治经验，制订了乳牙牙髓病诊疗指南，供临床医师参考[17]。

2.2.1　间接牙髓治疗

间接牙髓治疗（indirect pulp therapy，IPT）是指在治疗深龋近髓患牙时，为避免露髓，有意识地保留洞底近髓的部分龋坏牙本质，用生物相容性材料覆盖洞底，以抑制龋病进展、促进被保留的龋坏牙本质再矿化及其下方修复性牙本质形成，保存牙髓活力。该技术以前多用于年轻恒牙的深龋保存，随着儿童口腔医学基础及临床研究的发展，乳牙深龋通过 IPT 以保留生活根髓，以保证乳恒牙的正常替换的临床研究也逐渐增多，临床成功率报道在 78% ～ 100%[18 ~ 20]。

2.2.2　乳牙牙髓切断术

乳牙牙髓切断术（pulpotomy）是通过去除感染的冠部牙髓，用药物覆盖牙髓创面，以保存根部正常牙髓组织。既消除了感染的牙髓，也最大限度地保留了健康根髓，有利于乳牙继续行使正常生理功能以及牙根正常吸收与替换，相比于乳牙牙髓摘除或根管治疗，对继承恒牙的影响较小，更有利于乳恒牙的正常替换[21]。

传统的乳牙牙髓切断术是去除冠方牙髓组织后，使用甲醛甲酚、硫酸铁、氢氧化钙制剂等覆盖牙髓创面，近年来矿物三氧化物聚合体（Mineral trioxide aggregate，MTA）、Biodentine、Bioaggregate 等生物相容性好的材料在乳牙牙髓切断术中的应用逐渐增多。Silva 研究显示 MTA 用于乳牙牙髓切断术 1 年后成功率可达 100%[22]，但 MTA 会导致牙冠变色，应慎用于乳前牙。Biodentine 等生物陶瓷材料具有与 MTA 相似或者更优的生物学性能，对牙髓细胞增殖无抑制作用，能够诱导成牙本质分化，且盖髓后不使牙齿变色，前后牙均可使用，但其临床疗效需要进一步的追踪验证[23]。

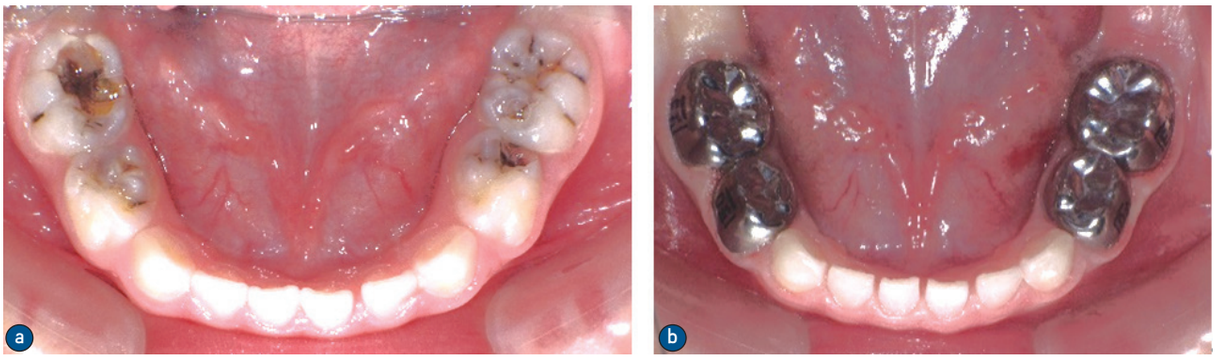

图 2　下颌乳磨牙深龋护髓后的 SSC 修复。a. 修复前；b. 修复后

2.2.3 乳牙根管治疗术

乳牙根管治疗术（root canal therapy）是指通过根管预备和药物消毒去除感染物质对根尖组织的不良刺激，并用可吸收充填材料充填根管，达到防止根尖周疾病发生或促进根尖周疾病愈合的目的。因乳牙根管系统的复杂性，加上乳牙牙根存在生理性吸收等原因，一些学者不主张行乳牙根管治疗。但也有很多临床研究显示适应证选择得当的乳牙根管治疗预后较好，因而中华口腔医学会儿童口腔医学专委会在 2020 年达成共识：对急、慢性牙髓弥漫性感染和根尖周组织感染局限的乳牙可通过规范的乳牙根管治疗予以保留。乳牙根尖周组织广泛病变，病变波及恒牙胚，髓室底穿孔，或无法修复外形的患牙，牙根吸收 1/3 以上或接近替换的乳牙为乳牙根管治疗的非适应证 [17]。

2.3 年轻恒牙牙髓根尖周疾病治疗新技术

年轻恒牙牙髓治疗的原则是尽力保存活髓组织，以保证牙根的继续发育和生理性牙本质形成。如不能保存全部牙髓，尽力保存根部活髓；如不能保存根部活髓，应尽力保存患牙。年轻恒牙的活髓保存治疗主要是指间接牙髓治疗、直接盖髓术、部分牙髓切断术和牙髓切断术。临床上根据牙髓感染的程度来选择不同的治疗方法。目前如何确定患牙的牙髓感染程度和盖髓剂的选择仍然是研究的热点。治疗前的准确诊断、治疗中的无菌操作和最小损伤、性能良好的盖髓剂和良好的冠方封闭性是年轻恒牙活髓保存的成功要素。

年轻恒牙牙髓发生不可逆性炎症或坏死，或出现病理性内外吸收，均应摘除牙髓，进行根尖诱导成形术（apexification）、根尖屏障术（apical barriers）或牙髓再生治疗（regenerative endodontic procedures，REP）。临床上可根据患牙牙髓感染的程度、牙根形成情况等因素来进行不同治疗方法的选择。国内马宁虎等学者运用激光多普勒血流仪进行牙髓血流的检测，在评估牙髓的活力方面做了一些有益的探索 [24]。陈旭教授团队在国际牙髓病学领域权威期刊《Journal of Endodontics》上发表了牙根最短的年轻恒牙牙髓再生治疗成功病例，扩大了儿童口腔临床对牙髓再生治疗的适应证 [25]。

林家成等学者开展了对年轻恒牙根尖周病血运重建术和根尖诱导成形术疗效比较的随机前瞻性对照性研究，根据影像学结果中牙根发育延长、根尖孔闭合等情况对血运重建术预后进行了分析，结果显示，发育畸形引起年轻恒牙根尖周病血运重建术疗效好于根尖诱导成形术，外伤引起年轻恒牙根尖周病血运重建术与根尖诱导成形术疗效无明显差异 [26]。

2.4 激光在儿童口腔临床中的应用

儿童口腔诊疗是否成功很大程度上取决于患儿是否配合治疗。由于儿童的特殊性，齿科畏惧症在儿童中的发病率高达 80% 以上。对牙钻等传统工具的恐惧是造成患儿齿科畏惧的重要原因之一。激光治疗在很多情况下可减少局部麻醉的使用 [27]，无传统牙钻切割时的不适感，大大减轻了患儿的恐惧和焦虑；进行软组织切割时可有效地减少术中出血，保持术野清晰。同时具有杀菌作用，减少术后感染。切割软硬组织时由于对周围组织的损伤最小，可以明显减轻患者的肿胀疼痛等术后反应，大大缩短伤口愈合的时间。但一项系统性评价显示激光与传统技术相比，需要较长的窝洞预备时间，在缺损修复、牙髓活力和术后敏感性等方面无显著差异 [28]。但目前证据等级较低，尚不足以支持激光替代传统去腐方法，需要更多随机临床试验来验证相关结论。

激光在乳牙牙髓治疗中主要用于牙髓切断术和牙髓摘除术中。现有研究表明激光可用于处理乳牙牙髓切断术中的牙髓断面，其临床、影像学成功率和甲醛甲酚相当，但因不同研究所用激光的类型及参数的差异性，临床观察时间点的不同，仍需要更多的临床研究来探索应用乳牙牙髓切断术最佳激光类型及参数 [29]。此外，随着新的生物活性材料的广泛应用，激光与其相比较是否具有优势仍然值得进一步探索。

2.5 儿童错颌畸形的早期矫治新技术

儿童错颌畸形的早期矫治是指在儿童口腔早期生长发育阶段，对已表现出的牙颌畸形、畸形趋势及可能导致牙颌畸形的病因进行的预防、阻断、矫治和引导治疗。用于矫治生长发育期儿童及青少年的畸形轻度骨性错颌畸形的功能矫形已有 200 余年的发展历史 [30]。对处于生长发育时期的儿童患者来说，正常咬合关系的建立对颌面部发育起着重要的作用。有效地利用儿童生长发育高峰期，采取最有效的方法维持正常的牙列间隙、建立正常咬合，对于儿童牙颌面发育、肌肉关节健康、甚至全身的正常生长发育，以及面部美观均有重要意义。

2.5.1　恒牙异位萌出的早期矫治技术

恒侧切牙异位萌出造成的单侧乳尖牙脱落，可影响中线的位置，临床早期矫治要预防矫正中线偏移。治疗可拔除对侧乳尖牙，使恒前牙自行调整；也可用带指簧的活动矫治器或焊接附件的舌弓推偏移的中线复位，并维持中线及乳尖牙间隙。若异位萌出的侧切牙造成双侧乳尖牙缺失，可使恒前牙内倾，牙弓变短，造成潜在性的前牙拥挤，临床应用舌弓或活动牙萌出诱导矫治器，控制前牙内倾、前倾内倾前牙并适当扩弓，避免替牙后期牙列拥挤的形成。

第一恒磨牙异位萌出，可使相邻的乳第二磨牙远中牙根吸收、甚至第二乳磨牙过早脱落。第一恒磨牙的异位多因其萌出角度异常或牙冠过大造成。对于相邻第二乳磨牙轻度吸收、临床无症状的恒磨牙异位，可先观察，异位恒磨牙常能自行调节萌出。对于 7 ～ 8 岁后第一恒磨牙仍不能正常萌出、乳磨牙吸收加重的情况，临床可进行推磨牙向后的矫治[31]。陈欣蕾等学者对不可逆性第一恒磨牙异位萌出的可能因素进行了分析，发现第一恒磨牙嵌入量指数越小，第一恒磨牙萌出角度越小，其异位萌出越倾向于可逆[32]。早期预判第一恒磨牙异位萌出是否可逆并适时干预可有效预防因第一恒磨牙异位萌出导致的第二乳磨牙早失、间隙丧失及错颌畸形。

2.5.2　早期肌功能训练与错颌畸形的预防性矫治

儿童早期肌功能训练及错颌畸形预防性矫治是正畸临床矫形治疗应用“Muscle Win”概念在咬合发育期儿童错颌畸形矫治上的新尝试。预防与阻断矫治始于乳牙萌出的婴幼儿期，利用早期肌功能训练及错颌畸形预防矫治器去除、纠正可能造成咬合发育畸形的口周神经肌肉发育的不良。

目前临床上使用的早期肌功能训练与错颌畸形预防性矫治器有传统的 Frankl 功能矫治器，也有应用计算机辅助设计制作的功能矫治器。早期功能治疗可调整上下颌骨的位置关系，能有效地降低儿童骨性错颌畸形的严重程度，从而也最大限度地减少了儿童骨性错颌畸形在成年后手术治疗的可能性。但也要认识到，早期功能性矫治器在临床治疗的选择上应选择好适应证，充分理解功能性矫治与预防性矫治的设计理念，正确的矫治时机。

2.5.3　无托槽隐形矫治新技术

无托槽隐形矫治技术独有的矫治特点吸引着大量的从事错颌畸形矫治的口腔医生，在短短不到十年的时间里迅速发展成为青少年错颌畸形矫治的重要方法之一。无托槽隐形矫治在提高临床错颌畸形矫治的便利与美观的同时，也带来了其矫治机理与临床应用诸多方面的争论与思考。相比传统的功能性矫治和阻断性矫治，无托槽隐形矫治的适应证有哪些？如何应用无托槽隐形矫治技术进行不同错颌畸形的矫治？这些问题尚待儿童口腔早期矫治专科医生及正畸医生更深入、更全面的研究和总结[33]。

3　儿童口腔医学的基础研究新进展

随着儿童口腔医学近年来的快速发展和繁荣，临床医生、患儿及其家长对儿童口腔疾病的诊断、治疗和预后提出了更高的要求。在这个前提下，儿童口腔医学的基础研究也逐渐从实验室转向从临床问题出发的临床基础研究。值得一提的是，儿童口腔医学临床的多学科合作特点将遗传学、发育学、行为学、心理学、影像学、材料学等学科的研究应用到儿童龋病、儿童牙髓根尖周疾病、齿科畏惧症（dental phobia）、儿童牙发育异常、儿童牙外伤及儿童错颌畸形的病因、诊断及微创治疗机理等方面，成为儿童龋病、牙发育异常、萌出异常、早期矫治等基础研究迅速发展的重要推动力量。

3.1　儿童致龋微生物的研究

儿童龋病的发生与口腔内多种微生物密切相关。从理解口腔微生物组与龋病关系的机制入手，徐健课题组通过监测 50 名儿童龋病发生情况、龈上菌斑和唾液菌群改变，发现菌群的改变先于龋病临床症状出现。通过疾病相关性微生物构建了“龋病的菌群指数”（microbial indicator of caries，MiC）用于龋病的临床预警。MiC 能够在临床龋病发生之前（即亚健康状态），可以 81% 的准确率预测儿童早期龋的发病[34]。

邹静课题组在儿童龋病的易感生物标记物、变异链球菌的致龋机制等方面做了较为深入的探索。通过分析无龋儿童、ECC 患儿、重度低龄儿童龋（severe early childhood caries，S-ECC）患儿牙面生物膜及唾液微生物，发现无龋儿童与 ECC 儿童口腔微生物多样性及唾液蛋白组成存在差异，无龋儿童口腔微生物多样性明显大于 S-ECC 患儿，放线菌属、Saccharibacteria 在无龋及 ECC 儿童菌斑样本中丰度较高，而在 S-ECC 儿童丰度明显下降，提示这些微生物可能与龋病严重程度存在一定

关系[35]，一些小分子抑制剂可能影响变异链球菌生物膜的形成[36]；某些关键唾液蛋白，比如 S100、A2 蛋白、胱抑素 SA、小分子富脯蛋白等有潜力成为 ECC 的生物标志物[37]。

3.2 牙髓及牙周组织再生的研究

国内郭维华教授团队将牙本质基质诱导材料与牙髓细胞胞外囊泡结合，提出了一种可用于活髓保存的盖髓剂，在保持牙髓活力的同时可再生牙本质[38]；该团队还发现了乳牙根尖周炎引起继承恒牙早萌的可能机制以及调控颈环上皮干细胞分化的信号通路[39]；通过构建氧化应激模型，发现活性氧作为信号分子调控颈环上皮干细胞的增殖与分化，且颈环上皮干细胞内活性氧聚集会影响小鼠釉质发育[40]，为深入研究牙发育及釉质形成机制提供了参考。周陈晨等学者研究发现超延伸复合体 SEC 关键支架蛋白 AFF4 对牙髓干细胞的成牙分化有着重要调控作用，通过敲除 AFF4 能够显著抑制牙髓干细胞的成牙本质分化[41,42]。

轩昆教授团队建立了基于牙源性间充质干细胞的临床转化应用技术体系，在国际上首次注册并开展完成了自体乳牙牙髓干细胞聚合体用于牙髓及牙周组织再生的临床试验，这是国际上首个采用干细胞发育性再生技术转化应用于牙再生的临床转化研究，取得了良好的临床疗效，并且验证了间充质干细胞聚合体临床转化应用的安全及有效性，为牙体牙髓疾病治疗提供新的治疗理念和策略[43]。

4 儿童口腔医学的未来与展望

与国际儿童口腔医学的发展相比，我国儿童口腔医学在专业人才队伍建设、临床技术规范化推广、临床相关基础研究等方面尚需努力。如何规范进行咬合发育管理及儿童错颌畸形的早期矫治研究成为关注点，儿童口腔龋病及错颌畸形的发生机制、有关牙及牙列生长发育影响的因素尚需努力深入研究，提高各层级从事儿童口腔疾病医务人员的临床诊治水平尚需努力。相信新的伟大时代，我们的学科会有更大的发展、会取得更辉煌的成绩。

参考文献

[1] 邹静 . 儿童龋病的风险性评估 [J]. 华西口腔医学杂志 . 2014, 32(1):1-4.

[2] Early childhood caries: IAPD Bangkok declaration[J]. Int J Paediatr Dent. 2019;29:384-386.

[3] Zero D, Fontana M, Lennon AM, et al. Clinical applications and outcomes of using indicators of risk in caries manageme nt[J]. J Dent Educ, 2001, 65(10):1126-1132.

[4] Sherry Shiqian Gao, Shinan Zhang, May Lei Mei, Edward Chin-Man Lo and Chun-Hung Chu. Caries remineralization and arresting effect in children by professional applied fluoride treatment-a systematic review[J]. BMC Oral Health.(2016):16:12.

[5] Zohra Jabin, V.Vishnupriya, Nidhi Agarwal, Iffat Nasi. Effect of 38% silver diamine fluoride on control of dental caries in primary dentition: A Systematic review. Journal of family medicine and primary care[J]. 2020,9(3): 1302-1307.

[6] 中华口腔医学会儿童口腔医学专委会 . 婴幼儿龋防治指南 [J]. 中华口腔医学杂志，2021.

[7] 王云，叶鹏，王凤艳等 . 化学机械法与传统牙钻法去腐效果对比的 Meta 分析 [J]. 北京口腔医学 .2020, 28（2）：94-99.

[8] 葛立宏 . 儿童口腔医学，第 5 版，北京，人民卫生出版社，2020.

[9] 张蕴涵，邓晓宇，王艳等 . 乳切牙牙体缺损的修复治疗进展 [J]. 口腔疾病防治 . 2020，28（2）：131-136.

[10] Eidelman E, Faibis S, Peretz B. A comparison of restorations for children with early childhood caries treated under general anesthesia or conscious sedation[J]. Pediatr Dent, 2000, 22(22): 33-37.

[11] Roberts J F, Attari N, Sherriff M. The survival of resin modified glass ionomer and stainless steel crown restorations in primary molars, placed in a specialist paediatric dental practice[J]. Br Dent J, 2005, 198(7): 427-431.

[12] Gao S S. The longevity of posterior restorations in primary teeth[J]. Evid Based Dent, 2018, 19(2): 44.

[13] Willershausen B, Ernst CP, Kasaj A, et al. Influence of dental restorative materials on salivary Streptococcus mutans and lactobacilli in the primary dentition[J]. Oral Health Prev Dent, 2003, 1(2): 157-162.

[14] Belduz Kara N, Yilmaz Y. Assessment of oral hygiene and periodontal health around posterior primary molars after their restoration with various crown types[J]. Int J Paediatr

Dent, 2014, 24(4): 303-313.

[15] 中华口腔医学会儿童口腔医学专业委员会 . 乳牙金属预成冠修复的临床操作规范 [J]. 中华口腔医学杂志，2020, 55（8）：551-554.

[16] American Academy of Pediatric Dentistry . Use of Vital Pulp Therapies in Primary Teeth with Deep Caries Lesions[J]. Pediatr Dent, 2017, 39(6):173-186.

[17] 中华口腔医学会儿童口腔医学专业委员会 . 乳牙牙髓病诊疗指南（T/CHSA 012-2020）[J]. 中华口腔医学会 . 2020.

[18] Rodrigo A Giacaman，Cecilia Muñoz-Sandoval，Klaus W Neuhaus，et al. Evidence-based strategies for the minimally invasive treatment of carious lesions: Review of the literature[J]. Clin Exp Med. 2018 Jul;27(7):1009-1016.

[19] Garrocho-Rangel A, Quintana-Guevara K, Vazquez-Viera R,et al. Bioactive Tricalcium Silicate-based Dentin Substitute as an Indirect Pulp Capping Material for Primary Teeth: A 12-month Follow-up[J]. Pediatr Dent, 2017, 39(5): 377-382.

[20] Wunsch PB, Kuhnen MM, Best AM,et al. Retrospective Study of the Survival Rates of Indirect Pulp Therapy Versus Different Pulpotomy Medicaments[J]. Pediatr Dent, 2016, 38(5):406-411.

[21] Tang Y, Xu W. Therapeutic effects of Pulpotomy and Pulpectomy on deciduous molars with deep caries[J]. Pak J Med Sci, 2017, 33(6): 1468-1472.

[22] Silva LLCE, Cosme-Silva L, Sakai VT,et al. Comparison between calcium hydroxide mixtures and mineral trioxide aggregate in primary teeth pulpotomy: a randomized controlled trial[J]. J Appl Oral Sci, 2019, 27:e20180030.

[23] Burce Nihan Celik, Merve Safa Mutluay,Volkan Arikan, et al. The evaluation of MTA and Biodentine as pulpotomy materials for carious exposures in primary teeth[J]. Clin Oral Investig. 2019, 23(4):1967-1976.

[24] 马宁虎，肖刚，张媛媛等 . 激光多普勒血流仪检测年轻上颌切牙牙髓血流的探索 [J]. 华西口腔医学杂志 . 2017, 35(5):494-497.

[25] Chen X, Bao ZF, Liu Y, Liu M, Jin XQ, Xu XB. Regenerative endodontic treatment of an immature permanent tooth at an early stage of root development: a case report[J]. J Endod 2013,39(5):719-722.

[26] Jiacheng Lin, Qian Zeng, Xi Wei, et al. Regenerative Endodontics Versus Apexification in Immature Permanent Teeth with Apical Periodontitis: A Prospective Randomized Controlled Study[J]. Journal of Endodontics, 2017,11, 43(11): 1821-1827.

[27] Femiano F, Femiano R, Femiano L, Aresu G, Festa VM, Rullo R, Perillo L. Effectiveness of low-level diode laser therapy on pain during cavity preparation on permanent teeth[J]. American journal of dentistry 2018; 31: 267-271.

[28] Tao S, Li L, Yuan H, Tao S, Cheng Y, He L, Li J. Erbium laser technology vs traditional drilling for caries removal: a systematic review with meta-analysis[J]. Journal of Evidence Based Dental Practice 2017; 17: 324-334.

[29] Ansari G, Safi Aghdam H, Taheri P, Ghazizadeh Ahsaie M. Laser pulpotomy-an effective alternative to conventional techniques-a systematic review of literature and meta-analysis[J]. Lasers Med Sci 2018; 33: 1621-1629.

[30] 陈扬熙 . 口腔正畸学 - 基础、技术与临床 [M]. 北京 : 人民卫生出版社 , 2012.

[31] 文博，郭维华 . 儿童咬合管理（I）[J]. 中国实用口腔科杂志 .2018,11(5):257-265.

[32] Xinlei Chen, Yuanyuan Huo, Yiran Peng, et al. Ectopic eruption of the first permanent molar: Predictive factors for irreversible outcome[J]. Am J Orthod Dentofacial Orthop 2021;159:e169-e177.

[33] 李小兵 . 中国青少年隐形矫治专家共识 [M]. 成都：四川大学出版社，2020.

[34] Teng F, Yang F, Huang S, et al. Prediction of early childhood caries via spatial temporal variations of oral microbiota[J]. Cell Host Microbe. 2015, 18(3): 296-306.

[35] Jing Chen, Tiancheng Li, Xuedong Zhou,et al. Characterization of the clustered regularly interspaced short palindromic repeats sites in Streptococcus mutans isolated from early childhood caries patients[J]. Archives of Oral Biology. 2017, 83(3):174-180.

[36] Qiong Zhang, Lei Cheng, Xuedong Zhou, et al. Small molecule inhibitors for Streptococcus mutans biofilm[J]. Current Organic Chemistry. 2018.22（27）：2662-2670.

[37] Abdullah S Hemadi, Ruijie Huang, Yuan Zhou et al. Salivary proteins and microbiota as biomarkers for early childhood caries risk assessment[J]. IJOS. 2017. 1-8.

[38] Wen Bo,Huang Yibing,Qiu Tao et al. Reparative Dentin Formation by Dentin Matrix Proteins and Small Extracellular Vesicles[J]. J Endod, 2021, 47: 253-262.

[39] Meng Mingmei, Chen Yandi, Chen Xinlei，et al. IL-1α Regulates Osteogenesis and Osteoclastic Activity of Dental Follicle Cells Through JNK and p38 MAPK Pathways[J].

Stem Cells Dev, 2020, 29: 1552-1566.

[40] Zhang Yunyan, Yang Yuzhi, Xu Mingxue et al. The Dual Effects of Reactive Oxygen Species on the Mandibular Alveolar Bone Formation in SOD1 Knockout Mice: Promotion or Inhibition[J]. Oxid Med Cell Longev, 2021, 2021: 8847140.

[41] Qingyue Xiao, Yuning Zhang, Xingying Qi, et al. AFF4 regulates osteogenic differentiation of human dental follicle cells[J]. Int J of Oral Sci. 2020, 12 (1): 20.

[42] Yuning Zhang, Qingyue Xiao, Zuping Wu, et al. AFF4 enhances odontogenic differentiation of human dental pulp cells[J]. Biochem Biophys Res Commun，2020 May 7;525(3):687-692.

[43] Kun Xuan, Bei Li, Hao Guo, et al.Deciduous autologous tooth stem cells regenerate dental pulp after implantation into injured teeth[J]. Sci Transl Med. 2018, 10(455): eaaf3227.