儿童口腔医学
优秀病例

多颗多生牙致上中切牙萌出障碍的多学科导萌建殆治疗

陈　黎　黄　华
DOI：10.12337/zgkqjxyyzz.2021.03.007

1 引言

牙齿在建殆过程中，常出现萌出顺序异常、形态和位置异常等问题。许多因素都可能影响牙齿的萌出、排列及建殆，而多生牙是导致替牙期恒牙萌出障碍最主要的原因。现将一例具有挑战性的病例——多颗多生牙致上中切牙萌出障碍的多学科导萌建殆治疗报道如下。

2 病例介绍

基本情况：戈 **，男性，9 岁 6 个月

主诉：门牙未长 1 年。

现病史：上前牙未长 1 年，影响美观就诊。

既往史：否认系统性疾病。

家族史：父亲有多生牙。

口腔检查：面宽高协调，侧貌直面型，笑容不自然（图 1a ～ c）。颞颌关节无异常。混合牙列，牙列式：上颌右侧第一磨牙、上颌右侧第二乳磨牙、上颌右侧第一前磨牙、上颌右侧乳尖牙、上颌右侧侧切牙、上颌左侧乳中切牙、上颌左侧侧切牙、上颌左侧乳尖牙、上颌左侧第一前磨牙、上颌左侧第二前磨牙、上颌左侧第一磨牙、下颌左侧第一磨牙、下颌左侧第二前磨牙、下颌左侧第一前磨牙、下颌左侧尖牙、下颌左侧侧切牙、下颌左侧中切牙、下颌右侧中切牙、下颌右侧侧切牙、下颌右侧尖牙、下颌右侧第一前磨牙、下颌右侧第二前磨牙、下颌右侧第一磨牙，磨牙略远中关系，上颌右侧中切牙、上颌左侧中切牙未萌，上颌左侧乳中切牙 I ° 松动；侧方牙群替换中（图 1d ～ h）。

影像学检查：

曲面体层放射线片示：替牙列晚期；上颌左侧乳中切牙滞留；上颌右侧中切牙、上颌左侧中切牙阻萌；中线处 4 颗多生牙。（图 2a）

咬合片示：上颌左侧乳中切牙牙根未吸收；上

作者单位　广西医科大学附属口腔医院儿童口腔科
通讯作者　黄华
联系方式　0771—5358430
电子邮件　18174080@qq.com
通讯地址　广西南宁市青秀区双拥路 10 号，530021
基金项目　广西高校中青年教师科研基础能力提升项目（2020ky03042）

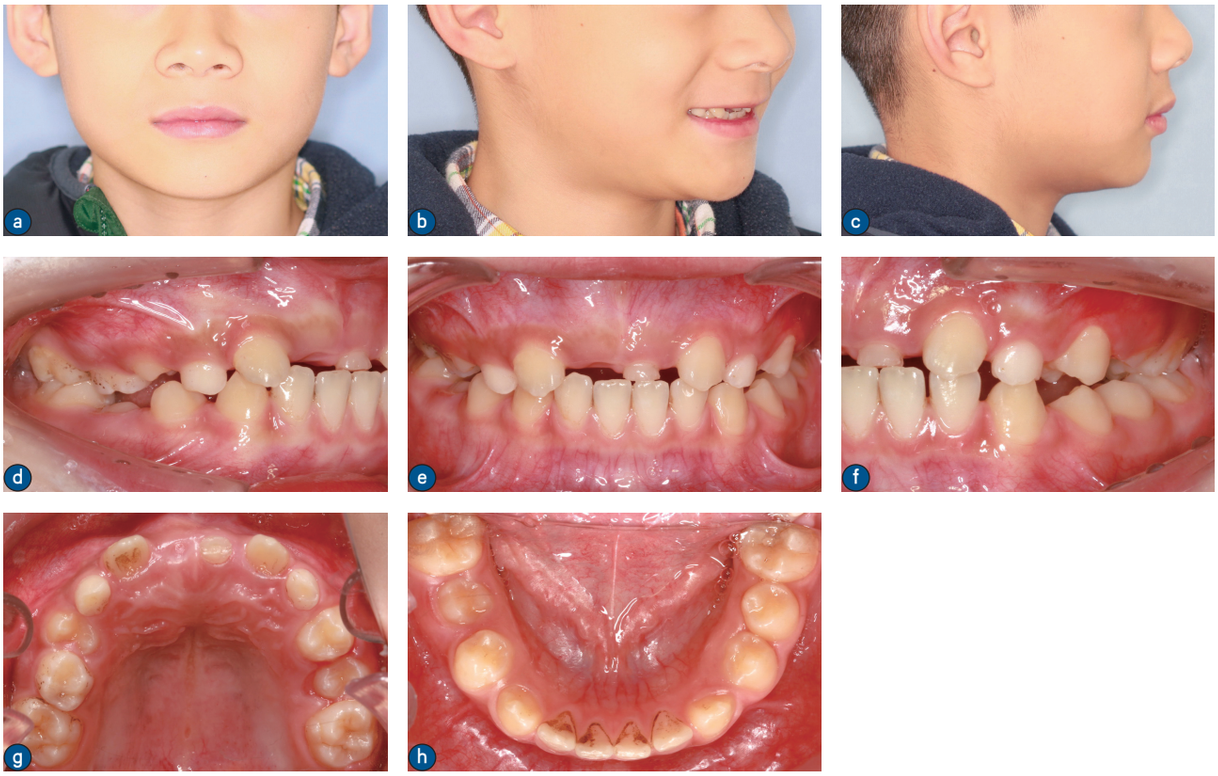

图 1　术前面像、殆像。a ～ c. 面宽高协调，侧貌直面型，笑容不自然。d ～ h. 替牙列，牙列式：上颌右侧第一磨牙、上颌右侧第二乳磨牙、上颌右侧第一前磨牙、上颌右侧乳尖牙、上颌右侧侧切牙、上颌左侧乳中切牙、上颌左侧侧切牙、上颌左侧乳尖牙、上颌左侧第一前磨牙、上颌左侧第二前磨牙、上颌左侧第一磨牙、下颌左侧第一磨牙、下颌左侧第二前磨牙、下颌左侧第一前磨牙、下颌左侧尖牙、下颌左侧侧切牙、下颌左侧中切牙、下颌右侧中切牙、下颌右侧侧切牙、下颌右侧尖牙、下颌右侧第一前磨牙、下颌右侧第二前磨牙、下颌右侧第一磨牙；磨牙略远中关系，上颌右侧中切牙、上颌左侧中切牙未萌，上颌左侧乳中切牙 I ° 松动；侧方牙群替换中

颌右侧中切牙、上颌左侧中切牙阻萌，牙根发育近完成；中线处 4 颗多生牙。（图 2b）

CBCT 示：2 颗埋伏多生牙与牙长轴垂直，2 颗与牙长轴平行，待萌出；（图 2c）

头颅侧位片示：上下颌骨发育略过度，低角，上下前牙唇倾。（图 2d）

模型分析：

Moyers 预测：上牙列中度拥挤，下牙列无拥挤。

问题列表：

①上下颌骨发育略过度，低角，上下前牙唇倾

②上颌中线处多生牙 4 颗（位于上颌右侧中切牙、上颌左侧中切牙之间）；上颌左侧第二乳磨牙、上颌左侧乳中切牙滞留，　上颌右侧中切牙、上颌左侧中切牙未萌，上颌右侧侧切牙、上颌左侧侧切牙间隙 16mm。

③上牙列中度拥挤（−3.8mm）

④口呼吸

⑤父亲类似病史（多生牙）

诊断：

① Angle Ⅱ类，多生牙（4 颗）致上颌右侧中切牙、上颌左侧中切牙阻萌

②矢状骨面型 I 类

③垂直骨面型低角

④软组织直面型

⑤生长发育高峰前期

治疗计划：拔除多生牙及滞留乳牙；内收下前牙；扩弓缓解拥挤；牵引上颌右侧中切牙、上颌左侧中切牙至牙弓；固定矫治排齐牙列；导萌建殆。

矫治方法：

①牙病治疗：拔除上颌右侧中切牙、上颌左侧中切牙之间多生牙 4 颗，拔除滞留乳牙上颌右侧第二乳磨牙、上颌左侧乳中切牙；上颌右侧第一磨牙、

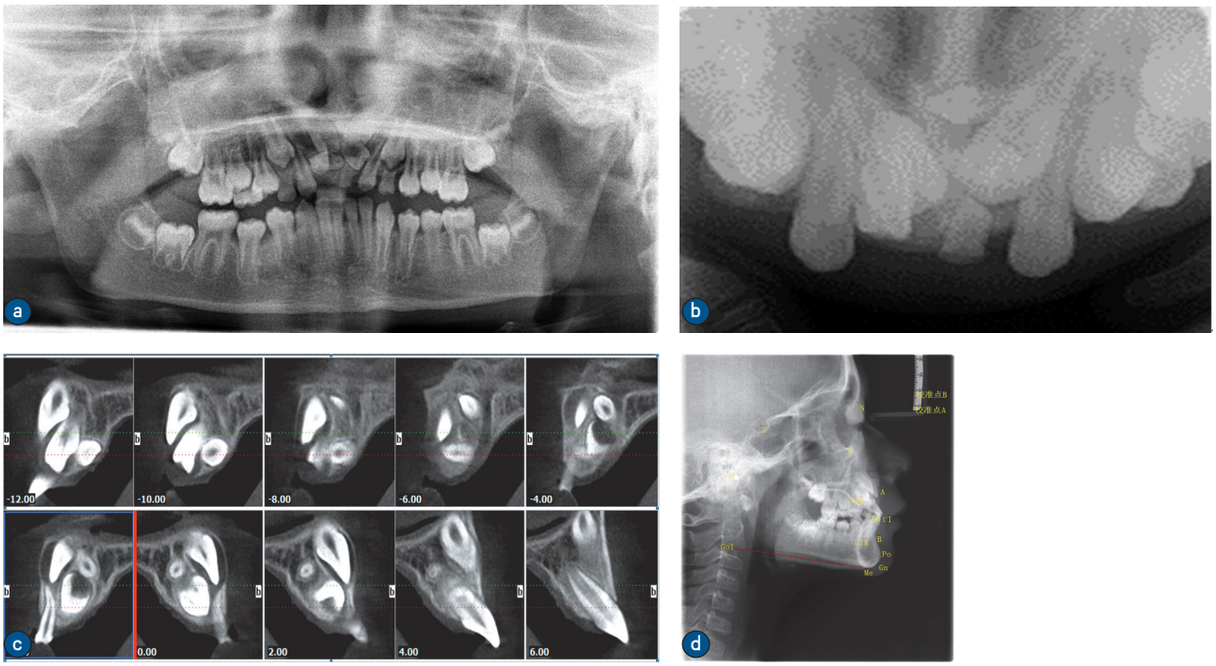

图 2　治疗前放射线片检查。a. 曲面体层放射线片示：替牙列晚期；上颌左侧乳中切牙滞留；上颌右侧中切牙、上颌左侧中切牙阻萌；中线处 4 颗多生牙。b. 咬合片示：上颌左侧乳中切牙牙根未吸收；上颌右侧中切牙、上颌左侧中切牙阻萌，牙根发育近完成；中线处 4 颗多生牙。c.CBCT 片示：2 颗埋伏多生牙与牙长轴垂直，2 颗与牙长轴平行，待萌出。d. 头颅侧位片，头影测量分析结果见下表

指标	替牙期正常值	测量值	指标	替牙期正常值	测量值
SNA°	82.3±3.5	86.9	U1—SN°	104.8±5.3	119.3
SNB°	77.6±2.9	81.9	U1—NA°	22.4±5.2	31
ANB°	4.7±1.4	5.0	U1—NA(mm)	3.1±1.6	2.6
NP—FH°	83.1±3.0	85	U1—L1°	122.0±6.0	108.5
NA—PA°	10.3±3.2	10.4	L1—MP°	94.7±5.2	108.2
MP—SN°	35.8±3.6	24.2	L1—NB°	32.7±5.0	34.3
FH—MP°	31.8±4.4	21.0	L1—NB(mm)	6.0±1.5	4.4
Y 轴角	65.5±2.9	64			
Po—NB(mm)	0.2±1.3	1.9			

治疗前头影测量提示：上下颌骨发育略过度，低角，上下前牙唇倾。

上颌左侧第一磨牙、下颌左侧第一磨牙、下颌右侧第一磨牙窝沟封闭。

②上颌固定扩弓，下颌铸造牵引钩牵引上颌右侧中切牙、上颌左侧中切牙。

③上颌固定矫治排齐牙列。

④ T4B 调整前牙覆殆覆盖，同时纠正口呼吸。

⑤保持 + 导萌至建殆。

治疗过程：（图 3）

治疗效果：上颌右侧中切牙、上颌左侧中切牙导萌至正常位置，牙列排齐，上下牙弓形态规整，磨牙中性，前牙覆殆覆盖正常。头影测量显示骨面型正常，上下前牙唇倾度正常，侧貌协调，达到生理殆的治疗目标。（图 4 ～ 5）

图 3　a ～ f. 拔除滞留上颌左侧乳中切牙及 4 颗多生牙，并行上颌右侧中切牙、上颌左侧中切牙开窗助萌术；待上颌右侧第一前磨牙、上颌左侧第一前磨牙萌出后行上颌固定扩弓；下颌行铸造牵引器，粘结于下前牙区，行上颌左侧中切牙颌间牵引；g ～ h. 上颌固定矫治排齐牙列；i. 硅胶矫治器（T4B）夜间戴用，规整牙弓，导萌建殆

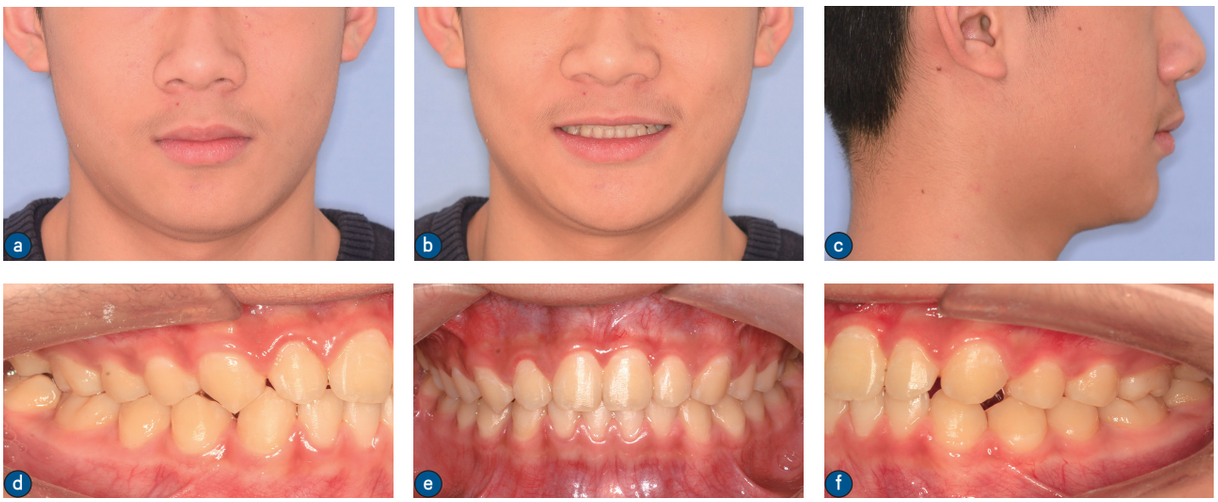

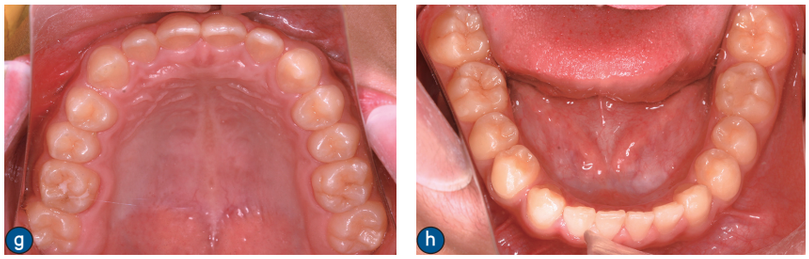

图 4　治疗 3 年后，面像、殆像。a ～ c. 面型协调，侧貌直面型。D ～ H. 磨牙中性，前牙覆殆覆盖正常，中线齐，侧方牙群上牙尖咬合下牙间隙，无扭转，无间隙，spee 曲线平，达到建立生理殆的诊治目标

图 5　治疗后放射线片检查。a. 曲面体层放射线片示：恒牙列，殆平面平，牙根平行。b. 头颅侧位片，头影测量分析结果见下表

指标	恒牙期正常值	测量值	指标	恒牙期正常值	测量值
SNA°	82.8±4.0	86.8	U1—SN°	105.7±6.3	108.2
SNB°	80.1±3.9	84	U1—NA°	22.8±5.7	18.6
ANB°	2.7±2.0	2.8	U1—NA(mm)	5.1±2.4	2.4
NP—FH°	85.4±3.7	84.8	U1—L1°	125.4±7.9	132.5
NA—PA°	6.0±4.4	2.5	L1—MP°	92.6±7.0	96.2
MP—SN°	32.5±5.2	17.5	L1—NB°	30.3±5.8	23.3
FH—MP°	31.1±5.6	21.3	L1—NB(mm)	6.7±2.1	3.2
Y 轴角	66.3±7.1	63.2			
Po—NB(mm)	1.0±1.5	2.8			

治疗后头影测量提示：骨面型正常，前牙唇倾度正常。

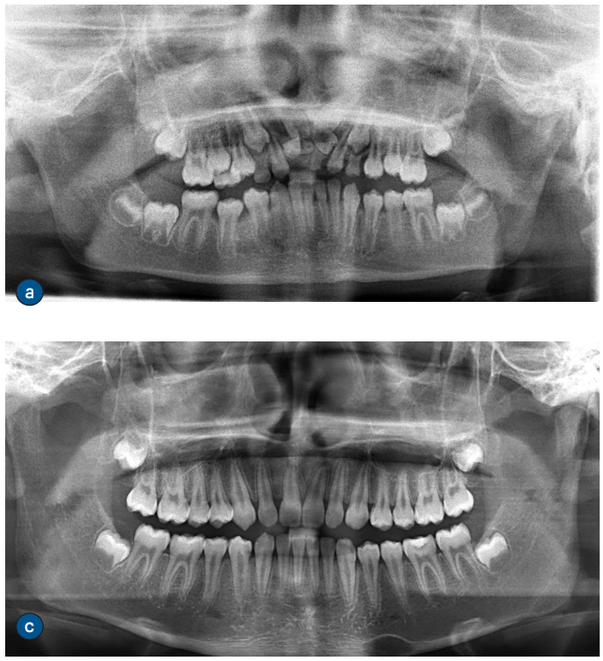

图 6　治疗前后曲面体层放射线片的变化。a. 术前上颌中线处多生牙导致上颌右侧中切牙、上颌左侧中切牙阻萌。b. 拔除多生牙及滞留乳牙后。c. 咬合诱导完成，恒牙列，殆平面平，牙根平行

3　讨论

多生牙又称额外牙，可发生在颌骨任何部位，常发生于上颌前牙区[1]。多生牙的发生率约为 0.1% ～ 3.6%，多数为单个或成对[2]，3 颗或 3 颗以上的多生牙少见，发生率为 0.06%[3]。本病例患者上中切牙区同时发现 4 颗多生牙，实为特殊。

多颗多生牙的患者常伴有某些发育障碍或综合征，如颅骨锁骨发育不全综合症、加纳德综合征、唐氏综合征等[4]。不伴相关疾病和综合征的患者出现多颗多生牙的病例少见[5]，仅有不到 1% 的病例报告[6–7]。本病例患者没有精神发育迟缓、发育障碍或其他综合征表现。

多生牙的确切病因尚未明确，目前有几个假说——牙胚的二分法、牙板的过度活跃和返祖现象[8]。一般认为多生牙主要来自于牙胚发育的起源和增殖阶段，与发育缺陷和遗传有关[9]。本病例中患者的父亲亦有多生牙，再次证明多生牙的家族遗传倾向。

多生牙可引起中切牙萌出障碍、错位萌出、含牙囊肿、牙根弯曲、牙根吸收等临床症状[9]。因此，当发现上颌中切牙迟萌、异位萌出或非对称性萌出时，应警惕是否有多生牙的存在，及时拍摄放射线片明确病因，早期诊断，及时干预，防止后期更严重的并发症[10]。

目前对于多生牙致恒牙萌出障碍的治疗有两种方法，间隙充足且恒牙能够正常萌出时，仅拔除多生牙即可；间隙不足、恒牙不能正常萌出时，则通过外科联合咬合诱导，多学科治疗，重建恒牙萌出空间，引导恒牙正常萌出[11]。

本病例中，阻萌的中切牙牙根发育接近完成，萌出力量不足，采用颌间牵引的方法以引导萌出；为使牵引方向便于把握，制作个性化铸造牵引器以达到治疗目的；牵引时间较短（2 个月），避免对咬合和牙齿萌出造成影响。后期通过上颌固定矫治排齐牙列，夜间配合戴用硅胶矫治器，规整牙弓，调整前牙覆殆覆盖，硅胶矫治器同时能够纠正口呼吸不良习惯，以及导萌建殆；硅胶矫治器通用型牙弓轨道，与标准弓形弓丝功能类似，作为一种辅助性矫治手段，能有效压低上、下颌前牙，减小覆殆、覆盖，改善矢状关系[12–13]。下颌不做固定矫治，自然建立生理性咬合关系；最终达到咬合诱导的治疗目标——生理殆，即平衡、稳定、美观的个别正常殆。

不足：因本病例为较早期病例，故只留存有照片资料，今后可采用 3D 打印制作牙颌模型，实现牙颌状况的数字化存储，更清晰直观地显示治疗前后效果。

参考文献

[1] 樊明文 . 牙体牙髓病学 [M]. 第 4 版 . 北京 : 人民卫生出版社 , 2012:137.

[2] 马春秀 , 杨东红 , 叶之慧等 . 多区域多发性多生牙伴罕见尖牙区多生牙 1 例 [J]. 广东医学 . 2017, 38(24):3866.

[3] Açikgöz A, Açikgöz G, Tunga U, Otan F. Characteristics and prevalence of non-syndrome multiple supernumerary teeth: a retrospective study[J]. Dentomaxillofac Radiol. 2006; 35(3):185-190.

[4] Kulkarni VK, Reddy S, Duddu M, Reddy D. Multidisciplinary management of multiple maxillary anterior supernumerary teeth: a case report[J]. Quintessence Int. 2010; 41(3):191-195.

[5] Yeluri R, Hegde M, Baliga S, Munshi AK. Multiple supernumerary teeth associated with an impacted maxillary central incisor: Surgical and orthodontic management[J]. Contemp Clin Dent. 2012; 3(2):219-222.

[6] Rajab LD, Hamdan MA. Supernumerary teeth: review of the literature and a survey of 152 cases[J]. Int J Paediatr Dent. 2002; 12(4):244-254.

[7] Cruz CV, Soares AL, Braga DN, Costa MC. Diagnosis and Surgical Management of Nonsyndromic Nine Supernumerary Teeth and Leong's Tubercle[J]. Case Rep Dent. 2016; 2016:8641867.

[8] Rallan M, Rallan NS, Goswami M, Rawat K. Surgical management of multiple supernumerary teeth and an impacted maxillary permanent central incisor[J]. BMJ Case Rep. 2013;2013:bcr2013009995.

[9] 杨再波 , 朱彬 , 周奇等 . 上颌中切牙区域多生牙儿童患者的回顾性分析 [J]. 临床口腔医学杂志 . 2017, 33(11):680.

[10] Ramesh K, Venkataraghavan K, Kunjappan S, Ramesh M. Mesiodens: A clinical and radiographic study of 82 teeth in 55 children below 14 years[J]. J Pharm Bioallied Sci. 2013; 5(Suppl 1):S60-S62.

[11] Al-Iryani GM, Ali FM. Twelve Impacted Supernumerary Teeth in a Nonsyndromic Patient: A Rare Case Report[J]. J Contemp Dent Pract. 2017; 18(4):342-344.

[12] 张清林 , 聂向真 .T4K 矫治混合牙列期错合畸形的临床研究 [J]. 临床口腔医学杂志 , 2010, 26(07):434-435.

[13] 田丽丽 , 张金龙 , 江涌 . T4K 矫治器治疗替牙早期安氏Ⅱ类 1 分类错合的软、硬组织改变及稳定性 [J]. 上海口腔医学 , 2019, 28(06):662-665.