优秀病例

应用生理性支抗技术配合舌力介导器治疗成年高角双突一例

陈欢欢　许天民　宋广瀛

DOI:10.12337/zgkqjxjyzz.2021.05.002

摘　要

目的：分析生理性支抗技术配合舌力介导器治疗一例成年高角双突病例的临床效果。**方法**：选取北京大学口腔医院正畸科收治的高角型双颌前突患者 1 例，女，24 岁，骨性 I 类高角型，双侧磨牙为中性关系，覆殆覆盖基本正常，上下牙列轻度拥挤，侧面观面中 1/3 明显前突，正面观轻度开唇露齿，面部基本对称。采取减数四颗第一前磨牙的拔牙方案，使用 PASS 矫治技术进行治疗，配合 TAP 控制垂直向支抗，改善双突侧貌。**结果**：矫治疗程为 27 个月，治疗结束后牙齿排列整齐，咬合功能良好，唇闭合功能正常，同时侧貌得到显著改善。**结论**：生理性支抗矫治技术配合舌力介导器可有效实现高角双突患者在矢状向和垂直向的强支抗控制效果。

关键词　高角双突；生理性支抗；舌力介导器

1　引言

双颌前突是口腔正畸临床上常见的错殆畸形，也是亚洲人种的常见面型[1]，其临床表现主要为：上下牙弓前突、上下唇前突、开唇露齿、颏部不明显、侧貌欠美观。其中，高角型患者由于支抗及下颌骨旋转的控制等要求相对较高，使矫治难度加大。目前，针对双颌前突的常见矫治设计主要包括拔除四颗第一前磨牙、强支抗内收前牙、改善唇齿关系和软组织侧貌。本病例是一位高角型双颌前突的成年女性，除对牙齿排列及咬合功能有所要求外，更多的是对面部美观的高追求。生理性支抗

作者单位　北京大学口腔医学院 · 口腔医院　正畸科　国家口腔医学中心、国家口腔疾病临床医学研究中心、口腔数字化医疗技术和材料国家工程实验室
通讯作者　宋广瀛
联系方式　010-82195268
电子邮件　songguangying@sina.com
通讯地址　北京市海淀区中关村南大街 22 号，100081
基金项目　北京大学口腔医院新技术新疗法项目（PKUSSNCT-18B07）；国家自然科学基金青年项目（82001082）

Spee 弓矫治技术（Physiologic Anchorage Spee-wire System，PASS）及舌力介导器（Tongue Anchorage Pad，TAP）是笔者所在课题组提出的一套矫治体系，对于这个高角双突的病例而言，矢状向生理性支抗和垂直向舌力介导器的双向支抗控制有效地实现了 Andrews 医生所追求的“牙颌骨结构功能稳定的同时要与面部软组织美观协调一致”的正畸理念[2]。

2 材料与方法

2.1 病例简介

患者，女，24 岁，以口唇前突、闭唇困难为主诉就诊。患者全身健康状况良好。

2.1.1 临床检查

①口外检查 正面观卵圆形脸，面部基本对称，放松时开唇露齿，闭唇时颏肌紧张。正面笑像示上牙列中线较面中线左偏约 0.5mm。侧面观为凸面型，鼻唇角较锐，颏部相对后缩，鼻唇颏关系不协调。

②口内检查 口腔卫生状况一般，薄龈型，牙龈缘稍红肿，全口普遍存在一定程度的牙龈退缩。口内未见龋坏牙。前牙覆殆覆盖基本正常，双侧磨牙为中性关系，上下牙列均存在轻度拥挤。下牙列中线较上牙列中线左偏约 0.5mm，即较面中线左偏约 1mm。

③颞下颌关节检查 开口度、开口型均正常，颞下颌关节区无弹响、无压痛。

2.1.2 X 线检查分析

①曲面断层片 全口牙槽骨均存在轻度的水平吸收，牙根长度可，未见龋坏影，未见智齿，双侧髁突形态稍不对称。

②双关节 CT 双侧髁突形态不对称，位置稍后移；左侧髁突外侧髁颈部可见一凹陷；双侧髁突皮质骨连续，骨小梁排列均匀。

③头颅侧位片 骨性 I 类，高角，存在下颌骨后缩，但 ANB 角仍在 I 类骨面型的范围内；下颌平面角偏高，殆平面较为陡峭，上下切牙的唇倾度和突度均过大。

2.2 诊断

安氏 I 类，毛氏 II 类 5+ 毛氏 I 类 1，I 类骨面型，高角。

2.3 矫治目标

①纠正上下颌中线；
②建立良好的咬合关系；
③改善上下中切牙唇倾度及突度；
④改善前突面型和唇闭合功能；
⑤建立协调的鼻唇颏关系。

2.4 问题列表与治疗计划

双颌前突患者与美学标准的差异是正畸医师制定个性化矫治方案的基础。软组织侧貌的美观性既是患者最为关注和亟需解决的问题，也是正畸矫治的难点所在——通过牙齿的移动与咬合的改建来影响软组织侧貌的变化，包括唇闭合功能、双突面型及鼻唇颏关系[3]。其次，从头颅侧位片的测量分析结果来看，患者在矢状向表现为双牙弓前突和下颌后缩，在垂直向表现为高角型。内收前牙改善突度需要矢状向支抗控制；同时在正畸过程中，磨牙的伸长移动比压低移动更为容易，高角患者的磨牙

图 1 治疗前面像

图 2　治疗前殆像

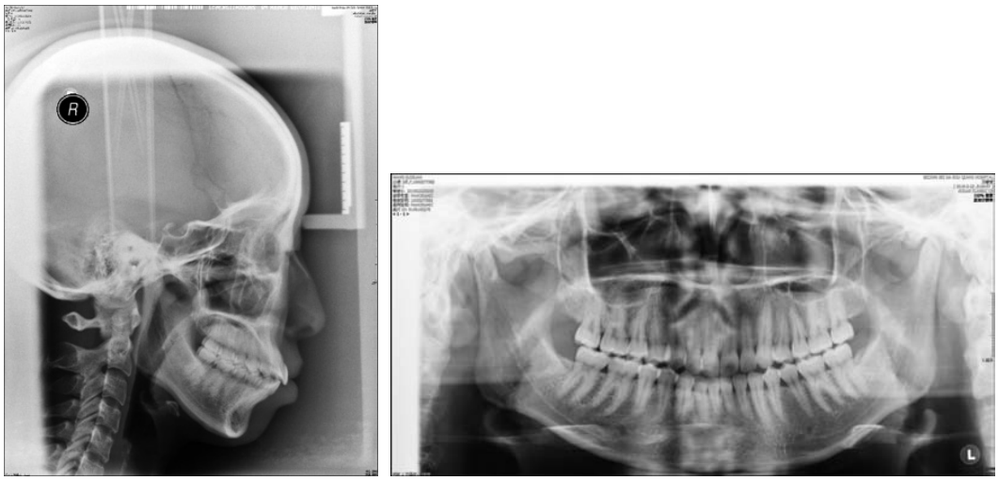

图 3　治疗前 X 线片

伸长可导致或加重前牙开殆、下颌后下旋转、前下面高增大而面型恶化等不良作用，因此在垂直向也需控制下颌平面以改善高角且下颌后缩患者的颜面美观[4]。此外，患者的上下牙列均存在轻度拥挤，上下中线也皆有轻度不调。由于患者就诊时已是成年女性，颅颌面及软组织不再具备生长发育的潜力，软硬组织侧貌及鼻唇颏关系已基本定型，因此，最后的矫治方案确定为减数拔除四颗第一前磨牙，采用 PASS 矫治技术，以其交叉颊面管（Cross Buccal Tube，XBT）和多水平低摩擦托槽（Multilevel Low-Friction Brackets，MLF）辅助增强矢状向控制，使用 TAP 增强垂直向支抗控制。告知患者矫治设计方案及治疗风险和预后，患者知情后同意该治疗方案。

2.5　治疗过程

（1）设计并制作殆垫式舌力介导器。首先用藻酸盐印模材料取上颌印模，灌制普通硬石膏模型，然后用硅橡胶取舌位记录，具体方法为：患者取坐位，将一定量的硅橡胶团置于腭穹窿处，前牙咬住硅橡胶团前部以固定，然后嘱患者吞咽，在硅橡胶硬固之前，患者自然吞咽 3 ～ 4 次。由于硅橡胶稠度较高，流动性较小，所以在吞咽过程中并不会进入咽腔，而是局限于口腔中形成与个体舌肌压力相

图 4　治疗前关节 CT

对应的形态，即舌肌压力较大处舌位记录会较薄，反之亦然。最后用自凝树脂在舌位记录阳模与上颌模型上制作殆垫式舌力介导器。在患者初粘固定矫治器时，便嘱患者佩戴舌力介导器。

（2）采用 PASS 矫治技术，首先粘结上下前牙区上颌右侧尖牙－上颌左侧尖牙的 MLF 托槽和第一磨牙的 XBT 颊面管，0.014 英寸镍钛圆丝入 XBT 颊管 −25°（上颌）和 −7°（下颌）的后倾管中，维持磨牙的后倾状态，增强矢状向的支抗控制。治疗 3 个月后，上下牙列初步排齐，更换到 0.016 英寸镍钛圆丝，此时主弓丝仍然入 XBT 颊管的后倾管中，进一步维持磨牙的后倾。

（3）治疗 5 个月后，此时患者佩戴舌力介导器也已有 5 个月，对比佩戴的初始情况，患者的上下切牙均有一定程度的舌向倾斜，拔牙间隙逐渐减小。接下来继续粘结第二前磨牙和第二磨牙的矫治器，弓丝从 0.018 英寸镍钛圆丝逐步过渡到 0.016×0.022、0.017×0.025、0.018×0.025 英寸镍钛方丝，在这个阶段，上颌弓丝的末端会弯制生理性 Spee 氏曲，主弓丝开始入上颌第一磨牙 −7° 的主管，在排齐同时恢复后牙段的生理性 Spee 氏曲，使第二前磨牙、第一磨牙、第二磨牙成为一个整体，进一步增强支抗。

（4）治疗到 8 个月时，上下颌均已更换到镍钛方丝，此前并未采用任何手段进行切牙内收，包括尖牙向后结扎法，而与治疗前未佩戴 TAP 的状态相比，上下切牙均表现出明显的舌向移动。其内收力主要分两个来源，第一是由于 TAP 的佩戴改变了舌体的位置，使原有唇舌肌力的平衡发生了变化，唇肌的力量大于舌肌的力量，从而表现出对切牙的内收作用；第二是由于 PASS 矫治技术中作用于尖牙的后倾力矩的表达，并传递给前牙段，从而表现出内收的作用，与治疗前的侧方殆相比，尖牙的后倾程度明显增加。接下来弓丝逐步更换到不锈钢方丝，在上颌弓丝后段继续加 Spee 氏曲，在下颌弓丝上加摇椅曲，打开咬合后采用滑动法内收间隙，配合使用颌间牵引调整咬合关系并进行精细调整。

（5）治疗 27 个月后，拆除矫治器，戴用压膜式保持器。

3　结果

治疗结束后，患者的上下牙齿排列整齐，前后牙的覆殆覆盖正常，双侧磨牙及尖牙关系均为中性，上下牙列中线与面中线对正。由 PASS 矫正技术治疗完成的病例，上颌后牙会呈现轻度的后倾，因此该病例保持了生理性 Spee 氏曲度。

通过比较治疗前后的头影测量结果，上下切牙唇倾度和突度明显减小，这也是对侧貌改善贡献最大的根源所在，其中，上切牙相对前颅底的唇倾度减小了 10.4°，下切牙相对下颌平面的唇倾度减小了 16.7°。此外，患者的垂直向支抗控制得当，下颌平面角减小了 1.9°。在重叠治疗前后的头颅侧位片时，前颅底平面和 FH 平面被调整至平行，以确保两张头侧片的头位方向一致，其重叠结果显示

图 5　初戴固定矫治器和舌力介导器

图 6　治疗 2 个月

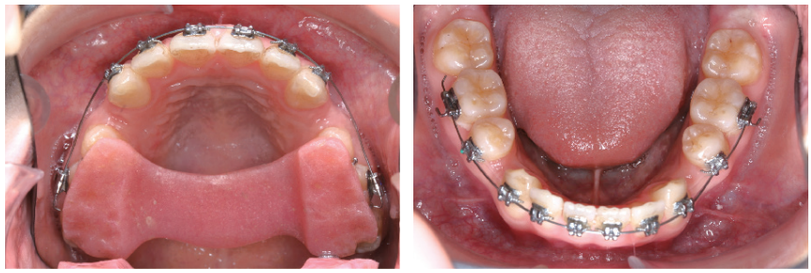

图 7　治疗 5 个月

图 7　治疗 8 个月

图 8　治疗 14 个月

图 9　治疗后面像

图 10　治疗后殆像

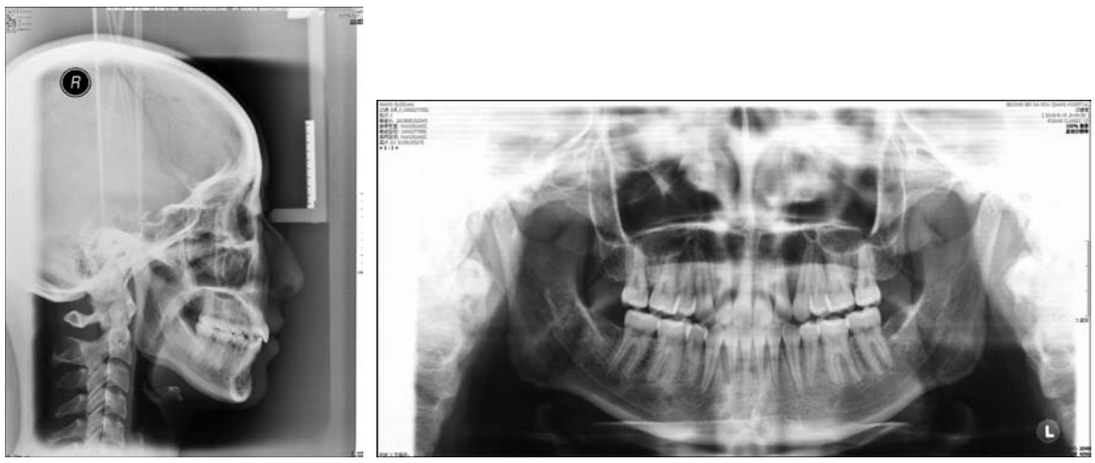

图 11　治疗后 X 线片

表 1　患者治疗前后头影测量结果对比

测量项目	正常值		治疗前	治疗后
	均值	标准差		
SNA(°)	82.8	4.0	78.8	77.6
SNB(°)	80.1	3.9	74.9	74.3
ANB(°)	2.7	2.0	3.9	3.3
FH—NP(°)	85.4	3.7	81.7	84.5
NA/PA(°)	6.0	4.4	6.7	5.9
U1—NA(mm)	3.5	6.5	10.4	3.3
U1/NA(°)	22.8	5.7	27.3	16.1
L1—NB(mm)	6.7	2.1	12.0	5.1
L1/NB(°)	30.5	5.8	43.8	26.7
U1/L1(°)	124.2	8.2	106.0	133.8
U1/SN(°)	105.7	6.3	104.1	93.7
MP/SN(°)	32.5	5.2	40.9	39.0
MP/FH(°)	31.1	5.6	32.9	30.8
L1/MP(°)	93.9	6.2	108.9	92.2
Y	66.3	7.1	69.0	66.8
Pg/NB(°)	1.0	1.5	0.45	1.41

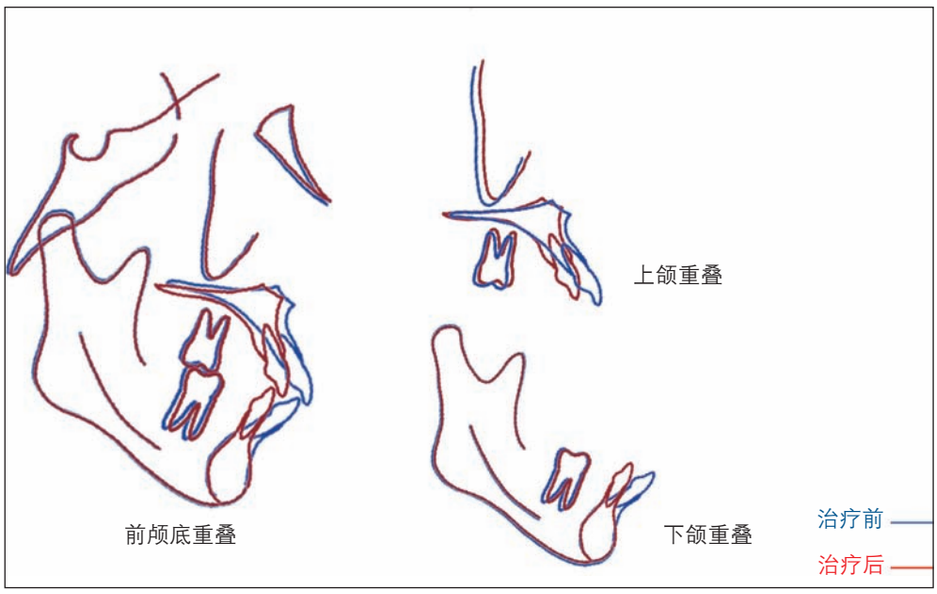

图 12　头颅侧位片描记重叠图

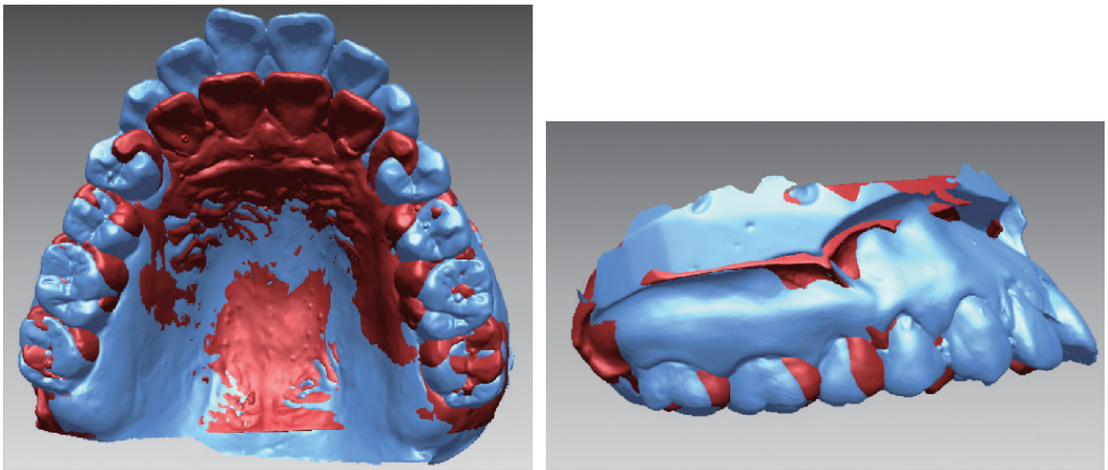

图 13　三维数字化模型局部稳定结构重叠图

下颌平面、功能殆平面均有少量的逆时针旋转。同时，前颅底重叠显示出垂直向的高度得到了良好的控制；上颌重叠显示出上磨牙的压低和少量前移、上切牙的大量内收和压低；下颌重叠显示出下磨牙少量的后倾和前移、下切牙的大量内收。治疗后的曲面断层片显示患者无明显的牙根吸收。

通过将治疗前后的三维数字化模型进行局部稳定结构重叠，进一步将牙齿移动的数据量化[5]，由重叠结果可知上颌第一磨牙在矢状向的平均前移量为 1.46mm，不足拔牙间隙的三分之一，实现了矢状向强支抗控制；其在垂直向的平均压低量为 2.11mm。双侧上切牙的平均内收量为 5.55mm，平均压低量为 2.27mm。

从面像上来看，患者治疗后的侧貌明显改善，由凸面型变为直面型，闭唇时颏部形态变得柔和自然，上下牙列中线与面部中线一致，微笑时唇齿关系更为和谐，笑容也明显更加自信。此外，从殆像上来看，患者牙龈退缩的情况并没有加重，个别位点反而有一定程度的改善，说明本病例应用 PASS 矫正技术内收切牙的力量相对轻柔，并未降低唇侧骨板的高度。

4　讨论

4.1　矢状向支抗控制——生理性支抗

在本病例中所运用的 PASS 矫治技术充分利用了患者自身的支抗储备，以其生理性支抗内收前牙改善侧貌，从而避免了应用支抗钉、Nance 弓、头帽口外弓等额外手段。PASS 矫治技术的研发经历了 20 多年的临床研究，大量的成功病例均证实了这一技术在矢状向上具有良好的支抗控制效果。笔者所在的许天民课题组在 European Journal of Orthodontics 上发表了一项临床随机对照研究，其研究结论显示，与 MBT 组采用支抗钉、Nance 弓等装置的中强支抗病例相比，PASS 矫治技术组未使用额外支抗装置的病例实现了同样强度的矢状向支抗控制效果[6]。

PASS 矫治系统最为著名的两个部分，分别是 XBT 颊面管[7]和 MLF 托槽[8]。XBT 颊面管配备了一个额外的 −25° 圆管，用于前期排齐阶段让磨牙占据主导力矩的地位，临床应用显示，−25° 的颊管超过了大多数错位牙的后倾角，使磨牙始终受到后倾力矩。常规直丝弓的应用常使上磨牙受到前倾力矩的影响而迅速前倾，造成支抗丢失、上后牙的 Spee 氏曲被整平，进而占据部分拔牙间隙，而 −25° 颊管则可有效地维持上磨牙的后倾代偿角度，避免造成医源性的支抗丢失。MLF 托槽的基本结构与普通双翼结扎托槽一致，不同之处在于 MLF 托槽在结扎翼的下方去除了少许钢材，使槽沟外壁形成一个斜坡，而结扎丝会顺着斜坡滑动到结扎翼的根部，从而增加了槽沟在第一序列方向的余隙，减小了摩擦力。

4.2　垂直向支抗控制——舌力介导器

对于这个高角双突的病例而言，除了矢状向的支抗控制以外，垂直方向上的支抗控制也不容小觑。在高角双突患者的治疗中，垂直向控制磨牙的伸长是改变下颌生长方向的一个最重要的因素，这就要提到 PASS 矫治系统中的第三个组成部分——舌力

图 14　保持 20 个月面像

图 15　保持 20 个月殆像

介导器。

正常人每天约有 2400 次吞咽运动，吞咽运动起始于舌与腭部的接触面积从前向后增加，舌背部有力地向硬腭上、后移动，将食团向后运送至咽腔。这种运动形式使舌在吞咽时能对硬腭、牙槽嵴或一些特定位置的口内矫治器产生一个可观的压力，也由此产生了垂直支持矫治器[9]。Deberardinis 等人[10]在评估垂直支持矫治器对高角病例的治疗效果的研究中指出，与 Tweed 技术相比，垂直支持矫治器可以有效限制前下面高，甚至可以减小前下面高。然而，垂直支持矫治器虽然增加了腭部树脂基托设计，但是基托形状单一，位置与磨牙带环的龈缘高度平齐，距离腭部 4 ~ 5mm，这显然未考虑到个体化的舌体形态和吞咽功能时的舌体位置，无法适用于每个患者，也无法确保每个患者的舌体在上抬时能够对磨牙产生压低力。

TAP 以能反映个体吞咽肌力和舌形态差异的硅胶舌位记录为基础改良用于磨牙垂直向控制的横腭杆，尝试利用舌的生理性力量影响支抗磨牙。本课题组在对 TAP 临床正畸效果的研究中发现[11]，与对照组使用口外弓、横腭杆等传统手段相比，实验组使用 TAP 的病例其矢状向支抗均得到了加强。且戴用 TAP 装置组在治疗中磨牙远中倾斜量大于单纯使用后倾颊管组，表明舌肌力量通过 TAP 腭板部分传递给支抗磨牙的力中存在向远中的分力和 / 或向远中倾斜的力矩，也说明 TAP 同时具备加强磨牙矢状向支抗及垂直向压低磨牙的作用。此外，在治疗过程中，针对前牙段除了使用弓丝外并未采取其他的垂直向控制手段，但治疗后的上切牙产生了明显的压低作用，说明 TAP 虽直接作用于舌体和后牙区，但仍产生了对上牙列整体的垂直向控制效果。

4.3 切牙转矩的控制

对于双颌前突而不接受正颌手术的患者来说，减数拔除四颗第一前磨牙是常规矫治思路。然而，改善侧貌所需的上下切牙内收量均较大，治疗中应密切关注转矩的控制，避免治疗后切牙过于舌倾。在本病例中，由正畸治疗所实现的牙齿移动是控制的倾斜移动，此时根尖受力较小，且牙齿最终靠近牙槽骨的中央，是临床上最为推荐的、对前牙健康有利的内收方式。治疗中转矩的良好控制，得益于 MLF 托槽的槽沟尺寸设计 [12]，上切牙槽沟为 0.020×0.027 英寸，当采用 0.019×0.025 英寸的不锈钢方丝关闭间隙时，余隙仅为 2° 左右，正转矩可以较为充分的表达。

此外，成人存在牙周组织的增龄性反应，研究表明，增龄使牙龈组织变薄、萎缩，牙龈上皮层和固有层均发生改变，也使牙槽骨发生生理性萎缩和弹性降低 [13]。另有研究发现，成人正畸患者的唇侧骨板出现孔隙和裂隙的机率较高，舌侧则几乎都可观察到裂隙的存在 [14]。对于本病例而言，患者牙龈退缩的情况并未加重，个别位点反而有一定程度的改善，说明 PASS 矫治技术内收切牙的力量较为轻柔，且前牙转矩的控制十分得当，并未进一步降低唇侧骨板的高度，有效地实现了健康矫治的理念。

5 结论

PASS矫治技术利用口腔内所有的生理性力量，在尽量降低矫正器机械力内耗的情况下，把牙齿引导至符合生理特点的协调位置。XBT 颊面管充分调动了患者自身的生理性支抗储备，采用较为柔和的矫治力内收切牙，显著改善了患者侧貌。在内收切牙的转矩控制方面，MLF 托槽对切牙实现了控制的倾斜移动，有利于切牙牙根、牙槽骨以及牙龈组织的健康。此外，TAP 是一种临床可行的正畸支抗装置，在正畸高角拔牙病例中具有加强上颌第一磨牙矢状向支抗，同时垂直向压低支抗磨牙的临床效果，使下颌平面与功能性殆平面均产生了一定的逆时针旋转。

参考文献

[1] Chan EK, Soh J, Petocz P, et al. Esthetic evaluation of Asian-Chinese profiles from a white perspective[J]. Am J Orthod Dentofacial Orthop, 2008, 133(4):532-538.

[2] Andrews LF. The 6-elements orthodontic philosophy: Treatment goals, classification, and rules for treating[J]. Am J Orthod Dentofacial Orthop, 2015, 148(6):883-887.

[3] Solem RC, Marasco R, Guiterrez-Pulido L, et al. Three-dimensional soft-tissue and hard-tissue changes in the treatment of bimaxillary protrusion[J]. Am J Orthod Dentofacial Orthop, 2013, 144(2):218-228.

[4] Dai JY, Zhang MM, Sun M, et al. Treating high angle bimaxillary protrusion with three kinds of extraction method: a clinical study[J]. Hua Xi Kou Qiang Yi Xue Za Zhi, 2009, 27(3):268-271, 275.

[5] Chen G, Chen S, Zhang XY, et al. Stable region for maxillary dental cast superimposition in adults, studied with the aid of stable miniscrews[J]. Orthod Craniofac Res, 2011, 14(2):70-79.

[6] Chen H, Han B, Jiang R, et al. PASS versus MBT™ for evaluation of anchorage control in three-dimensional measurements: a randomized controlled trial[J]. Eur J Orthod, 2021, 43(1):113-119.

[7] 陈斯 , 杜飞宇 , 陈贵 , 等 . 新型交叉颊面管对磨牙支抗保护作用的临床研究 [J]. 中华口腔正畸学杂志 , 2013, 20(1):26-30.

[8] 姜若萍 , 许天民 . 摩擦力与正畸牙齿移动——MLF 托槽 [J]. 中国口腔医学继续教育杂志 , 2017, 20(1):44-48.

[9] Horn H, Göz G, Bacher M, et al. Maximal force measurements of lip and tongue pressures and their significance for the diagnosis of orofacial dyskinesias[J]. Fortschr Kieferorthop,1995,56(4):187-193.

[10] Deberardinis M, Stretesky T, Sinha P, et al. Evaluation of the vertical holding appliance in treatment of high-angle patients[J]. Am J Orthod Dentofacial Orthop, 2000, 117(6):700-705.

[11] 徐开凡 , 郑晖 , 蔡斌 , 等 . 舌力介导器 (一种改良横腭杆) 支抗作用的初步临床研究 [J]. 中华口腔正畸学杂志 , 2017, 24(2):95-99.

[12] 冯婷婷 , 张晓芸 , 苏红 , 等 . 生理性支抗 Spee 氏弓矫正系统对上前牙转矩控制的初步研究 [J]. 中华口腔正畸学杂志 , 2017, 24(3):121-127.

[13] 史久成 . 牙体、牙周组织的增龄性变化及临床意义 [J]. 临床口腔医学杂志 , 1993, 4(03):186-188.

[14] Scott P, Fleming P, DiBiase A. An update in adult orthodontics[J]. Dent Update, 2007, 34(7):427-428, 431-434, 436.