优秀病例

多学科联合治疗严重内倾型深覆𬌗病例一例

姜　欢[1,2]　周　颖[1,2]　王绍泰[1,2]　胡　敏[1]

DOI:10.12337/zgkqjxjyzz.2021.05.006

摘　要

本文介绍一例伴有局部牙槽骨缺损和下切牙缺失的严重深覆𬌗、低角安氏 II 类 2 分类患者的多学科联合治疗。固定矫治器排齐牙列，整平牙弓，第一前磨牙区利用颌间交互牵引解除锁𬌗。在关闭上颌散在间隙的同时，逐步调整上前牙转矩。待转矩得到适当的恢复后，行上颌中切牙牙根间植骨和上颌前牙区的牙周辅助加速成骨正畸治疗技术保证牙周安全。矫治结束后，马里兰桥修复缺失的下切牙，附有斜面导板的 Hawley 保持器进行保持。完成矫治后，患者的侧貌协调，上下前牙覆𬌗覆盖正常，中线一致，尖磨牙达到中性关系。功能和美观都得到了改善，患者对矫治效果满意。

关键词　深覆𬌗；多学科联合治疗

1　引言

安氏Ⅱ类2分类错𬌗表现为前牙内倾型深覆𬌗，影响颜面美观[1]。上颌前牙的内倾限制了下颌骨的运动，影响下颌骨高度和长度的生长发育，形成独特的矢状和垂直下颌骨类型。由于此类错𬌗的下颌长期被迫处于后退位，还可能影响颞下颌关节[2,3]。因此，纠正上颌前牙内倾、打开咬合、协调三维是治疗这类错𬌗畸形的重点和难点。本病例为一位 23 岁的成年女性患者，主诉是牙齿咬合不好，咬得深，影响功能，因此要求正畸治疗。

2　病例情况

2.1　病例简介

23 岁女性患者，牙齿长期咬合不好，影响咀嚼功能，现要求行正畸治疗。否认系统疾病史，具有母系遗传史。检查：面部检查：面部左右软组织略不对称（右＞左），面下 1/3 短，前牙垂直向暴露

作者单位　[1] 吉林大学口腔医院正畸科
[2] 吉林大学口腔医院 · 吉林省牙发育及颌骨重塑与再生重点实验室
通讯作者　胡敏
联系方式　0431—85579371
电子邮件　humin@jlu.edu.cn
通讯地址　吉林省长春市朝阳区清华路 1500 号吉林大学口腔医院正畸科，130021

不足，上前牙牙轴舌倾明显，上下颌中线基本正；凹面型，下颌略后缩，鼻唇角 85°。口内检查：磨牙关系为开始远中关系，尖牙远中关系；上前牙舌倾，牙根根型明显；上中切牙间软组织凹陷；前牙 III° 深覆𬌗；上下颌第一前磨牙区正锁𬌗；上牙弓方圆形，下牙弓卵圆形；下颌右侧中切牙缺失；上前牙散在间隙。模型分析：Bolton 比的前牙比不调，为 75.8%，下前牙牙量略小；全牙比 90.9%，接近正常值；Spee 曲线 4.5mm。颞下颌关节检查：两侧关节运动一致，开口度、开口型正常，无关节弹响及触诊压痛。X 线检查：曲面体层放射线片示：上颌右侧中切牙、上颌左侧中切牙间局部牙槽骨缺损；上颌右侧第三磨牙、上颌左侧第三磨牙、下颌左侧第三磨牙、下颌右侧第三磨牙牙胚均不存在。侧位片示：上前牙牙轴严重舌倾，下前牙牙轴基本正常；垂直骨面型为低角；伴有下颌后缩（图 1，图 2）。

2.2　诊断

安氏 II 类 2 分类，毛氏 IV^{1} + II^{2} +I^{2} 以及伴有局部的牙槽骨缺损。

2.3　治疗计划

正畸前要进行完善的牙周基础治疗，然后利用直丝弓矫治技术进行矫治，待上前牙转矩恢复到一定程度时，上颌右侧中切牙、上颌左侧中切牙牙根间植骨，同时上颌前牙区（上颌右侧尖牙－上颌左侧尖牙间）行牙周辅助加速成骨正畸治疗技术（Periodontally accelerated osteogenic orthodontics，PAOO），矫治过程中预留下颌右侧中切牙间隙，待矫治结束后行修复或种植治疗，保持将采用附斜导的改良式 Hawley 保持器。

2.4　治疗过程

（1）先行粘结上颌矫治器和下颌第一前磨牙的舌侧扣，使用 0.012″ 镍钛圆丝开始排齐整平，同时上下颌第一前磨牙开始轻力交互牵引（2 盎司，5/16 橡皮圈）解除正锁𬌗。上颌纳第一前磨牙入牙列，下颌直立第一前磨牙。当第一前磨牙建立咬合时，垂直向得到相应的打开。在纠正咬合关系的同时，打开咬合，恢复垂直向（图 3）。

（2）3 个月后，前磨牙开始建立咬合，咬合打开了一部分，粘结下颌矫治器，上颌 0.016″ 镍钛圆丝，下颌 0.012″ 镍钛圆丝，附摇椅，继续排齐

图 1　患者治疗前面𬌗相及 X 线片

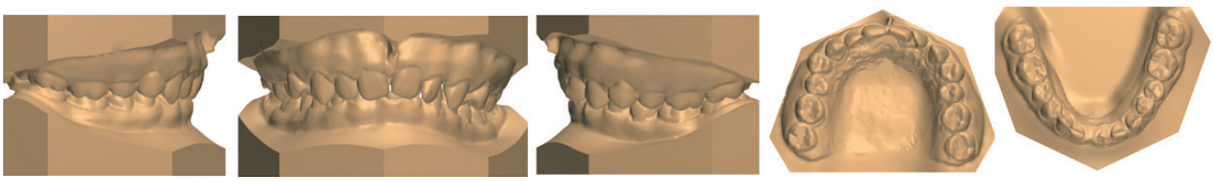

图 2　患者治疗前模型

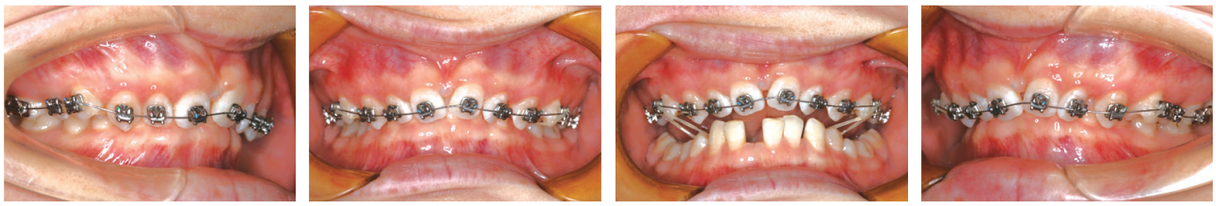

图 3　初戴矫治器口内像

整平（图 4）。

（3）6 个月后，上颌更换了 0.018×0.025″ 镍钛方丝，调整上前牙转矩，适当关闭上前牙的散在间隙（图 4）。

（4）13 个月时，上下均使用 0.018×0.025″ 镍钛方丝，继续调整上前牙转矩，整平下牙弓，加入轻力 II 类牵引，引导下颌前徙（图 4）。

（5）矫治 17 个月，随着咬合的打开，面型趋向于协调。此时的口内相显示，上前牙转矩得到了有效恢复，建议牙周科行上颌右侧中切牙、上颌左侧中切牙牙根间植骨术及上颌前牙区唇侧 PAOO。拍摄了 CBCT，可见上中切牙间的骨缺损，以及上颌前牙区骨开裂（图 5）。于是，转诊牙周科行牙槽外科手术。

（6）牙槽外科手术包括上颌右侧中切牙、上颌左侧中切牙牙根间植骨术及上颌前牙区唇侧 PAOO，植入骨粉，放入生物膜，缝合（图 5）。牙槽外科手术后两周，黏膜基本愈合，开始加力继续关闭间隙。

（6）PAOO 术后 9 个月，间隙全部关闭。继续进行精细调整，停止牵引维持矫治效果。

（7）维持 5 个月后，去除口内固定矫治器。主动矫治阶段结束，上下颌佩戴附有斜面导板的 Hawlay 保持器，总疗程 30 个月。

图 4　患者治疗中口内像

图 5　患者牙槽外科手术前面殆相及 CBCT

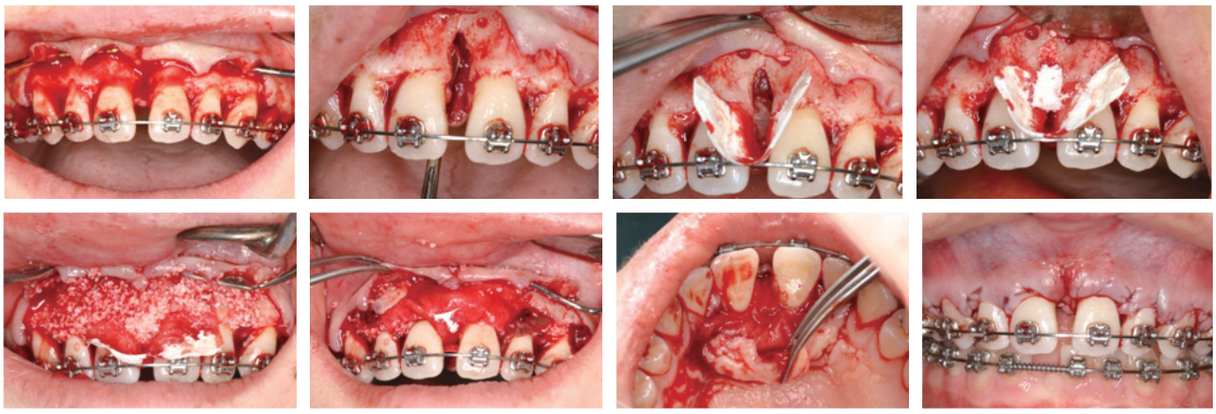

图 6　上颌右侧中切牙、上颌左侧中切牙牙根间植骨术及上颌前牙区唇侧 PAOO

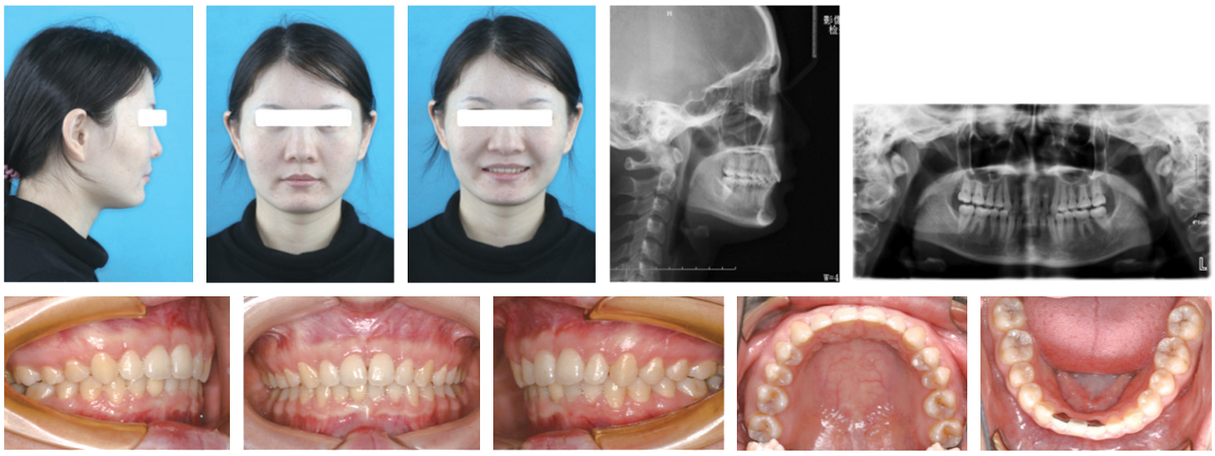

图 7　患者治疗后面殆相及 X 线片

3　结果

矫治结束后，患者面部线条柔和，下颌前徙，侧貌改善。牙齿排列整齐，上下牙列中线一致，前牙覆殆覆盖正常，前磨牙锁殆解除，磨牙尖牙达到中性关系，牙齿咬合状态良好。去除矫治器后，对下颌右侧中切牙进行了马里兰桥修复。曲面体层放射线片显示，牙槽骨牙根无吸收，牙根平行。治疗后的面殆相、模型及侧位片、曲面体层放射线片见图 7 和图 8，治疗前后头影重叠及测量值见图 9，表 1。保持半年后面殆像见图 8。

图 8　患者治疗后模型

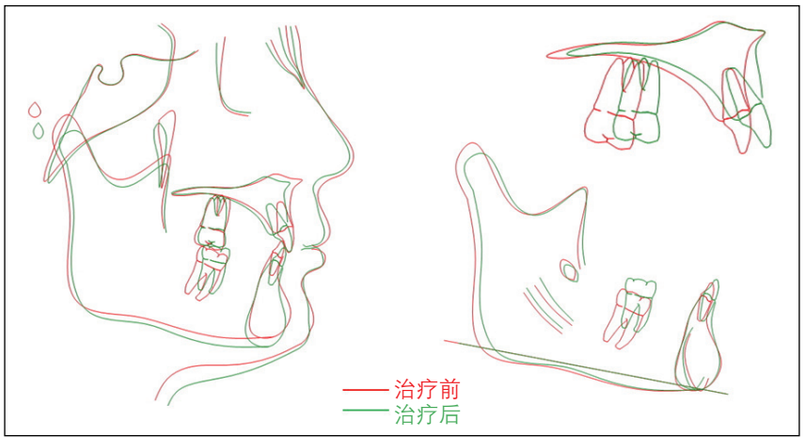

图 9　患者治疗前后头影重叠图（SN 平面、腭平面、下颌平面）

表 1　患者治疗前后头影测量值对比

测量项目	标准值	治疗前	治疗后
SNA（°）	81.5±3.4	77.4	77.5
SNB（°）	77.2±3.0	73.4	75.3
ANB（°）	4.1±1.8	4.0	2.1
SN–MP（°）	32.5±5.2	22.8	27.2
FH–MP（°）	31.1±5.6	14.2	18.2
U1/SN（°）	105.7±6.3	89.3	97.6
Pog–NB（mm）	1.0±1.5	3.3	2.3
U1/L1（°）	120.3±10.1	151.9	135.6
FMA（°）	28.8±5.2	14.2	18.2
IMPA（°）	96.3±5.8	96.0	99.5
FMIA（°）	54.6±6.5	69.3	62.3
Wits	−1.93±2.53	6.2	4.2

图 10　患者保持半年后面殆相

4　讨论

4.1　安氏 II 类 2 分类的病例特点

病例患者属于安氏 II 类 2 分类，病例矫治的难点和关键点在于由于下颌被迫位于后退位，在原有的后退位，上下颌基骨是不匹配的，因此上下牙弓发生代偿性对颌，导致了矢状向的上前牙的严重舌倾，牙根根型明显暴露；垂直向上，上下颌前牙段殆向伸长，发生近全牙弓的严重深覆殆；横向上，下颌牙弓形态与基骨弓匹配尚可，存在上牙弓发生舌侧代偿性移动。因此，矫治的难点在于前牙正常唇倾度的恢复和前牙咬合的打开。矫治过程中需要注意的是：在矢状向上纠正上前牙转矩，尽量维护下前牙唇倾度，创造下颌释放的空间；垂直向，上下前牙要实现适当的压低，后牙升高以打开咬合；横向上，下牙弓与基骨弓相匹配，稳定下颌牙弓宽度，以上颌牙弓匹配下颌牙弓，后牙段进行轻度的扩宽，维护好后牙宽度，舌向内收上颌第一前磨牙，建立宽度上的匹配。

4.2　牙周辅助加速成骨正畸治疗技术（PAOO）的应用

由于病例本身上前牙牙轴严重舌倾且矫治前上前牙根型明显，上颌右侧中切牙、上颌左侧中切牙间局部骨缺损，在恢复上前牙转矩的过程中易发生骨开裂 [4]，因此，待上前牙转矩适当恢复后，利用 PAOO 技术，通过切开牙根周围的骨皮质，形成线状和点状的骨创，将自体骨或生物材料移植于局部骨质薄弱处，补充上颌前牙区唇侧骨量，来辅助病例的矫治 [5]。同时进行上颌右侧中切牙、上颌左侧中切牙间牙根间植骨，为关闭上颌右侧中切牙、上颌左侧中切牙间间隙做准备。本病例的特色在于 PAOO 及局部植骨的应用，PAOO 可以增加牙周组织的厚度，有利于牙周组织的健康，降低了骨开窗骨开裂的风险，扩宽矫治错殆的范围；同时，借助于 RAP 效应可以加速牙移动，缩短正畸治疗疗程 [6]，为了利用 PAOO 术后的牙齿移动快速期，本病例术后两周即开始加力关闭间隙；而且 PAOO 还有利于提供正畸治疗的稳定性，减少复发。通过 PAOO 的骨增量，矫治后可见上前牙唇侧骨量足够，未见上前牙牙根根形，软组织形态良好，保证了牙周的健康。

4.3　上中切牙间黑三角

矫治后中切牙间存在黑三角，黑三角常见的病因依次为牙齿邻接点到牙槽嵴顶的垂直距离、牙周支持组织的丧失、年龄、不正常的牙根成角、三角形或不规则形牙冠形态、牙间外展隙形态和龈乳头形态、牙齿排列的初始位置（牙中缝、拥挤、牙齿重叠）以及吸烟、性别等原因 [7,8]。在本病例中，黑三角形成的可能原因一是中切牙间的骨缺损，软组织退缩，二是中切牙间存在间隙，缺少磨耗，关闭间隙后形成点接触，矫治后期应该加入少量邻面去釉，一方面可以缓解黑三角，另一方面有助于协调上下前牙区的 Bolton 比。但是，精细调整过程中疏忽了这个问题，观察半年后，可以看到黑三角得到了缓解，原因可能是由于植骨后牙周支持组织在改建，龈乳头形态也在逐渐与外展隙相协调。

4.4 下颌中切牙修复方式的选择

该病例先天缺失下颌右侧中切牙，由于患者暂时不具备种植修复的客观条件。观察了矫治前后下颌右侧中切牙位置骨量，前后未见明显丧失，因此，选择马里兰桥进行修复。马里兰桥是一种常用的修复方式，主要功能是从相邻的牙齿上去除少量的牙齿组织，然后通过双侧基牙舌侧粘结固定修复受损的牙齿，通常适合修复下颌切牙，咬合力比较小，如果后期不满意或容易脱落，可以用固定桥修复代替，后期不会影响其他修复方法的选择[9,10]。此种修复方式可以在尽量不损伤邻牙牙体组织的情况下，维持间隙、恢复美观和一定的功能，待条件满足后，再行种植修复治疗。

4.5 颌位及垂直向的变化

矫治后，可以观察到患者的软组织逐渐趋向于协调，软组织侧貌改善的原因主要来自颌位及垂直向变化。患者为低角病例，矫治初期使用轻力颌间交互牵引纠正正锁殆和摇椅弓唇向开展上前牙[11]，为颌位的调整和垂直向的打开提供必要条件。治疗中使用摇椅弓和轻力 II 类牵引打开咬合[12]，尽量避免下前牙的唇倾。矫治后下颌发生少量前移，后牙升高打开咬合增加垂直向，使得面型趋向于协调美观。

参考文献

[1] Brezniak N, Arad A, Heller M, et al. Wasserstein A. Pathognomonic cephalometric characteristics of Angle Class II Division 2 malocclusion[J]. Angle Orthod, 2002, 72: 251-257.

[2] Sonnesen L, Bakke M, Solow B. Malocclusion traits and symptoms and signs of temporomandibular disorders in children with severe malocclusion[J]. Eur J Orthod, 1998, 20: 543-559.

[3] Thompson JR. Abnormal function of the temporomandibular joints and related musculature. Orthodontic implications. Part II[J]. Angle Orthod, 1986, 56: 181-195.

[4] Handelman CS. The anterior alveolus: its importance in limiting orthodontic treatment and its influence on the occurrence of iatrogenic sequelae[J]. Angle Orthod, 1996, 66(2): 95-109.

[5] Xuan DY. Strategies of periodontal surgery to promote orthodontic treatment: the clinical application of periodontally accelerated osteogenic orthodontics[J]. Zhonghua Kou Qiang Yi Xue Za Zhi, 2020, 55: 448-454.

[6] Frost HM. The regional acceleratory phenomenon: a review[J]. Henry Ford Hosp Med J, 1983, 31: 3-9.

[7] Ahmad I. Anterior dental aesthetics: gingival perspective[J]. Br Dent J, 2005, 199: 195-202.

[8] Jennes ME, Sachse C, Flügge T, et al. Gender-and age-related differences in the width of attached gingiva and clinical crown length in anterior teeth[J]. BMC Oral Health, 2021, 21(1):287.

[9] Gutmann JL, Gutmann JL. The Origin of the Maryland Bridge[J]. J Hist Dent, 2019, 67(2):110.

[10] Alraheam IA, Ngoc CN, Wiesen CA, et al. Five-year success rate of resin-bonded fixed partial dentures: A systematic review[J]. J Esthet Restor Dent, 2019, 31(1):40-50.

[11] Fowler P, Haworth J, Steenberg L, et al. Vertical segmental anterior mandibular distraction to aid closure of a severe anterior open bite associated with an accentuated reverse curve of Spee[J]. J Orthod, 2021, 24:14653125211000056.

[12] Paik CH, Park HS, Ahn HW, et al.Treatment of vertical maxillary excess without open bite in a skeletal Class II hyperdivergent patient[J]. Angle Orthod, 2017, 87(4):625-633.