优秀病例

骨性 II 类下颌后缩伴前牙开𬌗正畸治疗一例

喻　凤　何昌平　杨静云　张向凤　黄倩倩

DOI:10.12337/zgkqjxjyzz.2021.05.008

摘　要

目的：探讨骨性 II 类患者伴颞下颌关节疾病导致的前牙开𬌗的临床治疗效果。**材料与方法**：拔除上颌右侧第一前磨牙、上颌左侧第一前磨牙、下颌左侧第二前磨牙、下颌右侧第二前磨牙后，上颌后牙颊侧植入微种植体加强上颌支抗内收上前牙，下颌弱支抗内收下前牙，同时上颌后牙区腭侧置入微种植体辅助压低上颌后牙。**结果**：该病例在微种植体的辅助下，最终在颞下颌关节稳定的状态下建立正常的咬合关系，同时面型得到较好的改善。

关键词　微种植体；前牙开𬌗；骨性 II 类

1　引言

前牙开𬌗严重影响患者的咀嚼功能、发音和美观等等，形成前牙开𬌗的病因和机制错综复杂。前牙开𬌗可能与口腔不良习惯、颌骨的生长发育或者颞下颌关节疾病等等相关。因此，正畸医生在治疗前牙开𬌗时，应当详细追问相关病史和全面检查，对正确诊断和制定治疗计划有重要指导意义。

骨性 II 类高角伴下颌骨后缩为临床上常见的一类错𬌗畸形，该患者自小有口呼吸、且数年前曾发生颞下颌关节疾病，导致前牙逐渐出现开𬌗，下颌骨发生后下旋转，严重影响功能及美观，因此要求正畸治疗。

2 材料与方法

2.1　病例简介

患者，女性，23 岁。主诉：门牙逐渐不能咬合，影响咀嚼，下巴短。患者全身状况良好。既往史：患者自小有鼻炎导致口呼吸习惯，患者自诉在高三时出现左侧颞下颌关节区疼痛，未接受治疗。

面部检查：面部左右不对称，颏部左偏，上下唇凸，闭唇时唇线左高右低；上唇短，颏唇沟浅，

作者单位　重庆协尔口腔诊所
通讯作者　黄倩倩
联系方式　023–67499886
电子邮件　yufeng319@126.com

下颌后缩。

口内检查：口腔卫生状况一般。恒牙列，上下牙弓卵圆形，下牙弓左右基本对称，上牙弓中线基本居中，下牙弓中线向右偏约 1mm，左侧下颌后牙舌倾；双侧尖牙远中关系，双侧磨牙远中关系，前牙覆殆约 −2mm，覆盖约 6mm，上下前牙切段存在磨耗；上牙列拥挤度约 1mm，下牙列拥挤度 2mm。Bolton 指数：前牙比 79.1%，全牙比 91.7%（见图 1）。

关节检查：张口度、张口型正常，双侧髁突动度不一致，左侧髁突动度较小，关节无弹响，无压痛及杂音。

头颅侧位片显示：患者为骨性 II 类，颏部形态较差，上前牙唇倾，高角。CBCT 显示：左侧下颌升支较右侧短，上颌右侧第三磨牙、上颌左侧第三磨牙、下颌左侧第三磨牙、下颌右侧第三磨牙存；双侧髁突曾发生吸收，左侧髁突吸收至颈部，左侧髁突前上间隙变窄，双侧髁突表面骨皮质连续（图 2）。

2.2　诊断

骨性 II 类错殆

安氏 II 类错殆

前牙开殆

牙列不齐

2.3　治疗计划

患者拒绝正畸正颌联合治疗，因此选择正畸掩饰性治疗。在 CR 位建立稳定的咬合，治疗中密切关注颞下颌关节的变化。去除口腔不良习惯，建立鼻呼吸，舌体功能训练。U1−SN 为 114.1°，前牙覆盖为 6mm。因此拔除上颌右侧第一前磨牙、上颌左侧第一前磨牙、下颌左侧第二前磨牙、下颌右侧第二前磨牙，上颌强支抗需要上前牙内收 10 ～ 12 度，下颌弱支抗内收下前牙。半可调殆架分析上颌后牙区需要行垂直向控制（图 3），于是拔除上颌右侧第三磨牙、上颌左侧第三磨牙、下颌左侧第三磨牙、下颌右侧第三磨牙，直立前倾的前磨牙、磨牙，逐步消除咬合干扰点，上颌后牙区颊腭侧植入微种

图 1　患者矫治前面相、口内相及 X 线片

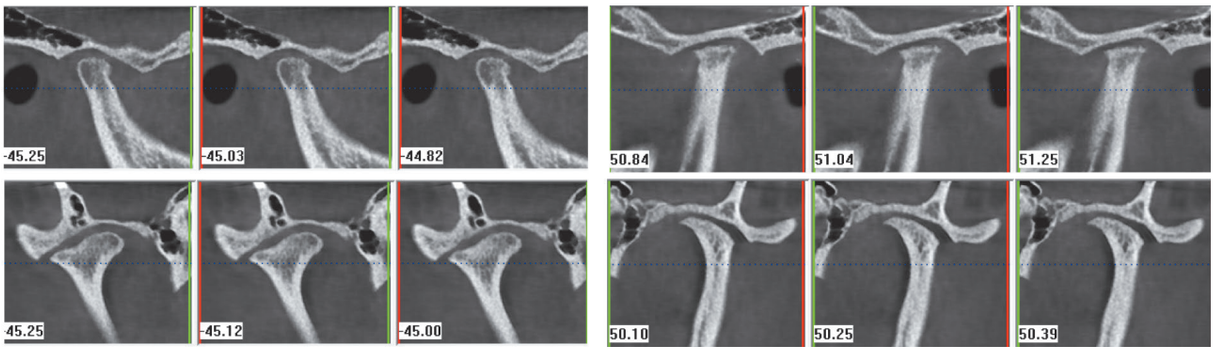

图 2　矫治前髁突矢状面、冠状面截图

图 3　殆架分析咬合干扰点、模型切割模拟压低效果

植体压低上颌磨牙，最终建立前牙正常覆殆、覆盖，以及尖牙、磨牙中性关系。

2.4　治疗过程

半可调殆架模型分析，矫治前咬合干扰点存在于上颌右侧第一前磨牙、下颌右侧第一前磨牙上。第一个月外科拔除上颌右侧第三磨牙、上颌左侧第三磨牙、下颌左侧第三磨牙、下颌右侧第三磨牙、上颌右侧第一前磨牙、上颌左侧第一前磨牙后，上颌右侧第一磨牙－上颌左侧第一磨牙粘结直丝弓矫治器，发现咬合干扰点转移至上颌右侧第二前磨牙、下颌右侧第二前磨牙上（图 4）。第二个月按照制定的方案拔除下颌左侧第二前磨牙、下颌右侧第二前磨牙，下颌左侧第一磨牙－下颌右侧第一磨牙粘结直丝弓矫治器，逐步直立前倾的上下颌磨牙以及前磨牙。上下颌以 0.018 英寸 ×0.025 英寸不锈钢方丝关闭拔牙间隙，上颌后牙区颊腭侧植入微种植体加强支抗，关闭上颌拔牙间隙；同时上颌后牙区腭侧植入微种植体，颊腭侧同时压低上颌磨牙（图 5）。

主动矫治阶段结束，上下颌佩戴 Hawley 保持器，总疗程 33 个月。

3　治疗结果

矫治结束后，正面、侧面得到较大程度的改善，闭唇时颏肌紧张度缓解，下巴后缩得到改善。上下牙列排列整齐，前牙覆殆覆盖正常，双侧尖牙、磨牙中性关系。CBCT 显示：全口牙列牙根基本平行，未见明显牙根吸收；双侧髁突表面骨皮质连续，髁突形态、髁突位于关节窝内的位置较治疗前未见明显变化（图 7）。头颅侧位片显示：上下前牙均直立。矫治前后重叠见图 8。矫治前后头影测量值比较见表 1。

图 4　第 1 个月外科拔除上颌右侧第一前磨牙、上颌左侧第一前磨牙后，上颌 0.012 英寸镍钛圆丝排齐

图 5　第 26 个月，拔牙间隙基本关闭

图 6　患者矫治后面相、口内相及 X 线片

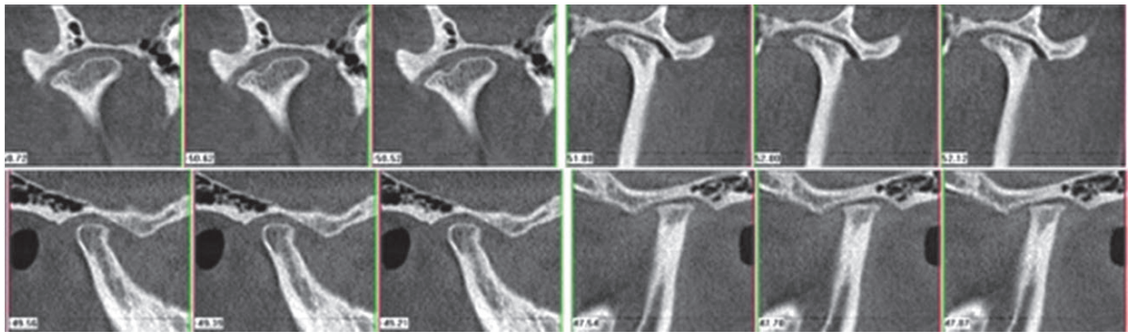

图 7　矫治后髁突矢状面、冠状面截图

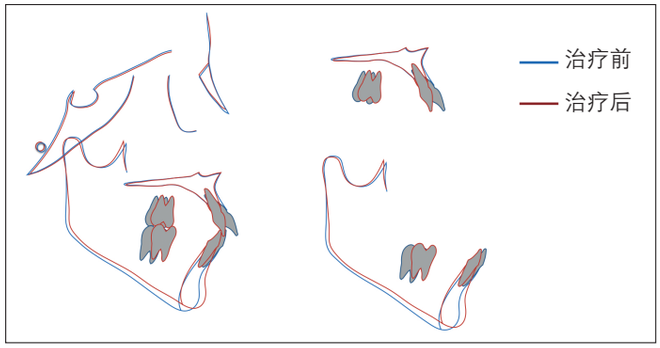

图 8　矫治前后重叠图

表 1　矫治前后头影测量值

Value	Normal	Pre-T	Post-T
SNA(°)	81.69±2.5	79.7	78.7
SNB(°)	78.94±2.2	74.5	75.4
ANB(°)	2.75±1.2	5.2	3.3
FMA(°)	28.8±5.2	40.8	37.5
FMIA(°)	54.6±6.5	44.8	53.3
IMPA(°)	96.3±5.8	94.7	89.2
U1-L1(°)	129.70±9.0	106.8	131.0
U1 to SN	105.40±5.2	114.1	100.8

4 讨论

4.1 颞下颌关节的稳定性分析

该案例顺利完成的关键点在于颞下颌关节的稳定，在此位置上建立最终的牙齿排列及咬合关系。研究表明颞下颌关节疾病高发于高角骨性 II 类的青春期女性，该患者不处于青春期，且现临床检查无关节区症状，CBCT 显示：双侧髁突表面骨皮质连续。关节科医生会诊后建议：可以进行正畸治疗，在治疗中密切关注颞下颌关节及殆位。因此，整个治疗过程，避免采用颌间牵引，逐步消除前磨牙以及磨牙的咬合干扰点，建立均匀接触的咬合，同时建立稳定的前伸保护殆以及侧方殆，均有利于颞下颌关节的稳定。

4.2 美学评估

参考 Andrews 六要素设计上前牙最终的矢状向位置，所以采用了拔除上颌第一前磨牙内收上前牙，U1–SN 从治疗前的 114.1° 变为治疗后的 100.8°。因患者微笑相表明不支持上前牙的伸长，于是治疗中没有对上前牙进行伸长，从而确定了上前牙垂直向的位置。治疗中对上颌磨牙进行了垂直向的控制，使得下颌骨发生逆时针的旋转。闭唇时：上下唇柔和，颏部形态自然。参考上颌骨的牙弓宽度及颊旁间隙确定牙弓宽度，因此患者动态微笑符合美学标准。

4.3 开殆的治疗

正畸医生在接诊高角骨性 II 伴开殆患者时，应着重询问病史，分析引起前牙开殆的病因，是否存在口腔不良习惯，还应关注颞下颌关节是否存在髁突的吸收。高角骨性 II 类伴开殆的患者，临床大多表现为下颌骨的顺时针旋转、颏部形态较差，正畸医生往往需要对其磨牙进行垂直向控制，改善颏部形态。在微种植体支抗出现以前，垂直向控制方法有：头帽、口外弓、TPA、MEAW 等等，传统的垂直向控制手段，存在患者舒适性差、磨牙压低量有限、医生操作难度大等缺点。微种植体支抗出现之后，使得骨性开殆病例的掩饰性治疗变得简单，医生操作简单、患者舒适性更好，并且更容易实现磨牙的压低移动。

本病例开殆的治疗，首先通过直立前倾的前磨牙以及磨牙消除咬合高点，然后采用微种植体对上颌后牙区颊腭侧进行同时压低，使下颌骨发生逆时针的旋转。研究表明，磨牙区每压低 1mm，前牙的覆殆可以加深 2mm。磨牙区的压低不仅可以加深前牙的覆殆，还可以减小前牙的覆盖。其次，通过上下前牙的适量的内收，利用钟摆效应，增加前牙区的覆殆。

参考文献

[1] Hayashida H, Ioi H, Nakata S, Takahashi I, Counts AL. Effects of retraction of anterior teeth and initial soft tissue variables on lip changes in Japanese adults[J]. Eur J Orthod. 2011, 33(4):419-426.

[2] Schlosser JB, Preston CB, Lampasso J. The effects of computer-aided anteroposterior maxillary incisor movement on ratings of facial attractiveness[J]. Am J Orthod Dentofacial Orthop. 2005, 127(1):17-24.

[3] Kandasamy S, Greene CS, Rinchuse DJ, et al. TMD and Orthodontics[M]. Springer International Publishing, 2015.

[4] Song YL, Yap AU, Türp JC. Association between temporomandibular disorders and pubertal development: A systematic review[J]. J Oral Rehabil. 2018, 45(12): 1007-1015.

[5] Andrews WA. AP relationship of the maxillary central incisors to the forehead in adult white females[J]. Angle Orthod. 2008, 78(4):662-669.

[6] Machado AW. 10 commandments of smile esthetics[J]. Dental Press J Orthod. 2014, 19(4):136-157.