临床研究

牙根先脱位法拔除下颌低位水平阻生第三磨牙的微创化意义

王　兵　孙　睿　赵吉宏

DOI:10.12337/zgkqjxjyzz.2021.06.004

摘　要

目的：评价牙根先脱位法拔除下颌低位水平阻生第三磨牙的临床效果。**方法**：选取 126 例拟拔除下颌低位水平阻生第三磨牙的患者，术前曲面体层片及 CBCT 均显示第三磨牙为下颌低位水平阻生，随机分为试验组和对照组，其中试验组采用牙根先脱位法，对照组采用传统牙冠先脱位法，并记录相关临床资料。**结果**：试验组与对照组在拔牙时间、术后疼痛 VAS 评分以及术后不良反应发生率无统计差异（$P > 0.05$）；术后 30 天的试验组邻近第二磨牙松动度低于对照组；术后 3 个月的试验组邻近第二磨牙远中及颊侧牙周探诊深度、牙根外露发生率均小于对照组，差异有统计学意义（$P < 0.05$）。**结论**：牙根先脱位法拔除下颌低位水平阻生第三磨牙有助于保护邻近第二磨牙牙槽嵴顶骨质，对维持其术后牙周健康具有重要的临床意义。

关键词　下颌低位水平阻生第三磨牙；“牙根先脱位”法；下颌第二磨牙；牙槽骨；牙周

1　引言

随着人类的进化，颌骨退化与牙量退化不一致，颌骨缺少足够的空间容纳全部恒牙[1]，导致阻生第三磨牙发生率日益提高，其中以下颌第三磨牙阻生率最高[2]。下颌第三磨牙阻生常造成邻牙及牙周组

作者单位　湖北省口腔基础医学重点实验室－省部共建国家重点实验室培育基地，口腔生物医学教育部重点实验室（武汉大学）
武汉大学口腔医（学）院口腔外科
通讯作者　赵吉宏
联系方式　13607122535
电子邮箱　jhzhao988@whu.edu.cn
通讯地址　湖北省武汉市珞喻路 237 号，430079

织损伤，下颌第二磨牙龋病(12.6%)、下颌第二磨牙远中形成深牙周袋(8.9%)、下颌磨牙远端骨丢失(9.7%)等并发症[3]。目前对于这类阻生第三磨牙及其引起的一系列临床问题的治疗，首要的方法是拔除下颌阻生第三磨牙。然而，下颌低位阻生第三磨牙拔除术后导致邻近第二磨牙远中骨缺损超过 4mm 发生率达 32.1%，邻近第二磨牙远中深牙周袋的发生率为 43.3%[4]。为避免下颌低位水平阻生第三磨牙拔除术后，邻近第二磨牙牙槽骨缺损或深牙周袋形成，作者采用牙根先脱位法拔除下颌低位水平阻生第三磨牙，取得良好的效果，报告如下。

2　资料与方法

2.1　病例选择

选择 2020 年 6 月 1 日 ~ 2021 年 5 月 31 日，在武汉大学口腔医院口腔外科要求拔除下颌低位水平阻生第三磨牙的患者，曲面断层及锥形束 CT（CBCT）显示下颌第三磨牙低位水平阻生，牙冠位于下颌第二磨牙牙冠下方的颊侧或远中（图 1），共计 126 例，随机将其分为对照组和试验组，所有患者磨牙后区软组织及邻牙牙周无明显炎症，邻牙不松动，无拔牙手术禁忌证。

2.2　手术方法

两组患者均由同一医生进行手术操作。 笑气镇静 + 局部麻醉下施术。

2.2.1　试验组采用牙根先脱位拔牙法

（1）切开翻瓣：从下颌第二磨牙近中颊侧、沿龈缘向远中作角形切口，向颊侧翻开黏骨膜瓣(图 2)。

（2）开窗去骨：用超声骨刀于下颌第二磨牙远中区开窗去骨，显露阻生第三磨牙根颈部及少许牙根；再向下颌第二磨牙颊侧开一小窗口显露阻生第三磨牙部分牙冠，注意保留下颌第二磨牙颊侧牙槽嵴顶至少 5mm 骨质（图 3）。

（3）分割阻生牙：用裂钻在牙颈部将冠根分割，

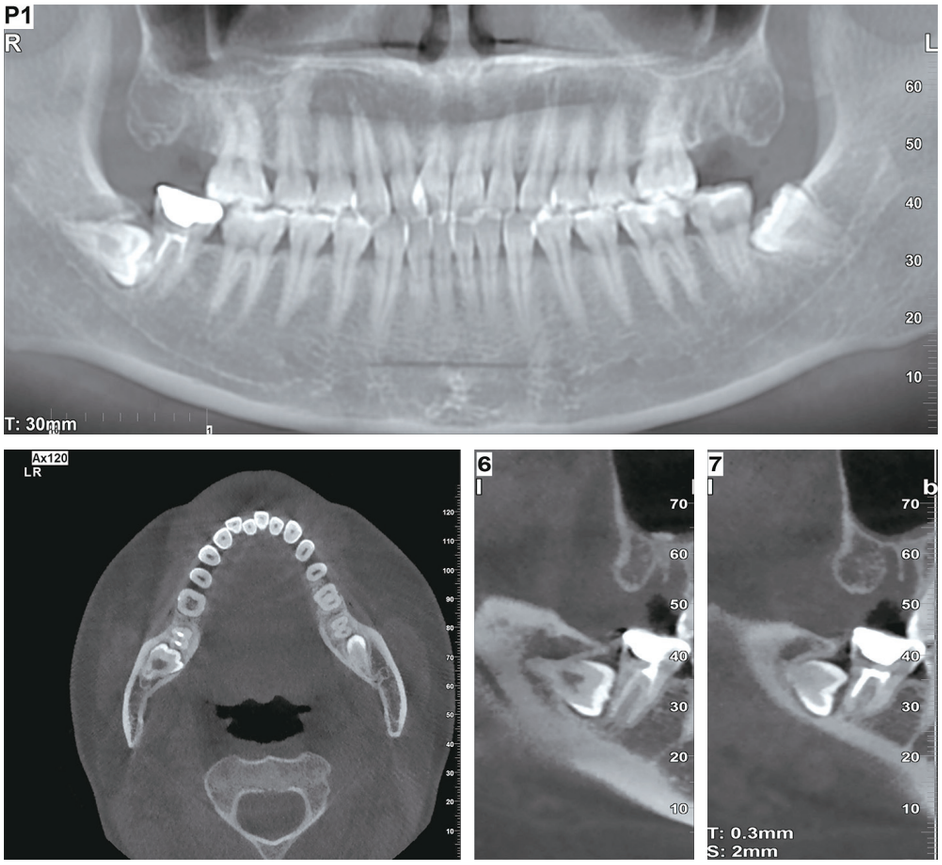

图 1　术前影像学检查

分割线与牙长轴呈 45^0，由前上方向后下方分割，分割线宽度约 3mm 左右（图 4）。

（4）挺出牙根：用牙铤从分割间隙先将牙根向上、向近中挺出（图 5）。

（5）取出牙冠：用牙铤从颊侧小窗口将牙冠推向远中，必要时可以将牙冠分割后分别推向远中并取出（图 6）。

（6）刮除残余牙囊：刮除拔牙窝近中骨壁上附着的残余牙囊组织（图 7）。

（7）处理拔牙窝：清理牙槽窝碎片，冲洗牙槽窝，彻底止血；放置自体血浓缩生长因子（Concentrate Growth Factors，CGF）（图 8）。

（8）缝合伤口：在确认牙槽窝止血良好的情况下，严密缝合伤口（图 9）。

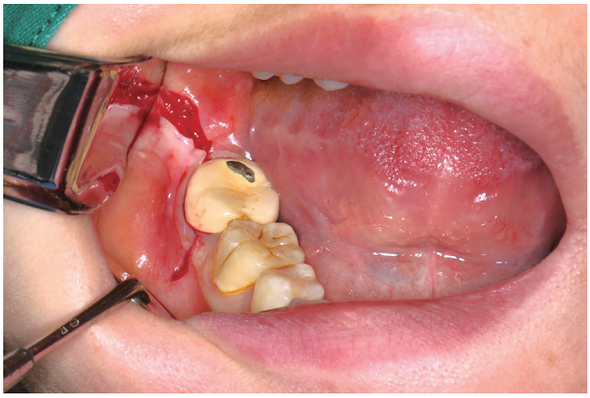

图 2　切开翻瓣

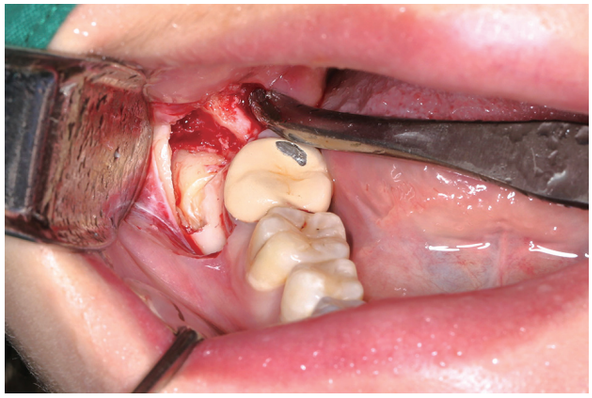

图 3　开窗去骨

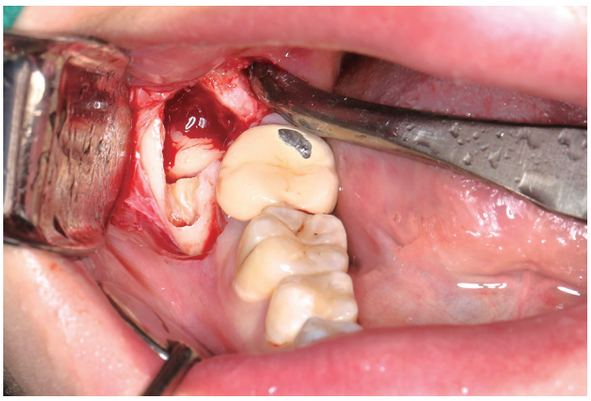

图 4　分割阻生牙

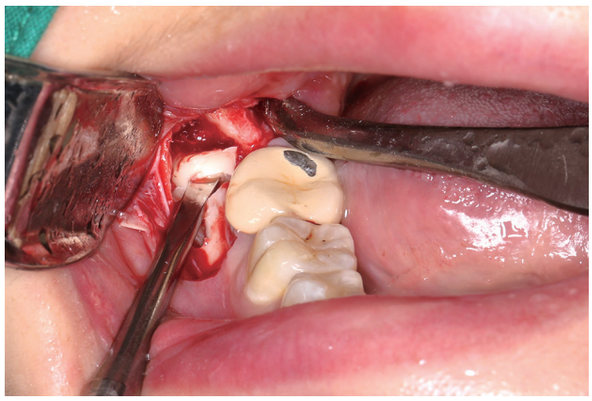

图 5　挺出牙根

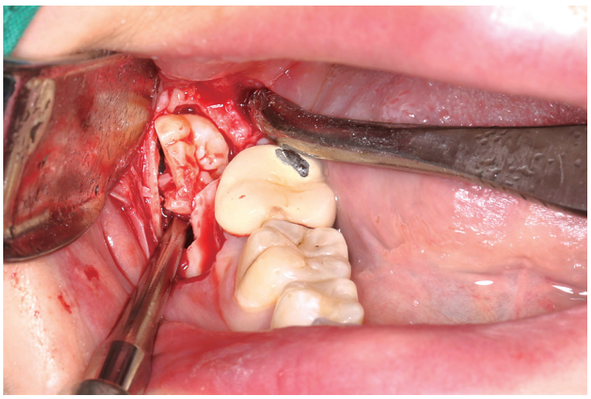

图 6　取出牙冠

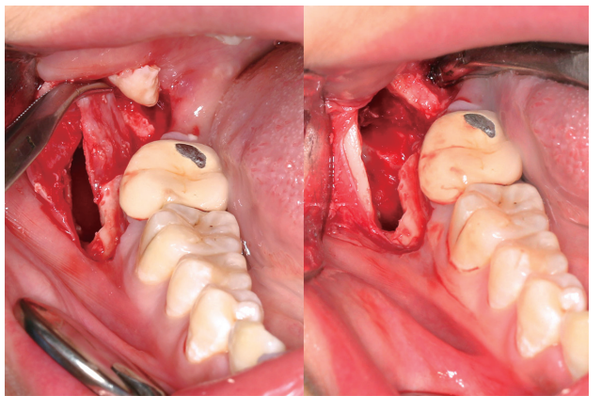

图 7　刮除残余牙囊

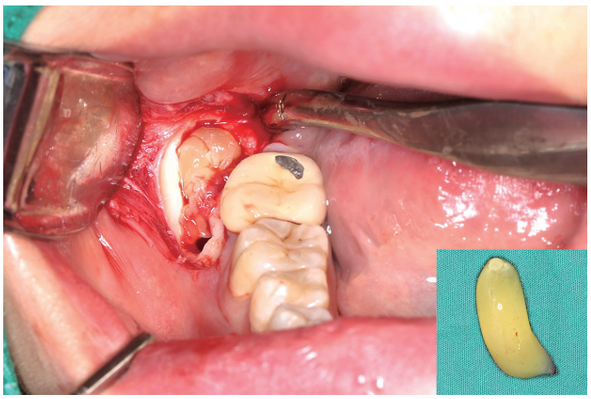

图 8　处理拔牙窝

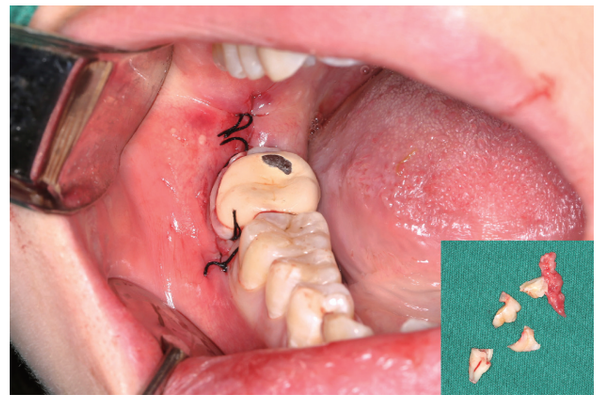

图 9　缝合伤口

2.2.2　对照组采用牙冠先脱位拔牙法

切开翻瓣与试验组一致，显露术区骨面。按常规方法开窗去骨，充分显露阻生牙牙冠及颈部（图 10），在牙颈部将冠根分割后，先取出牙冠，再将牙根向近中脱位并取出，刮除拔牙窝近中骨壁附着的残余牙囊，清理拔牙窝，置放 CGF 块，彻底止血后严密缝合。

两组患者均进行阻生第三磨牙拔除术后常规治疗和护理。

2.3　观察指标及评价标准

（1）记录两组拔牙全程时间。

（2）记录两组术后疼痛程度：利用 VAS 视觉模拟评分法，共 10 分，分数越高表示疼痛程度越高。

（3）记录术后发生不良反应情况，包括：出血、张口受限、感染、干槽症、下唇麻木。

（4）术后 30 天检查邻近第二磨牙松动情况：无松动为 0 级，Ⅰ～Ⅲ° 分别对应Ⅰ～Ⅲ级。

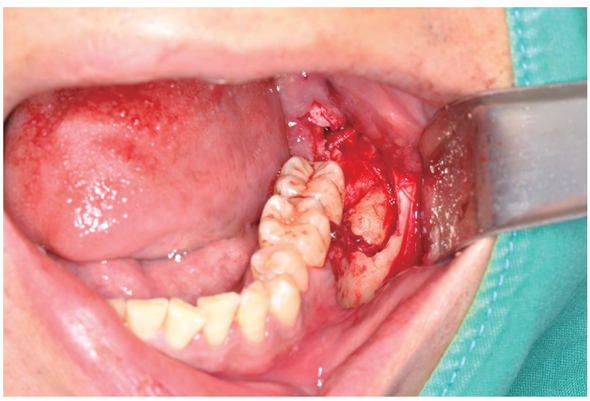

图 10　对照组显露阻生牙

（5）术后 3 个月检查邻近第二磨牙远中及颊侧牙周袋探诊深度，即龈缘到牙周袋底部距离。

（6）术后 3 个月检查邻近下颌第二磨牙牙根是否外露及外露长度。

2.4　统计学方法

采用 SPSS 26.0 统计学软件进行数据分析，计量资料用均数 ± 标准差（$\bar{x} \pm SD$）表示，两组间比较采用 t 检验；计数资料以率表示，组间比较采用卡方检验；等级资料采用秩和检验，以 $P < 0.05$ 为差异有统计学意义。

3　结果

本研究共计纳入 126 例，随机将其分为对照组和试验组，对照组 63 例中男 27 例，女 36 例，年龄 18 ～ 42 岁，平均 26 岁；试验组 63 例中男 26 例，女 37 例，年龄 19 ～ 40 岁，平均 25 岁。

3.1　两组患者拔牙全程时间与术后疼痛 VAS 评分比较

试验组与对照组拔牙全程时间及术后 VAS 评分差异无统计学意义（$P > 0.05$）。（表 1）

3.2　两组患者术后并发症发生率的比较

试验组与对照组术后并发症发生率差异无统计学意义（$P > 0.05$）。（表 2）

3.3　两组患者邻近第二磨牙术后 30 天松动度比较

试验组患者邻近第二磨牙术后 30 天松动度低于对照组，差异有统计学意义（$P < 0.05$）。（表 3）

表 1　两组患者拔牙全程时间与术后疼痛 VAS 评分的比较（$\bar{x}\pm SD$）

组别	拔牙全程时间（min）	VAS 评分（分）
对照组（n=63）	19.03±3.131	3.43±1.16
试验组（n=63）	18.08±4.827	3.10±1.793
t 值	1.314	1.239
P 值	0.191	0.218

表 2　两组患者术后并发症发生率的比较 [n(%)]

组别	出血	张口受限	感染	干槽症	下唇麻木	总发生
对照组（n=63）	1（1.59）	2（3.17）	0（0.00）	0（0.00）	3（4.76）	6（9.52）
试验组（n=63）	0（0.00）	1（1.59）	0（0.00）	0（0.00）	2（3.17）	3（4.76）
x^2						0.479
P 值						0.489

表 3　两组患者邻近第二磨牙术后 30 天松动度比较 [n(%)]

组别	0 级	Ⅰ级	Ⅱ级	Ⅲ级
对照组（n=63）	57（90.48）	4(6.35)	2(3.17)	0
试验组（n=63）	63（100.00）	0	0	0
Z 值	2.499			
P 值	0.012			

3.4　两组患者术后 3 个月邻近第二磨牙远中及颊侧探诊深度的比较

试验组术后 3 个月邻近第二磨牙远中及颊侧探诊深度均小于对照组，差异有统计学意义（$P<0.05$）。（表 4）

3.5　两组患者术后 3 个月邻近下颌第二磨牙牙根外露长度的比较

试验组术后 3 个月邻近第二磨牙牙根外露长度低于对照组，差异有统计学意义（$P<0.05$）。（表 5）

表 4　两组患者术后 3 个月邻近第二磨牙远中及颊侧探诊深度的比较（$\bar{x}\pm SD$）

组别	邻牙颊侧探诊深度（mm）	邻牙远中探诊深度（mm）
对照组（n=63）	3.71±1.325	4.30±1.672
试验组（n=63）	2.19±0.618	2.22±0.634
t 值	8.271	9.232
P 值	<0.001	<0.001

表 5　两组患者术后 3 个月邻近下颌第二磨牙牙根外露长度的比较 [n(%)]

组别	0mm	1mm	2mm	≥3mm
对照组（n=63）	56（88.89）	5（7.94）	1（1.89）	1（1.89）
试验组（n=63）	63（100.00）	0	0	0
Z 值	2.711			
P 值	0.007			

4 讨论

下颌低位水平阻生第三磨牙常常造成邻近的下颌第二磨牙牙根吸收、远中龋坏、远中牙槽骨吸收、局部骨髓炎等不良反应[5]，治疗方法首先是拔除阻生第三磨牙，而这类阻生牙拔除术难度较大、风险高，术中易发生邻牙松动或损伤，下牙槽神经损伤，术中出血，牙齿进入软组织间隙等；术后可发生拔牙创感染，干槽症，继发性出血，邻近的下颌第二磨牙深牙周袋形成、牙根外露、牙齿松动等并发症[1,6]。当前，微创化拔牙的理念深入医心，微创化技术方心未艾，对于下颌阻生第三磨牙拔除术，微创化的核心就在于选择适当手术径路，把握合理的手术方法，有效规避对邻牙及牙槽骨造成损伤、规避对下牙槽神经造成损伤。

下颌低位水平阻生第三磨牙，其牙冠大多位于下颌第二磨牙远中牙冠下方，或位于第二磨牙颊侧牙冠下方。对这类阻生第三磨牙如果按照常规下颌阻生第三磨牙拔除法，先取出阻生第三磨牙牙冠，开窗去骨的主要部位在阻生牙的冠颈区域，导致下颌第二磨牙远中和颊侧牙槽骨部分丧失，引发术后下颌第二磨牙牙周组织问题，如牙根外露、深牙周袋形成、甚至出现牙齿松动。虽然关于拔除下颌阻生第三磨牙后下颌第二磨牙出现松动症状的发生率尚无准确统计，但相关的病例报导已屡见不鲜[7]。作者采用牙根先脱位法拔除这类下颌低位水平阻生第三磨牙，将开窗去骨的主要部位后移至阻生牙的根颈区域，在显露阻生牙的根颈部后，由前上方向后下方分割阻生牙，分割线与阻生牙长轴呈 45°，将阻生牙的牙根先向前、向上挺出；再利用牙根脱位之后的牙槽窝空间，再将阻生牙牙冠向后推移，或分割阻生牙牙冠后向后推移，并将牙冠取出。牙根先脱位法，只在阻生牙冠的颊侧、远离第二磨牙牙槽嵴顶部位开一个小的骨窗，保留了下颌第二磨牙颊侧和远中牙槽嵴顶的骨质，有利于术后牙槽窝骨质的愈合和再生；同时，由于保留了第二磨牙牙槽嵴顶部的骨质，也有利于附着龈的再附着；有效地维持了下颌第二磨牙的牙周健康，避免了深牙周袋形成、牙根外露甚至牙齿松动。此外，牙根先脱位法，牙冠是在被分割后向后方空虚的牙槽窝脱位，因此下颌第二磨牙不会受到阻生牙脱位时所产生的压力，避免了术中造成下颌第二磨牙松动或损伤的风险。本文试验组病例术后下颌第二磨牙牙周健康状况明显好于对照组。

下颌低位水平阻生第三磨牙，牙根通常毗邻下颌管[8]。由于其所在的区域骨质致密，阻生牙牙根与牙槽骨之间结合紧密，拔除阻生第三磨牙时牙根阻力较大，一般情况下需要反复挺松牙根才能脱位，可激惹下牙槽神经，造成暂时性（1 ~ 5%）、甚至永久（0.0 ~ 0.9%）下牙槽神经损伤[9]，出现患者下唇麻木症状。采用牙根先脱位法，开窗去骨显露的区域是根颈部，拔除牙根的阻力相应减少，可以轻松的让牙根向上向前脱位，不会增加下牙槽神经损伤的风险。牙根先脱位法仅仅是把开窗去骨的部位后移，而实际去骨量并无显著增加，手术创伤及手术时间与常规的牙冠先脱位法相比，没有显著区别，所以本文两组病例下牙槽神经损伤率等术中术后并发症的发生率没有统计学差异。

对下颌低位水平阻生第三磨牙拔除开窗去骨时，选用超声骨刀效果更佳，超声骨刀切骨时配用生理盐水冲洗降温，避免了高速手机冲洗降温水路不安全的隐患；超声骨刀切骨时产热显著低于高速手机，如果配用冰镇的生理盐水局部降温效果更佳；超声刀头振动引起空化效应以及冷却水产生的水雾弥散切割部位，可以起到良好的止血效果，保证术野清晰[10,11]；此外，超声骨刀的软硬组织识别功能，可避免损伤下牙槽神经、舌神经及周围的软组织[12]。

绝大多数骨性埋伏阻生牙，包括骨性埋伏阻生第三磨牙及多生牙，牙囊退化不彻底，附着于牙颈部，拔牙时残余牙囊有时随牙齿一并带出牙槽窝。如果是年龄较大的患者，或局部存在慢性炎症的患者，残余牙囊常与牙槽骨壁粘连，大多不能随拔除的牙齿一起脱离牙槽窝。本文中下颌低位水平阻生第三磨牙，残余牙囊常与牙冠下方或近中牙槽骨壁粘连，牙齿拔除后需要从牙冠所在部位牙槽窝底部向近中牙槽骨壁刮除残余牙囊组织。如果将有炎性的残余牙囊组织遗留在牙槽窝，可能影响术后牙槽窝的愈合和骨质再生[13]，导致下颌第二磨牙远中形成较深牙周袋，甚至远中牙根部分外露。

下颌低位水平阻生第三磨牙所在区域皮质骨较多，骨质密度高、局部血供差，术后较易发生拔牙创口感染、干槽症等并发症[14]。在拔牙窝内放置 CGF 血块可以有效保护牙槽骨壁，防止牙槽骨壁直

接暴露于口腔环境，而继发牙槽窝感染或干槽症。CGF 取自患者自体静脉血液，安全性较高，可有效避免免疫排斥反应，而且 CGF 富含高浓度生长因子的纤维蛋白团块，包括血小板衍生生长因子、转化生长因子－β、血管内皮生长因子、骨形成蛋白等，具有骨诱导性和骨引导性，可以诱导间充质干细胞分化为成骨细胞并引导周围骨组织的生长，促进术区骨质恢复与重建[15～17]。

一般情况下，下颌低位水平阻生第三磨牙拔除术后，牙槽窝出血量不多；但如果术前局部存在慢性炎症，或局部有较大的下牙槽血管分支，牙槽窝出血量较多，此时应该置放效果良好的可吸收止血材料，如可吸收止血纱布、胶原蛋白海绵、明胶海绵等[18]，在牙槽窝良好止血的情况下，严密缝合拔牙创软组织伤口，有利于牙槽窝愈合；如果牙槽窝止血效果不佳，则不建议严密缝合。

参考文献

[1] 胡开进 . 牙及牙槽外科学 [M]. 北京：人民卫生出版社 , 2016.

[2] Synan W, Stein K. Management of Impacted Third Molars [J]. Oral and maxillofacial surgery clinics of North America, 2020, 32(4): 519-59.

[3] Bouloux G F, Steed M B, Perciaccante V J. Complications of third molar surgery [J]. Oral and maxillofacial surgery clinics of North America, 2007, 19(1): 117-28, vii.

[4] Kugelberg C F, Ahlström U, Ericson S, et al. Periodontal healing after impacted lower third molar surgery. A retrospective study [J]. International journal of oral surgery, 1985, 14(1): 29-40.

[5] Candotto V, Oberti L, Gabrione F, et al. Complication in third molar extractions [J]. Journal of biological regulators and homeostatic agents, 2019, 33(3 Suppl. 1): 169-72. Dental supplement

[6] 赵吉宏 . 现代牙槽外科新技术 [M]. 北京 : 人民卫生出版社 , 2017.

[7] Marciani R D. Complications of third molar surgery and their management [J]. Atlas of the oral and maxillofacial surgery clinics of North America, 2012, 20(2): 233-51.

[8] Qi W, Lei J, Liu Y N, et al. Evaluating the risk of post-extraction inferior alveolar nerve injury through the relative position of the lower third molar root and inferior alveolar canal [J]. International journal of oral and maxillofacial surgery, 2019, 48(12): 1577-83.

[9] Hillerup S. Iatrogenic injury to oral branches of the trigeminal nerve: records of 449 cases [J]. Clinical oral investigations, 2007, 11(2): 133-42.

[10] Kirli Topcu S I, Palancioglu A, Yaltirik M, et al. Piezoelectric Surgery Versus Conventional Osteotomy in Impacted Lower Third Molar Extraction: Evaluation of Perioperative Anxiety, Pain, and Paresthesia [J]. Journal of oral and maxillofacial surgery : official journal of the American Association of Oral and Maxillofacial Surgeons, 2019, 77(3): 471-7.

[11] Jiang Q, Qiu Y, Yang C, et al. Piezoelectric Versus Conventional Rotary Techniques for Impacted Third Molar Extraction: A Meta-analysis of Randomized Controlled Trials [J]. Medicine, 2015, 94(41): e1685.

[12] Ge J, Yang C, Zheng J, et al. Piezosurgery for the Lingual Split Technique in Lingual Positioned Impacted Mandibular Third Molar Removal: A Retrospective Study [J]. Medicine, 2016, 95(12): e3192.

[13] Stathopoulos P, Mezitis M, Kappatos C, et al. Cysts and tumors associated with impacted third molars: is prophylactic removal justified? [J]. Journal of oral and maxillofacial surgery : official journal of the American Association of Oral and Maxillofacial Surgeons, 2011, 69(2): 405-8.

[14] Taberner-Vallverdú M, Nazir M, Sánchez-GarcéS M, et al. Efficacy of different methods used for dry socket management: A systematic review [J]. Medicina oral, patologia oral y cirugia bucal, 2015, 20(5): e633-9.

[15] Rodella L F, Favero G, Boninsegna R, et al. Growth factors, CD34 positive cells, and fibrin network analysis in concentrated growth factors fraction [J]. Microscopy research and technique, 2011, 74(8): 772-7.

[16] Sohn D S, Heo J U, Kwak D H, et al. Bone regeneration in the maxillary sinus using an autologous fibrin-rich block with concentrated growth factors alone [J]. Implant dentistry, 2011, 20(5): 389-95.

[17] Zhang L, Ai H. Concentrated growth factor promotes proliferation, osteogenic differentiation, and angiogenic potential of rabbit periosteum-derived cells in vitro [J]. Journal of orthopaedic surgery and research, 2019, 14(1): 146.

[18] Vezeau P J. Topical Hemostatic Agents: What the Oral and Maxillofacial Surgeon Needs to Know [J]. Oral and maxillofacial surgery clinics of North America, 2016, 28(4): 523-32.