综述

规避下颌智齿拔除术中神经损伤风险的探讨

Discussion on avoiding the risk of nerve injury during mandibular third molar extraction

朱信让[1]　袁　璐[1]　王　姣[1]　李志革[2]

DOI:10.12337/zgkqjxjyzz.2021.06.005

摘　要

下颌智齿拔除术是牙槽外科最常见的手术，由下颌智齿拔除引起的术后并发症也较为多见。其中，神经损伤，包括下牙槽神经（inferior alveolar nerve，IAN）和舌神经（lingual nerve，LN）的损伤是较严重的并发症之一，掌握智齿及其周围结构的解剖特点、术前的准确评估以及合适的手术方法的选择可有效预防这一并发症的产生。

关键词　下颌智齿拔除；神经损伤；风险规避

1　引言

粗糙食物的磨耗使牙齿的高度和宽度不断减小，牙齿高度的降低使咀嚼力增加，从而刺激颌骨发育；而宽度的减小使牙齿能向前移动，从而有足够的间隙使智齿能够在 18 岁左右萌出。随着人类食物的愈发精细，牙齿的磨耗逐渐减少，咀嚼力也相应减小，其对颌骨的刺激降低，颌骨的生长发育发生明显退化，其中以下颌支宽度减小和牙槽后退（颏部的出现）最为明显。但由于颌骨退化与牙量退化不一致，导致骨量相对小于牙量（牙弓的长度短于所有牙的近远中径之和），颌骨缺乏足够的空间容纳所有恒牙[1]，导致现代许多人牙齿排列不齐以及牙齿不能够完全的萌出，尤其以下颌第三磨牙阻生最为常见。

下颌阻生智齿大多无法建立正常的咬合关系行

作者单位　[1]兰州大学口腔医学院
[2]兰州大学口腔医学院（口腔医院）
通讯作者　李志革
联系方式　0931—8915051/13993141029
电子邮箱　lizhg@lzu.edu.cn
通讯地址　甘肃省兰州市城并区东岗西路 199 号，730013

使咀嚼功能，还可能引起邻牙损害、局部感染、颞下颌关节等疾病，同时也是牙源性囊肿和肿瘤的潜在病源。在临床中即使正常萌出的下颌阻生智齿也常因对第二磨牙造成的牙周损害建议预防性拔除[2]。智齿拔除过程中，因其所在位置特殊、与邻牙关系紧密，以及邻近解剖结构的复杂性可能导致拔牙过程中的神经损伤，使患者下唇感觉减退以及舌部感觉异常。因此，术前了解下颌阻生智齿的解剖结构及位置、牙根与下颌管的解剖关系等，有助于手术方案的设计，是预防术中神经损伤的有效方法。本文通过对下颌智齿拔除术中可能导致神经损伤的因素进行分析，进而探讨如何规避下颌智齿拔除术中神经损伤的风险。

2 危险因素分析

下颌智齿拔除术中可能损伤的神经主要是舌神经和下牙槽神经，颊神经时常在翻瓣时被切断，但可迅速恢复，一般不会产生严重影响[3]，故本文不作过多阐述。据统计，拔除下颌智齿造成 LN 损伤的发生率为 0.4% ~ 25%[4]，而 IAN 损伤在下颌智齿拔除术后发生率是 0.35%[5] ~ 19%[6]。可能导致神经损伤的危险因素归纳起来有以下几点：

2.1 患者年龄

年龄与牙根发育程度有关，牙根未发育完成时，下颌智齿牙槽窝与下颌管之间具有较厚的骨质，拔牙一般不会导致下颌管破坏和下牙槽神经损伤；根尖发育完成后，下颌智齿的牙根形态各异，其与下牙槽神经的关系错综复杂，拔除过程中更易导致神经损伤。根据临床经验，预防性拔除下颌阻生智齿一般推荐在不超过 25 岁，较为理想的年龄阶段为 16 ~ 22 岁，即牙根发育至根长 1/3 ~ 2/3 时。另外，随着年龄增长，不仅各种牙根变异常见，而且人体骨质无机成分比例逐渐增加，硬度增大，弹性降低，牙周膜间隙也逐渐变窄，拔牙难度显著增高，发生下牙槽神经损伤的概率也随之增加[7]。

2.2 解剖因素

根据锥形束 CT（Cone beam CT，CBCT）检查，下颌智齿牙根与下颌管之间的关系可分为 4 种：（1）牙根根尖位于下颌管以上；（2）下颌管位于牙根颊侧；（3）下颌管位于牙根舌侧；（4）下颌管位于牙根之间[8]。谢千阳等报道拔除邻近下颌管的下颌阻生智齿，术后发生下牙槽神经损伤的危险性较高，其中近中、水平阻生牙的发生率为 1.1% ~ 3.9%，阻生位置越靠近下牙槽神经管，危险性越高；低位阻生智齿下牙槽神经损伤发生率可高达 20.3%[9]。若牙槽窝与下颌管之间骨质缺失，牙根紧贴下牙槽神经血管束，还有极少数情况下神经穿过牙根之间，牙齿拔出可能对神经造成压迫或撕裂损伤[7]。

2.3 手术方式

手术导致下颌智齿周围神经直接或间接损伤，常见以下情况：（1）采用传统劈冠法暴力分牙，导致牙根因锤击移位，压迫下颌管，对下牙槽神经造成间接损伤；（2）采用锤击牙挺楔入增隙，牙挺楔入过深，挤压下颌管骨壁，导致局部下颌管狭窄，压迫下牙槽神经，甚至可能发生挺刃插入下颌管，切断神经造成直接损伤；（3）采用高速涡轮机分离牙冠及牙根时，钻头进入下颌管，切断或撕裂下牙槽神经血管束，造成直接损伤[7]。宫学兵等研究发现手术方式与下牙槽神经损伤发生率直接相关，77 例患者中，采用翻瓣去骨术或（和）劈冠术者 54 例（70.13%），高速涡轮机的微创拔牙术者 23 例（29.87%），构成比差异具有统计学意义（x^2=12．481，P<0.001）[10]。

2.4 手术切口

下颌智齿拔除术的第一步为切开翻瓣，切口的选择和设计尤为关键，不仅需要考虑视野暴露充分，还要考虑微创和操作便利。对于远中切口的设计，切勿过于偏向舌侧，以免损伤舌神经。张睿等报道改良三角瓣可降低智齿拔除术中神经损伤的发生率，该研究中 181 例采用传统三角瓣（远中切口从第二磨牙远中龈缘正中斜向外后方，近中颊侧切口自第二磨牙的远中颊面轴角处，与龈缘约成 45° 向前下，如图 1），319 例采用改良三角瓣（远中切口从第二磨牙远中颊面轴角后与龈缘约成 135° 向后下，近中切口自第二磨牙远中颊面轴角处沿龈沟向前切至第二磨牙颊侧近中，不破坏第一、二磨牙之间的牙龈乳头，如图 2），结果显示改良三角瓣术后 IAN 损伤发生率 7.21%，明显低于传统三角瓣的 16.02%，提示暴露充分的视野便于医师操作，可有效避免术中 IAN 损伤[11]。

2.5 外科医生的经验

医生临床经验不足、用力不当等主观因素也是

造成下牙槽神经损伤的重要原因。（1）采用锤击劈冠、增隙等方法去除阻力的传统拔牙技术，常因暴力操作导致牙根移位、锐利器械插入下颌管，造成严重神经损伤。（2）拔牙术中根断，盲目取根导致根尖进入下颌管，压迫神经；（3）拔牙时破坏了下颌管和牙槽窝之间屏障，拔牙后局部感染等炎症扩散，激惹下牙槽神经；（4）拔牙后盲目搔刮牙槽窝底，由于神经管骨壁薄或下牙槽神经已暴露，可能导致下牙槽神经损伤。为避免此类问题，术者应根据自身技术熟练程度，进行更为充分的术野显露，合理设计去骨与分牙方法以充分去除阻力，顺应牙根形态施以挺出力量，必要时请上级医生会诊处置，严格避免盲目暴力操作[7]。

2.6　局部麻醉因素

行局部麻醉术时，注射针可能直接刺中神经造成损伤。当注射针尖刺到神经鞘时，患者会产生电击样异常感觉，说明针尖对神经产生了损伤。单纯针刺导致的神经感觉异常一般在持续数周后恢复。注射被污染的麻醉药品也有可能引起感觉异常。此外，所有的麻醉药物都有一定神经毒性，如果将高浓度的麻药直接注射到神经可能导致神经细胞凋亡，支配区域组织长期麻木，数周后仍不恢复时可能成为永久性神经损伤[12]。

2.7　术后其他并发症

下颌智齿拔除术后可能导致出血、感染、干槽症等并发症，如果出血较多，肿胀剧烈，有可能对下牙槽神经形成压迫，进而出现相应的感觉功能障碍；术后处理干槽症等并发症时，使用药物直接接触下牙槽神经，也可能导致神经感觉障碍[13]。

3　预防措施

在进行下颌智齿拔除时，术前影像学检查和综合评估对于规避神经损伤风险非常重要。根据 CBCT 等影像学检查可以三维分析下颌智齿和下颌管的关系，对智齿拔除难度进行分级，相应由不同资质的医师完成，将术者经验不足等主观因素影响降至最低。对于高难度病例，应向患者交代清楚可能发生的并发症并签署知情同意书。

使用微创拔牙，可最大程度降低拔牙对患者产生的创伤和影响。微创拔牙是指在拔牙过程中，使用精细拔牙器械，应用微创手术技巧，减小对牙槽骨的损伤，有利于同期或后续的种植和修复治疗。标准拔牙器械一般包括：外科专用动力系统（气动或电动手机等）和外科专用切割钻、专用牵拉显露器械、专用吸引器、开口咬合垫等。手术技巧主要包括：采用专用牵拉器械使术野显露充分的同时减小手术切口；四手操作随时吸净唾液和创口渗血，清晰术区视野；手术切口的设计，对于埋伏阻生第三磨牙拔除时十分重要，切勿过分偏向舌侧，以免损伤舌神经；合理设计牙齿切割方案以减少周围牙槽骨损伤，尤其是弯根、多根牙，一定要分根分别拔除；术后根据拔牙窝出血情况缝合创口、放置明胶海绵、富血小板纤维蛋白、填塞碘仿纱条等处置，充分止血；术后给予激素及消炎药预防过度肿胀等[7]。

以下方法也可规避神经损伤：

（1）截冠留根术：是指完全移除牙冠，仅将牙根保留于牙槽骨内。操作时，通常距釉牙骨质界下 1 ～ 2mm 截冠，修整剩余牙根以保证截面位于牙槽嵴顶下 3 ～ 4mm，且无釉质残留。目前大部分研究结果表明，截冠留根术后滞留牙根会发生迁移行为，从而远离下牙槽神经[14]。

（2）预防性冠周去骨术：是指通过外科手术去除部分骨组织，从而解除部分萌出阻力，调整萌出方向，恢复萌出潜能，研究表明，在 4 ～ 8 周内牙根可以向咬合方向移动约 2 ～ 3mm，从而使牙根远离下颌管[15]。

（3）正畸牵引拔牙法：是指利用正畸的方法将

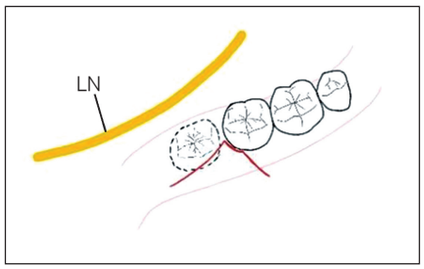

图 1　传统三角瓣切口设计

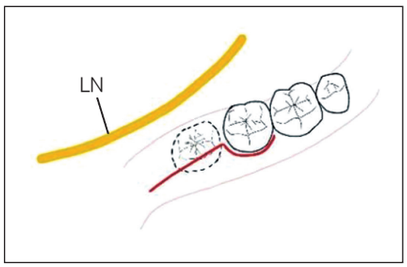

图 2　改良三角瓣切口设计

阻生齿向远离下牙槽神经方向牵引后再拔除。垂直和远中向阻生智齿最适宜使用此方法，近中阻生牙需先用高速涡轮机去除近中阻力再作牵引。水平阻生牙因其去骨量较大，牵引方向等因素影响，不适宜用此方法 [16]。缺点是这种方法作用时间长，患者需长期佩戴口内矫治器，不利于口腔卫生保持。

（4）下颌智齿拔除后，根尖无炎症时，应避免对牙槽窝进行搔刮。如存在炎症时，最好使用吸唾器将其吸除；当确实需要搔刮时，应用刮匙轻探至牙槽窝底，从牙槽窝底由下往上进行搔刮，避免向牙槽窝底用力，而导致下牙槽神经损伤。

4 总结

在进行下颌阻生智齿拔除时应综合考虑术前、术中及术后可能导致神经损伤的风险，并采取相应措施规避或者将风险最小化。术前影像学检查和详细综合评估对于规避神经损伤风险非常重要，需结合患者年龄、身体状况、第三磨牙阻生情况、手术风险难度评估，制定综合详细的手术方案，包括手术切口设计、手术器械选择、解除阻力方式等，并由相应经验的医师执行。对于下颌阻生智齿根尖距离下牙槽神经管较近者，可以选择截冠留根术、预防性冠周去骨术、正畸牵引拔除术等多种手术方法。术中使用先进的拔牙工具及微创的拔牙技术，小心谨慎，切忌勿暴力拔牙，淘汰劈冠法等过时拔牙方法。术后根据拔牙窝出血情况缝合创口、放置明胶海绵、纤维蛋白海绵、填塞碘仿纱条等处置，充分止血；术后给予激素、抗生素预防过度肿胀及感染等。对于已经发生的神经损伤，应对症处理，根据神经损伤发生的原因及损伤的程度，采用相应的处理方法，如解除压迫、营养神经、断端吻合等，使手术对患者身心产生的创伤降到最低。

参考文献

[1] 张志愿 . 口腔颌面外科学第八版 [M]. 人民卫生出版社，2020.

[2] 曲红蕾 , 李琨 , 周丽娜 , 等 . 口内可见第三磨牙对其邻牙健康状况的影响 [J]. 牙体牙髓牙周病学杂志 , 2017, 27(04): 210-214.

[3] 邓天阁 , 周宏志 , 胡开进 , 等 . 颏神经 , 颊神经及鼻腭神经损伤的原因及防治 [J]. 中国实用口腔科杂志 , 2014, 7(09): 517-520.

[4] 吴迪 , 胡开进 , 周宏志 . 舌神经损伤的原因及防治 [J]. 中国实用口腔科杂志 , 2014,7(009): 521-523.

[5] Cheung LK, Leung YY, Chow LK. Incidence of neurosensory deficits and recovery after lower third molar surgery: a prospective clinical study of 4338 cases[J] Int J Oral Maxillofac Surg, 2010, 39: 320-6.

[6] Renton T, Hankins M, Sproate C. A randomised controlled clinical trial to compare the incidence of injury to the inferior alveolar nerve as a result of coronectomy and removal of mandibular third molars[J]British Dental Journal, 2005, 43:7-12.

[7] 张宗敏 , 胡开进 , 周宏志 . 下牙槽神经损伤的原因及防治 [J]. 国际口腔医学杂志，2014，44(2): 523-527.

[8] 徐光宙 , 杨驰 , 范新东 . 以下颌神经管为参照的下颌阻生第三磨牙的分类及临床意义 [J]. 中国口腔颌面外科杂志 , 2014, 12(2): 131-135.

[9] 谢千阳 , 马志贵 , 钱文涛 . 正畸牵引法辅助拔除接触下牙槽神经管的埋伏阻生牙 1 例报告 [J]. 中国口腔颌面外科杂志 , 2012, 10(6): 525-528.

[10] 宫学兵 . 拔除下颌阻生第三磨牙后出现牙槽神经损伤的单因素分析 [J]. 中国现代药物应用 , 2014, 4, 8(7): 103-105.

[11] 张睿 , 张玲阁 , 李喜红 . 改良三角瓣对下颌第三磨牙拔除术后并发症的影响及其临床应用 [J]. 国际口腔医学杂志 , 2017, 9, 7(9): 153-156.

[12] Moon S, Lee SJ, Kim E, et al. Hypoesthesia after IAN block anesthesia with lidocaine: management of mild to moderate nerve injury[J] Restor Dent Endod, 2012, 37(4): 232-235.

[13] Gupta V, Bains VK, Singh GP, et al. Regenerative potential of platelet rich fibrin in dentistry: literature Review[J] Asian J Oral Health Allied Sci, 2011, 1(1):22-28.

[14] 谈文多 , 周逸嘉 , 赵隽隽 . 累及下牙槽神经的下颌第三磨牙拔除方法研究进展 [J]. 中国实用口腔科杂志 , 2020, 12, 13(12): 753-757.

[15] 肖芳 , 汪千霞 , 戴群 , 等 . 接触下颌神经管的阻生第三磨牙拔除术新进展 [J]. 江西医药 , 2018, 12, 53(12): 1506-1508.

[16] 青松 , 杨晶 , 任世鹏 , 等 . 正畸牵引技术在下颌阻生智齿拔除中的应用 [J]. 川北医学院学报 , 2012, 6, 27(3): 253-255.