优秀病例

多发邻面龋的口腔综合诊治及 4 年随访一例

龙赟子

摘　要

多发邻面龋的患者诊治应包括龋病的预防、治疗和随访。本文报道一例多发邻面龋患者的口腔综合诊治病例，针对患者既往生活习惯、口腔卫生习惯及就医习惯中存在的问题进行分析和管理，依据口腔全科诊疗理念对其进行分期治疗设计，进行有序的治疗并积极随访，最终成功改变了患者的龋高危状态，并建立了良好的医患关系。

关键词　邻面龋；综合诊疗

龋病是最常见的口腔疾病，多发龋的患者常常需要进行口腔综合诊疗来控制并预防其疾病的进展。如何全面评估一个患者的龋病风险、并针对其龋高危因素采取有效的沟通、管理和治疗措施，是临床医师需要面临的问题。龋病的控制绝不只是医生的努力，患者个人更需要加强口腔健康意识，并采取积极的行动。本文介绍 1 例年轻女性，既往存在不良口腔饮食、保健及就医习惯，通过长期的诊治和随访过程中医患双方的共同努力，最终实现了患者龋病风险的降级，并建立了医患双方控制龋病的信心。

作者单位　北京大学口腔医学院 · 口腔医院　综合二科
北京市海淀区中关村南大街 22 号　100081

1　病例报告

患者，女，31 岁，于 2016 年 3 月在北京大学口腔医院就诊，1 个月来右上后牙咬合痛，自服甲硝唑一周后缓解。多年来因龋坏行多颗牙充填及根管治疗，10 年前习惯用右侧咀嚼。无定期口腔检查习惯，最后一次 2 年前。喜饮碳酸饮料，少量多次饮用。刷牙 1 ~ 2 次 / 日，1 ~ 2 分钟 / 次，随意刷，不用牙线。以往未经牙周治疗。否认全身疾病及外伤史、传染病史及过敏史。

1.1　颌面部及口腔专科检查

右侧面部较左侧丰满，下颌前突（图 1）；开口度 3 指，开口型正常；颞下颌关节无压痛，关节

图 1　患者正侧面像

无弹响。主诉牙上颌右侧第一磨牙见充填体边缘龋，叩痛（±），不松动。根尖区无红肿，无窦道口。电活力测：80（对照牙上颌左侧第二磨牙：36）。根尖放射线片示：冠充填物周围低密度影近髓腔，根管内无充填物影像，近中颊根根尖周低密度影，面积 5mm × 6mm。非主诉牙中，龋坏波及根尖周的患牙一颗，为上颌右侧侧切牙（充填体边缘继发龋，舌侧再发龋，电活力测无反应），根尖放射线片示：冠部充填体周围低密度影近髓腔，根管内无充填物影像，根尖周低密度影，约 15 mm × 15mm。CBCT 示：根尖周大面积低密度影，边界清楚，体积 17mm × 14mm × 10mm。唇腭侧骨板均不完整，累及上颌右侧中切牙、尖牙及第一前磨牙腭根根尖区，上颌右侧中切牙、尖牙牙根斜行吸收。龋坏波及牙髓的患牙 1 颗，为下颌右侧第一磨牙（冷测敏感）。不同程度继发、再发、新发龋坏未波及牙髓的患牙有 9 颗，分别为上颌右侧第一和第二前磨牙、第二磨牙，上颌左侧中切牙、侧切牙、第一前磨牙、第二磨牙，下颌左侧第二磨牙，下颌右侧第二磨牙。曾行根管治疗的患牙一颗，为上颌左侧第一磨牙，大面积银汞充填体，叩痛（−），不松动，牙龈未见红肿。根尖放射线片示：冠部高密度影，达髓腔，根管内充填物影像，欠填，根尖周未见低密度影。四颗第三磨牙均见龋坏，且咬合不佳。口腔卫生一般，牙石（−）～（+），软垢少量，牙龈缘轻度红肿，PD：2 ～ 3mm，未及附着丧失。咬合检查：上颌左侧侧切牙和下颌左侧尖牙反殆，双侧磨牙：近中关系（图 2、3）。

1.2　诊断

上颌右侧第一磨牙慢性根尖周炎；上颌右侧侧切牙慢性根尖周炎（根尖囊肿）；下颌右侧第一磨牙慢性牙髓炎；上颌左侧第一磨牙牙体缺损；上颌右侧第一前磨牙远中殆面、下颌右侧第二磨牙近中再发深龋；上颌左侧（少牙位）近中舌面及远中舌面、下颌左侧第二磨牙殆面继发深龋；上颌右侧第二前磨牙远中殆面、上颌右侧第二磨牙殆面、上颌左侧侧切牙近中舌侧、上颌左侧第一前磨牙近中殆面及远中殆面深龋；上颌左侧第二磨牙殆面中龋；

图 2　患者治疗前口内检查

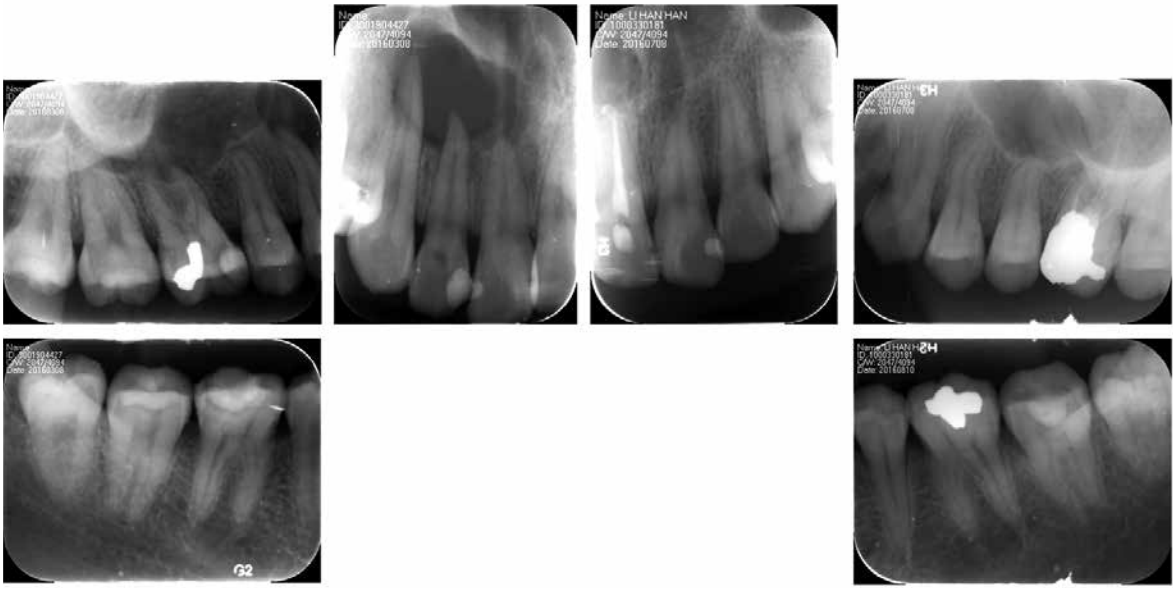

图 3　患者术前根尖放射线片

四颗第三磨牙殆面深龋；菌斑性龈炎；安氏 III 类错殆畸形；右侧嚼肌肥大。

1.3　治疗计划

（1）系统疾病控制期：患者无需控制的全身疾病；

（2）急症期：对主诉牙上颌右侧第一磨牙进行根管治疗；

（3）疾病预防及控制期：口腔卫生指导（控制酸性饮料、含糖食物摄入频率；正确的口腔清洁方式：用牙线，Bass 刷牙法，使用含氟牙膏）；上颌右侧第一磨牙、下颌右侧第一磨牙根管治疗，上颌右侧侧切牙根管治疗及囊肿搔刮；上颌右侧第一和第二前磨牙、第二磨牙，上颌左侧中切牙、侧切牙、第一前磨牙、第二磨牙，下颌左侧第二磨牙，下颌右侧第二磨牙树脂充填治疗；四颗第三磨牙拔除；涂氟；牙周基础治疗（龈上洁治）；

（4）美观及功能修复期：正畸－正颌联合治疗；上颌右侧第一磨牙、上颌右侧侧切牙桩核冠修复及下颌右侧第一磨牙全冠修复；上颌左侧第一磨牙桩核冠修复或观察；

（5）维护期：口腔卫生宣教，定期随访，充填体维护及牙周维护治疗。

1.4　治疗过程

（1）初诊治疗：进行全面的口内外软硬组织检查、拍摄根尖放射线片、曲面体层放射线片，向患者介绍大概的治疗计划，对上颌右侧第一磨牙进行开髓拔髓治疗；

（2）对患者进行口腔卫生指导，建议控制酸性饮料、含糖食物的摄入频率，指导患者正确的口腔清洁方式：针对邻面龋多发，教会患者使用牙线，并教会 Bass 刷牙法，推荐使用含氟牙膏；

（3）牙体牙髓方面：主要是进行龋病控制，全口牙龋坏由重到轻、按区段顺序治疗：包括上颌右侧侧切牙、下颌右侧第一磨牙根管治疗（图 5）；上颌右侧第一和第二前磨牙、第二磨牙，上颌左侧中切牙、侧切牙、第一前磨牙、第二磨牙，下颌左侧第二磨牙，在充填治疗完成后进行涂氟治疗，所使用的产品为 Duraphat®，所含氟化钠浓度为 50mg/mL；

（4）外科方面：上颌右侧侧切牙根尖搔刮术，术后病理显示为炎症肉芽组织，未见上皮组织；

（5）牙周方面：进行了龈上洁治；

（6）修复方面：上颌右侧第一磨牙金属桩＋冠修复；针对上颌左侧第一磨牙设计 2 个方案：桩核冠修复或姑息观察，患者选择姑息观察。患者对正畸－正颌治疗的疗程、费用、效果进行咨询和沟通后，无意于行此治疗，因而到此为止完成第一轮诊疗内容（图 4、图 5）。

（7）维护期复查：每次均进行口腔卫生指导和强化，复查根管治疗疗效、充填体及修复体情况，

图 4　患者治疗完成后口内照片

图 5　上颌右侧第一磨牙、上颌右侧前牙及下颌右侧第一磨牙根充片

行涂氟治疗，并行牙周洁治。

① 3 个月复查检查发现上颌右侧中切牙牙髓活力测试无反应，上颌右侧尖牙牙髓活力测试迟钝，行这两颗牙的根管治疗（图 5）；

1 年可见充填体、修复体均完好，未见新发龋坏（图 6），行四颗第三磨牙拔除；

② 2 年复查可见下颌右侧第二磨牙殆面既往的充填体继发龋坏，行树脂充填治疗；全口根尖片及

图 6　患者 1 年复查口内照片

咬合翼片显示余牙未见新发、再发、继发龋坏（图 7 ～ 9）；

③ 4 年复查可见上颌右侧第一前磨牙近中殆面既往的充填体继发龋坏，行树脂充填治疗；上颌右侧侧切牙根尖病变经长时间复查已基本稳定，且无自发症状，行纤维桩 + 冠修复（图 10、11）。

1.5　治疗结果

该病例对多发龋患者进行了全面、有序的综合治疗，纠正了患者的不良饮食习惯，患者已基本戒

图 7　患者 2 年复查口内照片

图 8　下颌右侧第二磨牙充填治疗

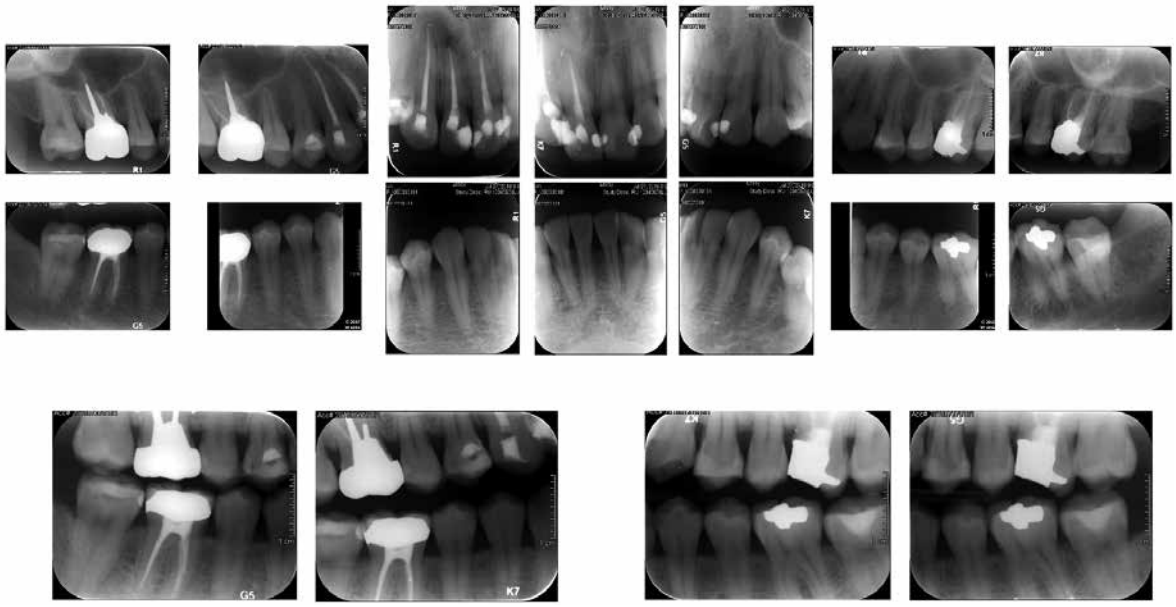

图 9　患者 2 年复查全口根尖片及咬合翼片

图 10　患者 4 年复查口内照片

图 11　上颌右侧侧切牙根尖病变 4 年复查情况

除碳酸饮料、控制了含糖食物的摄入频率，并帮助患者建立了良好的口腔卫生清洁习惯，患者现能坚持每日用牙线，并采用 Bass 刷牙法以 2 次 / 日的频率刷牙。另外，患者也对治疗结果满意，并养成了良好的定期口腔检查的习惯，能坚持每年复查，在长久的诊疗过程中建立了医患之间的信任关系。

2　讨论

2.1　患者的问题探讨及个性化防龋方案的设计

该名患者近一半的牙感染了龋病，并多发邻面龋。依据美国牙医协会（American Dental Association，ADA）龋病风险评估系统的指导，患者过去 3 年内有 3 颗以上龋损、正餐之间饮用碳酸饮料频率高，被评估为龋高危。针对这名患者的病史，其存在的问题主要有以下几点：①喜饮酸性饮料，几乎每日 1 瓶，且饮用为少量多次，致使口腔长期处于酸性环境；②无定期牙科就诊习惯，从其面部发育不对称的结果回溯其病因，患者在青少年时期就医行为并不主动，由于上颌左侧后牙的龋坏，造成了长期采用右侧偏侧咀嚼从而形成嚼肌肥大，直至上颌左侧第一磨牙完成根管治疗后才恢复双侧咀嚼。成年后虽就诊意识有了提高，但并不规律，既往充填体未进行复查和维护，出现了多颗继发龋，以邻面龋为主，严重的患牙甚至发展成为了牙髓炎、根尖周炎；③无正确口腔卫生保健习惯，不用牙线。针对这些问题，建议患者控制酸性饮料及其他含糖食物的摄入，特别注重对频次的控制，进行口腔卫生指导，特别注重对牙线的使用，进行全口龋病的系统治疗和合理的复查随访。

2.2　继发龋的预防

患者第 2、4 年均出现了既往树脂充填体（非本轮治疗）的继发龋，最初表现为边缘着色，探诊及根尖放射线片上并不明显，明确诊断较为困难。第 4 年的复查中，本轮治疗的充填体也开始出现了边缘着色的现象。因此在龋病的控制中如何降低继发龋的发生、早期发现继发龋尤为重要。继发龋的主要是树脂充填与牙体组织之间由于充填不密合、树脂聚合收缩等存在微裂隙，口腔环境中的细菌通过微裂隙造成粘接界面的脱矿产生的。文献表明，继发龋的风险因素主要包括：充填体龈方的深度，当粘接边缘落在牙本质和牙骨质上时，更易发生继发龋 [1]；患者的龋易感性 [2]；患者年龄和社会经济因素；术者的专业知识技术水平 [3]。其诊断方法主要依赖于探诊、放射线片和激光荧光法 [4]，但仍有一定的局限性和困难。

作为临床医师，在树脂充填治疗时首先应充分掌握并严格遵守去龋原则，应使得修复材料与侧壁正常的牙本质和洞缘正常的釉质相粘接，并保留未脱矿的和可再矿化的组织。另外，把控粘接过程中临床操作细节、有效降低树脂微渗漏风险也是十分必要的。循证医学表明，采用橡皮障隔离可能会增加修复体的寿命 [5]。采用选择性酸蚀技术（selective etching technique），即在使用自酸蚀粘接剂之前先对粘接界面的釉质进行磷酸酸蚀，有利于提高充填体边缘封闭性，降低边缘微渗漏 [6,7]。在充填完成后，给充填体局部及全口涂布氟化物，可提高牙齿的抵抗力，延长充填体的寿命。另外，监督患者进行良好的口腔卫生清洁，也能够防止菌斑的堆积，预防继发龋的发生。总之，继发龋虽不能完全避免，但只要临床医师从手术操作到术后管理复查的各个环节都应该采取积极措施，是可以有效减少继发龋的发生的。

参考文献

[1] Kuper NK, Opdam NJM, Ruben JL, et al. Gap size and wall lesion development next to composite. J Dent Res, 2014, 93(7_suppl):108S-113S.

[2] Laske M, Opdam NJ, Bronkhorst EM, et al. Longevity of direct restorations in Dutch dental practices. Descriptive study out of a practice based research network. J Dent, 2016, 46:12-17.

[3] Opdam NJ, Bronkhorst EM, Roeters JM, et al. A retrospective clinical study on longevity of posterior composite and amalgam restorations. Dent Mater, 2007, 23(1):2-8.

[4] Brouwer F, Askar H, Paris S, et al. Detecting secondary caries lesions: a systematic review and meta-analysis. J Dent Res, 2016, 95(2):143-151.

[5] Keys W, Carson SJ. Rubber dam may increase the survival time of dental restorations. Evid Based Dent, 2017, 18(1): 19-20.

[6] Peumans M, De Munck J, Van Landuyt KL, et al. Eight-year clinical evaluation of a 2-step self-etch adhesive with and without selective enamel etching. Dent Mater, 2010, 26(12): 1176-1184.

[7] Ludlow Sw, Farmer Sn, Donaldson Me, et al. Micro-leakage of resin-modified glass ionomer restorations with selective enamel etching. Oper dent, 2014, ; 39(4):E154-9.