优秀病例

右下第二磨牙慢性根尖周炎的治疗——超出根尖的根管内分离器械取出

唐仁韬　冯　琳

摘　要

器械分离是根管治疗过程中较为棘手的并发症。分离器械阻碍根管预备和充填，会降低根管治疗的成功率，取出分离器械，通常是保证疗效首选方案。本病例中的患牙有大范围根尖周病变，提示感染严重，而超出根管的分离器械阻碍根管清创，因此选择使用超声法取出分离器械。在完善根管治疗后，患者症状消失。治疗后 1 年复查，根尖周病变愈合。

关键词　器械分离　断锉　超声　根管治疗　慢性根尖周炎

1　引言

根管治疗的目的是去除感染，杜绝再感染。在根管预备过程中，由于牙根重度钙化、弯曲，器械操作不当等因素，均可能会引起器械分离等并发症[1]。分离器械阻塞根管，会阻碍根管清创和充填，进而影响疗效。尤其是有根尖周病变的患牙，分离器械如未取出，对预后的影响更大[2]。因此，发生器械分离时，将其取出，通常是获得最佳疗效的首选方案。本病例为分离器械阻碍根管清创的典型病例，采用超声技术取出分离器械，完善根管治疗后，患者症状消失，1 年复查根尖周病变愈合。

2　病例报告

2.1　病史回顾

2.2.1　简要病史

患者为 37 岁女性，3 个月来因右下后牙牙龈反复肿痛、咬合痛于外院治疗，症状无明显缓解，转诊我院继续治疗。既往史及家族史无特殊。全身情况良好。

作者单位　北京大学口腔医学院 · 口腔医院牙体牙髓科　国家口腔疾病临床医学研究中心　口腔数字化医疗技术和材料国家工程实验室　口腔数字医学北京市重点实验室
通讯作者　冯琳
联系方式　18600441209
电子邮件　1165155446@qq.com
通讯地址　北京市海淀区中关村南大街 22 号 100081

2.2.2　口内检查

47^{BO} 大面积缺损，有暂封物。叩痛（±），不松动。根中 1/3 相对应的颊侧牙龈见窦道口，自窦道口探入，提示指向近中根面。正中、侧方咬合未见咬合创伤。PD $\frac{3|3|3}{4|10|4}$ M FI $\frac{2}{2}$。

2.2.3　影像学检查

X 线片及锥线束 CT（CBCT）示：47^{BO} 根尖周大面积低密度影累及根分叉区，以近、远中根尖为中心，面积约 9.9×9.3×7.5mm^3。远中根管内分离器械从冠方舌侧，指向根方颊侧，长约 4.2mm，并超出根尖约 2.0mm；根管冠方见高密度根充物影。近中根管内未见根充物影像，根管中 1/3 弯曲（图 1）。

2.2　诊断

47 慢性根尖周炎

2.3　治疗计划

47 根管再治疗 + 全冠修复

2.4　治疗过程

2.4.1　定位根管

上橡皮障，根管显微镜下，去除暂封。定位 3 根管口，分别为 MB，ML，D 根管。根管内见牙胶充填物（图 2–a）。

2.4.2　疏通根管

ProTaper Re–File D1–D2 去除根管内牙胶，08#–10# 手用 C 锉疏通 MB，ML 根管。大量 5.25%NaOCl 间断冲洗。

2.4.3　取出分离器械

术前 CBCT 读片示冠根长约 17.3mm，根长约 10.1mm；分离器械所在的远中根管为扁根管，根管无严重弯曲。近中根管内未见根充物影像，根管中 1/3 弯曲。ProTaper Re–File D1–D2 取出远中根管冠段牙胶。超声 ET–25、ET–40 沿颊舌向小心去除分离器械断缘冠方阻挡器械冠端暴露的牙体组织，暴露器械断端。在器械断端水平的根管壁制备略大于器械直径的平台，紧贴器械侧方获得根向深入约 0.5 ~ 1mm 的空间，以便在所获得的操作空间内利用超声颊舌向振动，从而可以使分离器械与根管壁松解（图 2–b）。使用 DG–16 根管探针探查，此时分离器械受根管近远中壁约束无法移动。将超声锉 K–25 工作尖插入分离器械颊、舌侧刚刚制备出的空间内，将超声尖紧贴器械，低功率振动，同时间断轻触分离器械周围根管壁，解除阻力使其松解。在超声尖使用过程中，每振动 10 秒左右，使用 5.25%NaOCl 冲洗，以便降温及清洁，用吸潮纸尖擦干根管。器械获得一定程度的松解后，再使用超声锉 K–25 低功率震动，间断轻触分离器械，使其弹出（图 2–cd）。可见取出的分离器械尖端完整，长约 4mm（图 2–e）。测远中根管初始工作宽度（IWW）为 40#。

2.4.4　根管成形

使用镍钛旋转器械 ProTaper Universe Sx，WAVE ONE GOLD Primary、Medium 预备根管，MB 和 ML 根管工作长度为 17mm，锥度 0.6，终末工作宽度 30#；D 根管工作长度为 18mm，锥度 0.6，终末工作宽度 55#。5.25%NaOCl、17%EDTA 冲洗，超声荡洗（图 2–f）。

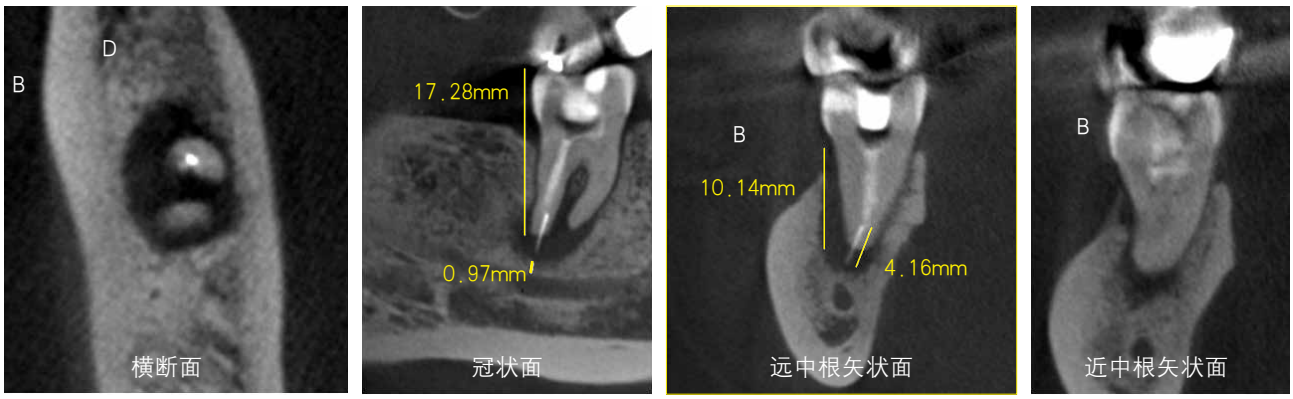

图 1　47 术前 CBCT，可见分离器械位于远中根根尖，部分超出根尖孔

2.4.5　根管充填

纸尖擦干根管，iRootSP 糊剂，热牙胶垂直加压充填（图 2–g）。X 线片显示远中根管少许糊剂超填，近中根管恰填（图 2–h）。

2.4.6　冠部充填

SE Bond 粘接，流动树脂衬层，AP–X 复合树脂充填。调合，抛光。

2.4.7　1 年复查，患者无不适，咀嚼功能良好。充填体完好，颊侧中央 PD 3mm。X 线片显示根尖周病变已愈合，骨小梁长入原病变区域，根周膜影像清晰（图 2–i）。患牙可进一步进行冠部修复防止劈裂。

3　讨论

控制感染，是根管治疗的核心。对于根管中的分离器械，应对策略有三个方案：取出，旁路通过或作为根管封闭材料的一部分，保留于根管充填物的根尖段。如不将其取出，根管预备及充填无法完成，根尖病变可能难以愈合，因此，在控制风险的前提下，将其取出仍是首选。

是否取出分离器械，需要权衡其收益及风险，制定相应的具体措施。如器械取出造成牙根折裂或侧穿等风险过大，可考虑旁路通过等保守方案。保留在根管内的器械对预后的影响程度，与其分离时根管的清理程度有关。如果器械分离时已完成根管预备，则对预后的影响通常较小，可考虑不予取出。

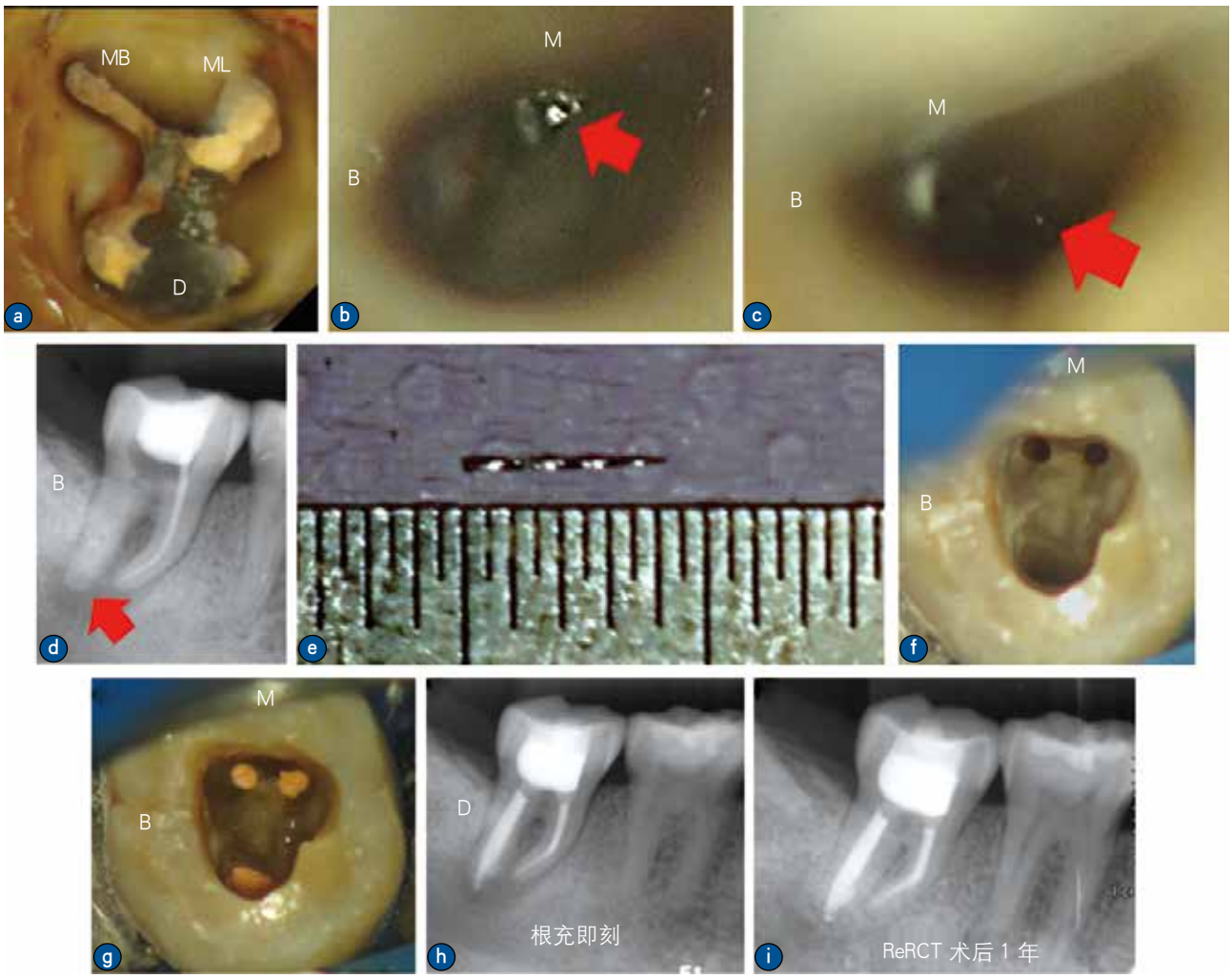

图 2　47 治疗过程及复查。a. 髓腔进入，可见 MB，ML，D 根管口内牙胶；b. 制备平台，暴露分离器械；c. 分离器械取出后；d. X 线片验证分离器械取出，无残留；e. 分离器械完整取出；f. 根管预备后；g. 根管充填后；h. 根充即刻 X 线片；i. 1 年复查 X 线片可见病变愈合

本病例中，感染已扩散至根尖周组织，分离器械如未取出，其造成的根管阻塞即成为感染控制的最大障碍，对预后可能会有较大影响[2]。将其取出，是获得最佳疗效的首选方案。

本病例分离器械取出的风险较大，其难点在于器械分离部位位于根尖段，而且分离器械部分超出根尖。在取出过程中，已经超出根尖的器械可能会继续向根尖方移动，可能导致器械全部推出根尖孔，甚至进入下颌神经管的不良后果。同时器械超出根尖的部位会受到来自根尖孔牙本质的阻力，受力时更容易导致器械二次折断或者根管受到来自器械的应力导致根裂。此外，取出器械过程中，形成冠方直线通路的操作可能会导致根管侧穿等并发症。

分离器械的取出方法包括超声法，套管法，套索法，激光熔融，根尖手术，意向性再植等[3-8]。本病例选用超声法取出分离器械，其技术要点可归纳为：暴露分离器械→去除阻力，松解器械→弹出器械。

临床上常用改良的 Gates Glidden 钻、环钻或超声工作尖在分离器械的冠端根管壁制备平台。制备平台的目的，一是为了提供视野，暴露分离器械断缘，便于操作；二是为后续的阻力去除和器械的松解、直立和弹出提供空间。本病例选用超声工作尖 ET-25、ET-40 制备平台，虽然效率远低于 Gates Glidden 钻和环钻，但对牙体组织去除的量及方向更可控，能更好的保护牙根薄弱区域的牙体组织，如磨牙牙根根分叉侧的凹陷区。

本病例在制备平台时，使用超声工作尖先沿颊、舌侧去除牙本质壁，暴露端缘，再沿断缘周围少量、均匀的去除牙体组织，制备平台，使得平台周围剩余牙本质厚度相对均匀，并尽量位于牙根中心（图 2-bc），从而最大限度降低牙根穿孔，牙根折裂的风险。

制备平台后，在分离器械周围的牙本质上，使用直径尽可能细的超声工作尖（本病例中，临床当时可供选用的最细工作尖为 K-25 工作尖）沿器械断缘阻力侧去除牙体组织，使卡紧的分离器械相对“直立”，从而使根管壁施加于器械的阻力获得一定程度的释放。随后，按上述方法在继续松解器械的同时，用超声工作间尖间断轻触分离器械，使之弹出。应预见到分离器械弹出后可能会掉落进入邻近根管内，可在操作前用棉球、牙胶等易取出的材料暂时封闭其余的根管口[5]。

本病例在松解和弹出器械过程中，通过避免超声尖向牙根方向、分离器械额外加力，以及超声的无效振动（即无助于器械的冠方移动），有效预防了将分离器械推向根尖或二次折断。同时，不使超声尖“空振”，减少了牙根的过度破坏，预防了超声工作尖的折断。本病例在使用超声尖过程中，采用间断震动，并伴随 5.25%NaOCl 冲洗的方法，既有冲洗降温作用，预防碎屑阻塞根管，防止过度产热对牙周组织造成不可逆损伤，又能起到加强化学预备的效果。

对于经验丰富的牙体牙髓专科医生，超声法取根管内分离器械的成功率可高达 88% ～ 95%[3, 9, 10]。但是，无论采用何种方法取出分离器械，取出概率多高，均会造成额外的牙体组织丧失，甚至严重的并发症，比如：根管内台阶形成，根管侧穿，分离器械的二次折断或被推向根尖甚至推出根尖孔，超声工作尖的折断，以及超声过度产热对牙周组织造成不可逆损伤等。因此，避免折断，才是针对分离器械的最佳方法。

参考文献

[1] 侯本祥 . 根管机械预备并发症的原因、预防及处理 [J]. 中华口腔医学杂志 , 2019(09):605-611.

[2] Grossman L I. Guidelines for the prevention of fracture of root canal instruments[J]. Oral Surg Oral Med Oral Pathol, 1969, 28(5):746-752.

[3] Terauchi Y, Sexton C, Bakland L K, et al. Factors Affecting the Removal Time of Separated Instruments[J]. J Endod, 2021, 47(8):1245-1252.

[4] Choksi D, Idnani B, Kalaria D, et al. Management of an intracanal separated instrument: a case report[J]. Iran Endod J, 2013, 8(4):205-207.

[5] Madarati A A, Hunter M J, Dummer P M H. Management of Intracanal Separated Instruments[J]. J Endod, 2013, 39(5):569-581.

[6] 顾帆 , 彭彬 . Nd:YAP 激光取出根管内折断镍钛器械的效果研究 [J]. 北京口腔医学 , 2020, 28(05):284-287.

[7] 黄晓想 , 侯本祥 . 左上第一磨牙器械分离显微根尖外科手术再治疗一例 [J]. 中华口腔医学杂志 , 2019(09):639-641.

[8] Harada T, Harada K, Nozoe A, et al. A Novel Surgical

Approach for the Successful Removal of Overextruded Separated Endodontic Instruments[J]. J Endod, 2021,47(12):1942-1946.

[9] Cuje J, Bargholz C, Hulsmann M. The outcome of retained instrument removal in a specialist practice[J]. Int Endod J, 2010,43(7):545-554.

[10] Fu M, Zhang Z, Hou B. Removal of broken files from root canals by using ultrasonic techniques combined with dental microscope: a retrospective analysis of treatment outcome[J]. J Endod, 2011,37(5):619-622.