优秀病例

牙龈开窗的治疗与反思——膜龈手术联合显微根尖手术治疗牙龈开窗一例

董家辰[1]　顾申生[2]

摘　要

长期慢性根尖周炎会导致患牙发生骨开窗甚至骨开裂，从而引起牙龈的开窗，对于这类患牙，单纯根管治疗的治疗效果欠佳，牙龈开窗往往难以得到较好的愈合，必要时需要拔除患牙再进行骨再生手术，等待骨组织愈合良好后才能行种植修复。此时患者不仅无法保留患牙，还需要经历多次手术才能获得良好修复，这种治疗方案不仅费时费力，而且也丧失了天然牙的功能。本文报道一例将牙体显微外科手术与牙周膜龈手术相结合，同期应用上皮下结缔组织移植术联合显微根尖手术治疗根尖周炎引起的牙龈开窗，获得了良好的预后，为此类复杂病例提供了治疗思路。

关键词　上皮下结缔组织移植术；显微根尖手术；牙龈开窗

1　引言

牙龈开窗是常见的口腔病损，可能由根尖周病导致，也可能由牙周脓肿导致，甚至有可能由颌骨病变导致，无论何种原因，都需要查找病因，就因治疗[1]。对于长期慢性根尖周病导致的牙龈开窗首选根管治疗。一般根尖炎症消退后，小面积的牙龈开窗可以自行愈合。但是较大范围的牙龈开窗由于根管感染未控制、龈瓣血供较差、内侧肉芽组织较多等原因较难自行愈合，需要去除炎症软组织后缝合关窗。对于薄龈生物型患者来说，大范围软组织缺损后的缝合容易导致牙龈撕裂，此时则可以用上

作者单位　1. 上海交通大学医学院附属第九人民医院　牙周病科；上海交通大学口腔医学院；国家口腔医学中心；国家口腔疾病临床医学研究中心；上海市口腔医学重点实验室；2. 上海交通大学医学院附属第九人民医院　牙体牙髓科；上海交通大学口腔医学院；国家口腔医学中心；国家口腔疾病临床医学研究中心；上海市口腔医学重点实验室
通讯作者　顾申生
联系方式　18019790352
电子邮箱　honestrety@163.com
通讯地址　上海市黄浦区制造局路 639 号

皮下结缔组织来进行软组织增量。上皮下结缔组织（connective tissue graft，CTG）移植术常被用于天然牙及种植体周围的软组织增量。CTG 可以与各种手术（如：冠向复位瓣、侧向转位瓣、双乳头瓣等）联合使用，在增加软组织量的基础上，还可以稳定其上方覆盖的龈瓣，促进创口愈合，其安全性和有效性已经得到了充分证实[2]。

本病例颊侧软硬组织都有大范围的缺损，牙齿保留难度较大。在与患者充分沟通后，我们秉承着“留住天然牙”的理念，选用显微根尖手术 + 上皮下结缔组织移植术 + 牙周再生性手术同期关闭开窗面，术后软硬组织愈合良好。

2　病例报告

2.1　一般情况

× 某，女，25 岁，出生地及居住地均为上海市。2019 年于上海交通大学医学院附属第九人民医院牙体牙髓科就诊，主诉为右上后牙反复溢脓一年。该牙十年前于外院治疗，具体不详，近一年出现局部反复溢脓，否认自发痛、夜间痛史，否认冷热刺激痛及咬合痛史，否认牙龈出血史。否认吸烟史。否认系统病史，否认药物过敏史。

2.1.1　口腔专科检查（图 1）：

口外检查无异常。口内检查可见牙列 17–27，37–47。全口牙石 I°，龈缘少许水肿，PD2–5mm，全口 BOP 阳性率约 50%。14 牙体变色，咬合面可见树脂充填物，颊侧根方牙龈可见 3*5mm 牙龈开窗，局部少许溢脓，可探及根尖。14 叩诊无反应，松动 I°，牙周探诊深度详见图 1c。

2.1.2　辅助检查：

牙髓电活力测试显示：14 与对照牙相比无反应（对照牙为 24，24 的电活力数值 15，14 的电活力数值为 80）

根尖片示：14 冠部大面积高密度充填影像，根管内高密度充填影至根中 1/2，欠密合，根尖区低密度影。（图 2a）

在根管再治疗过程中，为了尽量避免根管内高密度影像造成的低密度伪影影响检查结果，我们拆除根管内充填物后再行 CBCT 检查。CBCT 示：14 冠根长约 20.21mm，颊侧牙根外吸收约 6mm，颊尖到颊侧牙槽嵴顶 11.40mm，冠根比约 1：1。14 颊侧大面积骨吸收。（图 2b–e）

2.1.3　诊断：

（1）14 根尖周炎；

（2）牙周炎（I 期 A 级）。

2.1.4　治疗计划：

（1）口腔卫生宣教；

（2）14 根管再治疗；

（3）全口龈上洁治术 + 龈下刮治术；

（4）14 显微根尖手术 + 上皮下结缔组织移植术 + 植骨术；

（5）牙周维护治疗；

（6）14 冠修复。

2.1.5　治疗过程及结果：

告知患者可能发生的治疗风险，患者签署知情同意书后行治疗。

一次性完成 14 根管再治疗（图 3）：上橡皮障，去除原冠方及根管内充填物，根测仪定长，预备根管（颊根管 100#，0.02 锥度，腭根管 40#，0.04 锥度），2.5%NaClO 超声荡洗，生理盐水终末冲洗，干燥根管，AH–plus+ 热牙胶垂直加压充填根管，

图 1　初诊检查照片（a、b. 口内照片，c.14 牙周探诊深度）

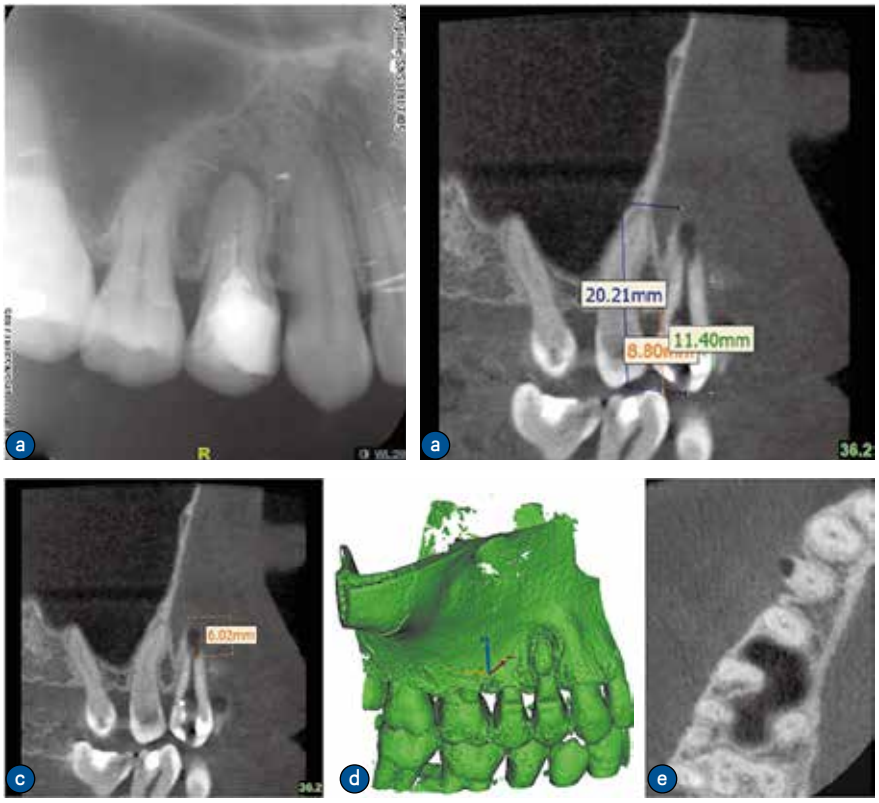

图 2　辅助检查（a. 根尖片，b、c、d 、e.CBCT 影像）

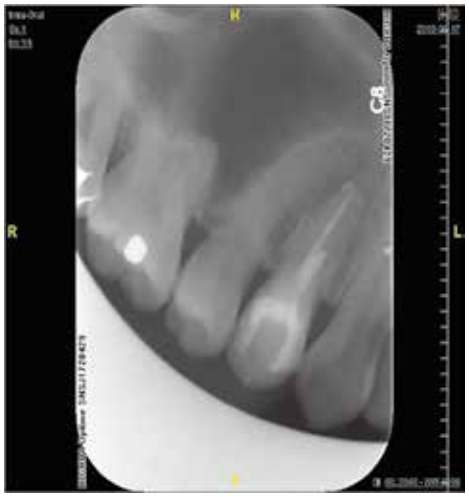

图 3　根管再治疗后根尖片

流动树脂垫底，3M Z350 通用型复合树脂充填，调整咬合，抛光。

后行牙周龈上洁治术及龈下刮治术。等待牙周炎症控制，2 周后行 14 显微根尖手术 + 上皮下结缔组织移植术。

手术过程：

使用阿替卡因肾上腺素注射液（必兰）行局部麻醉后消毒铺巾，13 近中至 15 远中颊侧行内斜切口，两侧分别行垂直切口，翻开全厚瓣后暴露根尖。刮净根尖部肉芽组织，切除腭根的根尖 3mm，颊侧仅修整牙根至边缘圆钝，行亚甲蓝染色，未见根裂线，超声工作尖（啄木鸟 ED11D）行根管倒预备，使用 iRoot BP 行根管内倒充填（图 4）。

随后使用球钻在骨面制备滋养孔，钻孔至松质骨，使其有新鲜血液渗出，将 Bio-oss 骨粉覆盖根面及骨面，表面覆盖 Bio-gide 膜，使用 5-0 可吸收缝线缝合膜（图 5）。

从患者同侧 14 至 16 腭部牙龈制取长约 13mm、宽约 7mm、厚度 1.5mm 的 CTG（图 6），修剪瘘道周软组织，去除多余炎性肉芽组织，将 CTG 缝合于瘘道内侧，缝合关闭瘘道，缝合外侧软组织。

术后 14 天拆线，后定期复查。术后 3 月、9 月、12 月复诊时行龈下刮治术及 14、44、45 调合。复查显示，14 软组织愈合良好，X 线片显示 14 根尖区低密度影像消失，根管内高密度、密合充填影像。（图 7）

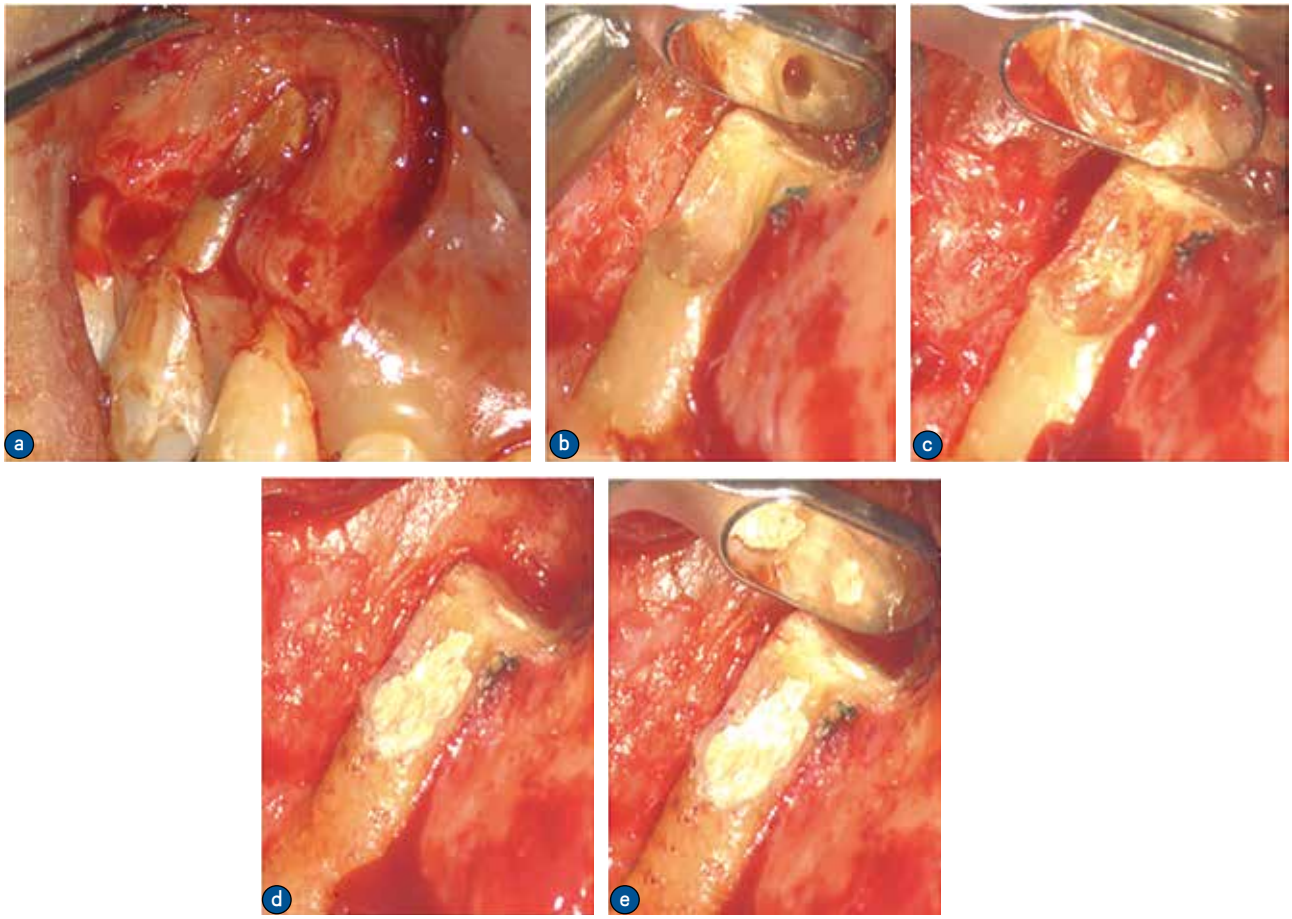

图 4　翻瓣清创后（a. 翻瓣后牙根外吸收形态，b. 根尖切除后腭根形态，c. 根尖切除后颊根形态，d. iRoot BP 根管内倒充填颊根形态，e. iRoot BP 根管内倒充填腭根形态）

图 5　骨再生性手术（a. 制备滋养孔，b. 植入骨粉，c. 放置骨膜并缝合）

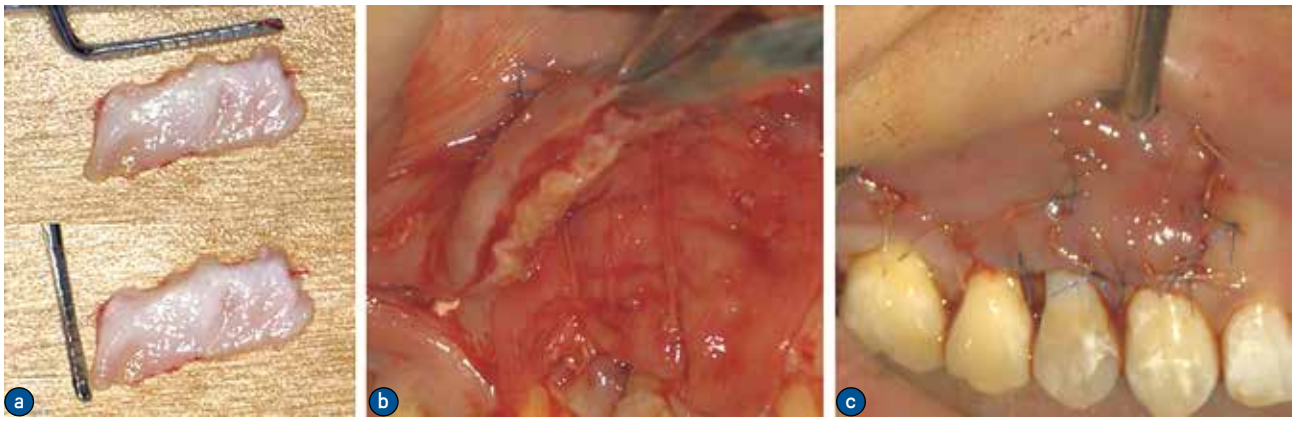

图 6　牙周膜龈手术（a. 制取 CTG，b. 将 CTG 缝合于瘘道内侧，并缝合关闭瘘道，c. 关窗缝合）

图 7　术后复查（a. 术后 3 月复诊，b. 术后 9 月复诊，c. 术后 1 年复诊）

3 讨论

慢性根尖周炎是常见的根尖周病损，严重的根尖周炎不仅导致根方牙槽骨的大面积丧失，还会导致患牙颊侧或者舌侧的瘘道。Von Arx 等[3]将根尖部病损分三大类型：本病例属于 IIa 亚型，根尖骨缺损与冠方牙周组织缺损不连通。

临床探诊检查发现患牙的根尖部缺损与冠部牙周组织尚未连通，牙周袋最深位点为 4mm。拆除根管内不良充填物后拍摄 CBCT，显示颊侧牙槽骨吸收严重，牙根外吸收，冠根比接近 1：1，该患牙的诊断为根尖周炎，患牙的预后判断为差。因此，该患牙的初期治疗考量为是否保留患牙，因为大面积的瘘道意味着患牙的软组织缺损较大；较小的冠根比意味着患牙可承担的咬合力较小；不完善的根管治疗意味着患牙需要行根管再治疗；大面积的骨缺损意味着患牙的病变时间较长。上述的诸多因素都影响患牙的后期愈合。但是患者本人对牙齿的保留意愿强烈，牙齿松动度仅为 I 度，因此，综合考量，对患牙进行保存治疗。

治疗过程包含牙周基础治疗及牙周手术联合根尖手术治疗。在手术过程中，根尖感染物质的去除及根管的倒充填极为重要，Kim 等[4]研究表明，根尖切除 3mm 时，根尖分歧去除量约为 98%，侧支根管去除量约为 93%；根尖切除 4mm 时，根尖分歧去除量和侧支根管去除量与根尖切除 3mm 时类似，因此，为兼顾感染控制和冠根比例维持，大部分根尖手术的根尖切除量为 3mm。本病例中患牙的腭侧根尖切除量也为 3mm，但在颊根上，考虑到其吸收量已超过天然根尖的 3mm 范围，侧枝根管及根尖分歧的发生率可忽略，维持冠根比例是更应纳入第一考量的临床因素，因此，仅对颊根进行了尖锐边缘的修整，以尽可能维持牙根长度。切除后使用了 iRoot BP 对根尖孔进行封闭，iRoot BP 可以促进根尖牙周组织再生，且边缘封闭效果优异，操作性优良，已被证明为根管倒充填的良好材料[5][6]。根尖切除后带来了冠根比失调，而对于此患牙来说，术后良好的骨再生，才能稳固牙齿，长久保留患牙。术中制备大量滋养孔，稳定放置骨粉、骨膜，严密缝合[7]，就是希望可以达到好的骨再生效果。

患牙颊侧软组织缺损是根尖周炎引起的，在消除致病因素之外，还应当对瘘道进行修补。目前，尚无关于瘘道修补的文献。我们认为，小面积的瘘道直接缝合即可达到较好的愈合。大范围的瘘道尤其是牙龈开窗，由于下方骨缺损严重，仅依靠切口周围软组织供血，组织瓣血供较差，直接缝合难以减张关窗，缝合后易撕裂，并且瘘道周围的上皮组织易长入软组织内部，极易在术后形成小的瘢痕或重新形成瘘道。因此对于大面积的瘘道需要将瘘道周围的健康牙龈部分切除。本患牙的瘘道较大，且属于薄龈生物型，因此，术者使用了 CTG 增厚软组织，关闭创面，封闭瘘道，达到较好的软组织愈合效果。

CTG 是牙周膜龈手术中常用的技术，主要起到增厚牙龈，覆盖暴露牙齿根面的作用[8][9]。CTG 在此手术中可以起到以下几点作用：（1）增加术后软组织厚度；（2）作为软组织壁，增加局部组织愈合过程中的稳定性；（3）CTG 可以视作含有细胞的膜，阻挡上皮细胞向缺损区域的生长迁移[10]。

本病例的手术同期结合显微根尖手术、引导组织再生术及上皮下结缔组织移植术，消除了患牙的致病因素，使患牙获得较好的骨再生及软组织再生，保留患牙，并且效果稳定，为临床中该类病例患牙的留存提供了较好的治疗思路。

参考文献

[1] Kita D, Kinumatsu T, Ishii Y, et al. Treatment of Gingival Fenestration with Connective Tissue Graft: A Case Report [J]. Bull Tokyo Dent Coll. 2018;59(2):111-119. DOI: 10.2209.

[2] Chambrone L,Tatakis D N. Periodontal soft tissue root coverage procedures: a systematic review from the AAP Regeneration Workshop[J]. J Periodontol, 2015, 86: S8-51. DOI: 10.1902.

[3] von Arx T, Cochran DL. Rationale for the application of the GTR principle using a barrier membrane in endodontic surgery: a proposal of classification and literature review[J]. Int J Periodontics Restorative Dent. 2001 Apr; 21(2):127-139.

[4] Kim S, Pecora G, Rubenstein R, et al. Colour atlas of microsurgery in endodontics. Philadelphia[M]. WB Saunders, 2001.

[5] Zhou W, Zheng QH, Tan TL,et al. Comparison of Mineral Trioxide Aggregate and iRoot BP Plus Root Repair

Material as Root-end Filling Materials in Endodontic Microsurgery: A Prospective Randomized Controlled Study[J]. J Endod. 2017 Jan;43(1):1-6. DOI: 10.1016.

[6] Parirokh M, Torabinejad M. Mineral trioxide aggregate: a comprehensive literature review--Part III: Clinical applications, drawbacks, and mechanism of action[J]. J Endod. 2010 Mar;36(3):400-413.

[7] Chappuis V, Araújo MG, Buser D. Clinical relevance of dimensional bone and soft tissue alterations post-extraction in esthetic sites[J]. Periodontol 2000, 2017, Feb;73(1):73-83. DOI: 10.1111.

[8] Harris RJ. Histologic evaluation of connective tissue grafts in humans[J]. Int J Periodontics Restorative Dent, 2003, Dec;23(6):575-583.

[9] Cairo F. Periodontal plastic surgery of gingival recessions at single and multiple teeth[J]. Periodontol 2000, 2017, Oct;75(1):296-316. DOI: 10.1111.

[10] Polimeni G, Albandar JM, Wikesjö Ulf M E, Prognostic factors for alveolar regeneration: effect of space provision[J]. J Clin Periodontol, 2005, 32: 951-954. DOI: 10.1111