优秀病例

右下第一磨牙根管遗漏伴粗大侧支根管显微根尖手术一例

孙静华[1]　侯本祥[2,*]

摘　要

本文报道一例较为罕见的右下第一磨牙遗漏近中颊根伴有根中部粗大侧支根管的显微根尖外科手术再治疗的病例。

关键词　根管遗漏；侧支根管；显微根尖手术

1　引言

根管治疗成功的关键在于对根管系统进行彻底的清理和严密的充填，并防止发生再感染。根管治疗失败的原因很多，如根管遗漏、冠部微渗漏、医源性原因等[1]。其中，根管遗漏是影响根管治疗预后最为常见的因素[2]。侧支根管是主根管的细小分支，贯穿牙本质和牙骨质，通向牙周膜，可出现在根管的任何部位，但以根尖 1/3 居多[3]，发生于下颌第一磨牙近中根管的侧支根管较为少见（1.22% ~ 3.94%）[4]。侧支根管作为根管解剖结构的一部分，与根管治疗成功率也有着密切的关系。首都医科大学附属北京口腔医院牙体牙髓科收治 1 例较为罕见的右下第一磨牙遗漏近中颊根伴有根中部粗大侧支根管的病例，采用显微根尖手术治疗获得良好疗效，报道如下。

2　病例报告

2.1　一般情况

臧某，女，38 岁。主诉右下后牙牙龈肿胀流脓

作者单位　[1] 首都医科大学附属北京口腔医院牙体牙髓科　北京　100050
[2] 首都医科大学附属北京口腔医院口腔显微诊疗中心　北京　100050
通讯作者　侯本祥
电子邮箱　endohou@qq.com
联系电话　010-57099230
基金项目　“北京市属医院科研培育计划”项目（项目编号 PX2020061）
首都医科大学附属北京口腔医院创新团队建设项目（项目编号：CXTD202201）

1 个月。患者诉 7 年前右下后牙曾于外院行牙髓治疗后冠部修复，1 个月来开始牙龈肿痛，流脓。既往体健，否认高血压、心脏病、糖尿病等全身系统性疾病史、家族病史及药物过敏史。

2.2　临床检查

46 烤瓷全冠，不松动，叩痛（−），牙龈缘无红肿，颊侧龈退缩 1mm，根尖区明显红肿，无波动感，颊侧可见窦道口，挤压溢脓，扪痛（+）。PD：2−3mm（图 1）。影像学检查：根尖片显示 46 冠部高密度修复体影像，远中根管内金属桩达根中部，中下段可见根充物影像，根尖段疑似器械分离影像，根尖周未见异常。近中根管内根充物未达根尖，根尖周膜明显增宽，根尖周可见小面积低密度影（图 2）。CBCT 显示：46 MB 根管未见根充影像，根尖周及根侧小面积低密度影，呈 J 形，颊侧骨壁不连续（图 3a，b）。轴位观，MB 根管根中段距离根尖 5.2mm 处可见线状低密度影（图 3c）。

2.3　初步诊断

46 慢性根尖周炎。

2.4　治疗方案

方案一，46 拆冠 + 拆桩 + 根管再治疗；方案二，46 冠上直接开髓 +MB 根管再治疗；方案三，46 翻瓣探查，酌情显微根尖手术，必要时拔除患牙。

2.5　治疗过程

向患者交代病情、治疗方案的利弊、风险及预后等，患者知情了解，考虑方案三，签署显微根尖手术知情同意书。

常规消毒铺巾，4% 阿替卡因肾上腺素注射液局部麻醉，设计 45，46，47 沟内切口和 45 近中垂直切口，三角瓣，翻开黏骨膜瓣（图 4a）。口腔手

图 1　术前口内照

图 2　术前根尖片

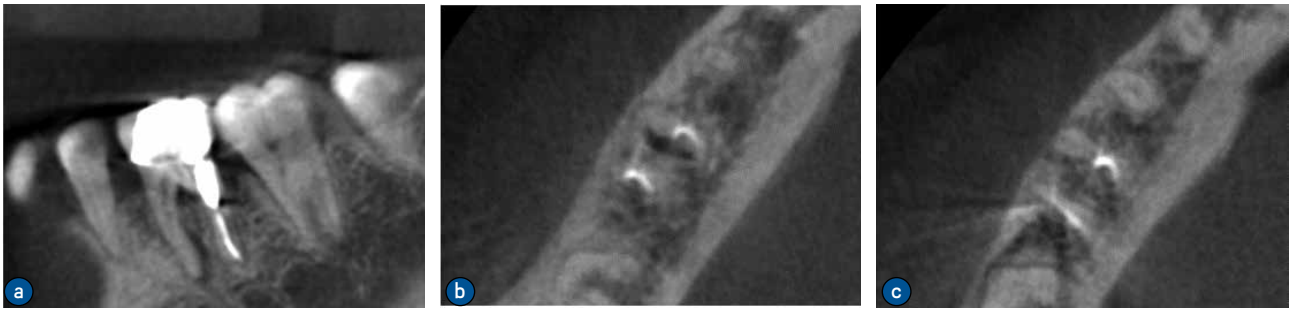

图 3　术前 CBCT

术显微镜（Leica M525 F40，Leica，德国）下观察术区视野，见 MB 根中上段颊侧骨壁缺损。刮除病变组织，亚甲基蓝染色，镜下仔细探查未见根裂，于 MB 根颊侧中段探及粗大的侧支根管口（图 4b）。进一步探查定位根尖，高速反角手机长柄球钻去除 MB 根尖病变区颊侧骨壁，暴露根尖区病变骨腔，彻底刮除病变组织，暴露 MB 颊侧牙根可见 MB 侧支根管位于根中部，距离根尖 5.2mm 处，与 CBCT 轴面观发现的线状影像位置吻合（图 4c，d，e）。金刚砂车针垂直于 MB 根长轴切除近中根尖 3mm，见 ML 根管牙胶充填物，MB 根管未见根充物（图 4f，g）。超声工作尖倒预备 MB 和 ML 根管各 3mm，同时预备 MB 侧支根管（图 4h），iRoot BP Plus（Innovative BioCeramix，加拿大）倒充填 MB、ML 和侧支根管（图 4i），轻刮骨腔，新鲜血液充盈后，放置生物胶原膜（海奥生物膜，烟台正海生物科技股份有限公司，中国）（图 4j），复位黏骨膜瓣，缝合。术后即刻根尖片显示：46 近中根管倒预备倒充填方向顺应了根管的原始方向，效果良好（图 5）。

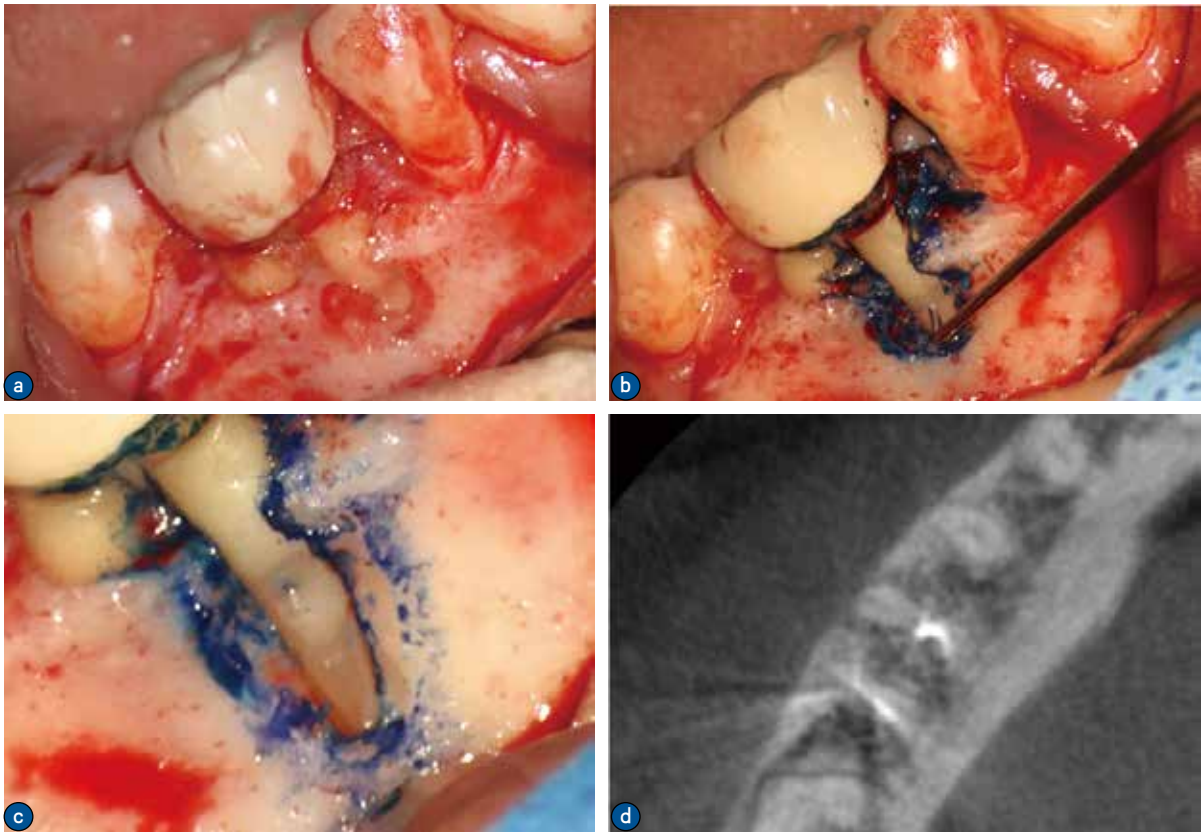

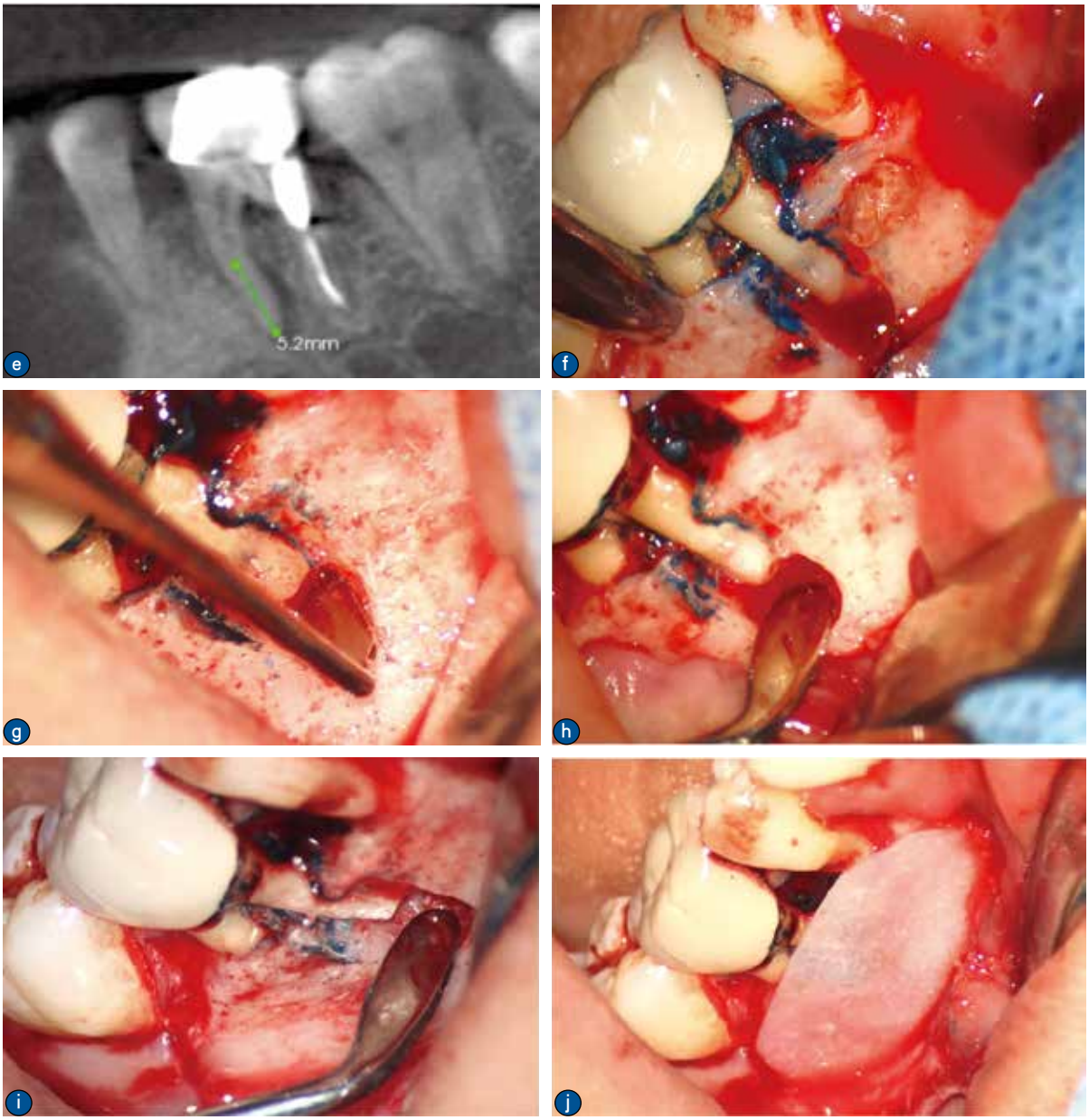

图 4　治疗过程

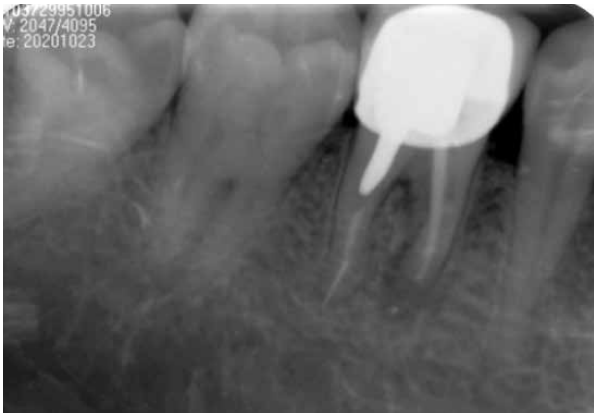

图 5　术后即刻根尖片

2.6　复查随访及疗效评价

术后 10 周随访，患者自述患牙无不适症状，行使功能良好。临床检查 46 叩痛（−），不松动，牙龈缘无红肿，颊侧龈退缩近 2mm，根尖区无红肿，颊侧窦道口闭合，扪痛（−）。PD：2−3mm。根尖片显示：46 近中根尖低密度影范围缩小，骨密度增高，可见新生骨小梁。术后 1 年随访，患者自述患牙无不适症状，行使功能良好。根尖片显示：46 近中根尖低密度影完全消失（图 6，7）。

术前　　术后 10 周　　术后 1 年

图 6　术前及复查随访口内

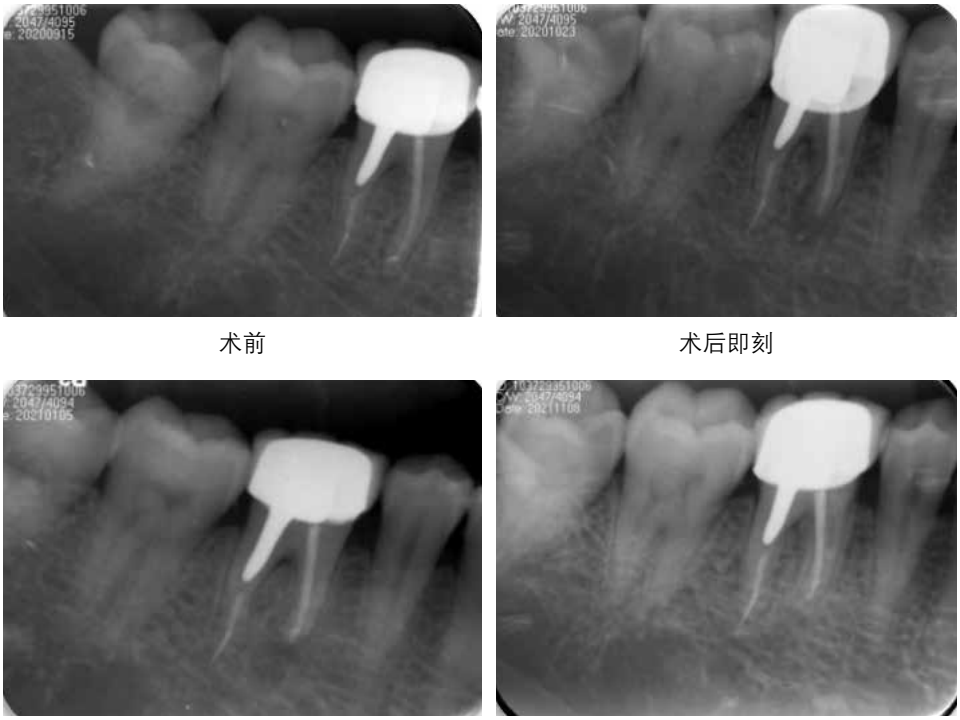

术前　　术后即刻

10 周复查　　1 年复查

图 7　术前及复查随访根尖片

3　讨论

3.1　首次治疗失败可能的原因

一般来说，根管治疗失败的常见原因是未能找到根管系统内的所有根管并对其进行充分的治疗，即遗漏了根管。根管遗漏既是根管治疗中的操作失误之一，又是影响根管治疗预后的重要因素之一[5]。有学者对 2305 颗根管治疗牙进行横断面研究，发现根管遗漏的发生率为 12%，根管遗漏的患牙根尖周病变的发病率高达 82.6%，发病风险是无根管遗漏患牙的 44 倍[2]。在根管治疗的过程中，遗漏根管多发生于根管系统解剖比较复杂或变异较大的患牙，比如存在额外的牙根或根管以及重度钙化等情况。但本病例的患牙从 CBCT 影像学资料观察，根管系统相对而言比较常规，符合下颌第一磨牙的根管系统的解剖规律，影像学资料中我们还观察到了远中根管根尖区的疑似分离器械影像，我们分析认为患牙发生根管遗漏，可能与初次治疗的医生对下颌磨牙的根管系统解剖不熟悉，经验不足有关。

3.2　治疗方案的选择

临床研究表明，在初次根管治疗失败后，医生可以选择非手术再治疗或根尖外科手术。牙齿位置不是非手术再治疗或根尖手术成功与否的决定因素。对于根管治疗后发生根尖周病变的患牙采取何种再治疗方案，需进行多因素综合考量[6]。根管治疗后发生根尖周炎的病例，常规有以下几种治疗方案，方案一，拆冠、拆桩后行根管再治疗。在与患者沟通询问既往史和现病史的过程中了解到患牙初次治疗前已经是大面积缺损的状态，拆冠拆桩再治疗后存在无法重新冠部修复的风险。方案二，冠上直接开髓后对 MB 根管行再治疗。由于患牙不仅有牙冠，桩核也比较粗大，直接开髓探查 MB 根管口建立直线通路的难度很高，且有可能出现偏移、侧穿等并发症。方案三，翻瓣探查，酌情显微根尖手术，必要时拔除患牙。手术存在一定的创伤，但优点是考虑到患牙 CBCT 的影像学表现呈 J 形骨缺损，有一定几率牙根纵裂，翻瓣探查可以明确诊断。临床决策时，应综合分析治疗方案的风险、收益和成本，并要在科学证据的支持下充分尊重患者的选择。与患者充分沟通了三种方案的利弊、风险及预后等，患者知情了解，选择了方案三。也正是因为翻瓣探查，直观地于 MB 根的颊侧根中部发现了较为罕见的侧支根管，并在术中一并对其进行了倒预备、倒充填的处理。

3.3　侧支根管的发生率与好发部位

有文献报道侧支根管在上颌尖牙的发生率最高（41.18%），其次为下颌第三磨牙的融合性单个根管（36.92%），在下颌第二磨牙远中根管、下颌中切牙、下颌第一磨牙近中根管及上颌第一、二磨牙的腭侧根管较为少见（1.22% ~ 3.94%）[4]。关于侧支根管的好发部位，Kim 等 [7] 发现，93% 侧支根管位于距根尖 3mm 内，表明侧支根管多发生在根尖 1/3 处。侧支根管的平均直径为 67.0 μm，平均长度为 786.6 μm，其形态主要为椭圆形，且常常是弯曲的。侧支根管相对于主根管更细小，变异程度更大[8]。Ricucci 等[9] 研究发现主根管充填完好而侧支根管内未发现填充物的病例中，侧支根管内的组织通常保持活力，对疗效没有显著影响。文中报道侧支根管较大者，根管内细菌数量可能足以引起感染。本病例中下颌第一磨牙近颊根初次治疗时根管遗漏，根管内感染未能得到控制，近颊根中段的侧支根管非常粗大，因此感染通过根尖和侧支根管扩散，形成了近中根尖区和颊侧类似牙根纵裂的骨缺损样病变。

3.4　与牙根纵裂的鉴别诊断

牙根纵裂的诊断要点，常见临床表现通常包括窄而深的牙周袋（67%）和窦道（35%）等，影像学表现通常包括根管影像的异常增宽和 J 形透射影像[10]。根管影像的异常增宽多发生在牙根纵裂的中晚期，当折裂片发生位移的时候，而早期的牙根纵裂诊断困难，围绕根尖的 J 形透射影像是一种较为典型的诊断依据。

牙根纵裂的诊断一般分为直接诊断和间接诊断。非拔牙或翻瓣情况下，影像学检查发现特征性的根管影像增宽或根裂片移位，而进行的诊断为直接诊断。间接诊断也称疑似诊断，当影像学检查无法直观看到根裂纹及典型的根裂表现，而是根据病史（是否有根管治疗史、桩冠修复史）、临床表现和影像学检查牙根周围牙槽骨吸收情况，进行疑似根纵裂的诊断，即为间接诊断[11, 12]。对于疑似牙根纵裂的患牙可通过翻瓣探查等各种办法，进行明确诊断，找出证据排除牙根纵裂，以免发生漏诊和误诊。

本病例中患牙近中根周围虽然存在 J 形的透射影，但考虑到牙根纵裂 90% 发生于根管治疗牙[13]，

本病例患牙的近颊根管遗漏，尚未进行根管预备和充填治疗，发生牙根纵裂的几率相对较低。有文献报道与牙根纵裂相关的窦道更多地靠近冠方，并且与皮质骨缺损的位置高度相关[14]，本病例患牙的窦道位于根中部，综合以上考虑，诊断为牙根纵裂，证据不充分。

3.5 切口和瓣膜的设计

在显微根尖手术中切口和瓣膜的设计的原则包括：瓣要有充分的血运；瓣要有足够的大小能完全翻开，充分暴露病变区；瓣的边缘要设在健康的骨组织上。通过术前对患牙和颏孔位置的影像学分析，颊侧骨壁缺损已达牙颈部，因此设计了 45,46,47 沟内切口和 45 近中垂直切口，三角瓣，翻开黏骨膜瓣。虽然这样的切口和瓣膜的设计可能会引起远期一定程度的龈退缩，在患牙术后 10 周和 1 年复查的时候确实观察到了这种情况，但通过治疗明确了诊断，获得了很好的临床疗效，实现了保留天然牙的目标。

3.6 显微根尖手术的可视化操作

在显微根尖手术中，右下后牙的难度比较高，主要表现为视野不清晰。本病例术中调整术者体位于患者的 8 点～9 点位方向，通过轴向和横向调节，患者采取头略低颏部略高的左侧卧位。切开、翻瓣、根尖切除环节，显微镜调整成垂直于牙面且正对牙根的位置，倒预备、倒充填环节，显微镜调整成可以直视根切面的位置，同时关键步骤配合使用手术用显微口镜，结合良好的照明环境，在术中不同阶段选择合理的放大倍数，获得清晰稳定的手术视野，实现显微根尖手术的可视化操作，为患牙的精准治疗保驾护航。

本病例涉及根管遗漏、较为罕见的高位、粗大侧支根管，类牙根纵裂样骨吸收，明确诊断和精准治疗是一大挑战，但通过仔细全面检查，分析失败原因，科学评估风险与效益，制定合理的诊疗方案，大大增加了患牙保存的成功率，获得了很好的疗效。

参考文献

[1] Song M, Kim HC, Lee W, Kim E: Analysis of the cause of failure in nonsurgical endodontic treatment by microscopic inspection during endodontic microsurgery[J]. J Endod 2011, 37(11):1516-1519.

[2] Baruwa AO, Martins JNR, Meirinhos J, Pereira B, Gouveia J, Quaresma SA, Monroe A, Ginjeira A: The Influence of Missed Canals on the Prevalence of Periapical Lesions in Endodontically Treated Teeth: A Cross-sectional Study[J]. J Endod 2020, 46(1):34-39 e31.

[3] Liu N, Li X, Liu N, Ye L, An J, Nie X, Liu L, Deng M: A micro-computed tomography study of the root canal morphology of the mandibular first premolar in a population from southwestern China[J]. Clin Oral Investig 2013, 17(3):999-1007.

[4] 顾永春，周培刚：3803 个恒牙侧副根管的解剖形态研究 [J]. 临床口腔医学杂志 2004, 20(6):334-338.

[5] 杨俊，樊明文：根管治疗中的常见操作错误（2）——根管遗漏 [J]. 中国实用口腔科杂志 2010, 3(9):528-531.

[6] Haxhia E, Ibrahim M, Bhagavatula P: Root-end Surgery or Nonsurgical Retreatment: Are There Differences in Long-term Outcome? J Endod 2021, 47(8):1272-1277.

[7] Kim YJ, Chandler NP: Determination of working length for teeth with wide or immature apices: a review[J]. Int Endod J 2013, 46(6):483-491.

[8] Xu T, Tay FR, Gutmann JL, Fan B, Fan W, Huang Z, Sun Q: Micro-Computed Tomography Assessment of Apical Accessory Canal Morphologies[J]. J Endod 2016, 42(5):798-802.

[9] Ricucci D, Siqueira JF, Jr.: Fate of the tissue in lateral canals and apical ramifications in response to pathologic conditions and treatment procedures[J]. J Endod 2010, 36(1):1-15.

[10] Queiroz PM, Nascimento HA, da Paz TD, Anacleto FN, Freitas DQ: Accuracy of Digital Subtraction Radiography in the Detection of Vertical Root Fractures[J]. J Endod 2016, 42(6):896-899.

[11] Haueisen H, Gartner K, Kaiser L, Trohorsch D, Heidemann D: Vertical root fracture: prevalence, etiology, and diagnosis[J]. Quintessence Int 2013, 44(7):467-474.

[12] 范亚贤，李华：无髓牙根纵裂的诊断 [J]. 首都医科大学学报 2014, 35(3):364-367.

[13] Yoshino K, Ito K, Kuroda M, Sugihara N: Prevalence of vertical root fracture as the reason for tooth extraction in dental clinics[J]. Clin Oral Investig 2015, 19(6):1405-

1409.
[14] Kasahara Y, Iino Y, Ebihara A, Okiji T: Differences in the corono-apical location of sinus tracts and buccal cortical bone defects between vertically root-fractured and non-root-fractured teeth based on periradicular microsurgery[J]. J Oral Sci 2020, 62(3):327-330.

【专家点评】 本文报道一例较为罕见的右下第一磨牙遗漏近中颊根伴有根中部粗大侧支根管的显微根尖外科手术再治疗的病例。患牙根管治疗和冠修复后发生慢性根尖周炎，经过显微根尖手术的方法成功治疗，对与根纵裂的鉴别诊断分析较好。但仍存在一点问题，如：CBCT 影像的合理展示和应用；器械分离超出根尖孔，手术中未对远中根进行处理；部分患牙牙颈部存在楔状缺损，在术后一年的随访照片中仍未见修复等，可在今后处理类似病例时更加完善。