教学研究

可视化三维重建数字化模型外科技术在正颌外科学临床教学中的应用

夏　亮[1,2,3]　蔡　鸣[2,3]　邹多宏[1,3]　杨　驰[1,3]　张志愿[1,3]

摘　要

目的：探讨可视化三维重建数字化模型外科技术在正颌外科学临床教学中的应用。**方法**：运用三维重建软件，将颌骨畸形病例 CT 录入三维重建软件，可视化三维重建颅颌面骨、牙列、下颌神经等，以三维立体方式清楚地展示其相对位置关系，并通过三维重建模型进行牙列匹配及颌骨分割，可视化演示虚拟手术中颌骨的移动。在上海交通大学口腔医学院实习学生中选取 50 人，随机分为三维重建模型外科学习组和传统教学组 2 组，每组各 25 名学生，分别进行正颌外科学基本理论知识和手术操作的临床教学，并在教学课程结束后对学生进行理论考核、综合实践考核及问卷调查，采用 SPSS 23.0 软件包对数据进行统计学分析。**结果**：2 组学生在正颌外科学相关理论考核成绩无显著差异，但三维重建模型外科学习组在综合能力考核中显著优于传统教学组。问卷调查结果显示，三维重建模型外科学习组学生对学习的满意度及兴趣度显著高于传统教学组。**结论**：通过可视化三维重建模型外科进行临床教学，加深了学生对颌骨畸形正颌外科治疗的理论基础及手术虚拟实践的理解，显著提升了学习兴趣。运用三维重建软件进行数字化虚拟手术示教教学提高了正颌外科学教学效果，学生接受度高，值得推广。

关键词　三维重建技术；正颌外科学；数字化；虚拟手术；临床教学

1　引言

牙颌面畸形是由于颌骨发育异常导致的颜面形态异常并同时伴有咬合关系紊乱的疾病，以诊疗和研究牙颌面畸形为主的学科称为正颌外科学[1，2]。正颌外科学是口腔颌面外科学的重要组成部分，也是临床教学中较为抽象的一部分，需要良好的空间想象能力。目前的教学方式多采用理论知识体系传授

作者单位　上海交通大学医学院附属第九人民医院·口腔外科，200011
上海交通大学医学院附属第九人民医院·口腔颅颌面科，200011
上海交通大学口腔医学院，国家口腔临床医学中心，国家口腔疾病临床医学研究中心，上海市口腔医学重点实验室，中国医学科学院口腔颌面外科再生医学创新单元
通讯作者　邹多宏
邮箱地址　zdhyy@ahmu.edu.cn
联系方式　上海市黄浦区制造局路 639 号，200011
基金项目　上海交通大学医学院思政教育研究基金项目（SZ-2021-12），2021 年度上海九院课程建设教学项目（JYYX01202102）
上海交通大学医学院附属第九人民医院医学研究培育基金（JYZZ114）

结合二维图像模型示意图，无法立体地显示上下颌骨及牙列与周围毗邻结构的三维位置关系，对于空间想象力要求较高，不利于学生直观的了解空间位置关系、认识颌骨移动方式及掌握手术要领，且学生多为被动接受，对学习的主动性、积极性调动不够。基于颌面部 CT 的三维重建技术目前已广泛用于临床及基础研究[3,4]，通过将三维重建技术与数字化模型外科技术相结合的三维重建数字化模型外科技术能够基于颅颌面 CT 影像将颌面部骨、牙列及周围结构进行精确的三维重建[5]，从而将各个解剖结构的立体三维空间位置关系可视化地展示，有效地弥补二维图像模型示意图的不足，并且能够在此基础上进行三维方向上的手术模拟，便于学生更好地理解和掌握正颌外科学的基本理论知识及手术治疗方式。

本研究将数字化模型外科技术结合入正颌外科学教学工作中，并与传统教学方法相对比，凸显了这一教学方法的优势及成效，现总结报道如下。

2　对象与方法

2.1　研究对象

选取上海交通大学口腔医学院本科三年级学生 50 人，此前均未接触过正颌外科学相关临床教学课程的学习或实践，均未使用过三维模拟重建软件。将入选学生随机分配到传统理论授课教学组和三维重建数字化模型外科教学组，两组教学方式均为 4 个学时理论课学习，每个学时为 45min，两组学生均为 25 人，且年龄、性别均无显著差异。

2.2　方法

2.2.1　传统教学组

授课教师按照口腔颌面外科学教材（人民卫生出版社第 7 版），对正颌外科学基础理论知识进行讲授，并由授课教师结合临床经验使用 X 光片、CT 片和示意图结合的方式进行手术方法教学，讲授正颌外科常见的手术方式（Lefort Ⅰ型截骨术、BSSRO、颏水平截骨术）、适应症、手术并发症及处理等。

2.2.2　三维重建数字化模型外科教学组

同一授课老师按照口腔颌面外科学教材（人民卫生出版社第 7 版），进行正颌外科学基础理论知识讲授，在手术方法教学上，按照颌骨畸形分类，结合相应患者的颌面部 CT 影像，借助专业软件构建数字化颅颌面－牙列模型，对颅颌面部骨、牙列、下颌神经管进行三维重建模拟，并在此基础上完成手术模拟，将三维重建的颌骨、牙列、下颌神经及正颌外科虚拟手术过程投屏于教学屏幕中，直观、形象地向学生展示 Lefort Ⅰ型截骨术、BSSRO、颏水平截骨术各术式的颌骨移动方式（图 1），讲解手术适应症、术后并发症及处理等。

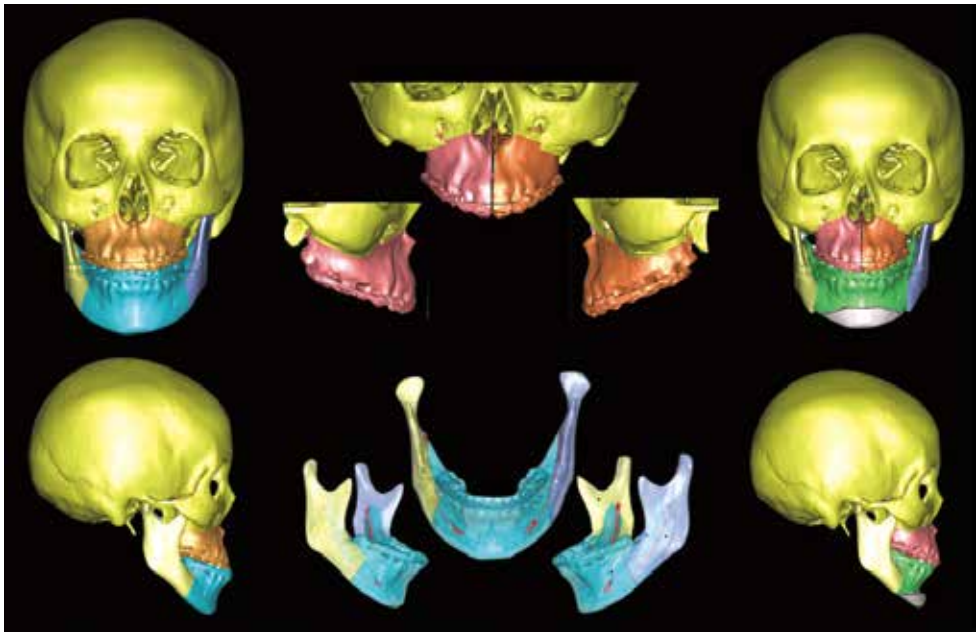

图 1　数字化虚拟模型外科手术示意图

2.3　教学效果评价

授课课程全部结束后，对两组学生进行正颌外科学理论知识考核和专业综合能力考核，并对课程形式、趣味性及满意度进行问卷调查，以评估传统教学方式与三维重建数字化模型外科教学方式的教学效果差异。

2.3.1　理论及综合能力考核

基础理论知识重点考核：正颌外科名词释义；牙颌面畸形的分类；正颌手术常见手术术式；Lefort Ⅰ型截骨的适应症；BSSRO 手术术后并发症及处理。考核形式：笔试，每题 10 分，共计 50 分。

综合能力考核：依据基础理论知识，考核临床中骨性 III 类错殆畸形病例，正颌手术方案设计及手术要点分析，共计 30 分。

2.3.2　问卷调查

通过问卷调查形式（表 1），对 50 名参与正颌外科教学测试的学生进行多方面评估，选项“非常赞同”5 分，“较为赞同”4 分，“赞同”3 分，“不太赞同”2 分，“极不赞同”1 分，评分总计 20 分。

2.3.3　统计学分析

对学生考核以及问卷调查得分进行汇总统计，采用 SPSS 20.0 软件包对数据进行统计分析，计量资料以 $\bar{x}\pm s$ 表示，采用独立样本 t 检验进行两组数据的比较，计数资料以例数（%）表示，采用 Fisher’s 精确性检验，以 $P<0.05$ 为显著性差异。

3　结果

传统教学组与三维重建模型外科教学组中学生的年龄、性别比例以及考核成果评估见表 1。两组之间参与教学模式对比的学生在年龄和性别组成上无显著差异，具有可比性。在基础理论考核方面，两组学生成绩分别为传统教学组 43.7±3.21 和三维重建模型外科教学组 45.2±2.74，两组理论考核成绩无统计学差异（$P>0.05$）。而在综合能力考核方面，三维重建模型外科教学组成绩显著优于传统教学组（$P<0.05$）（见表 2）。

问卷调查共回收有效问卷 50 份。两问卷调查结果显示，三维重建教学（18.4±1.2 分）与传统教学（17.1±1.46 分）相比，在学生学习的主观能动性、趣味性及满意程度上有显著改善（$P=0.0013$）（见表 2）。

表 1　上海交通大学医学院教学形式调查表

年级：	性别：	年龄：	总分：	
通过教学课程的学习，可以清楚地学习到正颌外科学的相关内容				
A. 非常赞同	B. 较为赞同	C. 赞同	D. 不太赞同	E. 极不赞同
通过教学课程的学习，学生和老师可以充分互动				
A. 非常赞同	B. 较为赞同	C. 赞同	D. 不太赞同	E. 极不赞同
通过教学课程的学习，能够充分激发学习兴趣				
A. 非常赞同	B. 较为赞同	C. 赞同	D. 不太赞同	E. 极不赞同
对本课程学习的满意程度				
A. 非常满意	B. 较为满意	C. 满意	D. 不太满意	E. 极不满意

表 2　传统教学组与三维重建模型外科组学生年龄、性别、考核成绩比较

	传统教学组（n=25）	三维重建模型外科教学组（n=25）	P-value
年龄	20.5±0.52	20.3±0.75	0.2787
男女比例	67%	92%	0.776
理论考核成绩	43.7±3.21	45.2±2.74	0.0819
综合考核成绩	23.5±2.14	25.4±3.36	0.0211*
问卷调查分数	18.4±1.22	17.1±1.46	0.0013*

4 讨论

正颌外科学是一门理论与实践并重的富于实践性和经验性特点的学科[6,7]。传统教学方式上，授课教师以教材理论内容结合 X 线片、CT 等二维手术模式示意图为基础进行讲解，颅颌面骨及牙列的三维结构位置关系只能通过二维平面图来展现，丧失了其真实的三维空间位置关系，导致理论教学和实践间缺乏良好的衔接，学生常常难以理解正颌外科手术截骨的具体范围以及骨和牙列的具体移动方式和位置关系。随着三维重建技术在临床上的应用越来越广泛，基于 CT 三维重建技术诞生的数字化虚拟模型外科技术的出现，将三维 CT 数据、口腔牙列数字化信息采集后通过计算机技术实现体外的 3D 手术模拟，具有可视化、高仿真的特点，很好地弥补了传统理论教学的不足[8]。本课题创新性地将三维重建数字化模型外科技术应用于正颌外科学的临床教学，有利于形象、直观地了解牙颌面畸形的解剖关系，可以对病例的发病情况、发病特点等有直观了解和深入体会；通过三维重建数字化模型外科的虚拟手术操作演示又可以对病例的诊断、手术方案等作更详细的认知，在模拟手术的过程中，通过虚拟手术截骨、分块、骨块移动和再定位，不仅可以形象、直观地了解手术截骨的具体解剖位置、范围及深度，而且可以观察到骨块移动的过程中存在的阻力情况，及上下颌骨牙列再定位后的位置关系，通过这些详细展示充分感受手术的操作细节以及手术要求，除了可以加深学生对牙颌面畸形病因分析及手术方式的理解，达到事半功倍的学习效果之外，对于后期的临床实习和实践也大有裨益[9–11]。将三维重建数字化模型外科技术应用于口腔颌面外科临床教学中，还可以显著提高学生学习的趣味性，增强学生学习的主观能动性，使学生能够更自然更容易地将理论知识结合到临床实际中来，提高解决问题的能力。

作者贡献声明：张志愿、杨驰、邹多宏负责课题设计及指导，邹多宏、夏亮负责资料收集，蔡鸣负责数据统计分析，邹多宏、夏亮负责论文撰写及修改。

参考文献

[1] Rauso R,Tartaro G,Nicoletti G F et al. Alar cinch sutures in orthognathic surgery: scoping review and proposal of a classification.[J] .Int J Oral Maxillofac Surg, 2021, 8(13): 80-91.

[2] Kim YJ, Lee BK. Recent Trends in Orthognathic Surgery in Asia. Facial Plast Surg Clin North Am. 2021, 29(4):549-566.

[3] Wang Y, Xu R, Luo G, et al. Three-dimensional reconstruction of light microscopy image sections: present and future [J]. Front Med, 2015, 9(1): 30-45.

[4] Elnagar MH, Aronovich S, Kusnoto B. Digital Workflow for Combined Orthodontics and Orthognathic Surgery. Oral Maxillofac Surg Clin North Am. 2020, 32(1):1-14.

[5] Kernen F, Kramer J, Wanner L, Wismeijer D, Nelson K, Flügge T. A review of virtual planning software for guided implant surgery - data import and visualization, drill guide design and manufacturing. BMC Oral Health. 2020 Sep 10; 20(1):251. doi: 10.1186/s12903-020-01208-1.

[6] Bahmanyar Sara,Namin Arya W,Weiss Robert O et al. Orthognathic Surgery of the Mandible.[J] .Facial Plast Surg, 2021, 3(9): 110-109.

[7] Weiss RO 2nd, Ong AA, Reddy LV, et al. Orthognathic Surgery-LeFort I Osteotomy. Facial Plast Surg. 2021, 37(6):703-708.

[8] 高璐 , 张晓红 , 金海威 , 等 . 虚拟现实技术在口腔颌面部解剖及三维数字模型构建中的应用 [J]. 中国组织工程研究 , 2015, 19(46): 7492-7497.

[9] 李运峰，祝颂松 . 数字化技术在牙颌面畸形诊疗中的应用 [J]. 口腔疾病防治 , 2019, 27(2):12-20.

[10] 姜楠 , 张洁 , 刘尧 , 赵文丽 , 祝颂松 . 数字化模型外科联合“病案”教学法培训模式在髁突肿瘤继发牙颌面畸形手术教学中的应用 [J]. 肿瘤预防与治疗 , 2021, 34(12):1143-1148.

[11] 姜楠 , 刘尧 , 赵文丽 , 等 . 数字化模型外科联合病例教学培训模式在正颌外科专科医师规培教学中的应用 [J]. 中国药物与临床 , 2021, 21(12):2170-2171.