临床新技术

利用颊脂垫的三明治修复技术即刻修补口腔上颌窦瘘

李晨曦　帕热克江·帕塔尔　于　鹏　龚忠诚

摘　要

目的：评价应用颊脂垫的三明治修复技术，对同期修补由拔除上颌牙齿造成的上颌窦瘘的临床效果。**方法**：研究纳入新疆医科大学第一附属医院口腔颌面肿瘤外科 2014 年 09 月到 2021 年 05 月收治的上颌阻生牙患者 7 例，其中男性 4 例，女性 3 例，年龄中位数 43 岁。完善锥形束 CT 等相关常规检查后，全麻下给予阻生牙拔除，且采用以颊脂垫为主的三明治技术对并发的上颌窦瘘行一期即刻修补，对术后疗效进行前瞻性评估。**结果**：共计右侧口腔上颌窦瘘 5 例，左侧口腔上颌窦瘘 2 例，均为拔牙时并发，行三明治修补术后，全数修复成功（100%）。术后未诉上颌窦炎、伤口感染裂开等不良情况，随访 1 个月、3 个月记录术区愈合良好。**结论**：利用口腔黏膜邻近瓣转移，并联合颊脂垫及脱细胞真皮的三明治修复技术，对口腔上颌窦瘘的修补效果稳定，愈合情况良好，值得临床推广。

关键词　上颌窦瘘；口腔－上颌窦交通；颊脂垫；三明治修补术

1　引言

先天性低位上颌窦的解剖结构，阻生的上颌牙齿与窦底接近（即阻生牙与上颌窦之间无骨质或仅有一薄层组织），加之术者操作不慎，均会造成拔除上颌阻生齿时偶有并发的上颌窦瘘（图 1）。牙槽外科术中口－窦腔相交通，或术后上颌窦瘘口的存在，都会直接影响术区牙槽骨的愈合，从而不利于后期种植牙修复。临床上可见有包括直接拉拢缝合、游离皮片移植、邻近组织瓣旋转（如颊侧黏膜推进瓣、腭瓣）、远位组织瓣移位（如颞肌筋膜瓣）等方法修复，但这些应用尚存在不足之处而未取得

作者单位　新疆医科大学第一附属医院（附属口腔医院）口腔颌面肿瘤外科，新疆医科大学口腔医学院，新疆维吾尔自治区口腔医学研究所
通讯作者　龚忠诚
联系方式　0991-4362913
电子邮箱　gump0904@aliyun.com
通讯地址　新疆维吾尔自治区乌鲁木齐市新市区鲤鱼山南路 137 号 830054
基金项目　陕西省牙颌疾病临床医学研究中心开放课题（西安交通大学口腔医学院）（2020YHJB01）

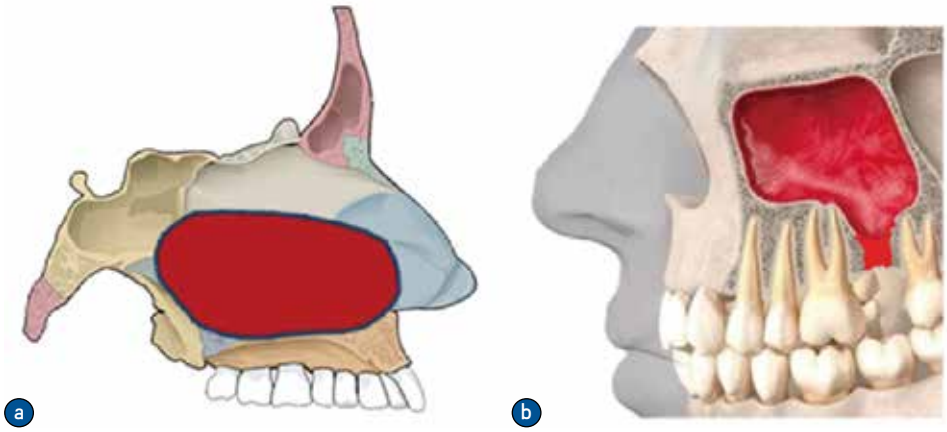

图 1　上颌窦腔的解剖位置。a. 正常上颌窦矢状面观；b. 拔牙致口腔－上颌窦瘘

广泛接受[1,2]。近十年来，国内外学者相继践行了利用颊脂垫修补口腔－上颌窦瘘口，其封闭效果得到了积极肯定[3～6]。我们在既往参考文献基础上，对具体修复方式做了“以颊脂垫为主，利用瘘口周围正常口腔黏膜组织，并辅以脱细胞真皮基质生物材料”的改良，现对此“三明治技术”应用于上颌窦瘘修补做如下报道。

2　资料与方法

2.1　临床资料

以自 2014 年 09 月至 2021 年 05 月于我科收治的 7 例上颌阻生牙患者为研究对象，其中男性 4 例，女性 3 例，年龄 26～51 岁，平均年龄为（43±8.83）岁，中位数 43 岁。阻生的具体牙位、在上颌骨内的深度及分类等一般基线资料详见表 1。

表 1　患者的一般临床资料

序号	性别	年龄（岁）	阻生牙位	在上颌骨内的深度[a]	与前一颗牙体长轴的关系[b]	与牙弓之间的关系	是否与上颌窦邻近[c]
1	男	42	18	C	I	颊侧错位	SA
2	男	39	17	B	V	正中错位	SA
3	女	43	17	A	V	正中错位	SA
4	男	50	18	A	V	正中错位	SA
5	女	50	28	A	V	正中错位	SA
6	女	26	28	C	M	正中错位	SA
7	男	51	17	A	V	正中错位	SA

注：[a] Pell—Gregory 分类[7]：依据牙在颌骨内的深度，分别记录为 A：低位阻生：牙的最高部位低于第二磨牙的牙颈部。骨埋伏阻生（即牙全部被包埋于骨内）也属于此类；B：中位阻生：牙的最高部位低于牙弓殆平面，但高于第二磨牙的牙颈部；C：高位阻生：牙的最高部位平行或高于牙弓殆平面。

[b] Winter 分类[7]：可分别记录为 V：垂直阻生：两颗牙长轴平行且第三磨牙的殆面低于第二磨牙；H：水平阻生：第三磨牙长轴垂直于第二磨牙长轴；M：近中阻生：第三磨牙长轴向内倾斜与第二磨牙长轴相交呈锐角；D：远中阻生：第三磨牙长轴向外侧倾斜；I：倒置阻生：第三磨牙牙冠方向与第二磨牙相反，两牙长轴平行；B：颊向阻生：第三磨牙长轴矢状向颊侧、牙冠朝向颊侧；L：舌向阻生：第三磨牙长轴矢状向舌侧、牙冠朝向舌侧。

[c] 根据阻生齿与上颌窦的关系可分为 SA：与窦底接近，阻生牙与上颌窦之间无骨质或仅有一薄层组织；NSA：不与窦接近，阻生牙与上颌窦之间存有 2mm 以上的骨质[8]。

2.2　手术要点及注意事项

全部病人术前均完善锥形束计算机断层扫描（cone-beam computed tomography，CBCT）（图 2），及常规检查，排除麻醉禁忌后在全麻下进行阻生牙拔除术，术中并发上颌窦底损伤破坏而形成口腔－上颌窦瘘，给予“三明治技术”同期修补。①在清除牙囊及炎性肉芽组织的前提下，尽可能保留窦底残存的黏膜，将瘘口周围正常的口腔黏膜环形（两侧）切开至牙槽骨面，沿骨面翻起黏骨膜瓣后，无需其他处理，仅需将其翻转至窦底瘘口处，此时黏骨膜瓣可行无张力对位缝合，形成一层垫底结构，替代原窦腔侧黏膜（图 3a）；②同一切口内将颊脂垫解剖分离牵拉出，切忌过程中锐性分离，因为颊脂垫外膜较薄，特别注意仔细顿性分离，避免脂肪组织外膜的撕裂，且禁止用吸引器抽吸已充分游离暴露的颊脂垫。最好选用两把血管钳，一把固定在颊脂垫上并将之轻轻向外拉出，另一把血管钳用于顿分离颊脂垫周围的组织，用力要轻柔。并依据缺损大小，牵出足够大小的颊脂垫，松散的置于瘘口缺损部位，适当进行调整，使其形态恰合缺损，再以可吸收缝线固定 3 至 5 针（图 3b）；③将脱细胞真皮基质生物材料（国食药监械准字：YZB3304-2010，规格：2cm×4cm，北京桀亚莱福生物技术有限公司）修剪成适宜形状，完整覆盖于颊脂垫表面，以可吸收缝线将脱细胞真皮缝合固定于周围正常黏膜组织（图 3c）；④正常黏膜组织翻转缝合替代的窦底侧黏膜、颊脂垫、脱细胞真皮三者由瘘口向外依次共同形成了一个完整的“三明治夹层结构”；⑤最后，碘仿油纱条荷包样交叉打结加压固定于“三明治结构”表面（图 3d）；⑥当日

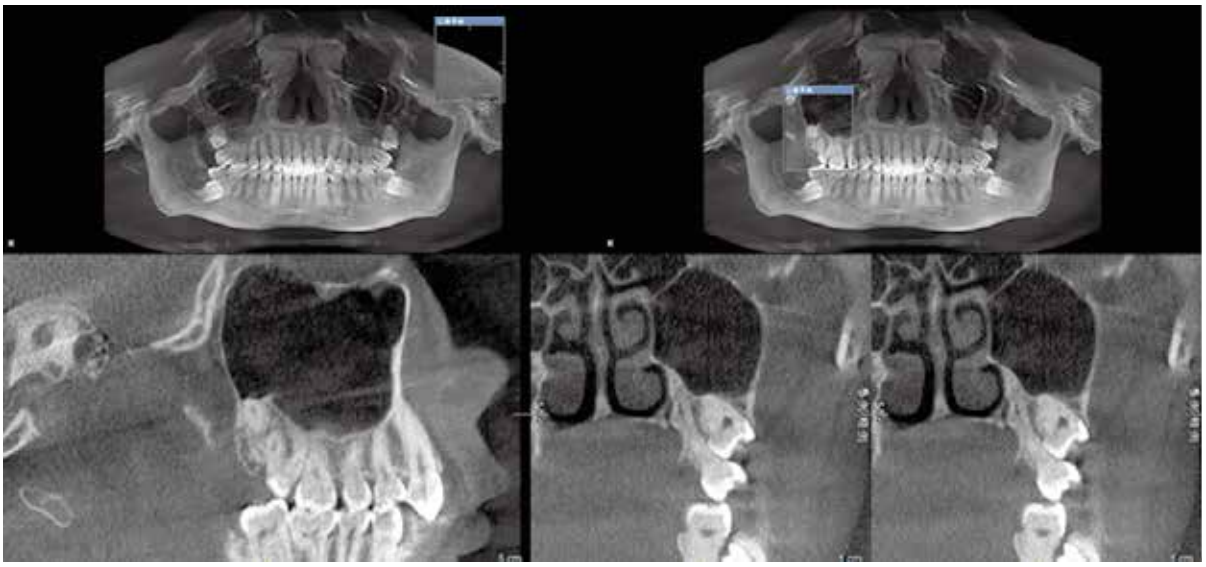

图 2　术前 CBCT 检查（2021-4-27）

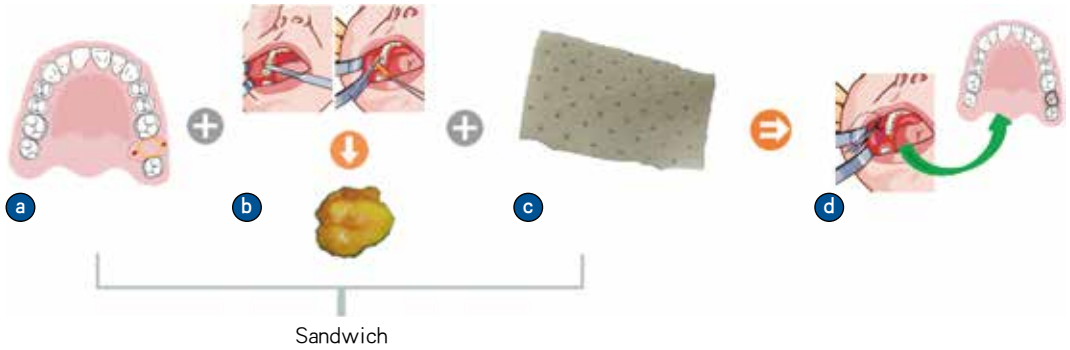

图 3　手术简要过程。a. 正常黏膜组织垫底；b. 钝性分离颊脂垫转移至垫底黏膜表面；c. 脱细胞真皮基质覆盖颊脂垫；d. 碘仿荷包反加压包扎

术前30min、术后预防性使用抗生素(如头孢唑啉钠、头孢呋辛钠等）；术后次日开始，以生理盐水行口腔护理或轻缓漱口（避免鼓腮运动），每日 3 至 5 次；术后次日，可早晚正常刷牙，但需避开术区及缝线；术后 7 至 9 日，视术区情况拆除碘仿油纱条，观察脱细胞真皮及皮瓣的贴敷及成活情况；术后 3 至 6 个月，可视情况行后期义齿修复治疗。

3　结果

7 例患者术后一月随访可见上颌窦瘘术区愈合良好，无上颌窦炎、伤口感染裂开等不良主诉，术区已开始黏膜化，呈鲜红色，质地中等偏韧。3 个月复查时见瘘口患区局部填补的“三明治样结构”生长良好，其表面全部被类似于口腔正常黏膜上皮覆盖，光滑呈粉红色，质地软。鼻腔鼓气未有漏气现象。（图 4,5）

4　讨论

随着口腔颌面部外科手术的发展，自上世纪九十年代以来，肿瘤所致术后缺损已逐步替代感染性疾病（尤其是二十世纪五、六十年代出现的坏疽性口炎后遗症导致最多[9]）成为口腔颌面部获得性缺损的最主要致病原因，而这些缺损的即刻修复主要采用各种组织瓣[10,11]。1977 年，Egyedi P[12] 首次利用颊脂垫瓣修补口鼻瘘和口腔上颌窦瘘；其中，从治疗方案选择的角度将口腔上颌窦瘘分为三类：A 类为缺损小于 1cm 的瘘或瘘管，B 类为直径在 1cm 至 4cm 之间的瘘口，C 类为直径在 4cm 以上的瘘口；而该研究者采用颊脂垫方法成功修复 A 类及 B 类的缺损共 4 位患者。1986 年，Tideman H[13] 等率先发现，在做带蒂颊脂垫瓣转移修复时，即使没有覆盖皮片而直接暴露，其仍可成活且自行上皮化。此后，陆续又有通过带蒂颊

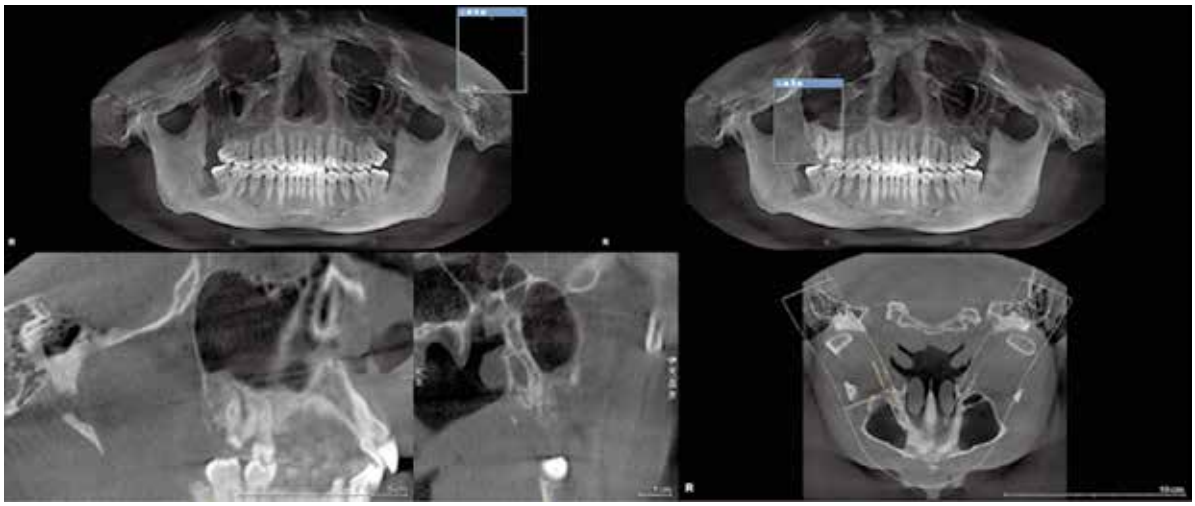

图 4　术后 CBCT 随访检查（2021—7—8）

图 5　术后随访检查。a. 术后 1 个月；b. 术后 3 个月；c. 术后 3 个月 CBCT（矢状面）可见上颌窦底修复效果良好

脂垫瓣成功修复口腔内不同部位缺损的临床病例研究。

口腔上颌窦瘘通常来说有两类修复方式，即自体组织移植和覆盖及填充材料修复。前者包括软组织移植，如颊脂垫瓣、颊侧梯形黏膜瓣、腭侧黏骨膜瓣以及自体骨移植等。后者，如异体脱细胞真皮、人工骨组织、富血小板纤维蛋白（platelet-rich fibrin，PRF）、浓缩生长因子（concentrate growth factor，CGF）等[14]。前者单纯采用自体组织进行修复，后者单纯采用异体材料进行填补，而本研究则是将两者有机结合在一起进行改良，以期最大化利用自体组织及异体组织各自的优势。

颊脂垫／颊脂体（buccal fat pad，BFP）作为“三明治修复结构”的主体成分，是面颊部皮下黏膜下脂肪组织的主要组成部分，位于颊肌与咬肌之间，包括在腮腺导管下方向前下方可至磨牙后三角区的一个体部，及四个由体部延伸的突起部（颊突、颞突、翼突、翼腭突）构成[15,16]。BFP 的有一明显特点，即相较于人体其他部位的脂肪组织，其尺寸大小一般不与同个体不同部位的脂肪量成正比，故恶病质患者或消瘦体质的人群即便皮下脂肪极少，但 BFP 平均总体积也可恒定在约 8.3 ～ 11.9 立方厘米，平均总质量约为 9.3 克的正常范围之内[17]。另，BFP 血运丰富，血供多源，其毗邻的颞肌、咬肌及颌骨骨膜均有颞浅动脉、上颌动脉和面动脉的细小分支血管进入 BFP，这些分支血管广泛交通吻合形成血管网供养 BFP，因此 BFP 具有较强的抗感染能力，易于成活。基于此解剖生理基础，占 BFP50% 左右的体部和颊突经常作为移位修复口腔缺损的主要部分。（图 6）

然而，临床上面积过大的上颌窦瘘（交通口 ≥ 6mm），创缘缝合时张力较大，贴合不紧密，特别是靠近牙槽嵴顶处，前方是牙槽骨和牙齿，软组织量少且弹性较小，往往又是缝合的关键部位，单纯依赖 BFP 修复后其厚度可能不足从而不利于愈合。依据 Egyedi P[10] 所述，该方法需要将 BFP 以可吸收缝线简单固定若干针于缺损部位后，再在转移的 BFP 表面覆盖中厚游离皮片，且术后需要及时佩戴腭护板或活动义齿，以便其紧密贴附，并且对于较大缺损，需要再于颊黏膜处切取黏膜瓣修补鼻腔侧。而本研究采用的“三明治技术”，因其最内侧为自体正常黏膜翻转后垫底，无需开辟邻近的第二术区，减小手术创伤；而最外侧，我们选用的脱细胞真皮基质，可以良好的替代自体皮肤，亦可以减少手术创伤，且不会遗留供皮区的瘢痕组织，从而可有效提高患者的接受度。除此之外，术后恢复期内，也无需佩戴腭护板等固定皮瓣的其他措施，更利于口腔的清洁与护理。故应用“三明治技术”修补口腔上颌窦瘘口，依靠垫底的正常黏膜和表面的脱细胞真皮不仅可客观补充厚度的不足，还可充分保护 BFP 外周相对薄弱的筋膜，保证其完整性以促进纤维素的分泌诱导 BFP 鳞状上皮化[18,19]。我们的研究通过“三明治技术”修补口腔上颌窦瘘口，全部例数都修复成功（100%），确实优于单纯

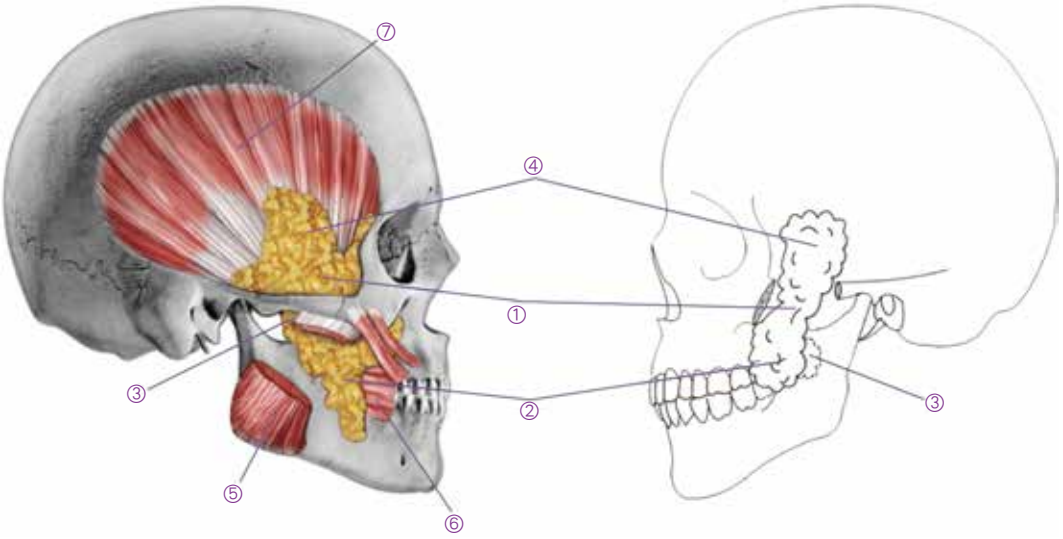

图 6　颊脂垫的解剖结构。①颊脂垫体部；②颊突；③翼突；④颞突；⑤咬肌（断开）；⑥颊肌；⑦颞肌

BFP 组织瓣修复（85.71%,18/21）[20]。在手术适应证的选择上，该方法可以用于各种原因引起的口腔－上颌窦瘘，亦可以用于修补由各种原因引起的颊部、软硬腭的缺损 [21]。

综上所述，改良后的“三明治修复”技术在继承了 BFP 血供丰富，移植后不易发生感染、坏死，成活率高等特点的同时，更能有效提高临床上修补口腔－上颌窦瘘的成功率，但在手术时应注意保护 BFP 包膜保证其脂肪球的完整性，术区创面需彻底止血，避免积血积液形成死腔。

参考文献

[1] Batra H, Jindal G, Kaur S. Evaluation of different treatment modalities for closure of oro-antral communications and formulation of a rational approach. J Maxillofac Oral Surg. 2010 Mar;9(1):13-18.

[2] Procacci P, Alfonsi F, Tonelli P, Selvaggi F, Menchini Fabris GB, Borgia V, De Santis D, Bertossi D, Nocini PF. Surgical Treatment of Oroantral Communications. J Craniofac Surg. 2016 Jul;27(5):1190-1196.

[3] Nezafati S, Vafaii A, Ghojazadeh M. Comparison of pedicled buccal fat pad flap with buccal flap for closure of oro-antral communication. Int J Oral Maxillofac Surg. 2012 May;41(5):624-628.

[4] Jain MK, Ramesh C, Sankar K, Lokesh Babu KT. Pedicled buccal fat pad in the management of oroantral fistula: a clinical study of 15 cases. Int J Oral Maxillofac Surg. 2012 Aug; 41(8):1025-1029.

[5] Adams T, Taub D, Rosen M. Repair of Oroantral Communications by Use of a Combined Surgical Approach: Functional Endoscopic Surgery and Buccal Advancement Flap/Buccal Fat Pad Graft. J Oral Maxillofac Surg. 2015 Aug;73(8):1452-1456.

[6] 张晔 , 金建秋 , 苑绪光 , 李天竹 . 颊脂垫修复口腔上颌窦瘘 . 口腔颌面修复学杂志 . 2016;17(4):229-231.

[7] Qiao F, He B, Zhang J, Sun J, Dong R, Zhang X. Establishment and validation of a predictive nomogram for extended operation time following mandibular third molar removal. Clin Oral Investig. 2021 Apr;25(4):1915-1923.

[8] Qiao F, Huang X, Li B, Dong R, Huang X, Sun J. A Validated Model to Predict Postoperative Symptom Severity After Mandibular Third Molar Removal. J Oral Maxillofac Surg. 2020 Jun;78(6):893-901.

[9] 邱蔚六 . 口腔颌面部缺损修复重建的现状和展望 . 中国修复重建外科杂志 . 2005;19(10):769-772.

[10] Tiwari P, Bera RN, Chauhan N. What is the Optimal Reconstructive Option for Oral Submucous Fibrosis? A Systematic Review and Meta-analysis of Buccal Pad of Fat Versus Conventional Nasolabial and Extended Nasolabial Flap Versus Platysma Myocutaneous Flap. J Maxillofac Oral Surg. 2020 Dec;19(4):490-497.

[11] Sheng JF, Tang P, Ma LY, Cai YC, Hu J, Xu T, Liao CL, Deng C, Li C. Use of the supraclavicular artery island flap for reconstruction of maxillofacial defects: a case report and literature review. BMC Surg. 2021 Apr 14;21(1):193.

[12] Egyedi P. Utilization of the buccal fat pad for closure of oro-antral and/or oro-nasal communications. J Maxillofac Surg. 1977 Nov;5(4):241-244.

[13] Tideman H, Bosanquet A, Scott J. Use of the buccal fat pad as a pedicled graft. J Oral Maxillofac Surg. 1986 Jun; 44(6):435-440.

[14] 于明岳 , 刘玉艳 . 拔牙致口腔上颌窦交通的修复方式 [J]. 口腔颌面修复学杂志 . 2021;22(6):452-455.

[15] Mannelli G, Arcuri F, Comini LV, Valente D, Spinelli G. Buccal Fat Pad: Report of 24 Cases and Literature Review of 1,635 Cases of Oral Defect Reconstruction. ORL J Otorhinolaryngol Relat Spec. 2019;81(1):24-35.

[16] Chouikh F, Dierks EJ. The Buccal Fat Pad Flap. Oral Maxillofac Surg Clin North Am. 2021 May;33(2):177-184.

[17] Zhang HM, Yan YP, Qi KM, Wang JQ, Liu ZF. Anatomical structure of the buccal fat pad and its clinical adaptations. Plast Reconstr Surg. 2002 Jun;109(7):2509-2518; discussion 2519-2520.

[18] Castellani A, Bocchialini G, Negrini S, Zanetti U, Rossi A. The pedicled buccal fat pad in oral reconstruction. Minerva Stomatol. 2015 Dec; 64(6):283-293.

[19] Fan L, Chen G, Zhao S, Hu J. Clinical application and histological observation of pedicled buccal fat pad grafting. Chin Med J (Engl). 2002 Oct;115(10):1556-1559.

[20] 李家锋 , 邢树忠 , 万林忠 . 颊脂垫移植即刻修复口腔上颌窦瘘 . 江苏医药 . 2001;27(9):700.

[21] 张占国 , 张倩 . 颊脂垫在口腔缺损修复中的应用 [J]. 中国药物与临床 . 2020;20(1):98-99.